

KOMPLIKOVANÉ LÉČENÍ ZLOMENINY FEMURU - KASUISTIKA



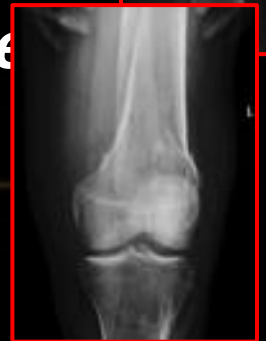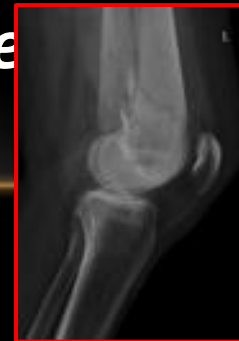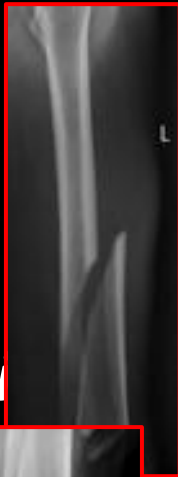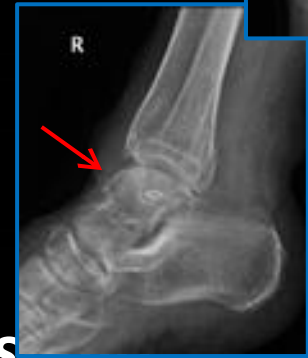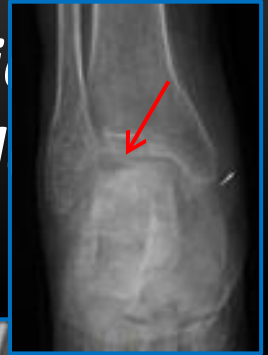P. Nestrojil, M. Krtička

Klinika úrazové chirurgie LF MU v Brně a TC FN Brno

Přednosta : doc. MUDr. Michal Mašek, CSc.

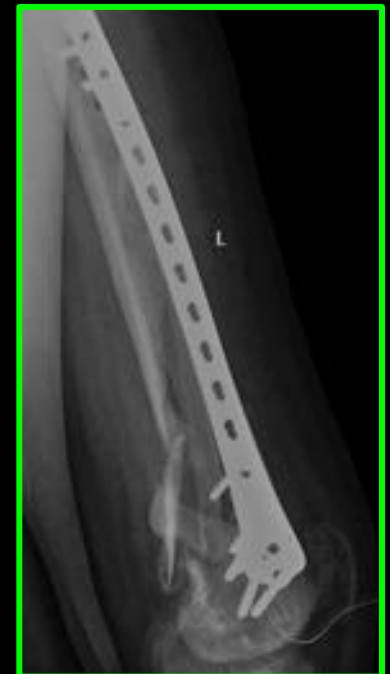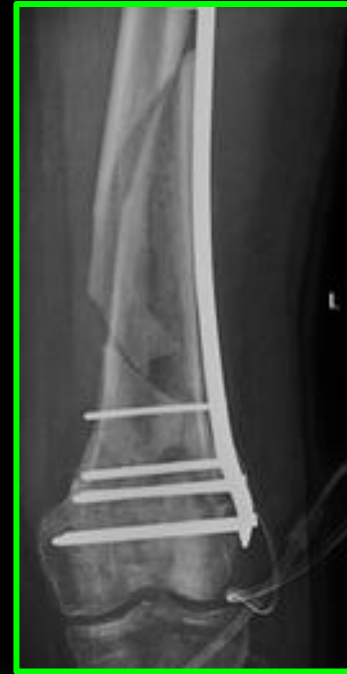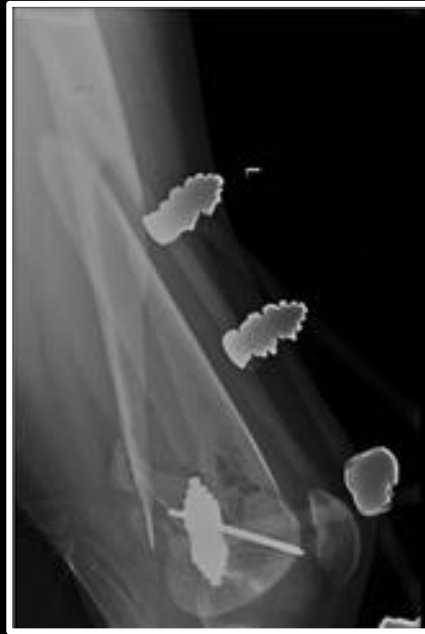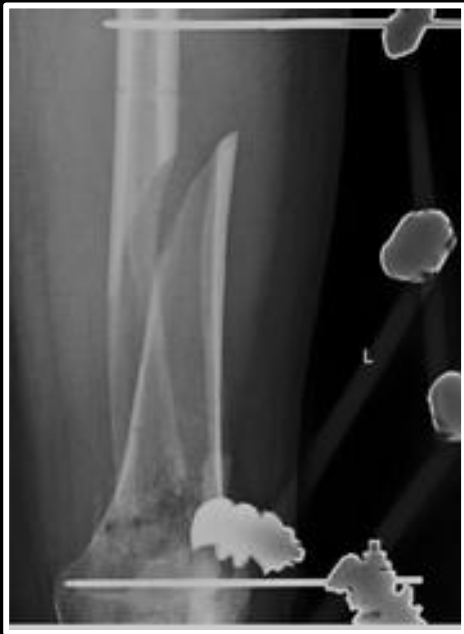MUŽ - R.K. *1974

- 🟢 Hospitalizace na KPPCH :
 - chronická
 - venózní insuficience
 - chronický defekt d
 - pravé nohy
 - komunikace s hlezenním
 - kloubem
- 🟢 Anamnéza :
 - řidič kamionu
 - alkohol
 - stop kuřák
- 🟢 Kolonizace :
 - Klebsiella
 - pneumoniae ESBL
- 🟢 Úraz : 04.02.2017
 - pád při chůzi
 - o berlích
 - zlomenina femuru



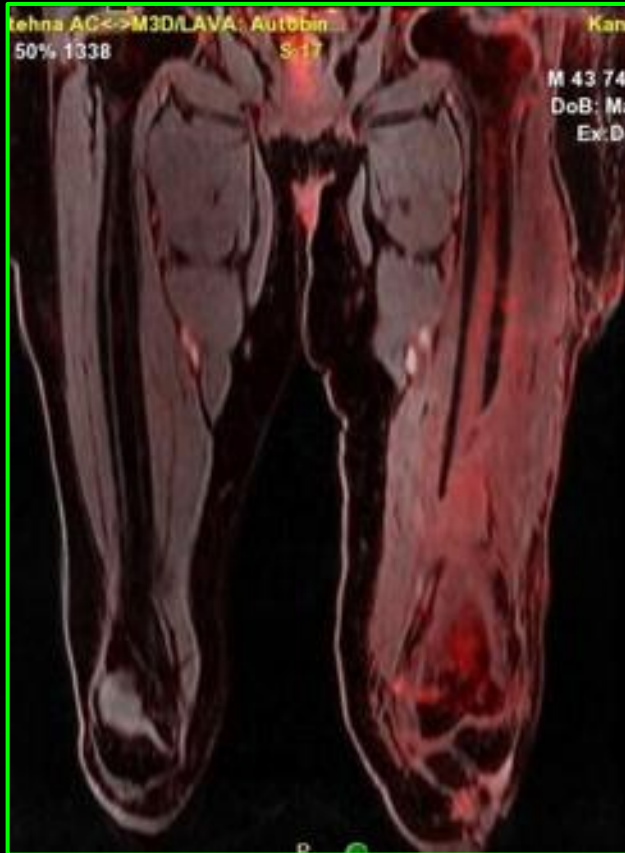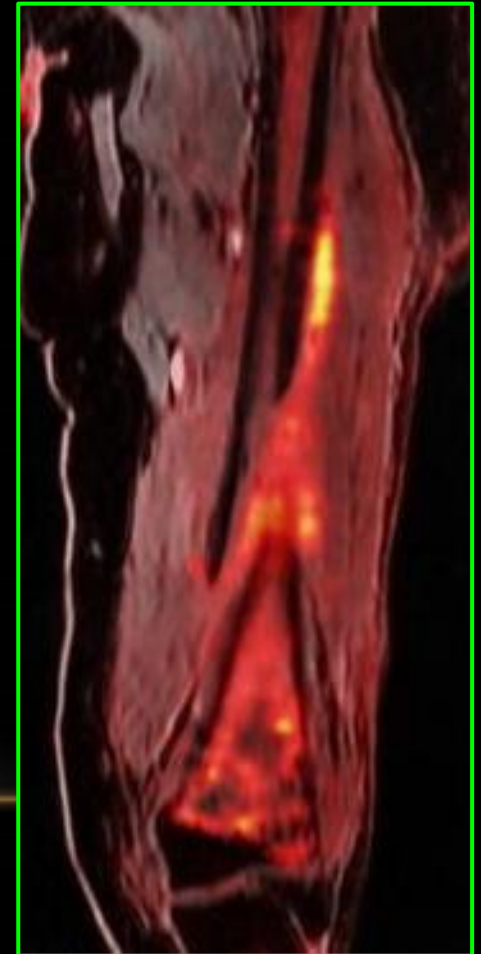
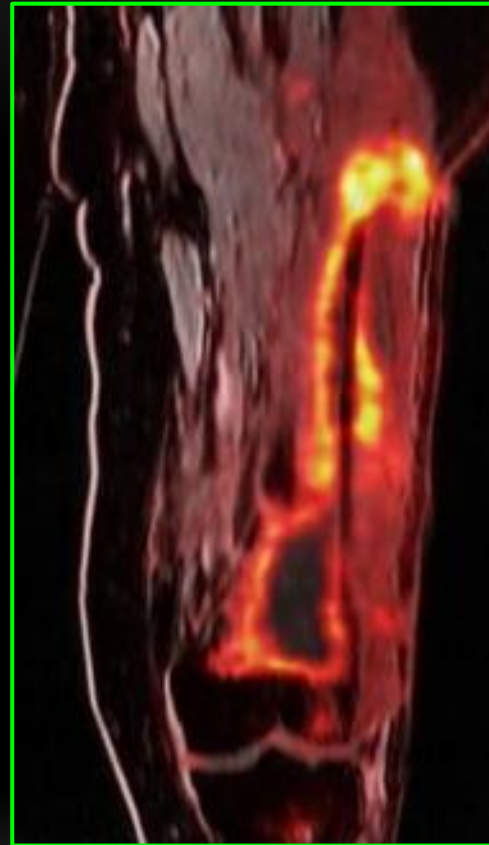
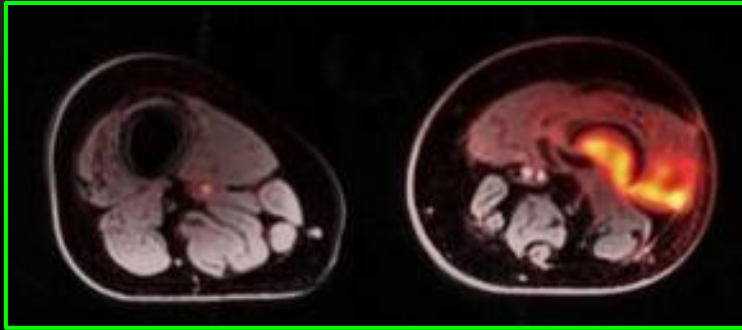
OPERAČNÍ VÝKONY

- ZF č. 1 : 04.02.2017 - 09.03.2017
- ZF č. 2 : 17.07.2017 - 24.07.2017



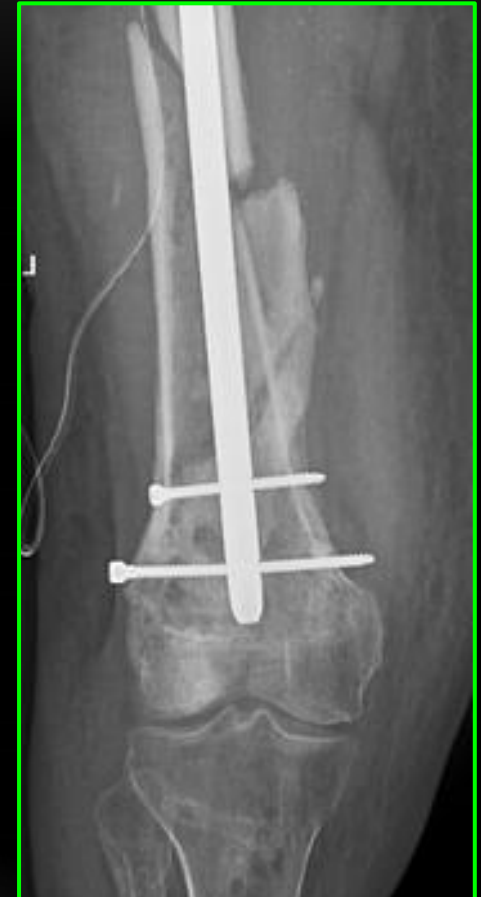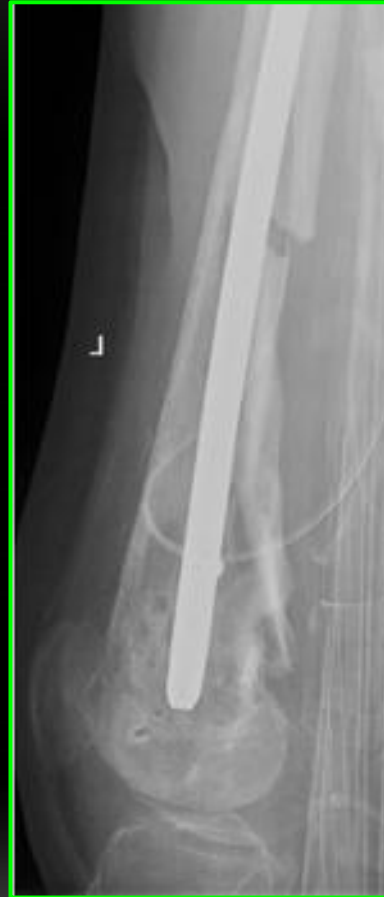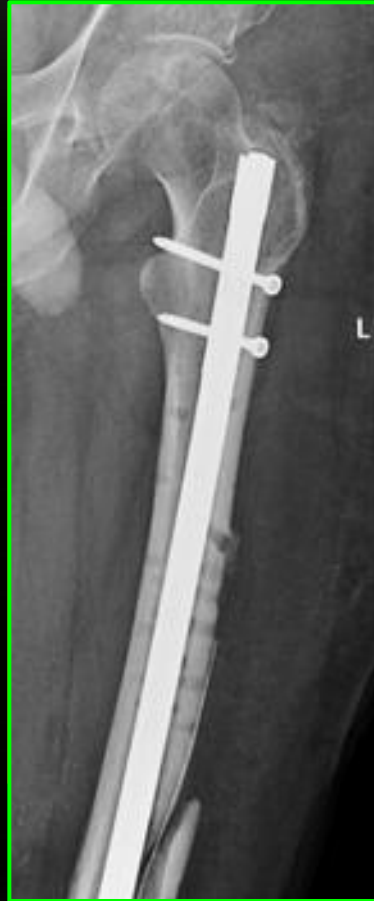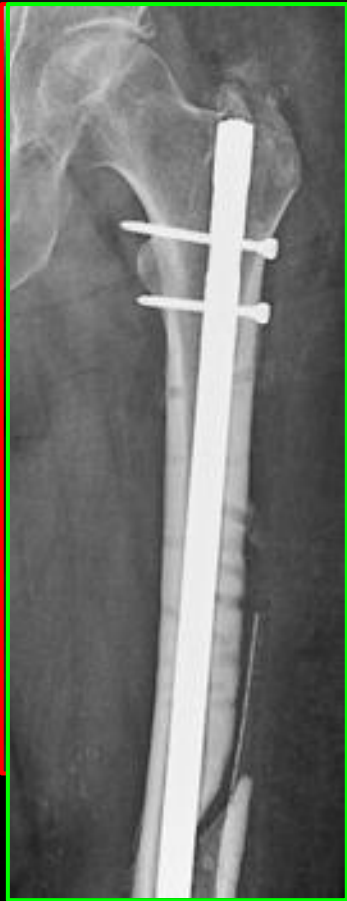- LCP dist. femur : 24.07.2017 - 22.09.2017
- ZF č. 3 : 01.10.2017 - 07.12.2017

PET MRI - 14.12.2017



OPERAČNÍ VÝKONY

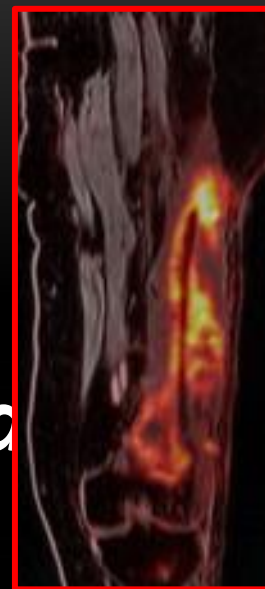
- *Refraktura : 29.01.2018*



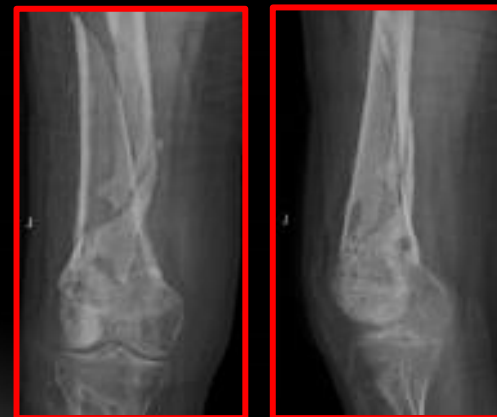- *hřeb : 31.01.2018 - 25.04.2018*

MUŽ - R.K. *1974 - OSTEOMYELITIS FEMORIS SIN.

- 🔴 **Recidivující sekrece z oper. ran**
- 🔴 **Opakované operační výkony stabilizace zlomeniny -
frézování dřevěné dutiny - la
dřevěné dutiny - revize
měkkých tkání**



- 🔴 **Vitalita měkkých tkání
fibrozní změny**

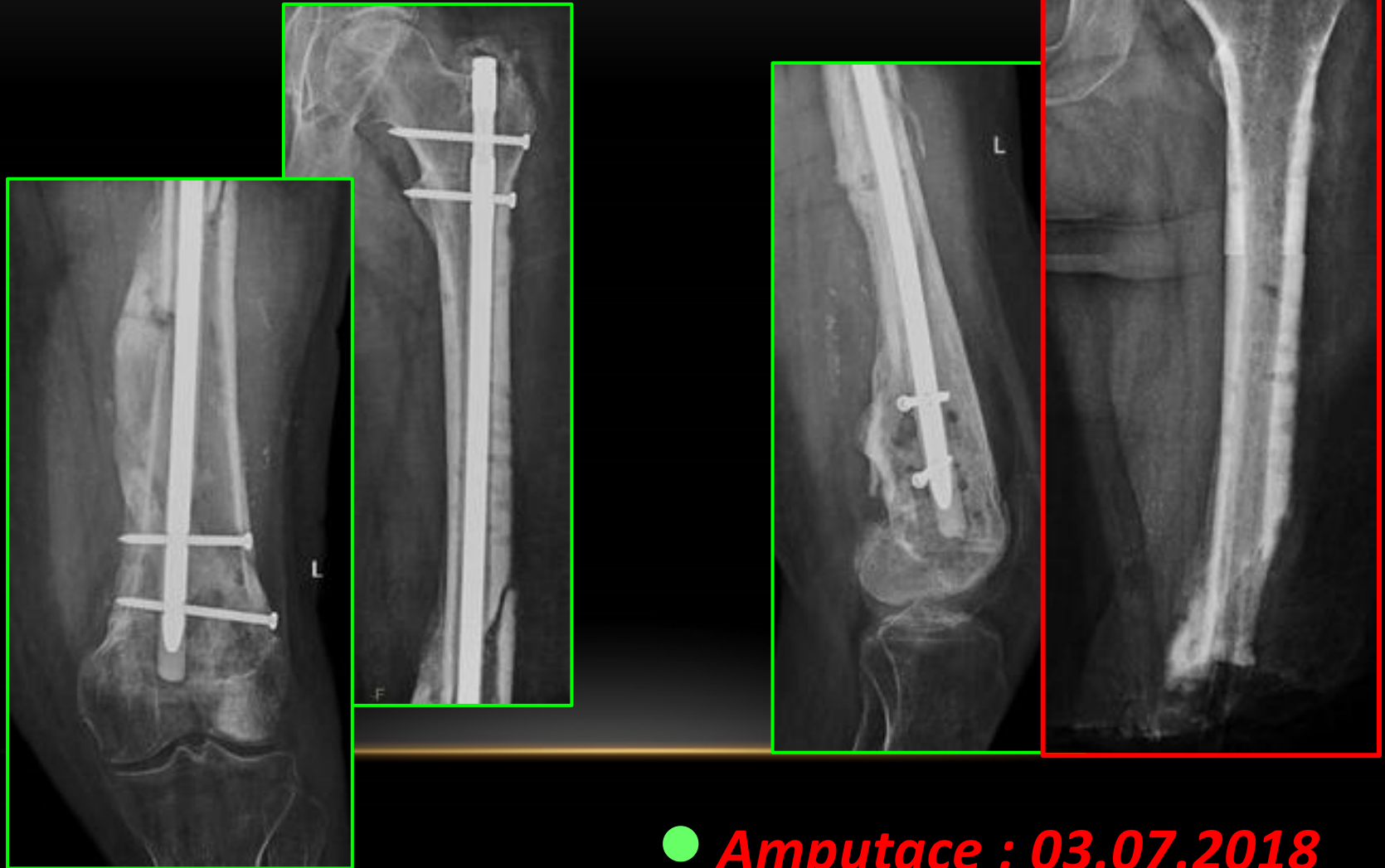


- 🔴 **Kvalita kosti**

- 🔴 **Laboratoř - CRP : 1,8 - 184,4 mg/l**

OPERAČNÍ VÝKONY

- **Potažený UFN : 25.04.2018 - 15.06.2018**



- **Amputace : 03.07.2018**

HOSPITALIZACE

- 1. KPPCH : 31.01.2017 - 05.04.2017 65 dnů**
- 2. KUCH : 06.06.2017 - 20.06.2017 14 dnů**
- 3. KUCH : 23.06.2017 - 14.08.2017 54 dnů**
- 4. RO : 14.08.2017 - 17.08.2017 3 dny**
- 5. KUCH : 17.08.2017 - 09.11.2017 94 dnů**
- 6. KUCH : 05.12.2017 - 25.01.2018 51 dnů**
- 7. KUCH : 29.01.2018 - 09.08.2018 221 dnů**

celkem : 502 dnů

OPERAČNÍ VÝKONY

- **osteosyntéza :** - ZF :
04.02.2017 - 09.03.2017 17.07.2017 -
24.07.2017 - LCP dist. femur : 24.07.2017 -
22.09.2017 - ZF : 01.10.2017 - 07.12.2017
- **Refraktura :** 29.01.2018 - ZF :
29.01.2018 - 31.01.2018 - hřeb : 31.01.2018 -
25.04.2018 - UFN potažený cementem s ATB
25.04.2018 - 15.06.2018
- **Osteosyntéza celkem :** 7x
- **Amputatio in femore :** 03.07.2018

OPERAČNÍ VÝKONY

- *Osteosyntéza* 7 x
- *Aplikace Bone Alive :* 24.08.2017
23.02.2018
- *Frézování dřeňové dutiny :* 7 x
- *Laváž dřeňové dutiny :* 14 x
- *VIVANO :* 21 x
- *Převazy v CA :* 25 x
- *Celkem :* 53 výkonů v CA

Mikrobiologie

- *Staphylococcus aureus*
- *Staphylococcus epidermidis*
- *Staphylococcus koaguláza negativní*
- *Corynebacterium coyleae*
- *Lactobacillus sp.*
- *Pseudomonas aeruginosa*
- *Klebsiella pneumoniae* - ESBL
- *Proteus mirabilis*
- **Celkem : 31 vyšetření**

Antibiotika

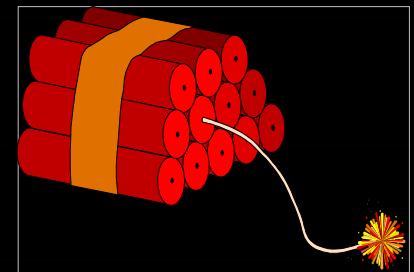
1. Amikacin
2. Axetine
3. Biseptol
4. Ciprofloxacin
5. Dalacin
6. Chloramphenicol
7. Gentamicin
8. Klimicin
9. Maxipine
10. Meronem
11. Prostaphlin
12. Rifampicin
13. Vancomycine
14. Zivoxid

Léčení : 04.02.2017 - 09.08.2018

OSTEOMYELITIS FEMORIS

MUŽ - R.K. *1974

- **Léčení : 04.02.2017 - 09.08.2018**
 - **kolonizace při chronickém defektu**
 - **aktivní přístup**
 - **intenzivní ATB terapie**
 - **refrakтура**
 - **VIVANO x infekť ?**



vyplnění všech dutin pěnou

NÁKLADY NA LÉČENÍ

💧 **Léčení : 04.02.2017 - 09.08.2018**

💧 Hospitalizace - kategorie +
léčebná pásma + OD JIP 308.768,32 Kč

💧 Výkony + anestezie 308.144,70 Kč

💧 ZUP 554.760,88 Kč

- OS materiál 156.112,74 Kč

- VIVANO 126.162,10 Kč

- Krevní deriváty 114.808,74 Kč

- Antibiotika 116.220,26 Kč

● bez konsiliárních vyšetření + léků během hospitalizací

💧 **Celkem 1,171.673,90 Kč**

ZÁVĚR

🔴 *Osteomyelitis*
komplikace OS
přístup

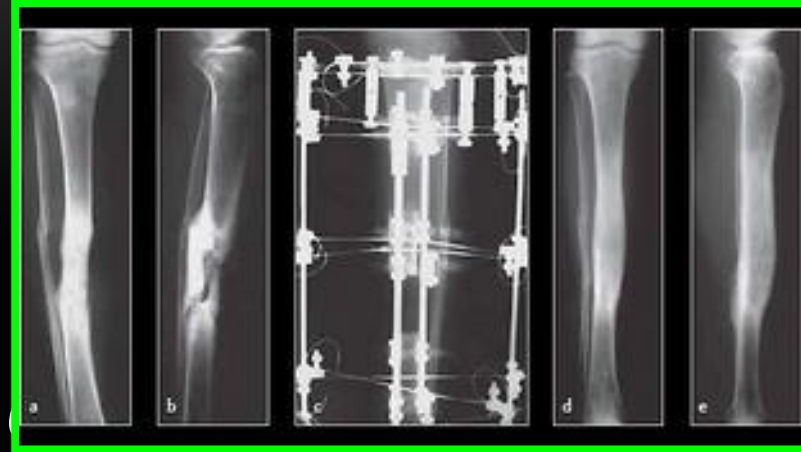reagovat

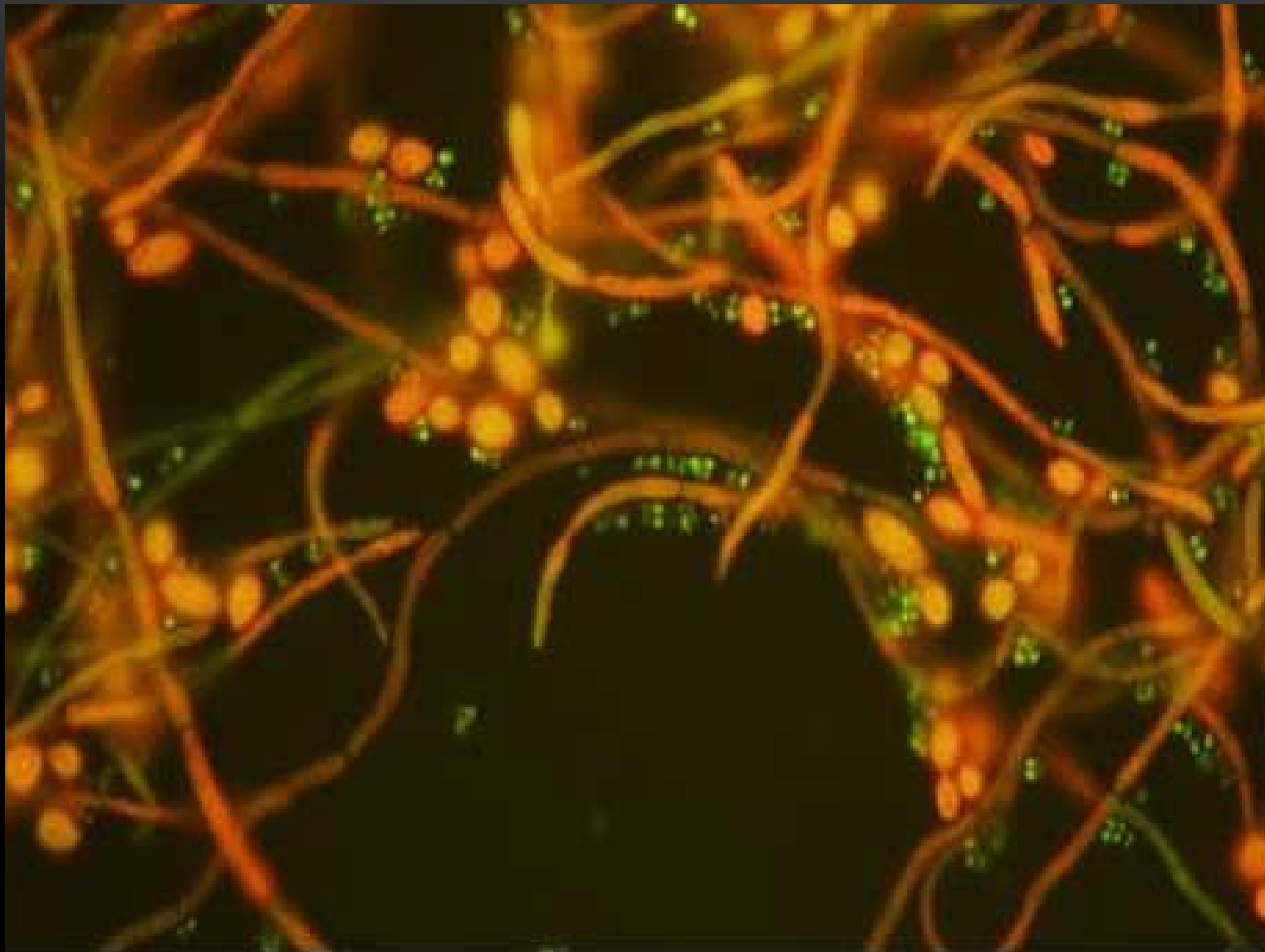
- *komplexní péče*

- *dlouhodobá aplikace ATB*

🔴 *Nákladné léčení*

🔴 *Výsledek léčení ?*





DĚKUJI ZA POZORNOST