

Drtivé poranění předloktí s lézí magistrálních cév

Reška M., Buček J., Veverková L., Konečný J., Kábela M., Čiernik J.,
Hasara R.

I.chirurgická klinika LF MU a FN u svaté Anny v Brně,
přednosta prof. MUDr. I. Čapov, CSc.

Mikulov, 12. – 13. září 2013

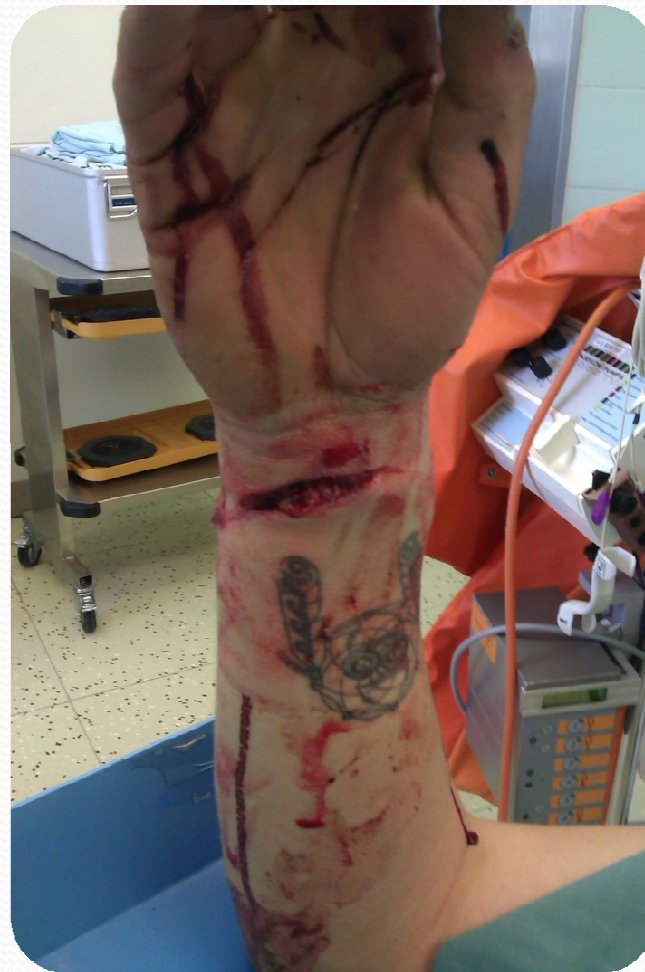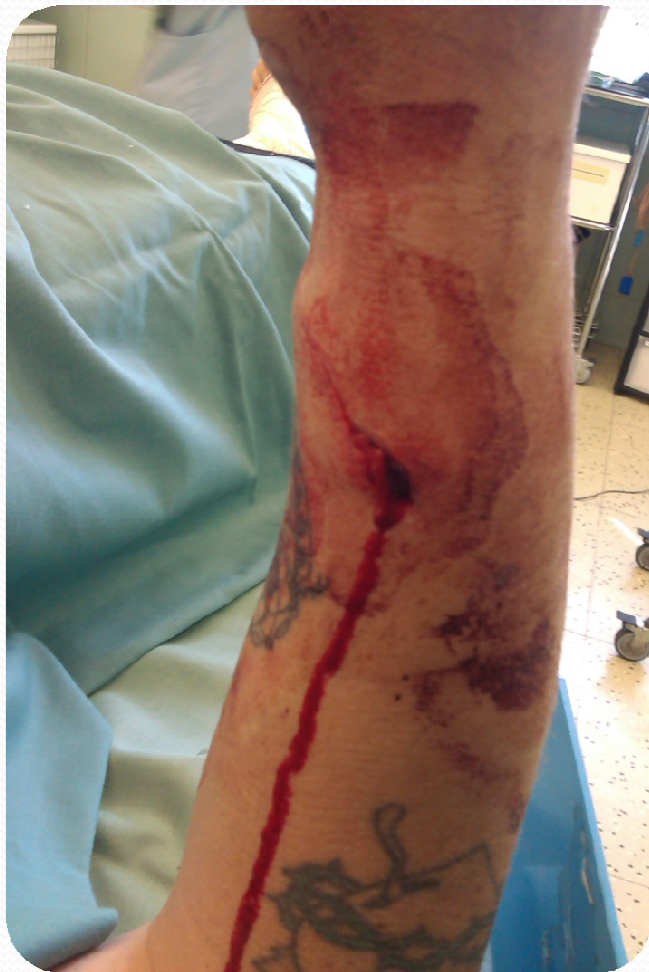Anamnéza

- Pacient – muž r. 1979 s poraněním distálního předloktí v drtičce plastů.
- Lékařem RZP vysloveno podezření na cévní a neurologickou lézi.
- Definitivní ošetření s časovou prodlevou, neboť na pracovišti kam pacienta původně RZP přivezla, byl odmítnut.

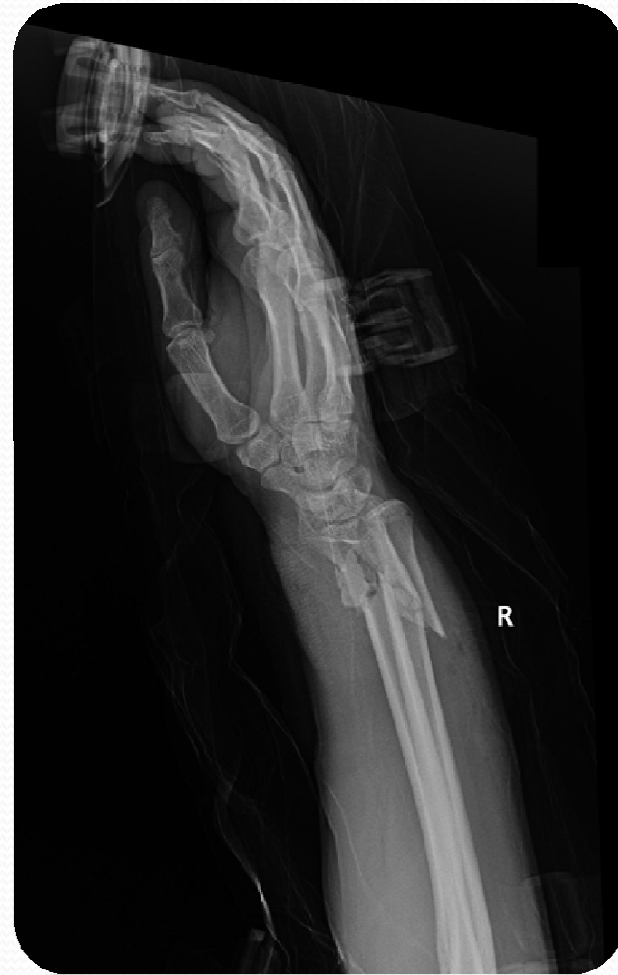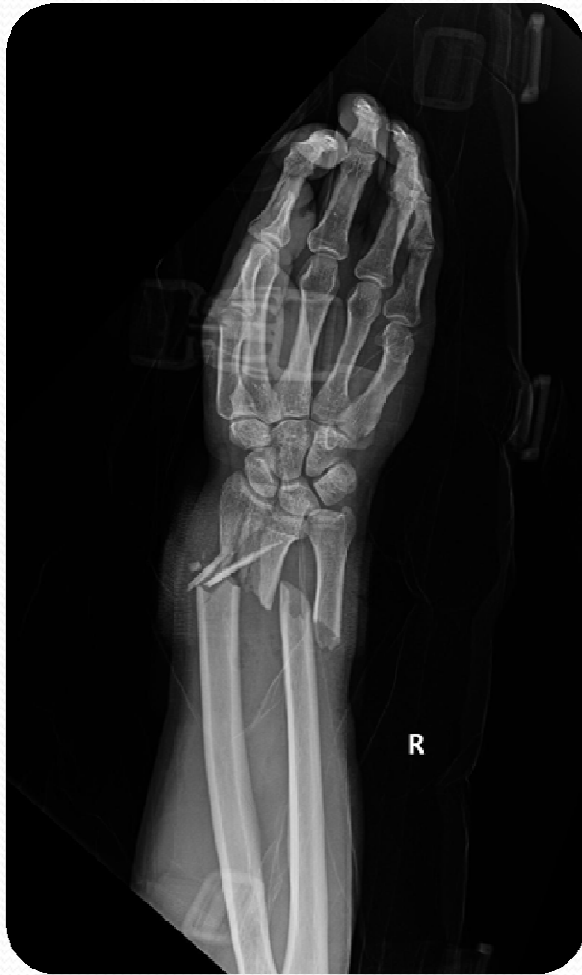Objektivní náález

- Po přijetí na kliniku RTG s nálezem tříštivé zlomeniny dist. třetiny obou konců předloketních kostí.
- Lokálně výrazná kontuze měkkých tkání, hluboká rána volárně 5 cm.
- Parestezie v distribuci n. medianus, nehmatné pulsace na a. radialis a a. ulnaris.

Lokální nález



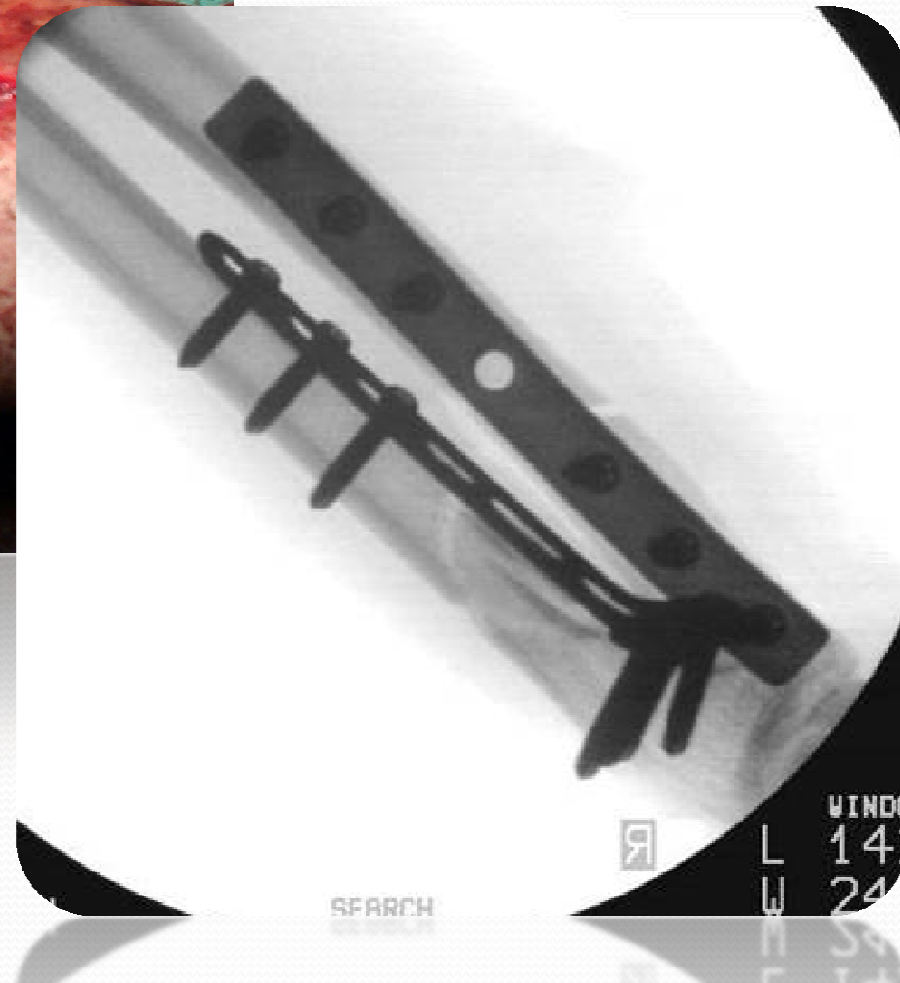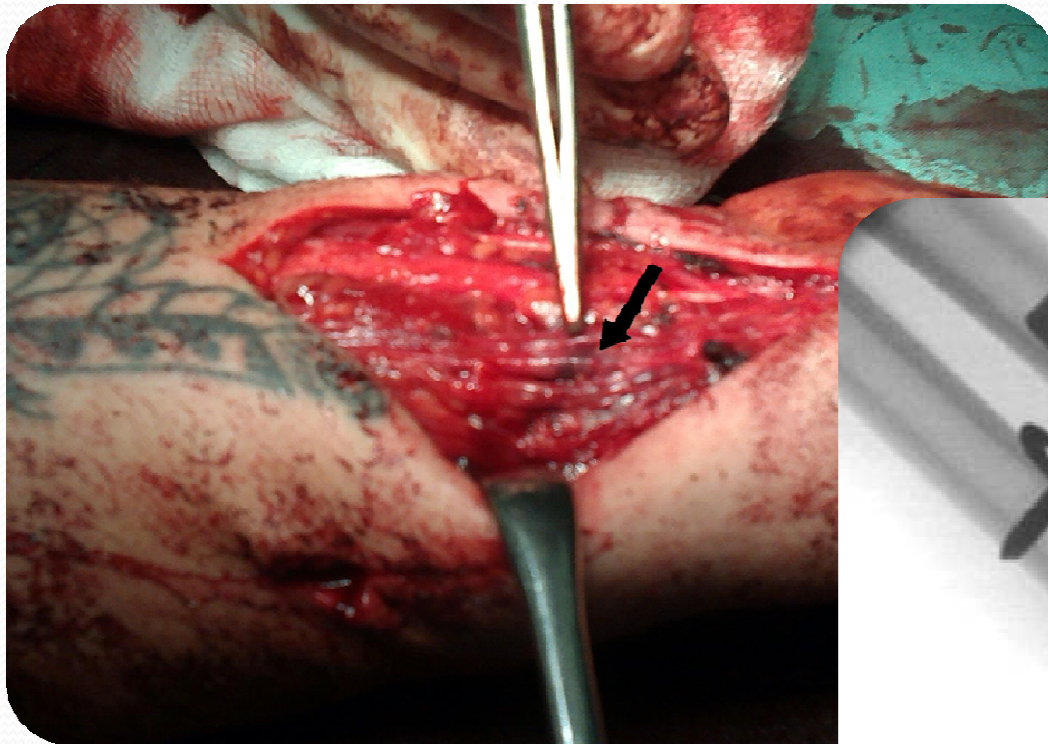
RTG



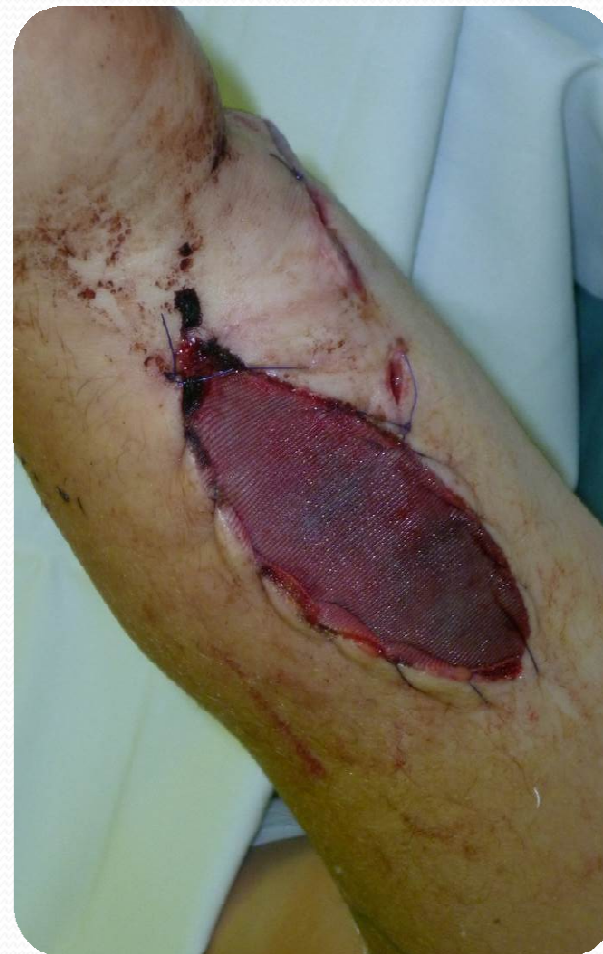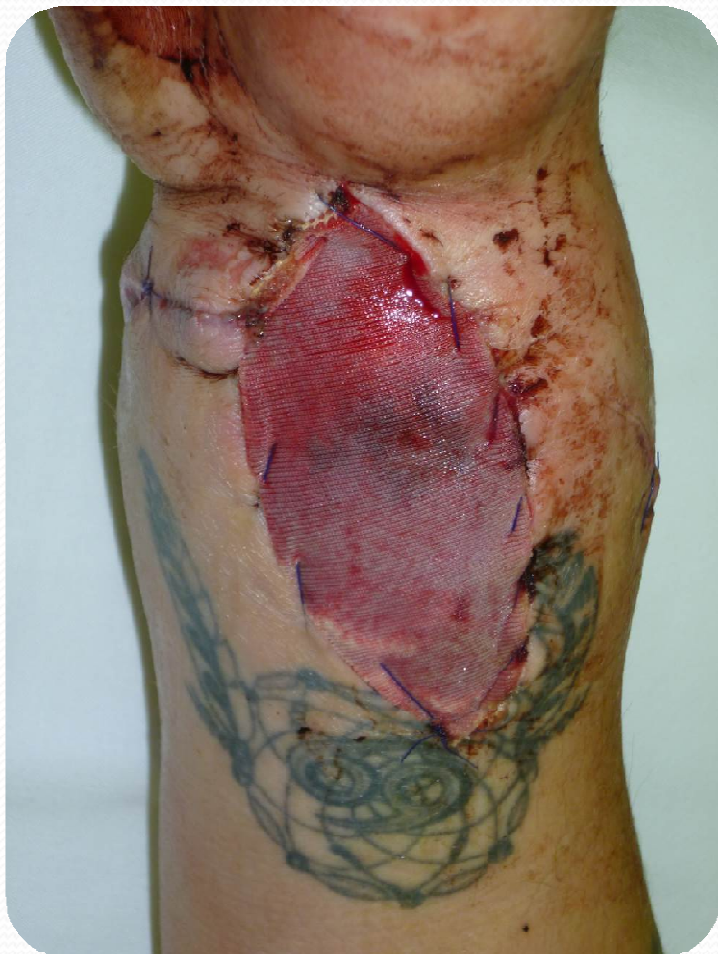Akutní operační revize

- Akutní operace pod clonou ATB, otevřená revize, debridement.
- Nález okluze a. radialis i a. ulnaris na podkladě intimální ruptury, n. medianus makroskopicky intaktní.
- Bypass nejprve na a. radialis a následně na a. ulnaris venózním štěpem z VSM.
- Stabilizace skeletu primárně LCP dlahami, uzávěr rány za pomocí COM.

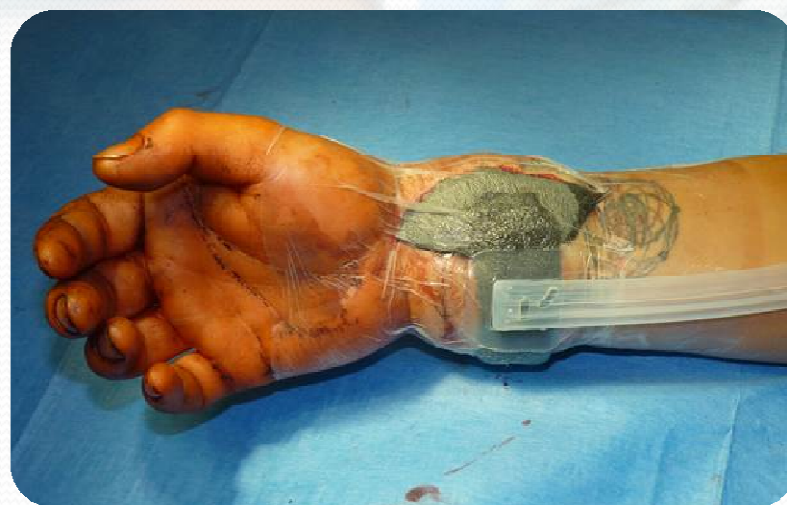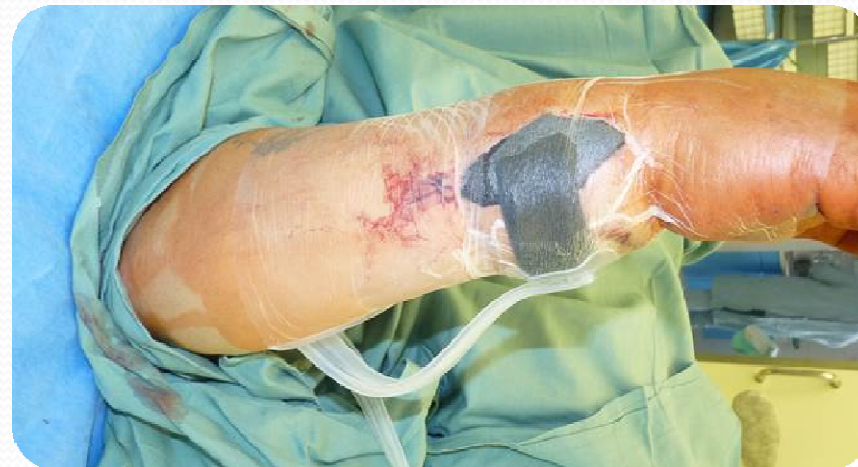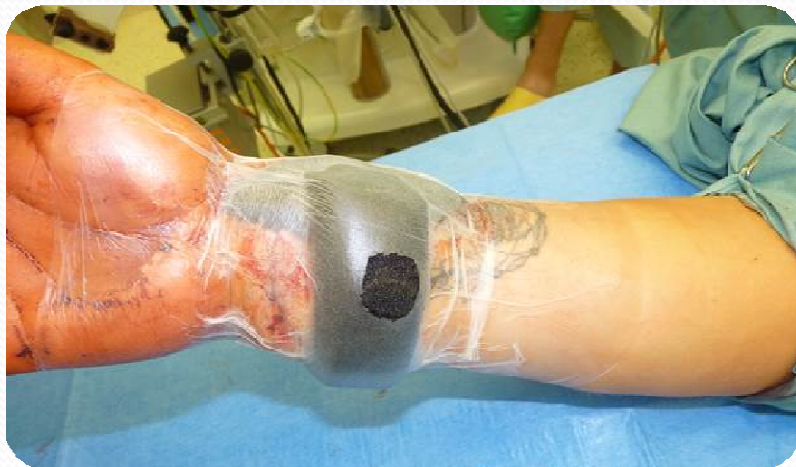Peroperační nález



Uzávěr měkkých tkání



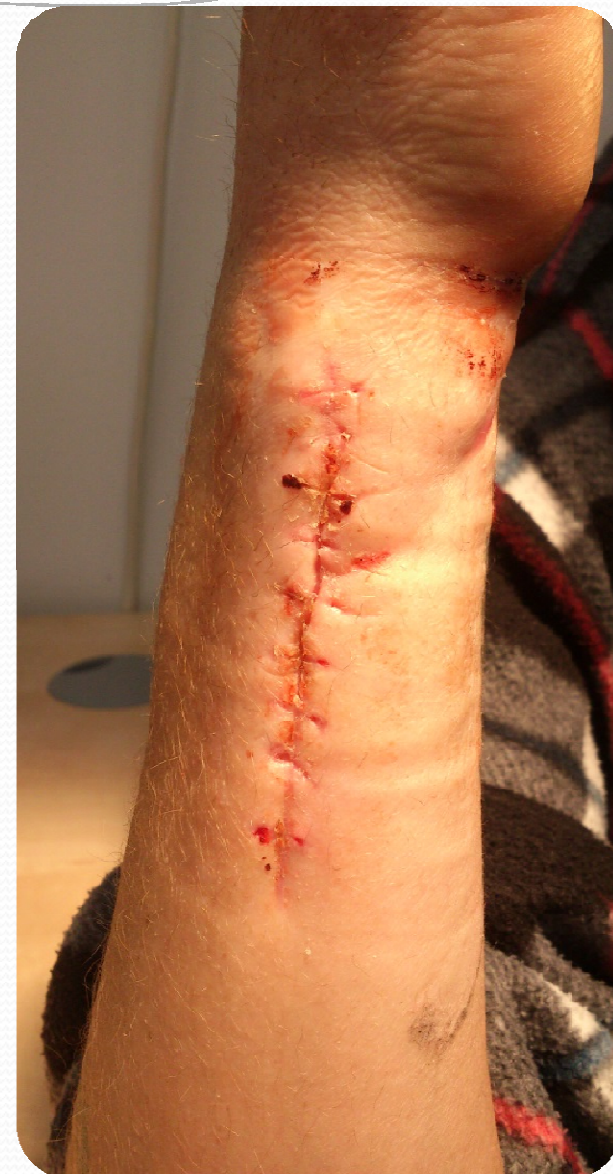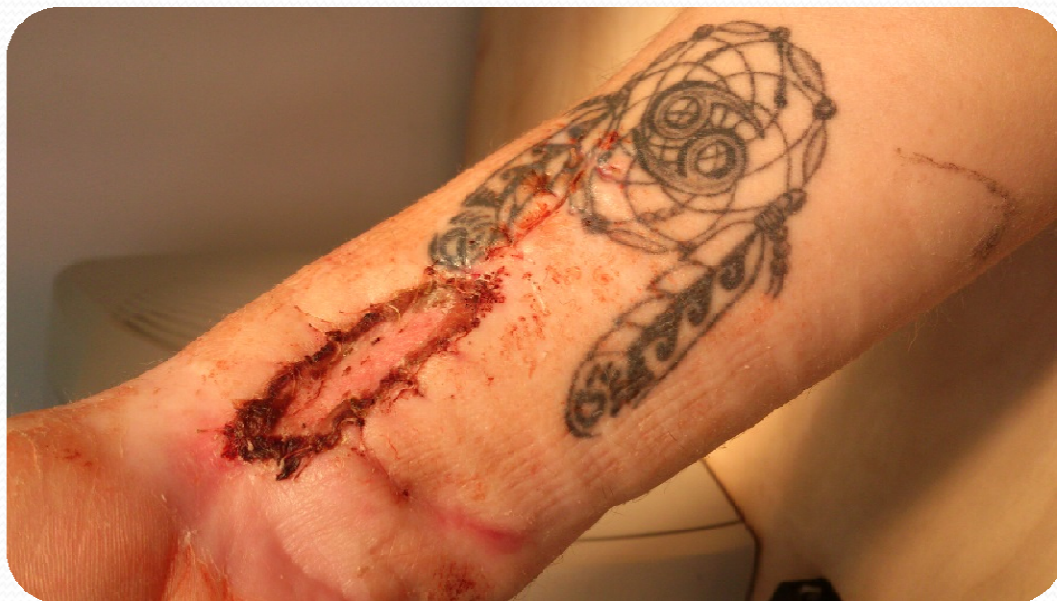Další průběh - NPWT



Další průběh

- V dalším průběhu s využitím NPWT ústup otoku i parestezií, prokrvení končetiny v normě, resutura.
- Zbylý drobný defekt vyřešen dermoepiderm. štěpem.
- Pacient propuštěn 38. den od přijetí, celkem 6 operací.
- Funkční výsledek dobrý, v další fázi rehabilitace v místě bydliště.

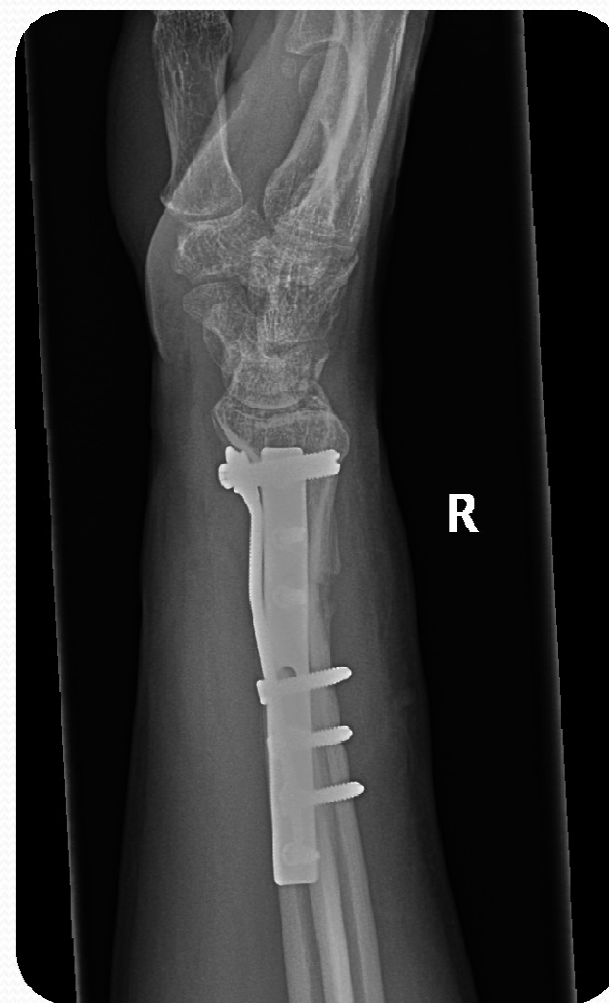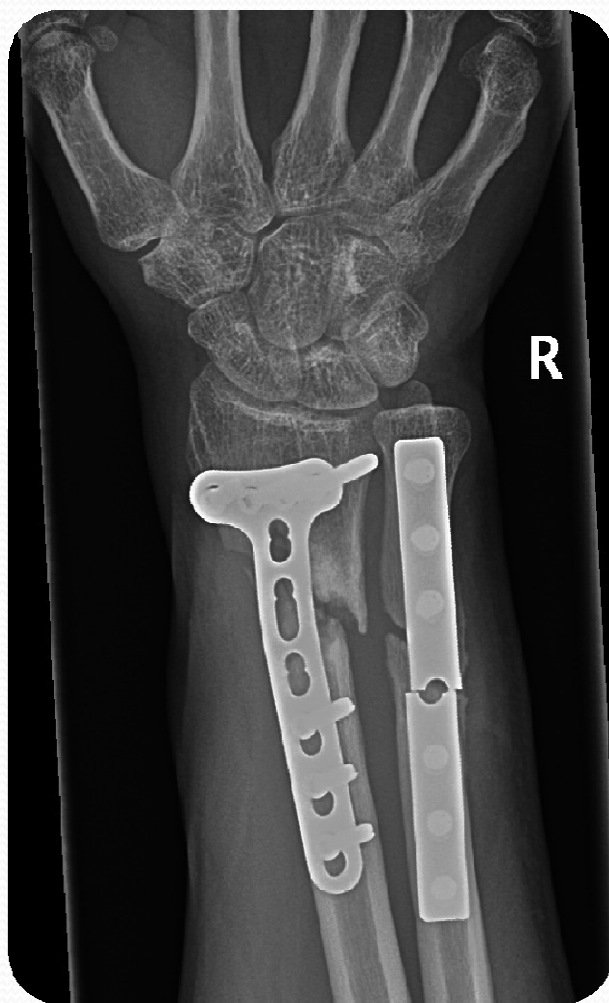Výsledný stav



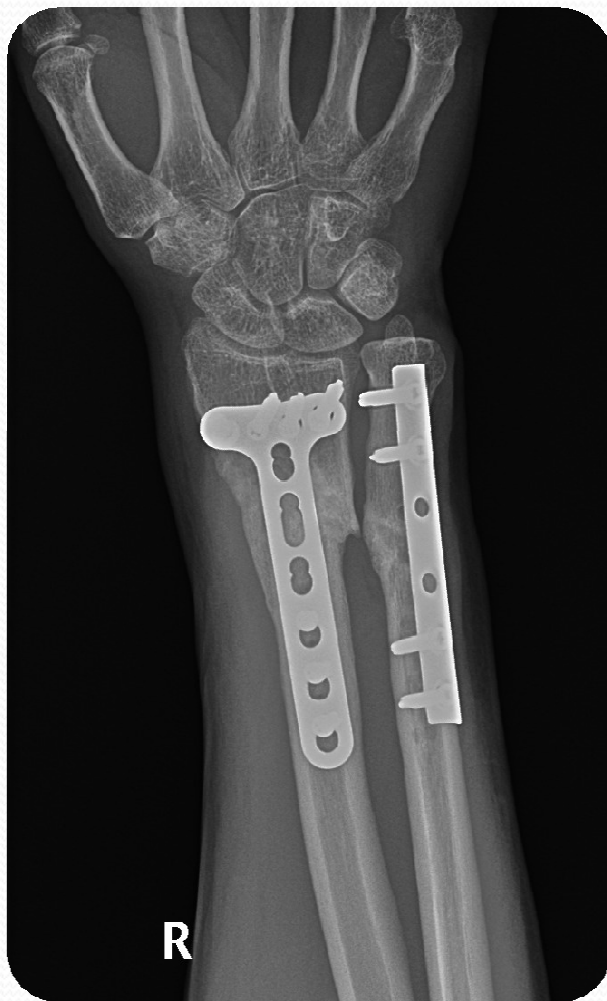Ambulantní kontroly

- Po propuštění pacient nepřišel 4 měsíce na kontrolu, následně na RTG zlomeny dlahy s nezhojenými zlomeninami bez větší dislokace.
- Reosteosyntéza a spongioplastika, t.č. zřetelná konsolidace lomných linií, neurocirkulace periferie končetiny v normě, stejně jako hybnost i svalová síla.

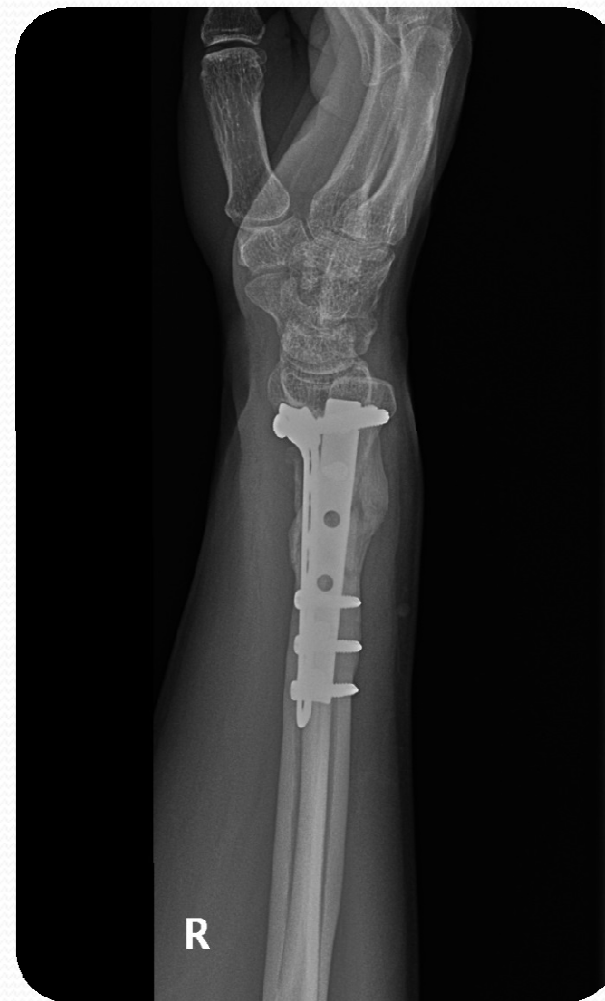Kontrola po 4 měsících



Reoperace a poslední kontrola



B



B

Závěr, zamyšlení

- Multidisciplinární přístup
- Výhody NPWT
- Spolupráce pacienta

- Primární odmítnutí pacienta s ohroženou vitalitou končetiny ve specializovaném zdravotnickém zařízení
???