

Kazuistika – pacient po poranění dutiny břišní a hrudní

Hana Olšarová Dokoupilová
Jitka Kovářová
Soňa Vasmanská

Klinika úrazové chirurgie a Traumacentrum

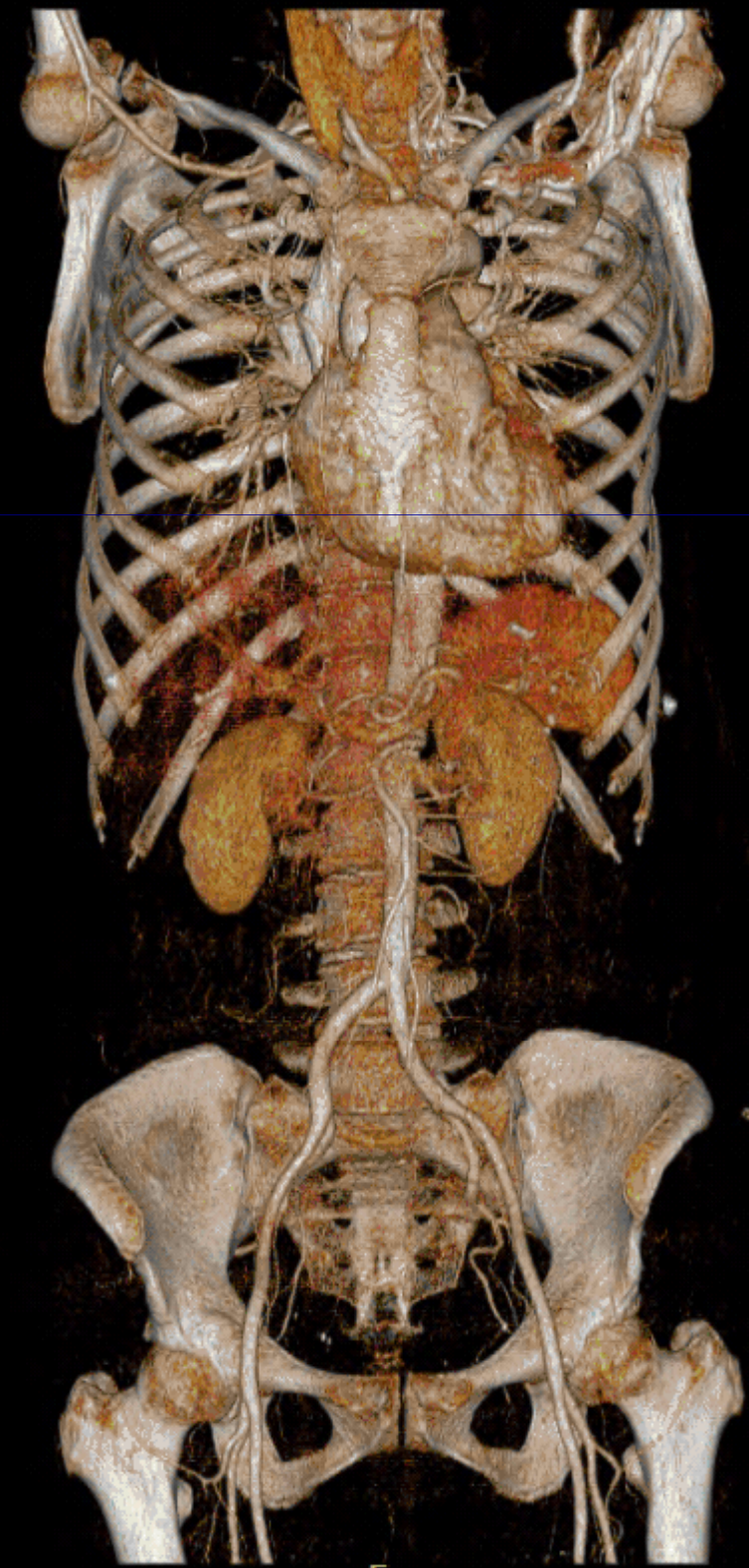
Anamnéza

- 63letá spolujezdkyně
v osobním
automobilu
- dosud zdráva
- náraz z boku



1. den

- přivezena na UP FN Brno
- vyšetřena dle traumaprotokolu
- PNO vpravo, kontuze plic
- kontuze břicha
- seriová fr. žeber
- fr. L3
- luxační fr. trimall. vpravo
- tekutina prerekálně

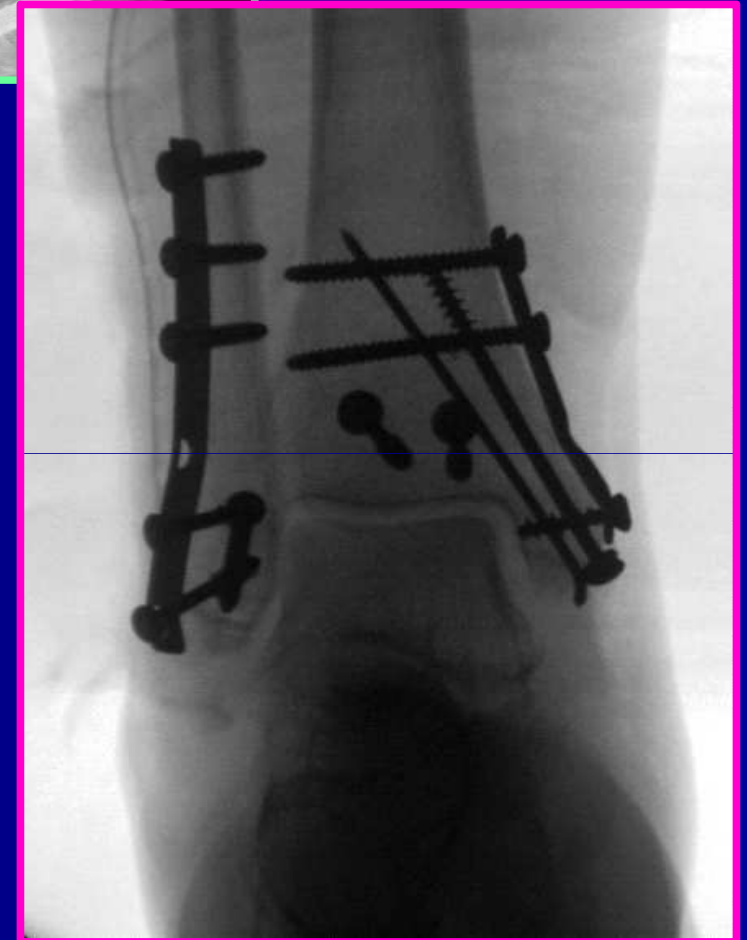
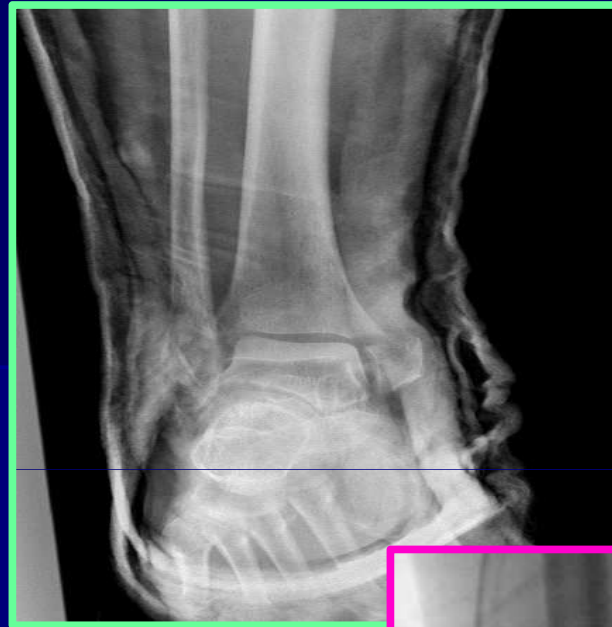
1. den

- přijata na JIP
- monitorace VF

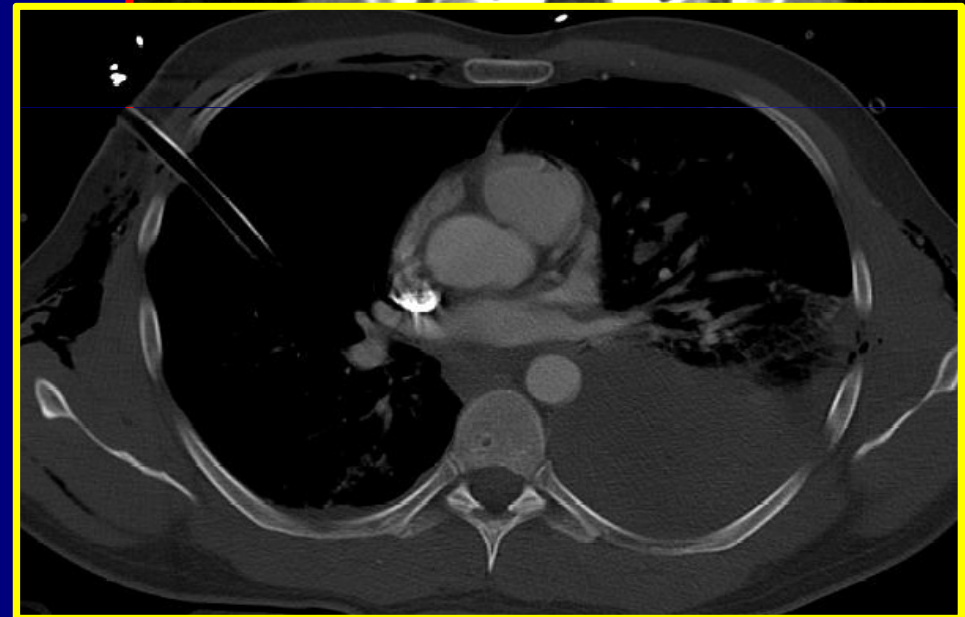
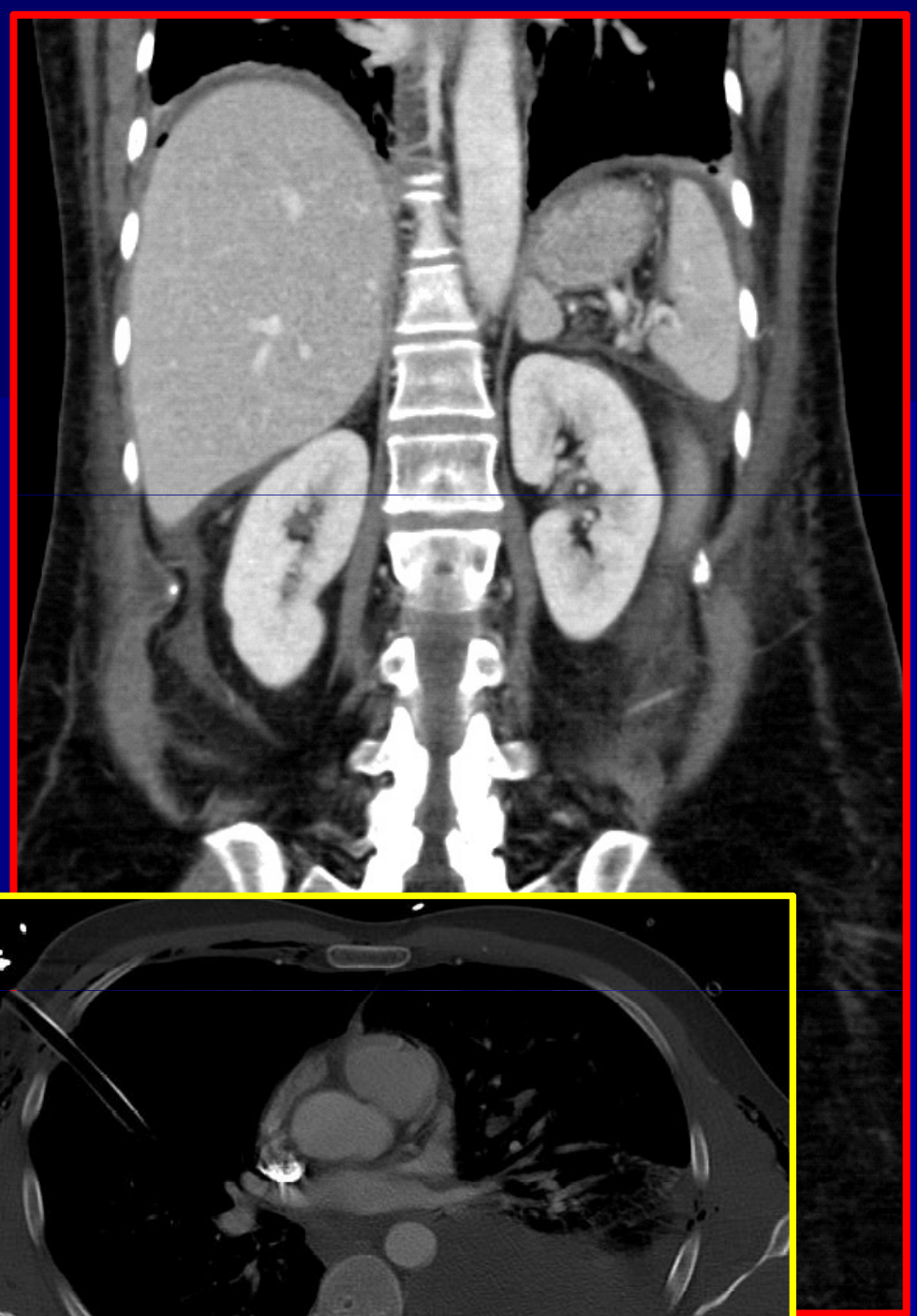
- monitoring + léčba bolesti, OPIOIDY!!!
- polohování

- předoperační příprava
- OS kotníku



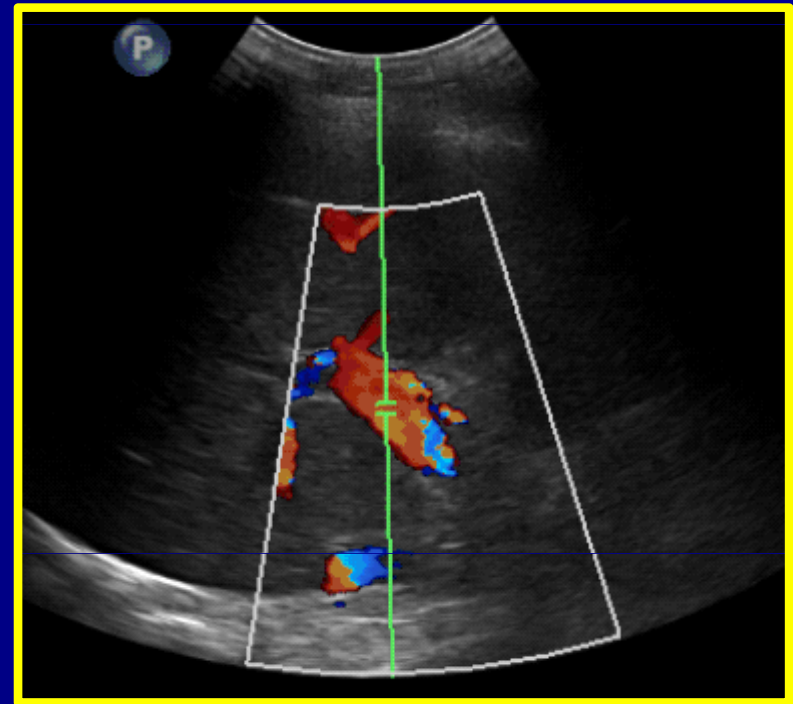
3. den

- narůstající bolesti břicha
- elevace CRP, Leu
- CT - pneumoperitoneum
- indikována k operační revizi
- CVK
- HD zprava



Operační nález

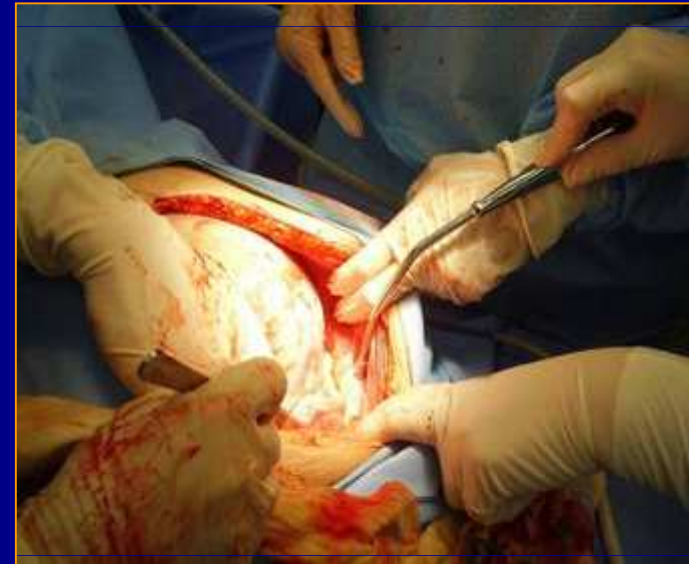- dvojnásobná bodová perforace tračníku
- nález zkaleného výpotku
- v CD hnisavý výpotek
- skybala
- segmentální resekce + anastomoza end to end



Pooperační péče

- léčba bolesti
- poloha
- prevence infekce
- péče o drény

- monitorace na JIP
- odstranění skybal Yalem
- parenterální výživa
- následující dny obnova peristaltiky



Rehabilitace a realimentace

4. den po resekci
sipping + bujón

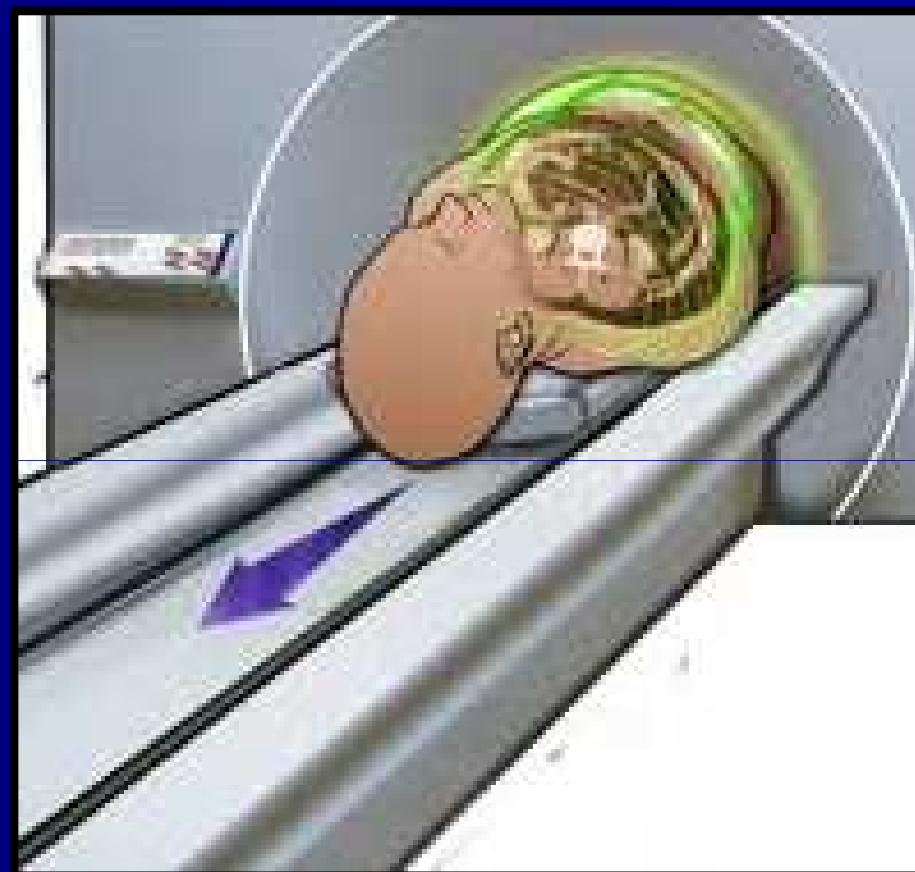
6. den tekutá strava

- vertikalizace v Jewett ortéze
- podpažní berle
- t.č. hospitalizace na rehabilitačním oddělení
- bezezbytková strava
- přechod na normální stravu



Multidisciplinární péče

- KUCH
- CHK
- RTG
- OKM
- RHO
- Protetika



Děkuji za pozornost

