

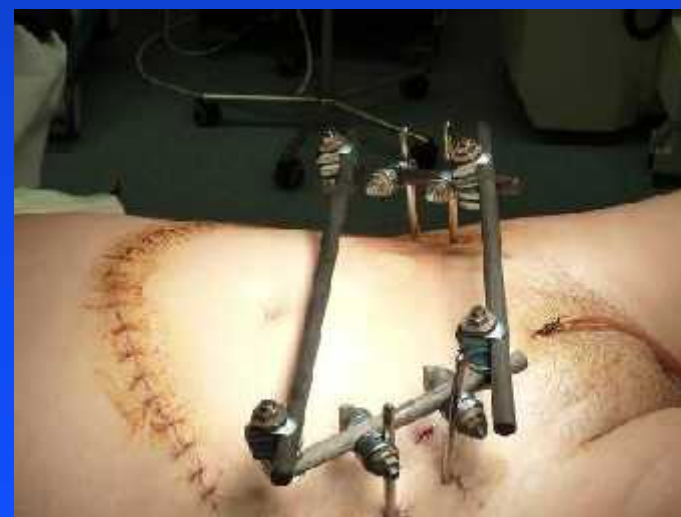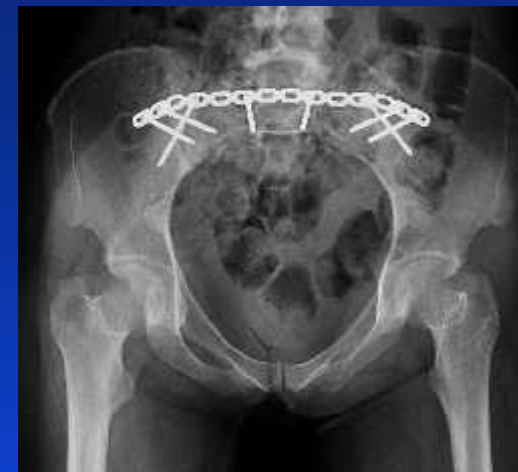Recidivující polytrauma



Mašek M., Mach P., Ruber V.
Klinika úrazové chirurgie LF MU a FN Brno

Etiologie

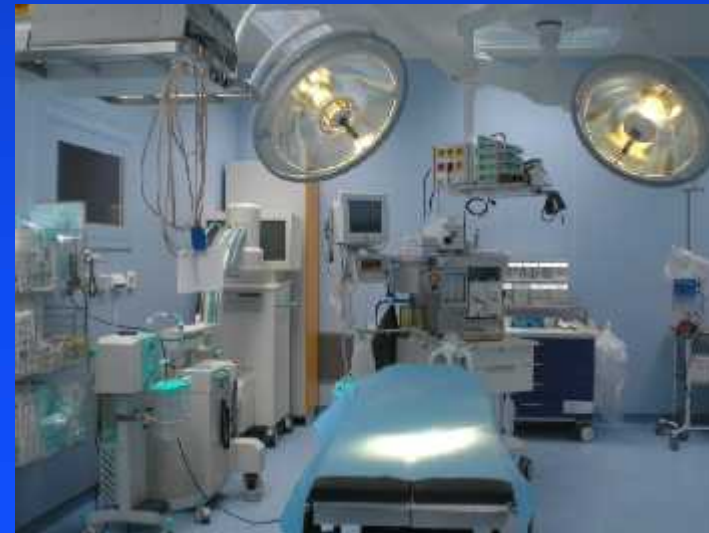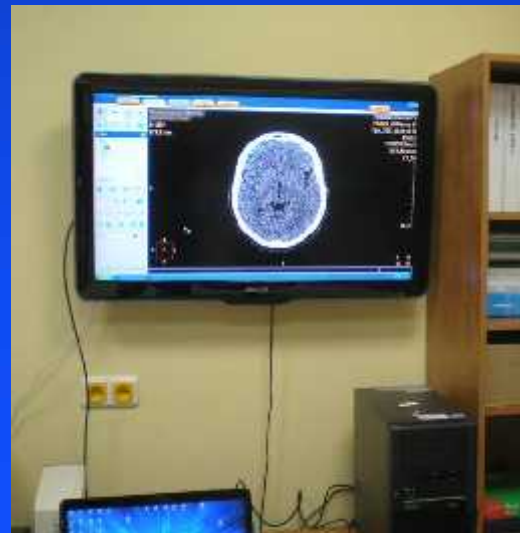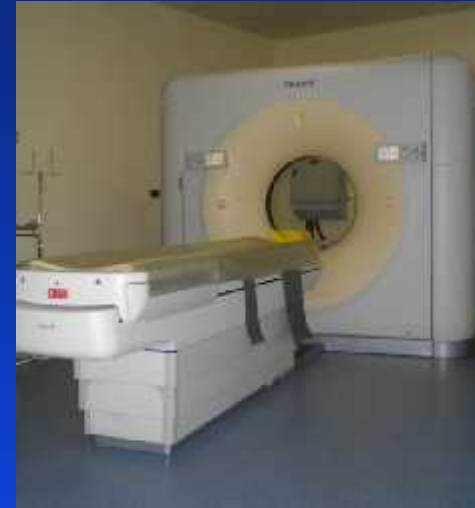- dopravní úrazy
- adrenalinové sporty
- kriminálníinnost
- návykové látky



Diagnostika

- klinické vyšetření
- sono
- RTG
- CT + rekonstrukce
- bedside laborato
- trombelastograf
- transfuzní sklad
- konsiliární systém EMOFF
- 24 odborností

OUP

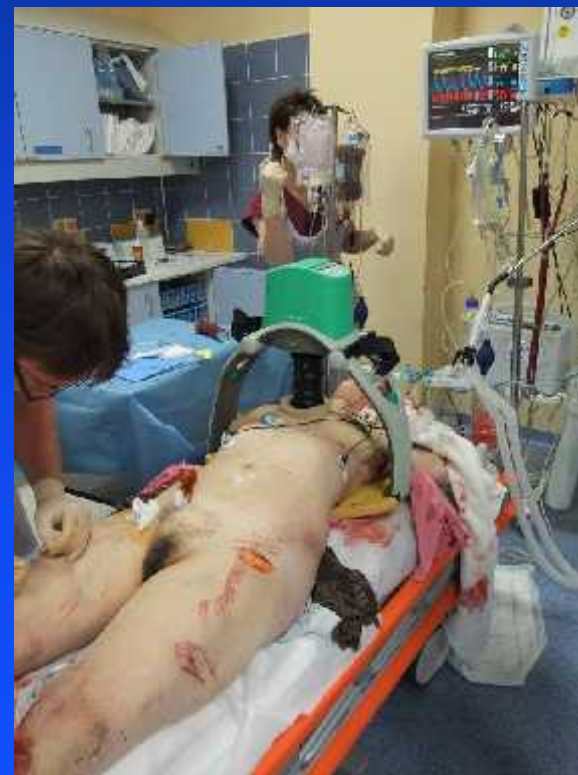

Organizace péče

- oddělení urgentního příjmu – polytrauma, sdružené poranění
- ambulance úrazové chirurgie – monotrauma

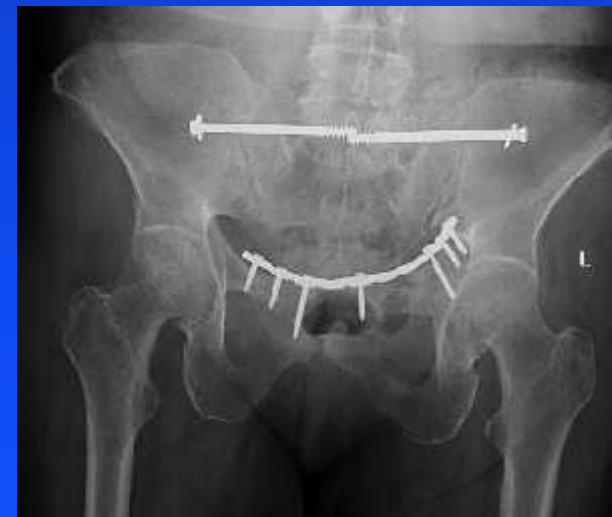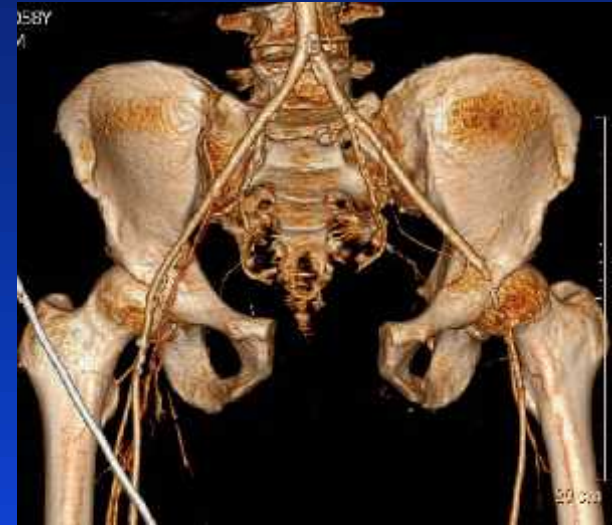- multidisciplinární diagnostický tým
 - ◆ traumatolog
 - ◆ intenzivista
 - ◆ radiolog

- kombinovaný operační tým
 - ◆ traumatolog
 - ◆ chirurg
 - ◆ urolog
 - ◆ gynekolog
 - ◆ plastik
- ARO, JIP



Struktura ošetřovaných 2012

- polytrauma 345
- monotrauma 30 967
- hospitalizace 3 596
- operace 2 869



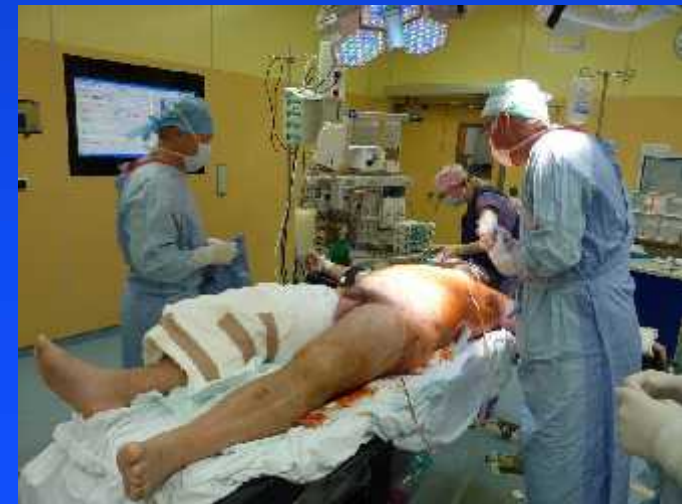Terapie

■ Damage Control Surgery

- ◆ chirurgická kontrola krvácení
- ◆ debridement
- ◆ dekomprese CS
- ◆ definitivní stabilizace do týdne

■ Early Total Care

- ◆ O.R.I.F.
- ◆ M.I.O.



Damage Control Surgery

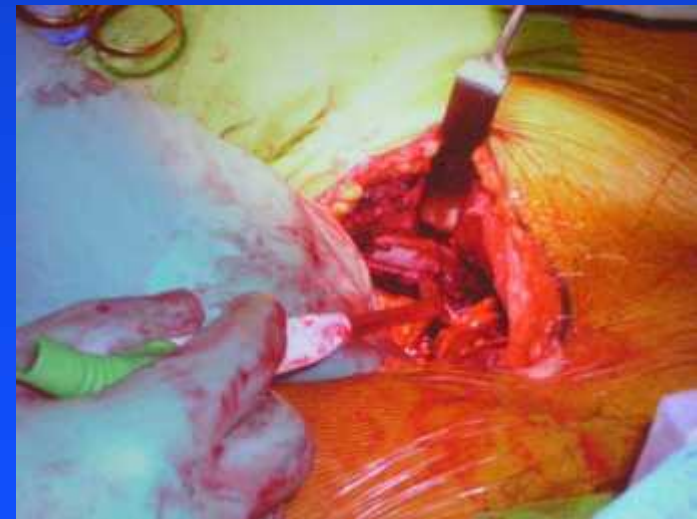
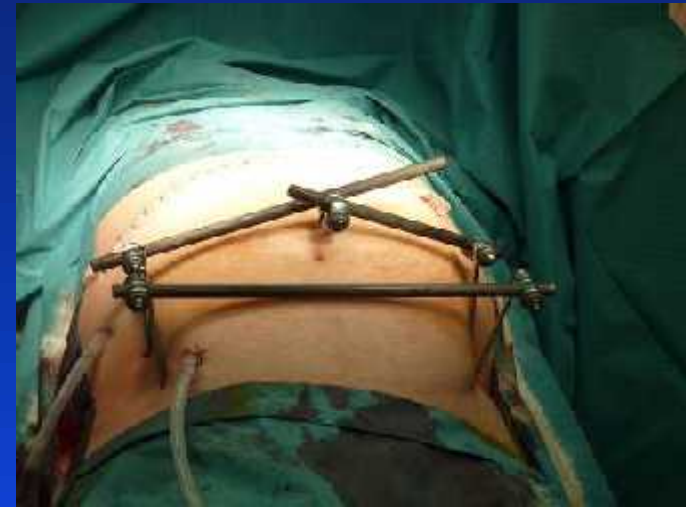■ stabilizace skeletu

- ◆ zevní fixace
- ◆ pánevní svorka
- ◆ ORIF

■ stabilizace ob hu

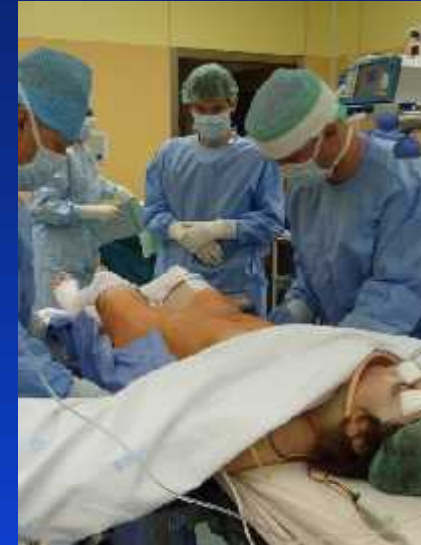- ◆ tamponáda
- ◆ ligatura
- ◆ embolizace

!!! do 60 minut !!!



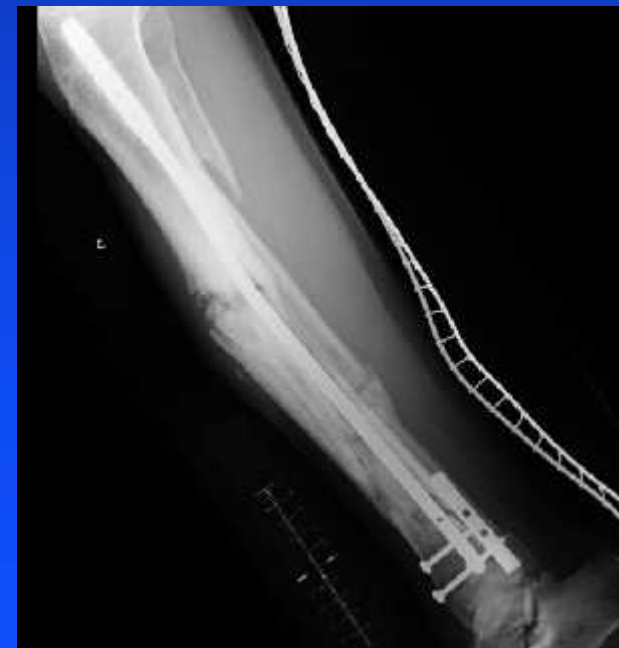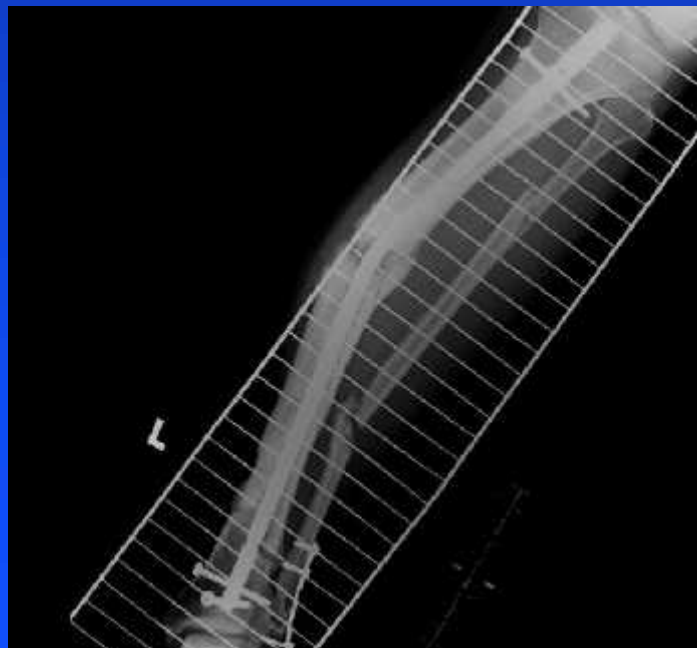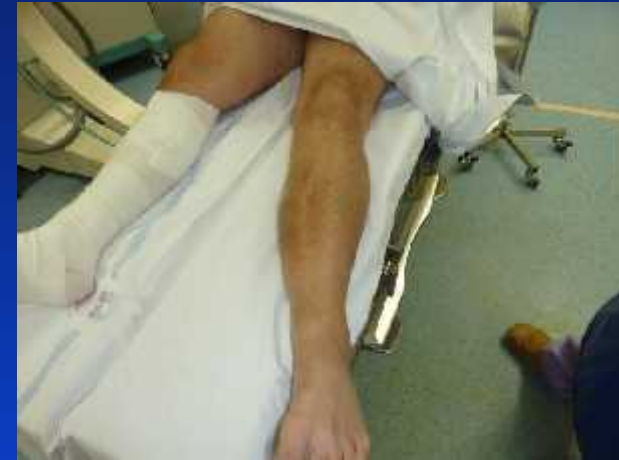Kazuistika

- 21.5.2013
- kontuze plic
- lacerace ledviny- nefrektomie
- lacerace sleziny- splenektomie
- fr. pr. femoru
- fr. l. bérce s paresou n. fibularis
- fr. hlezna vlevo
- DAP
- ARDS



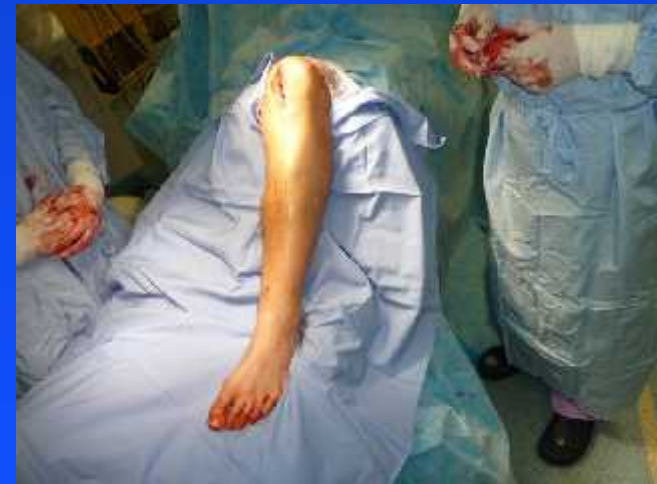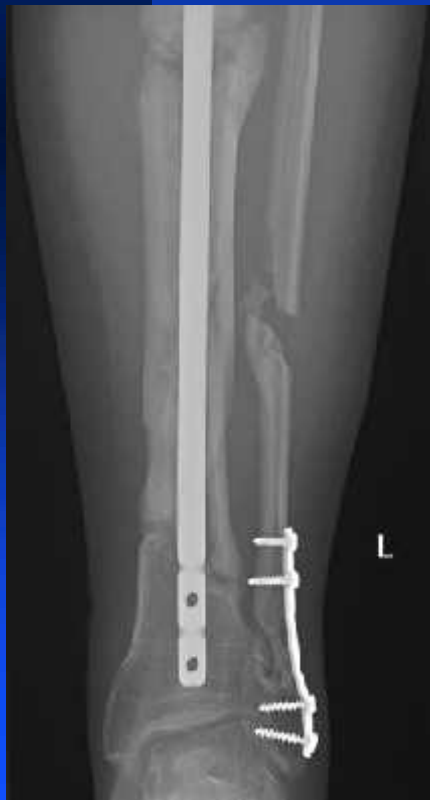Recidiva 5.8.2013

- refraktura bérce
- těžký otěs mozku



Reoperace

- neúspěch zavazenej repozice
- extrakce + predvrtání + resyntéza



Titan >< ocel

	elasticita	duktibilita	pevnost	vrub	lomová houževnatost
■ titan	++	+	++	+	
■ ocel	+	++	+	++	

- cena srovnatelná

- alergie 0

- MRI safe

- kombinace ocel + titan = lánek

3 recidivy poranění po polytraumatu v jednom týdnu

- výše uvedený motorká
- refraktura bérce 5 let po motopolytraumatu
- fr. pánve + bérce + p edloktí po 1 roce

Resume náklady

- ◆ monotrauma 49 000 CZK
- ◆ polytrauma 249 000 CZK
- ◆ TC 487 443 000 CZK

Sisyfos

