

ešení defekt m kých tkání
po operacích hlezna a nohy

R. Veselý , V. Procházka



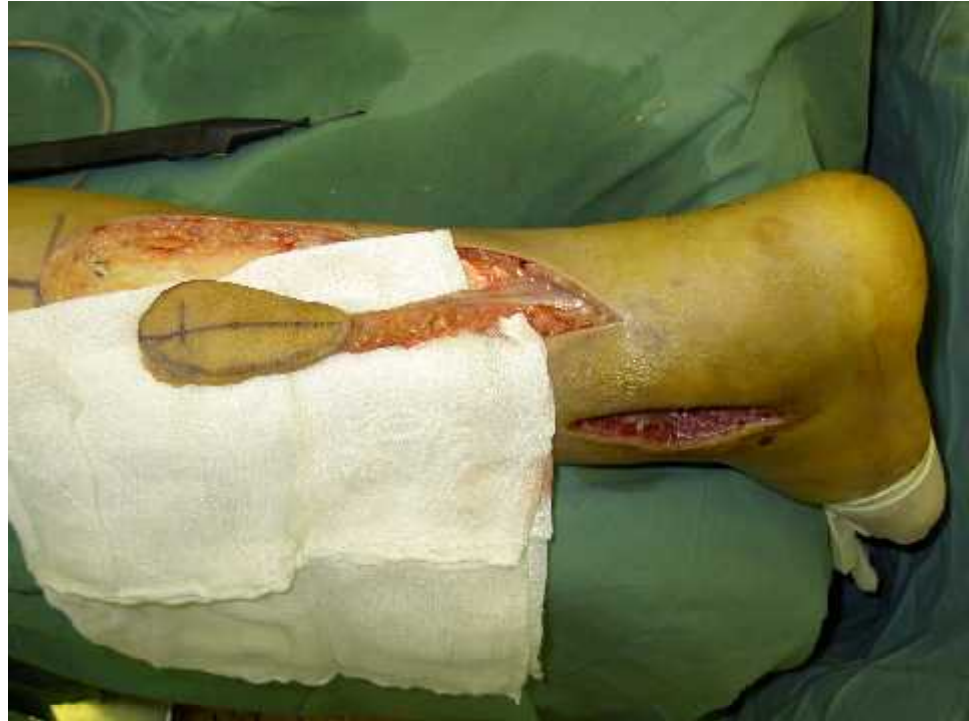Úrazová nemocnice Brno
Klinika traumatologie LFMU Brno



- defekty mkkých tkání dolní tetiny bérce a hlezna jsou problémem pro tenký kožní kryt a špatné krevní zásobení
- metodou volby v jejich rekonstrukci jsou volné laloky p enášené mikrochirurgickou technikou
- možnou alternativou je distáln stopkovaný suralis lalok



Suralis lalok



- zásoben a. suralis superficialis, která provází vena saphena parva a n. suralis
- 1992 Masquelet
- kutánní x fasciokutánní x myokutánní



V letech 2002 – 2012 bylo v Úrazové nemocnici v Brn operováno 2731 zlomenin hlezna a patní kosti

- poopera ní defekty m kkých tkání byly ešeny volným transplantátem, rota ním nebo volným lalokem a suralis lalokem
- dosud bylo provedeno 45 operací pomocí suralis laloku

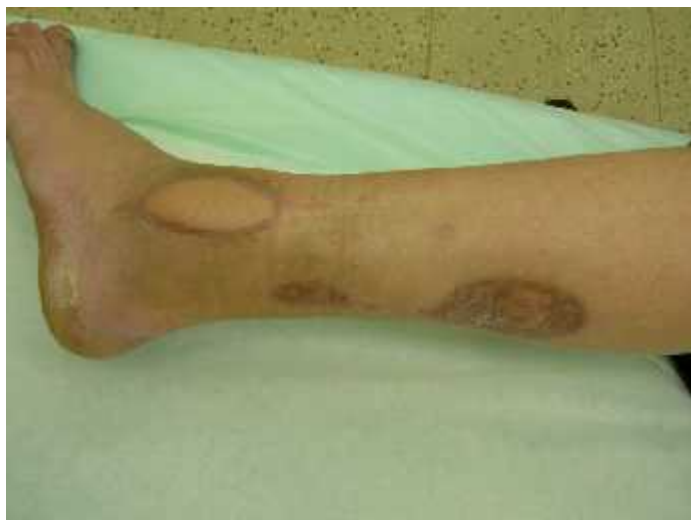
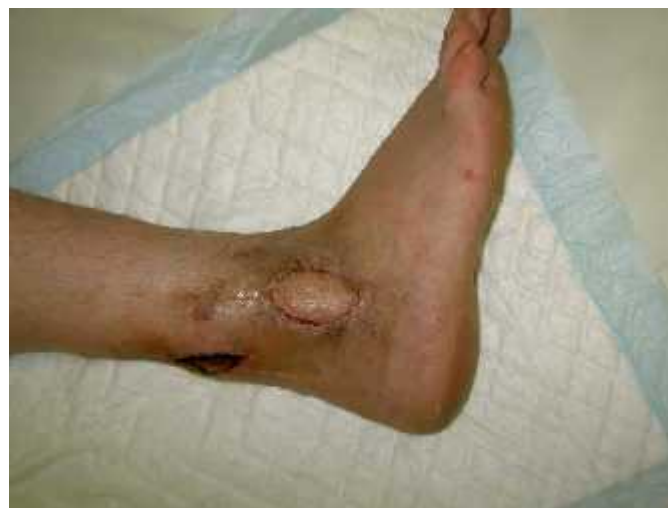
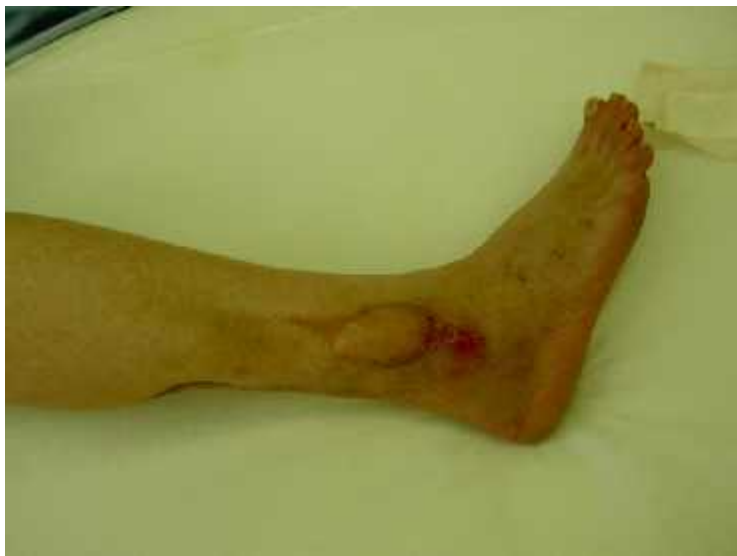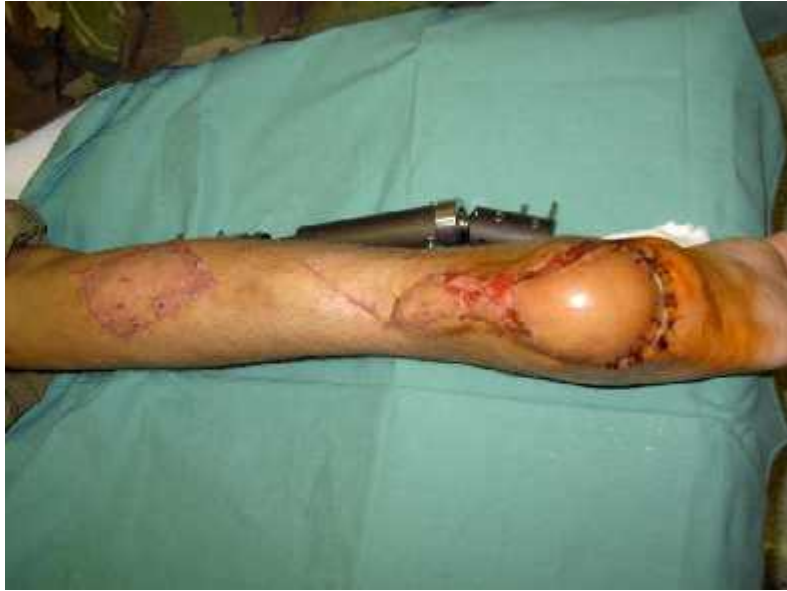Soubor 45 pacient

- 36 muž a 9 žen
- 17 x fasciokutánní
- 28 x kutánní
- použili jsme opera ní metodu popsanou Masqueletem s vlastní modifikací

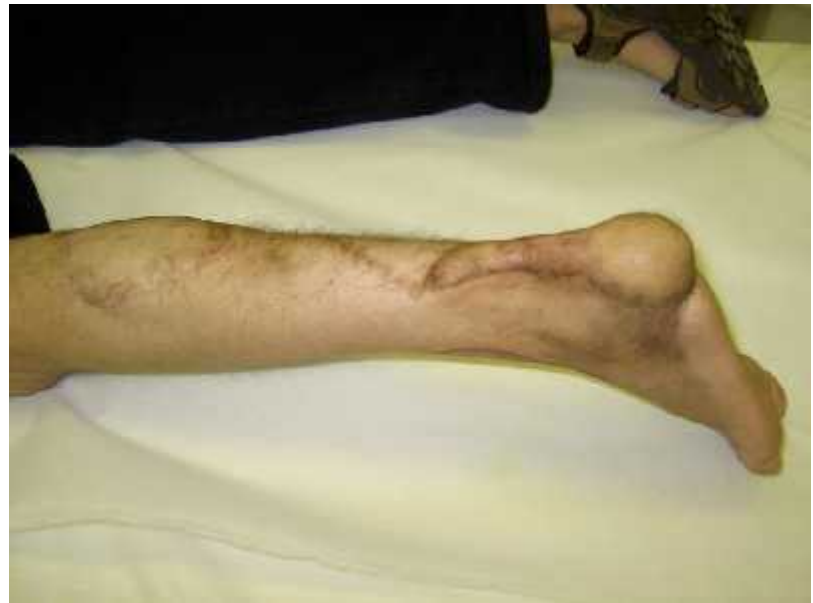
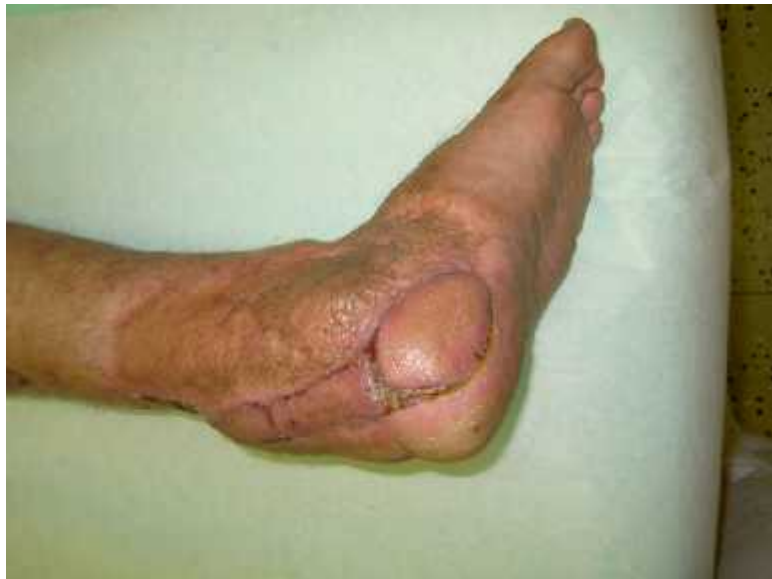
zevní kotník

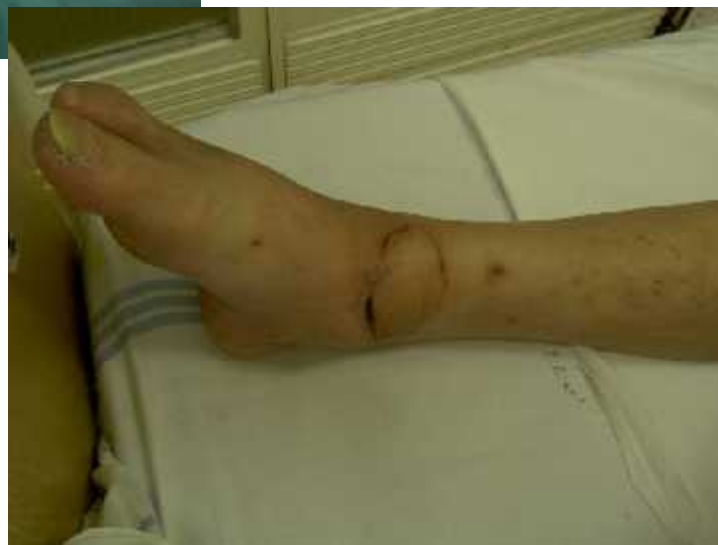
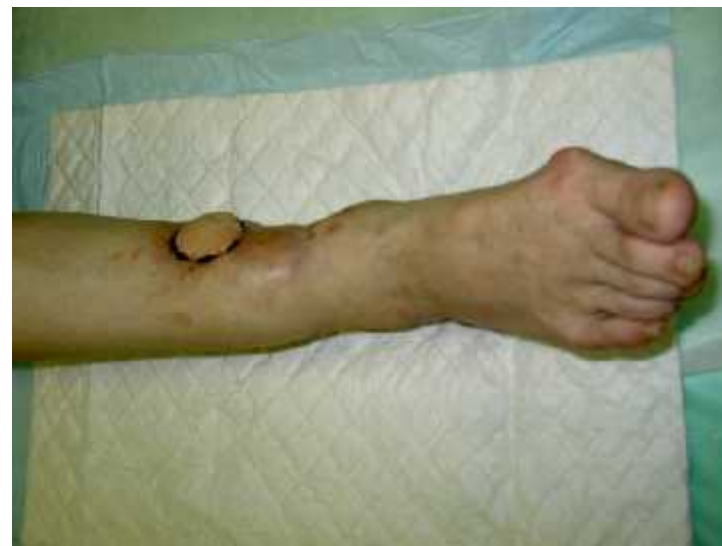
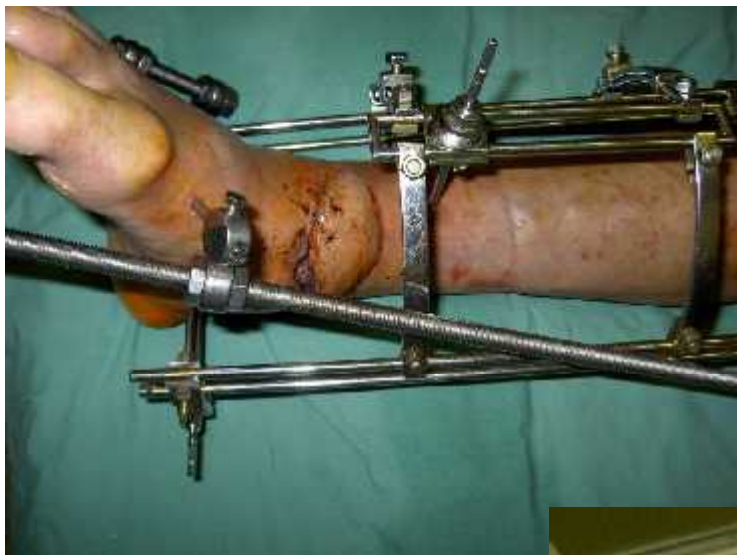

pata



distální bérec



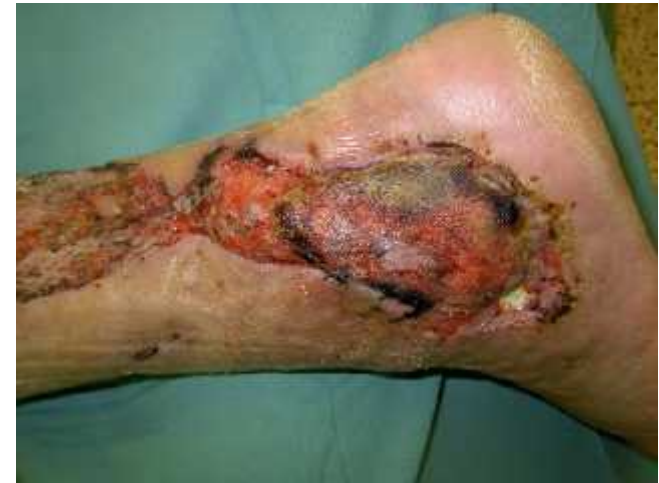Soubor 45 pacient

Mediální kotník	8
Laterální kotník	14
Pata	10
Distální bérec	9
Achillova šlacha	4



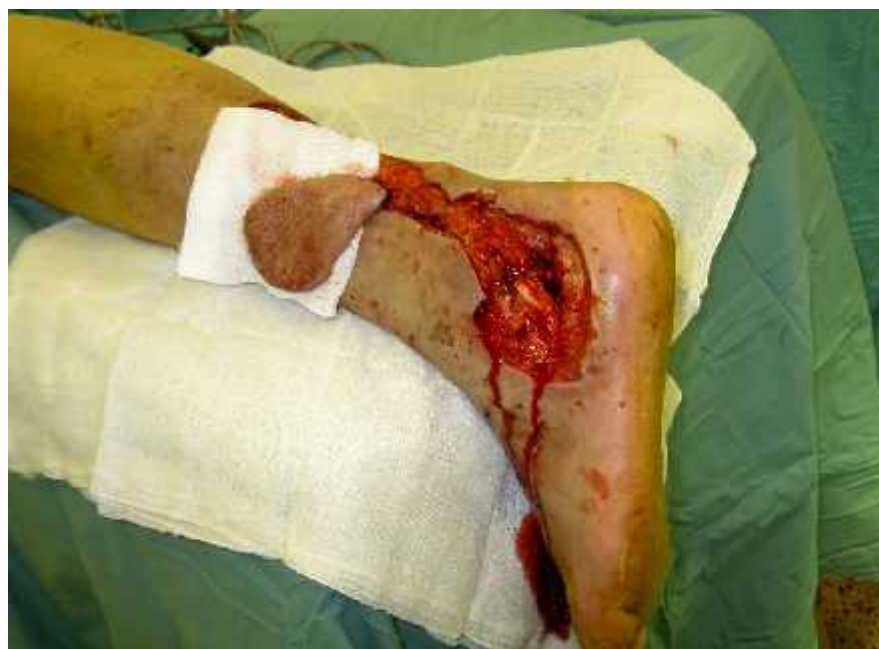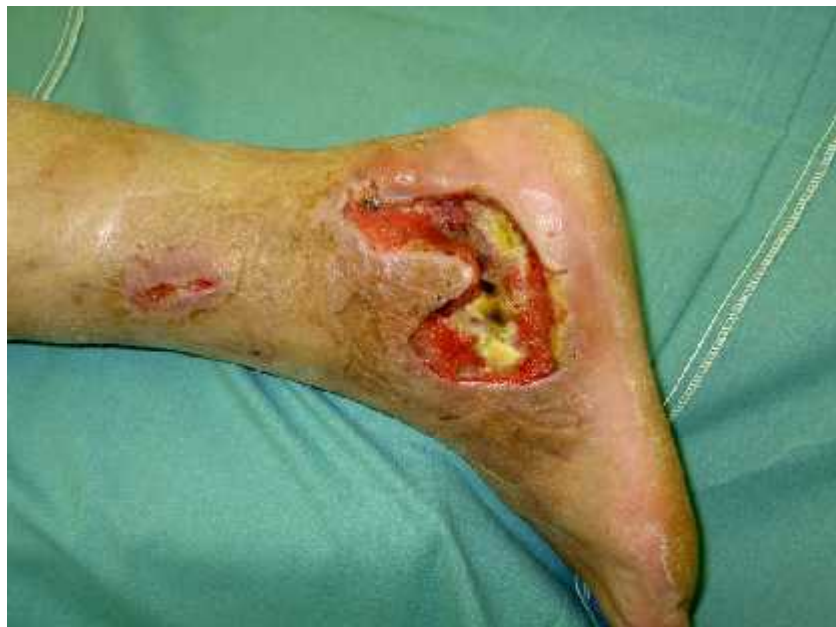Soubor 45 pacient

- rozměry laloku od 5x3 cm do 15x8 cm
- komplikace - 3 x marginální nekróza
- velké laloky vykazovaly venostázu
- odbírané místo bylo primárně uzavřeno suturou nebo volným transplantátem



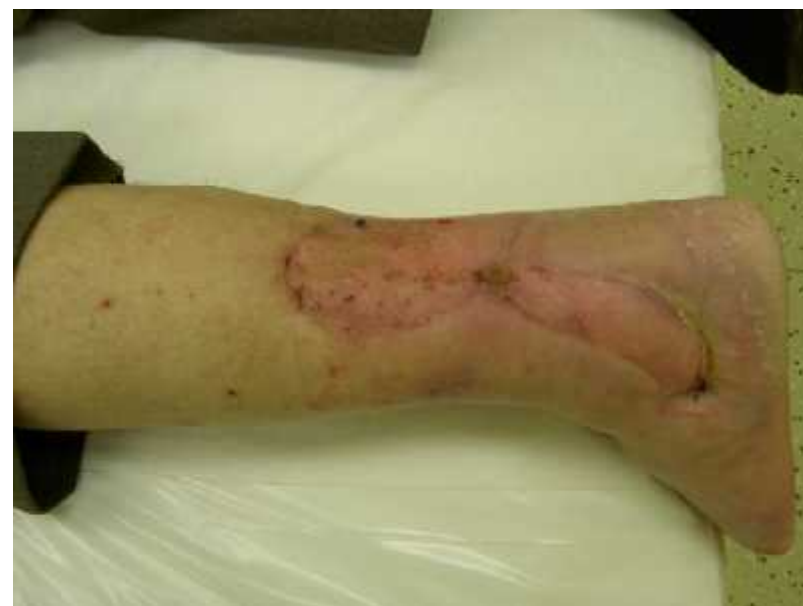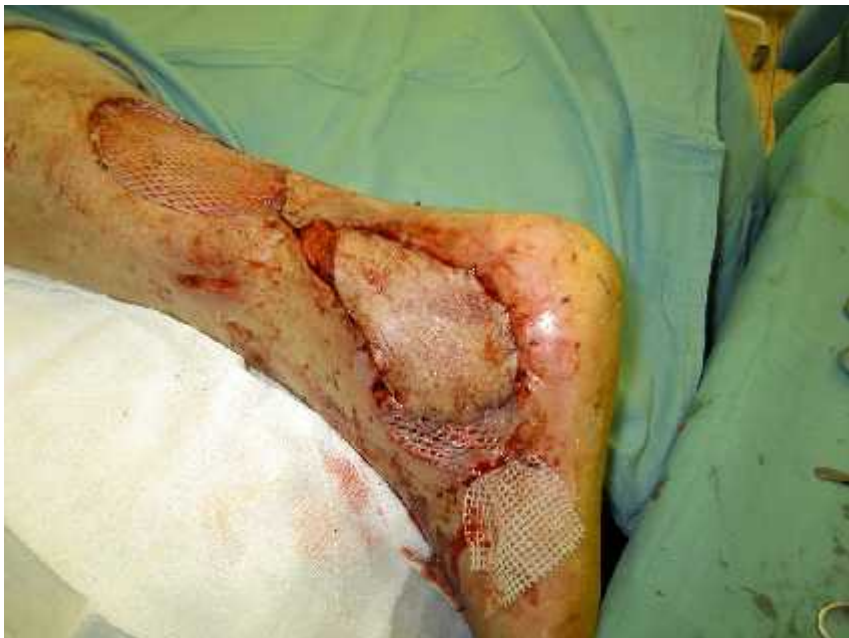pacient JK

p ed operací

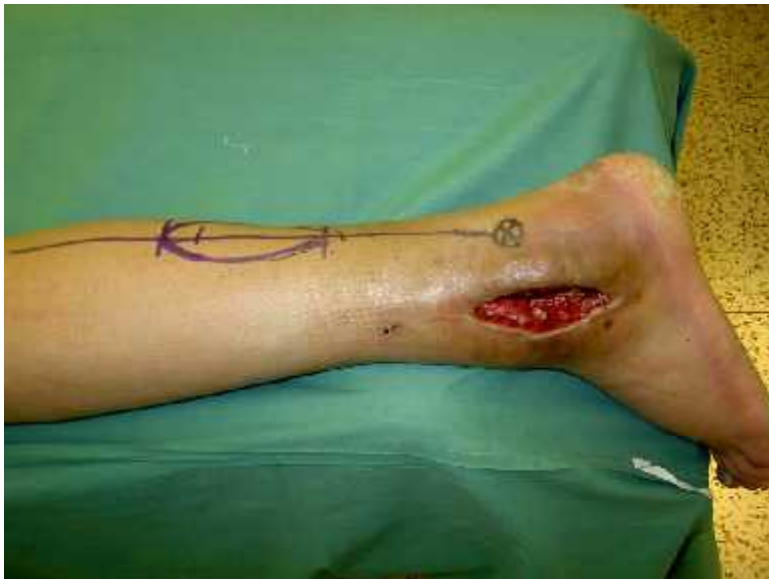

po operaci

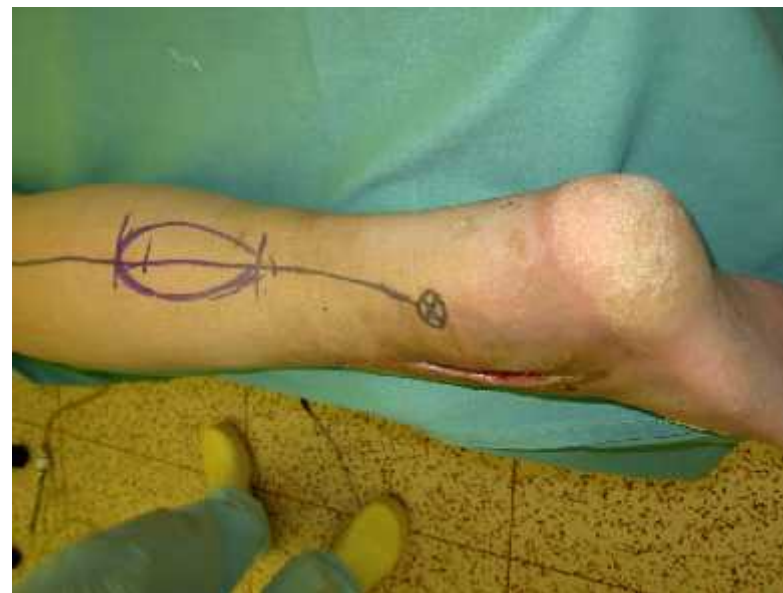pacient JK



p ed operací

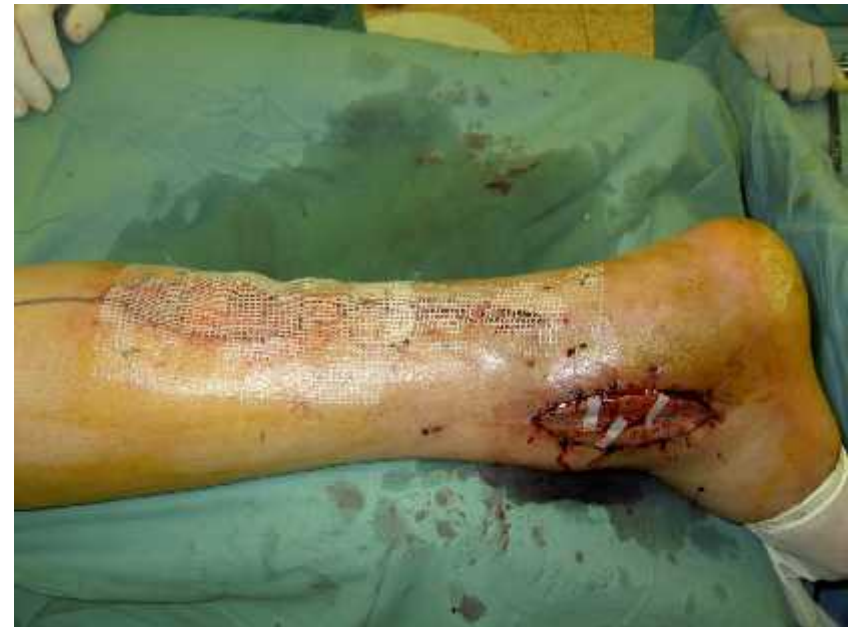
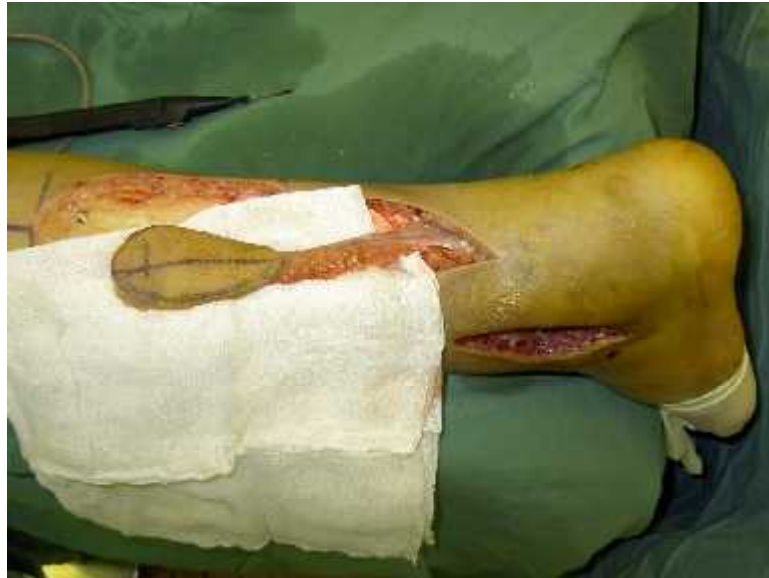
pacient MK



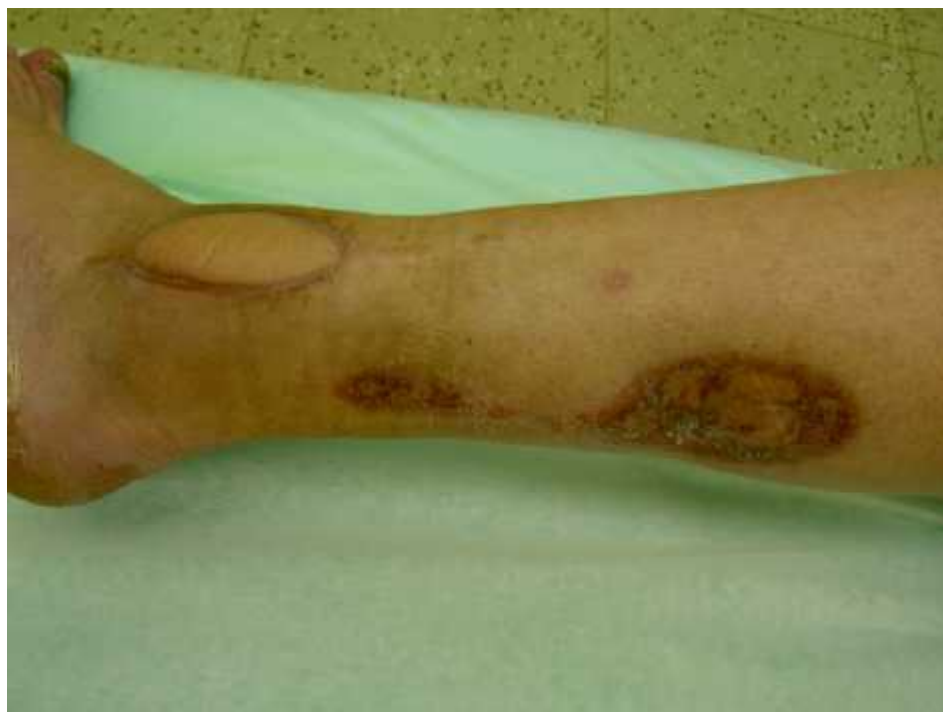pacient MK

peropera ní

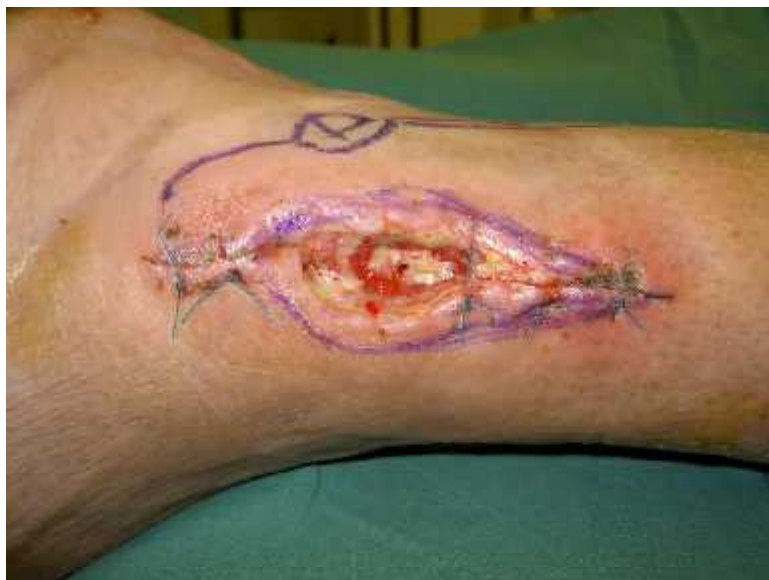

pacient MK

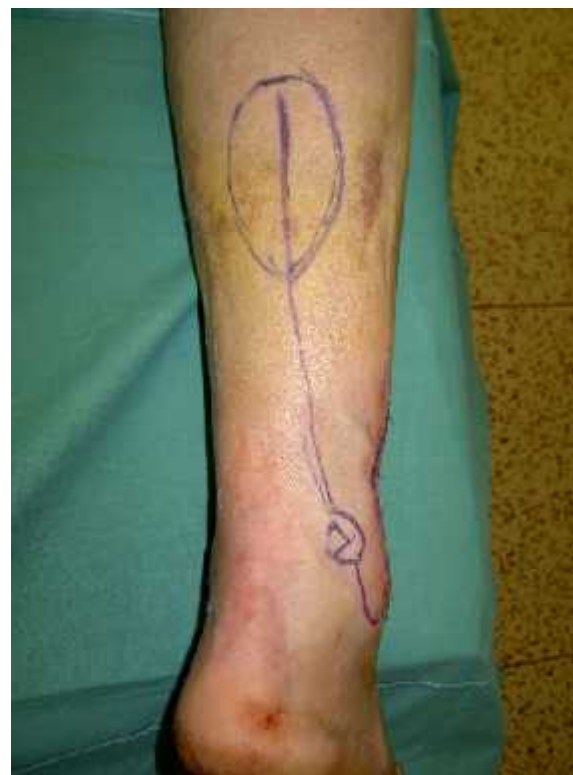po zhojení



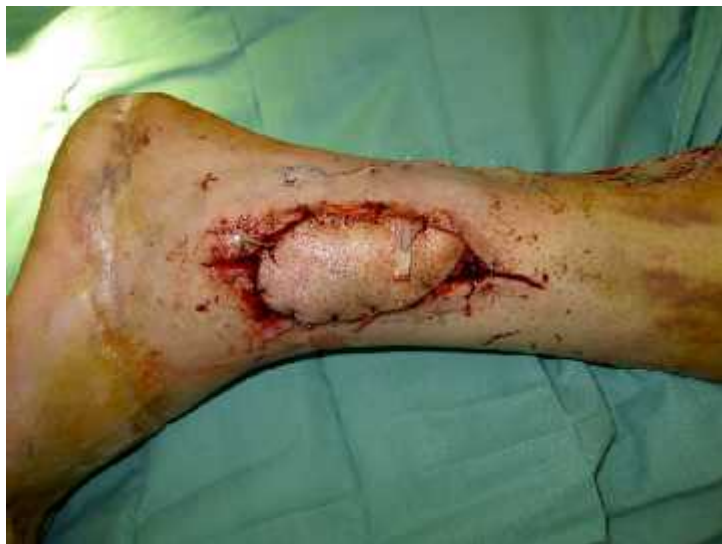pacientka HP



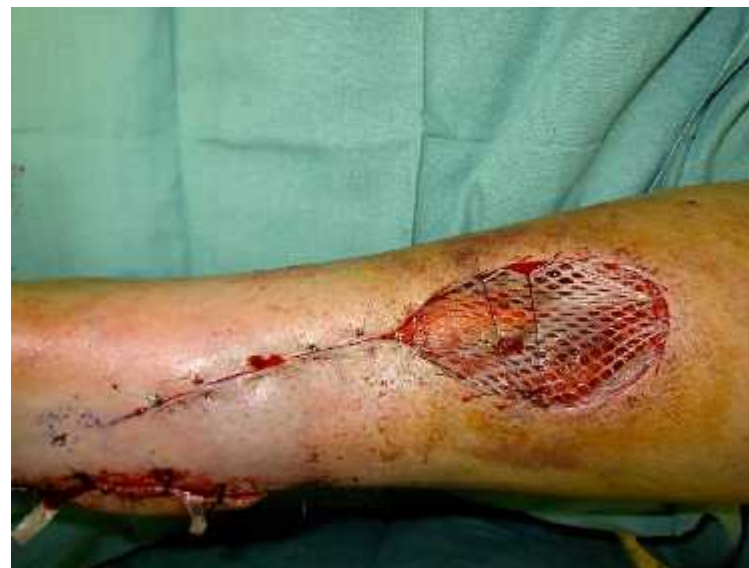před operací



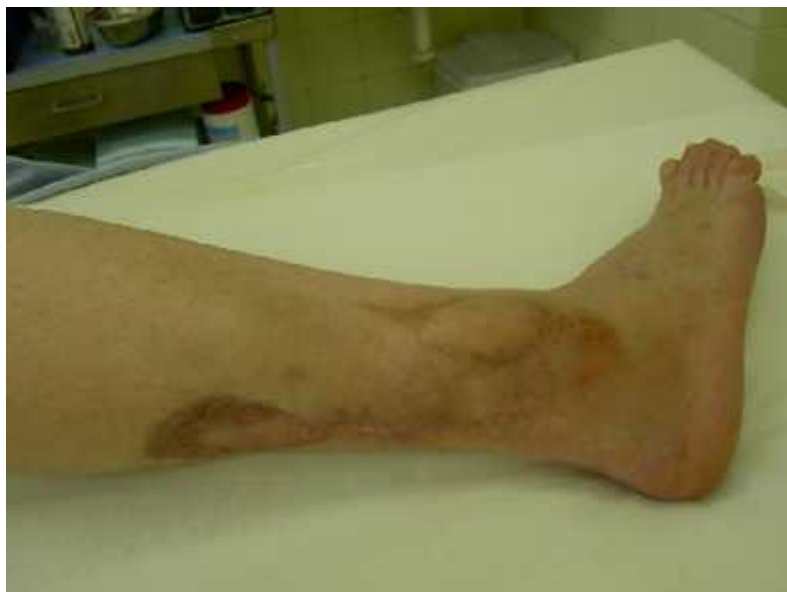pacientka HP



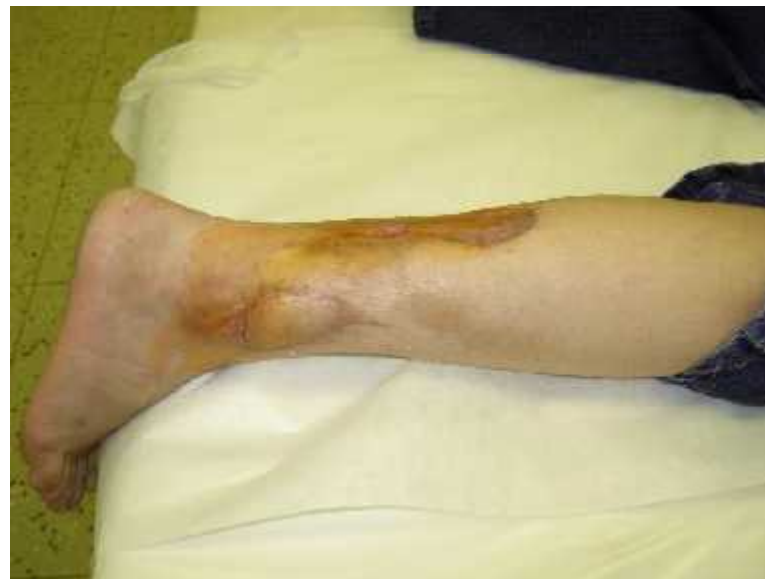po operaci



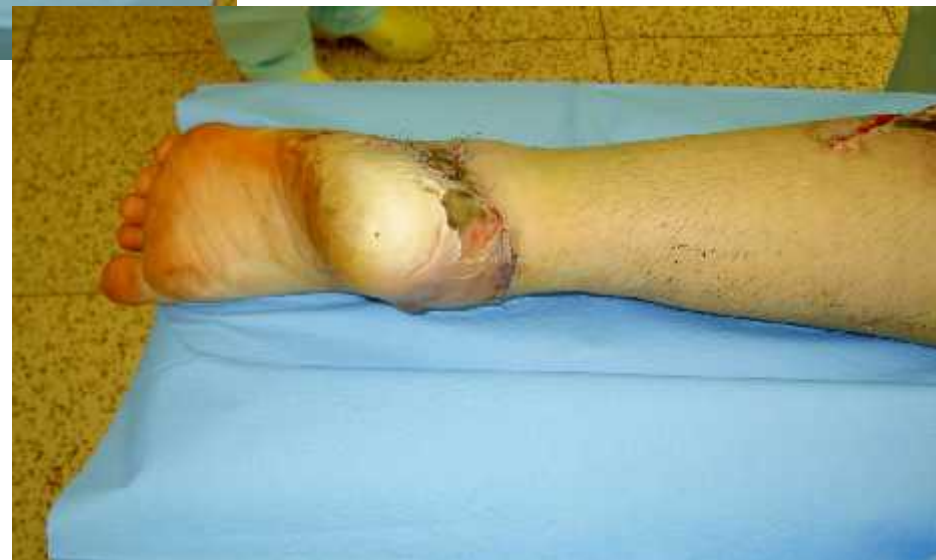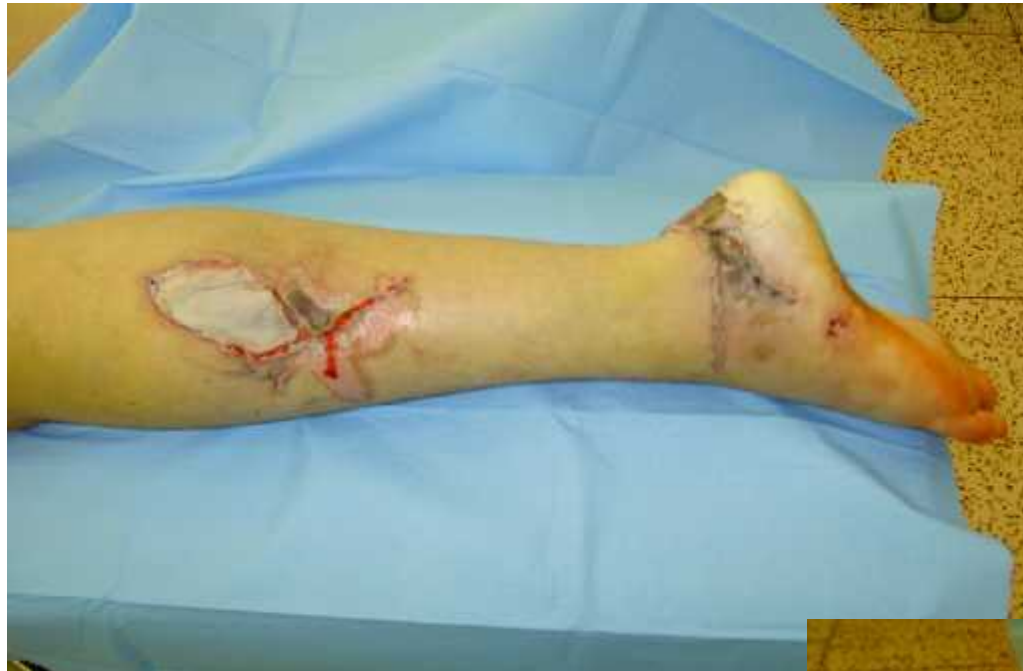pacientka HP



po zhojení

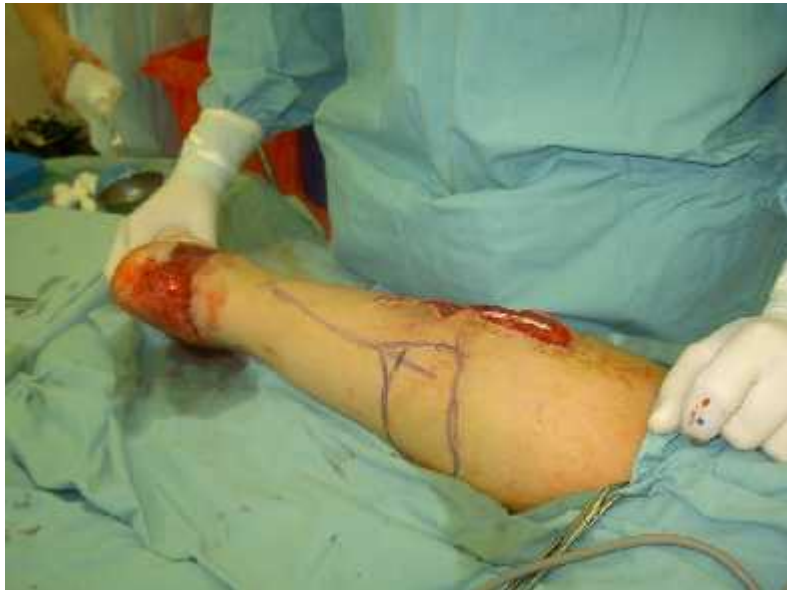

pacientka RK

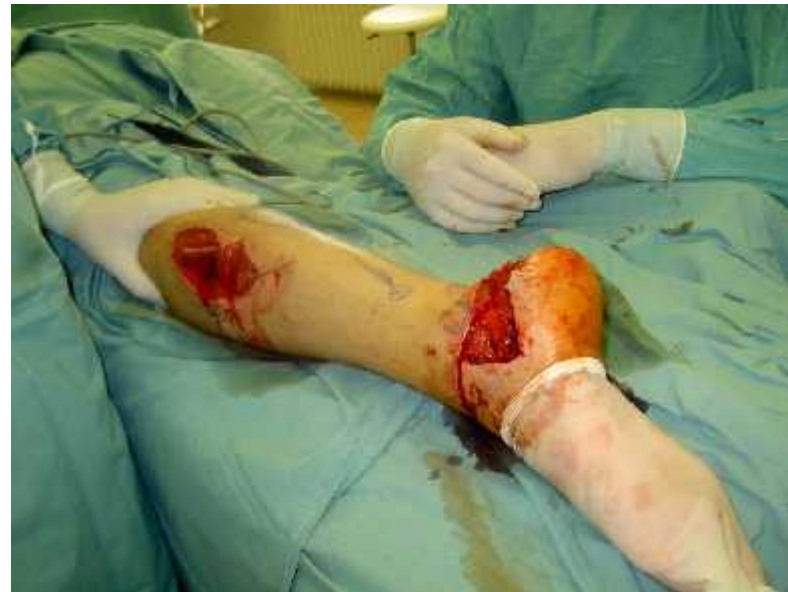

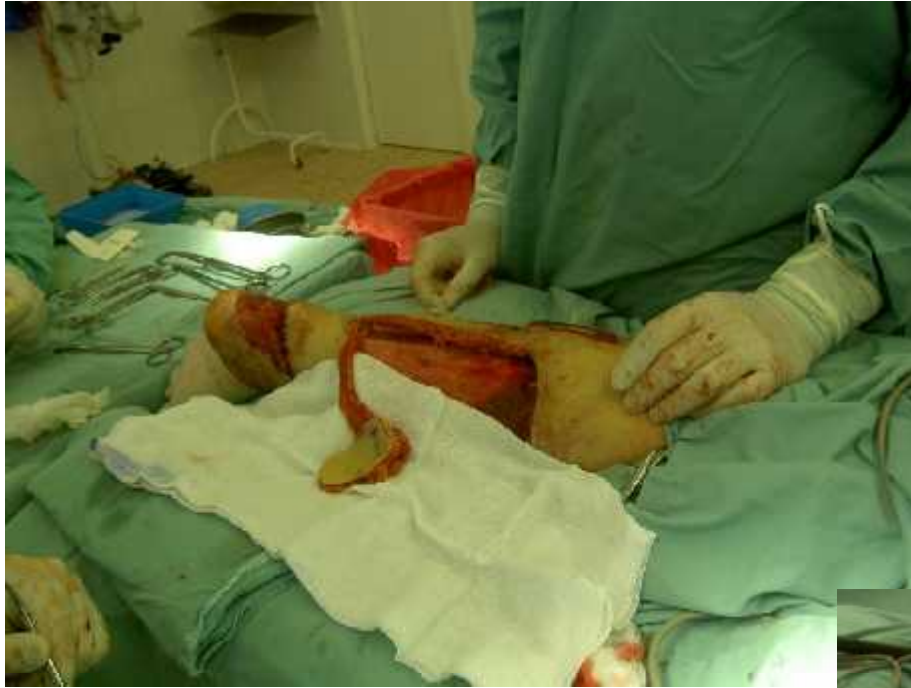před výkonem



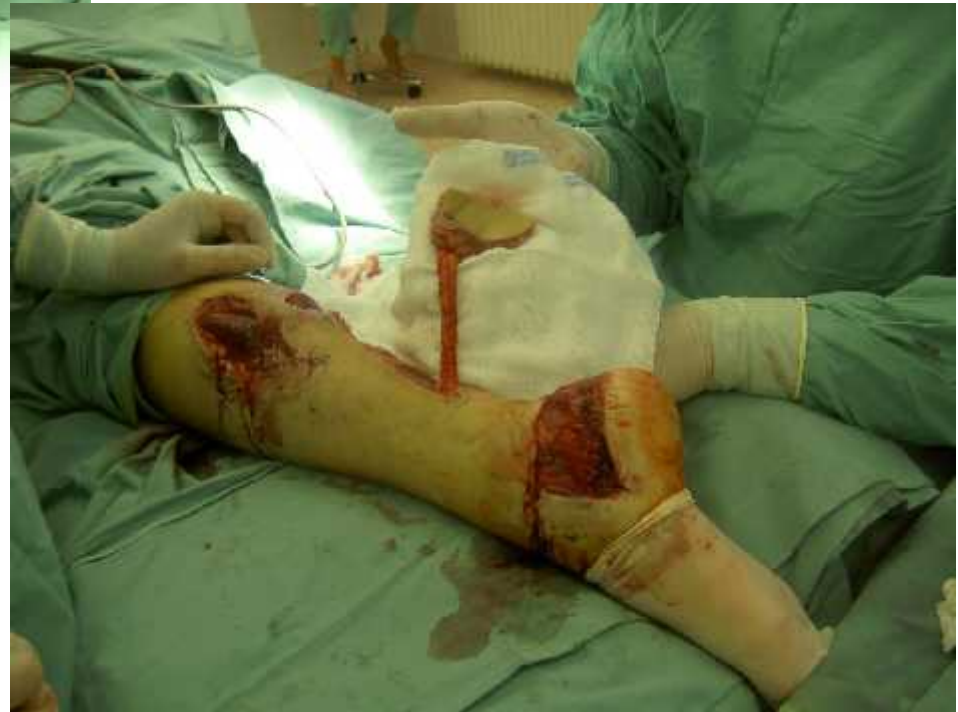

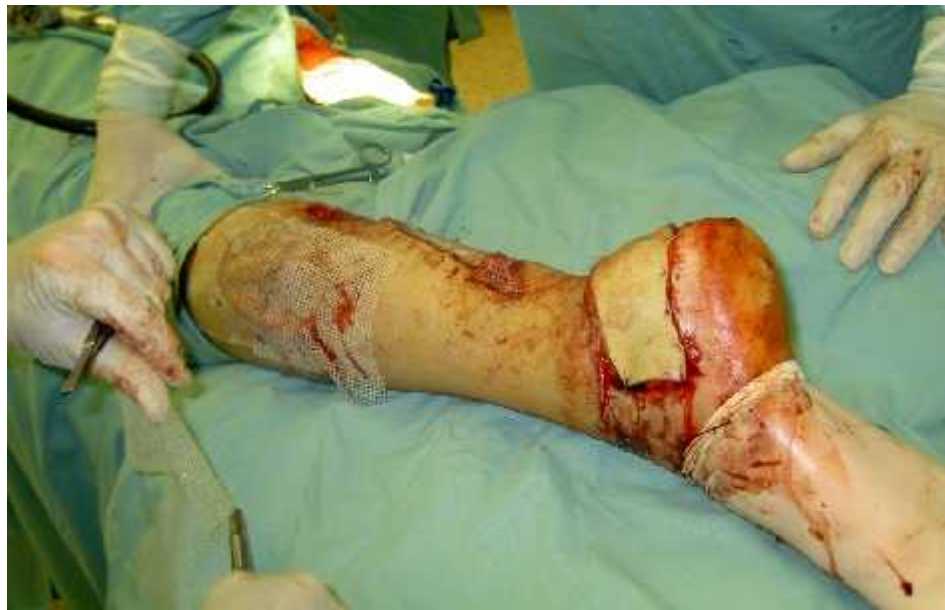po debridement



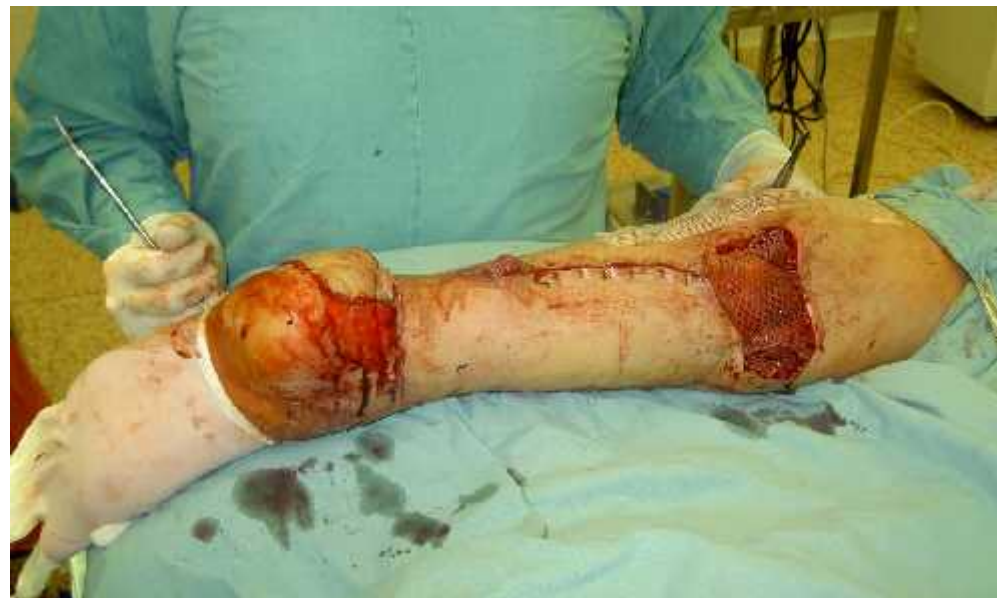

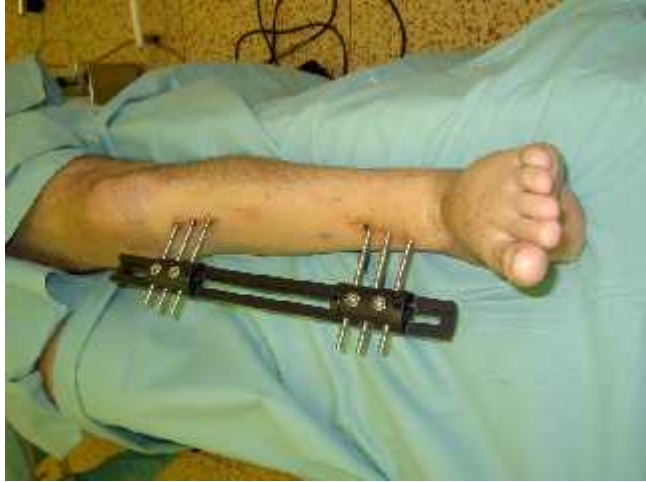konstrukce laloku



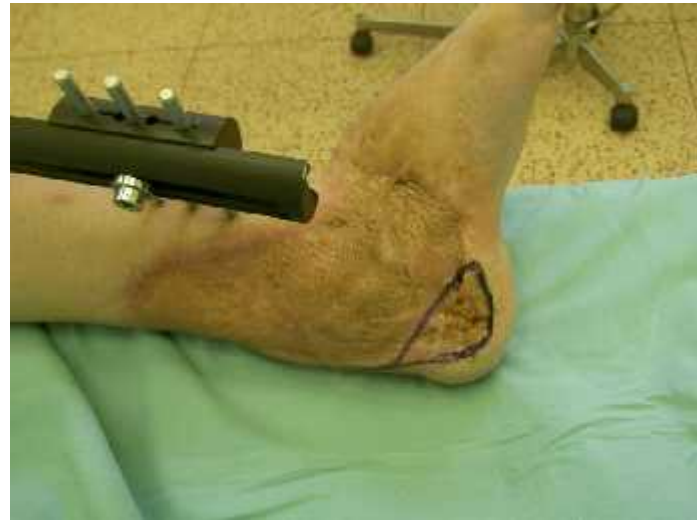
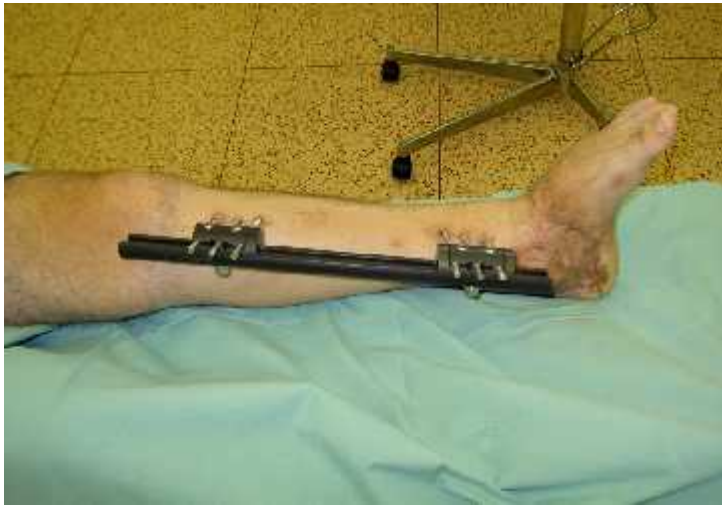
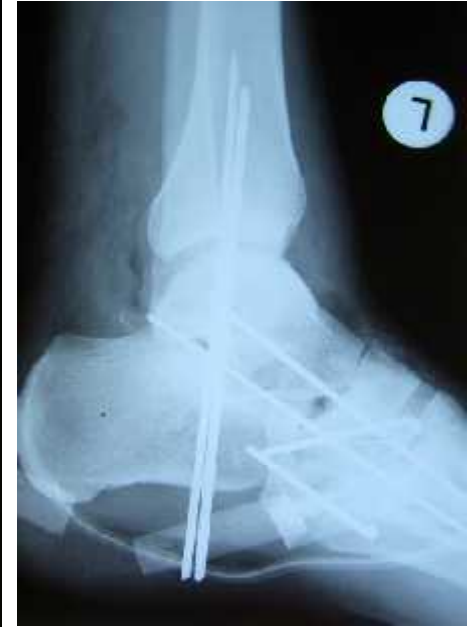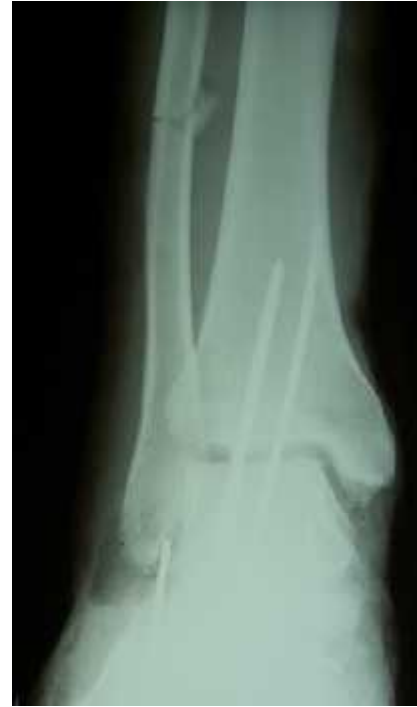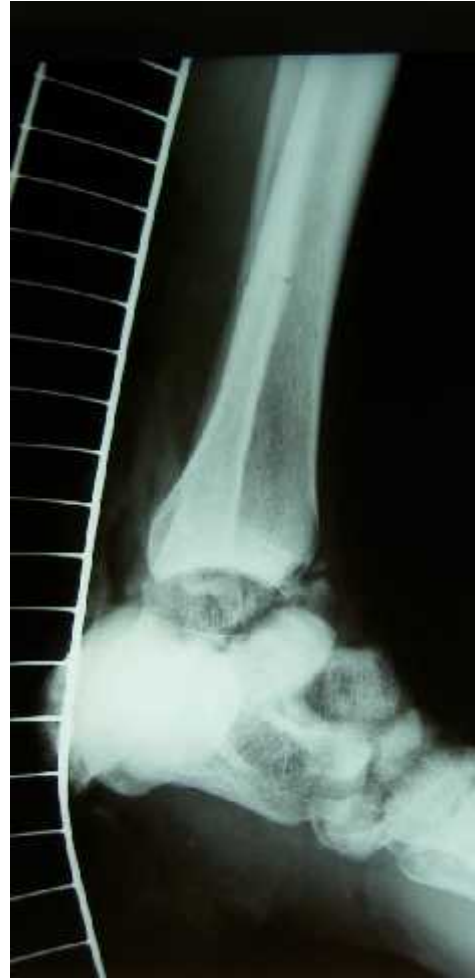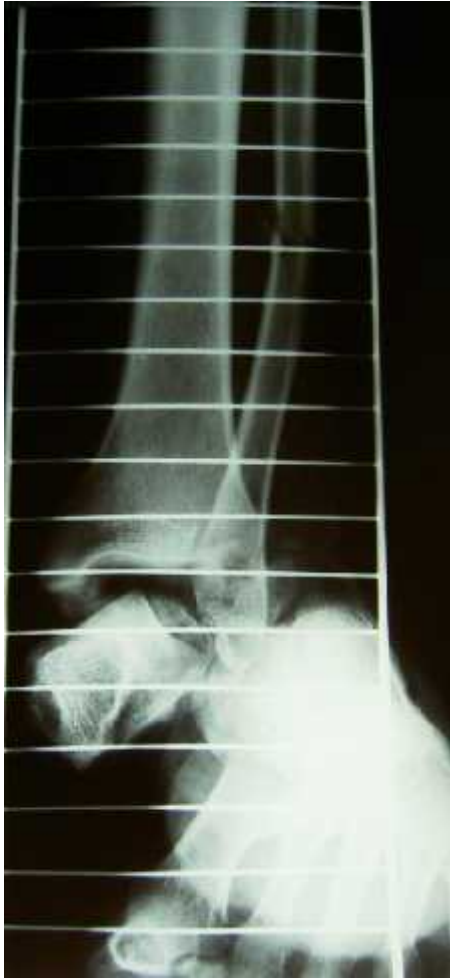RK po operaci





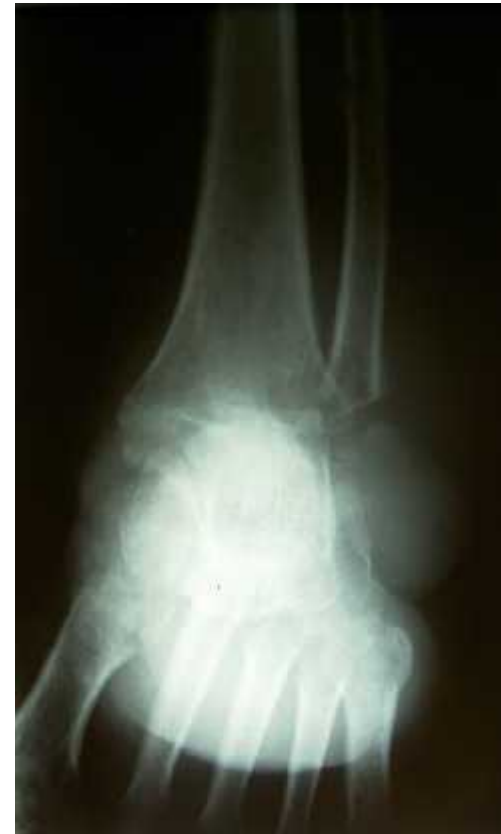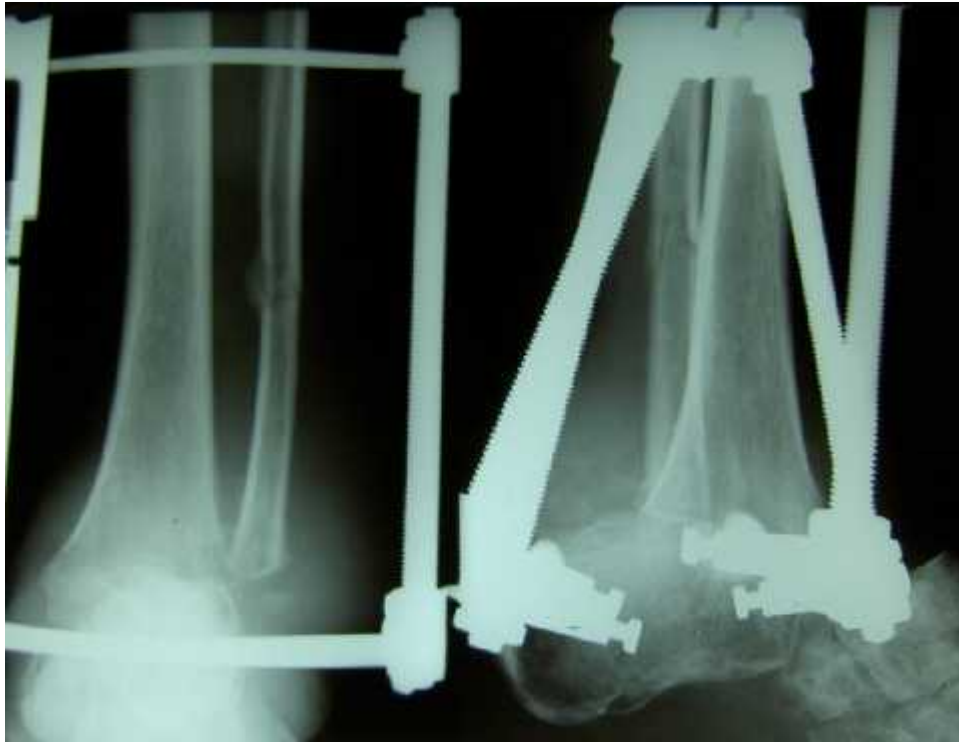patient JG





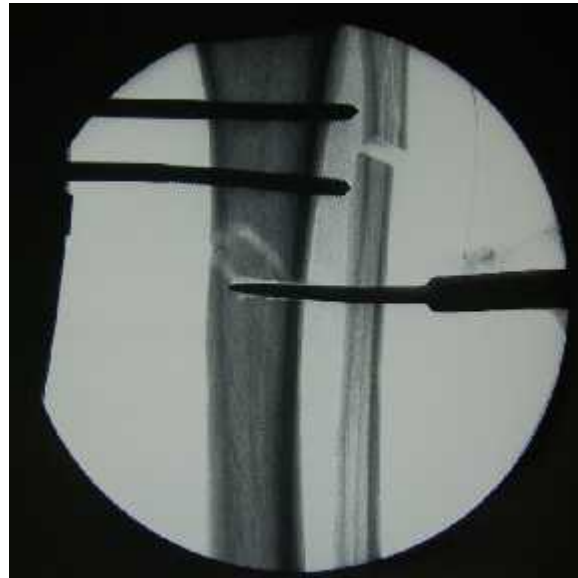
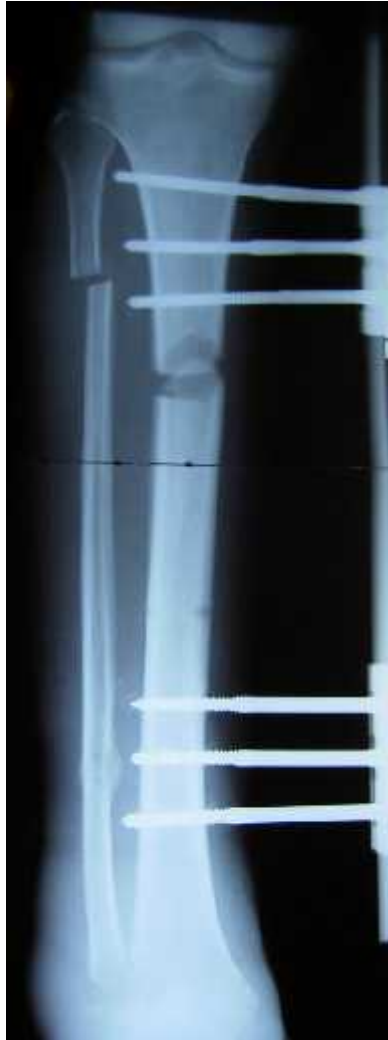JG, 41y, M, O fx II.





JG, 41y, M, O fx II.



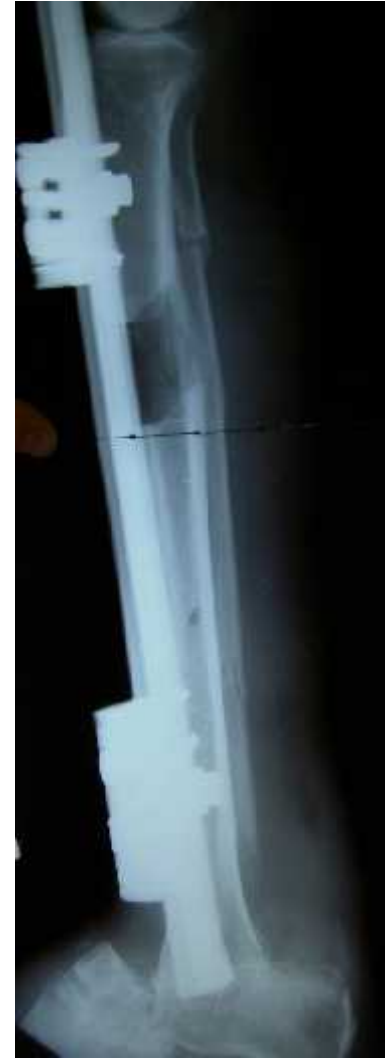
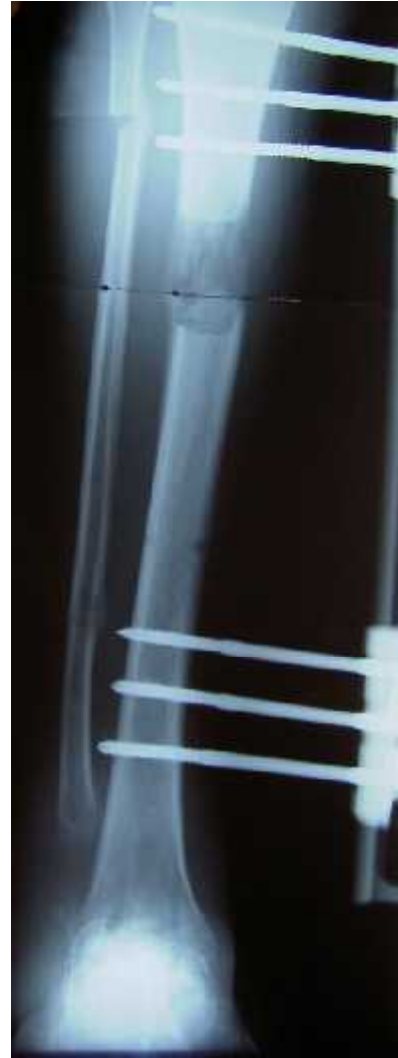
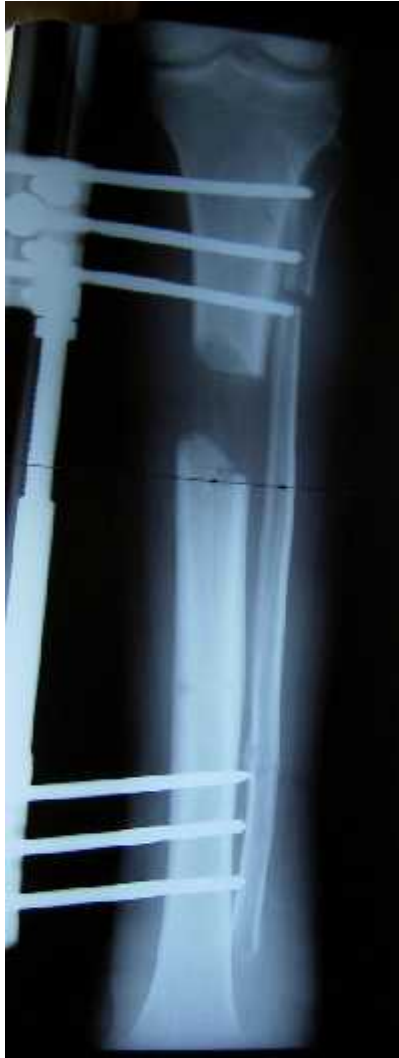kalusdistrakce



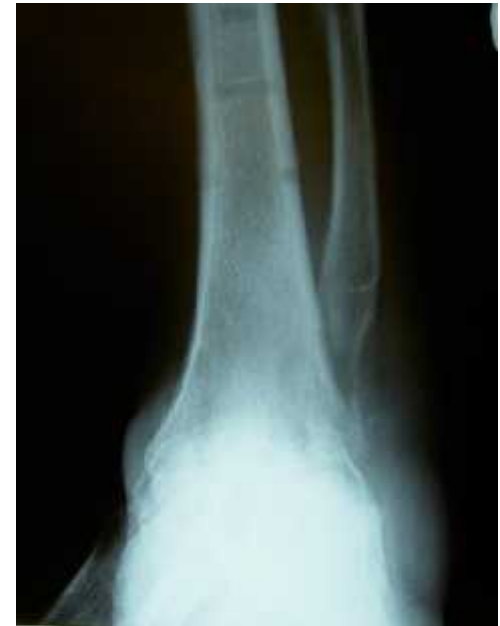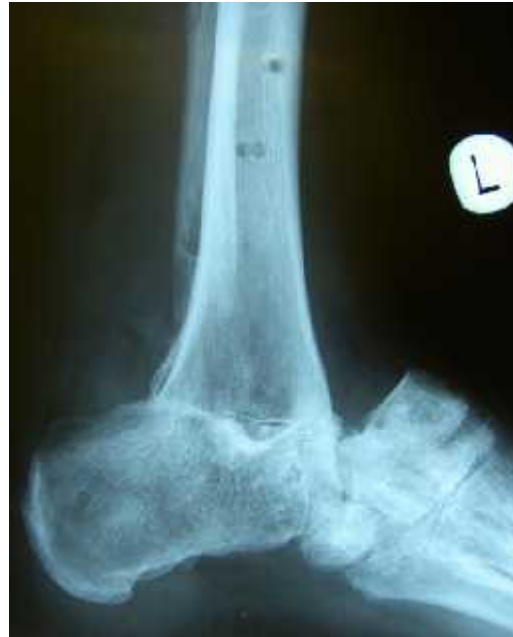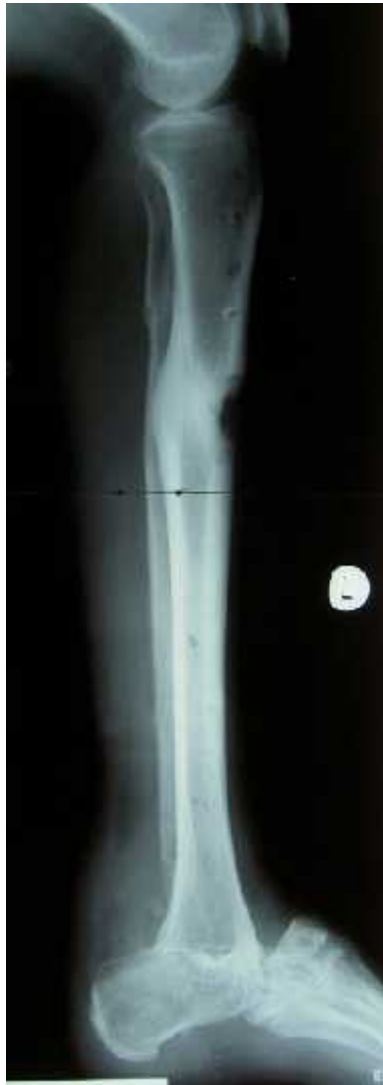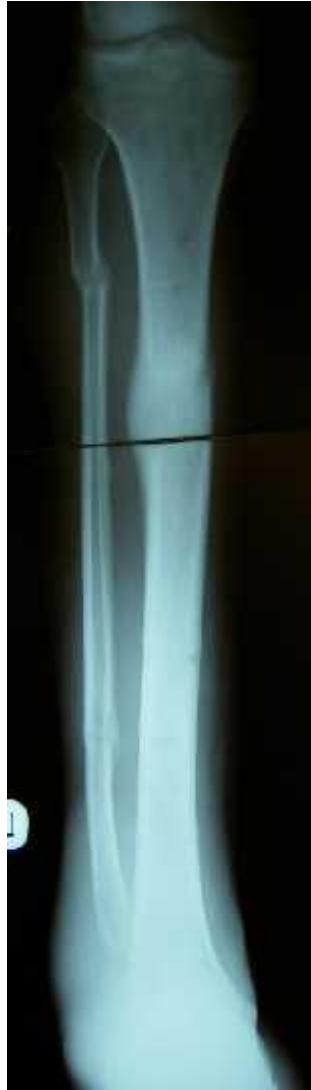JG, 41y, M, O fx II.





JG, 41y, M, O fx II.





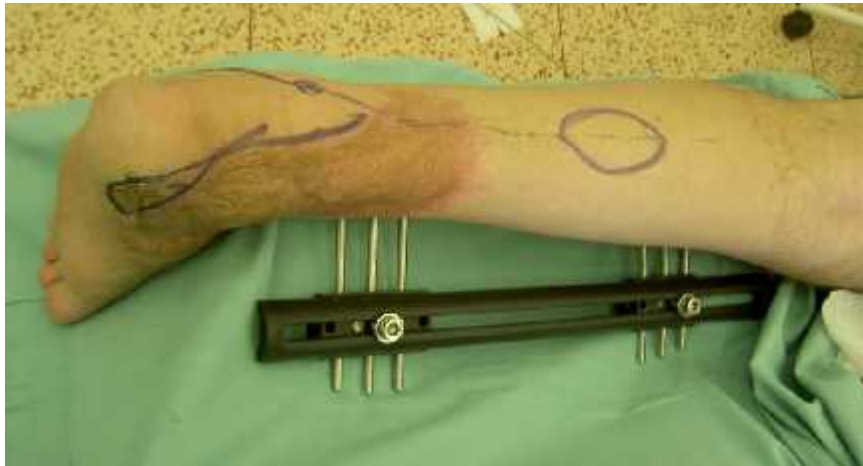JG, 41y, M, O fx II.



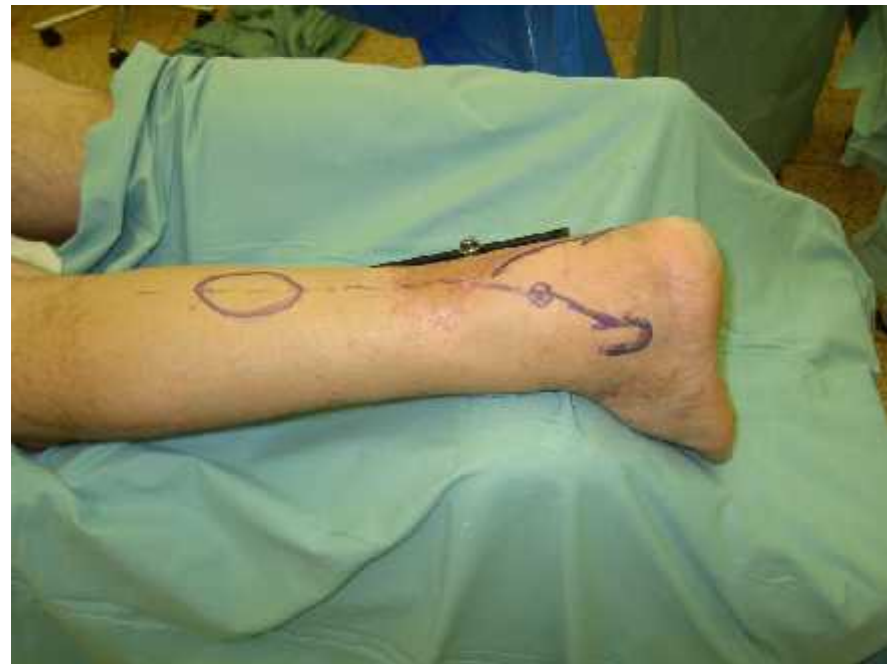

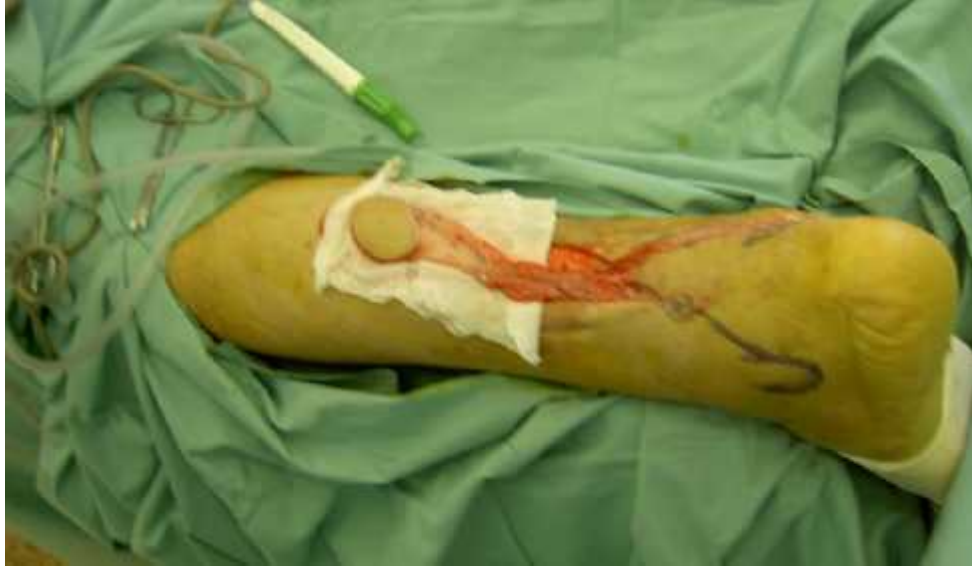patient JG



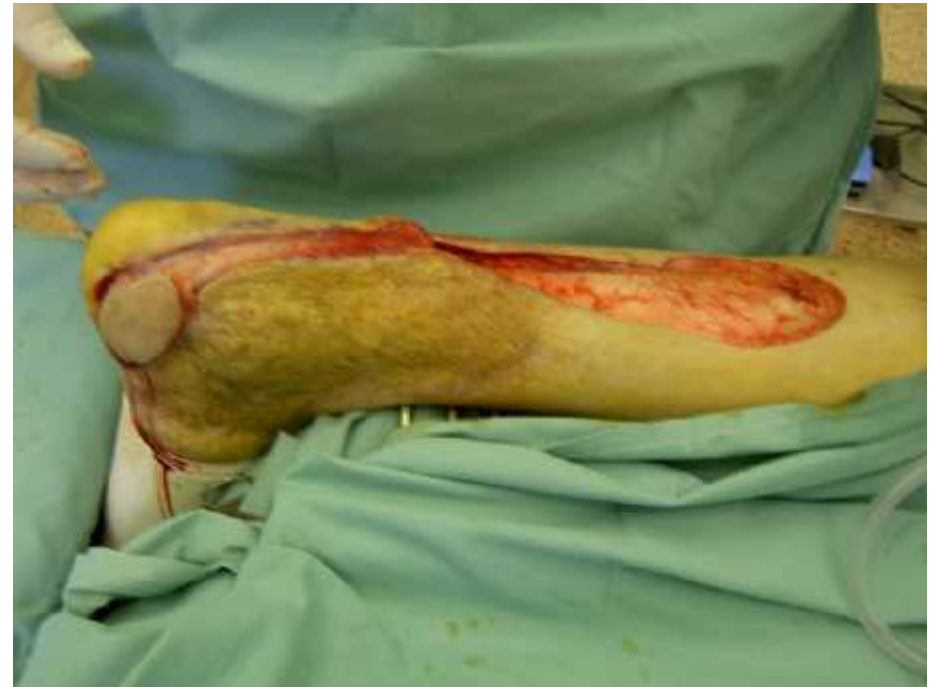

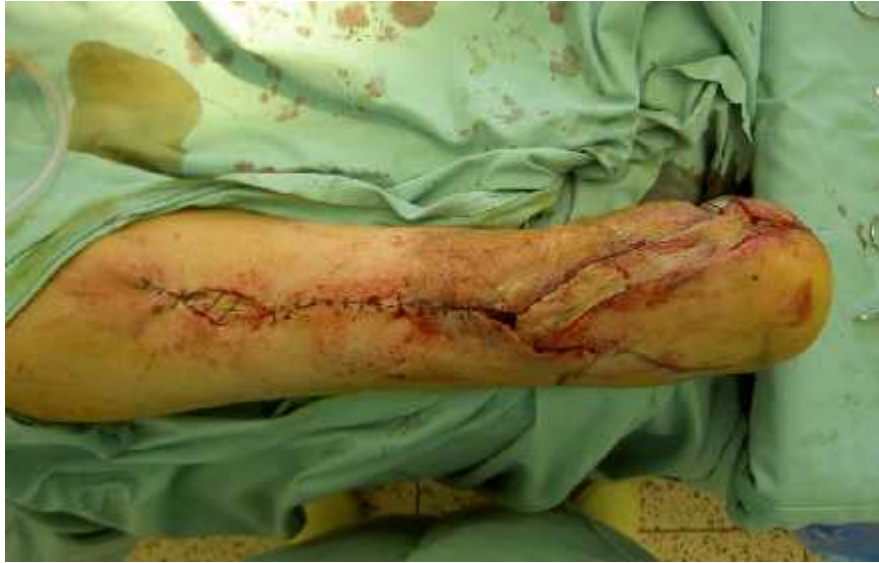před operací



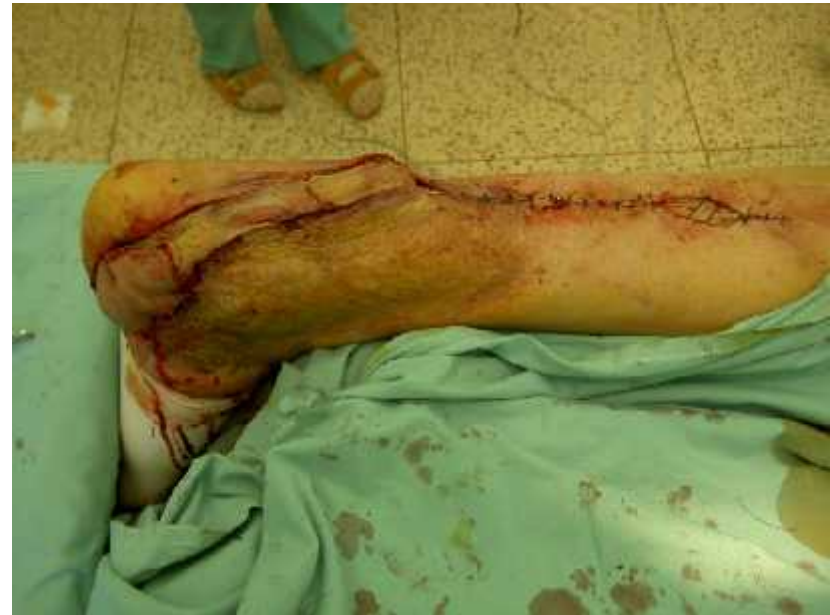

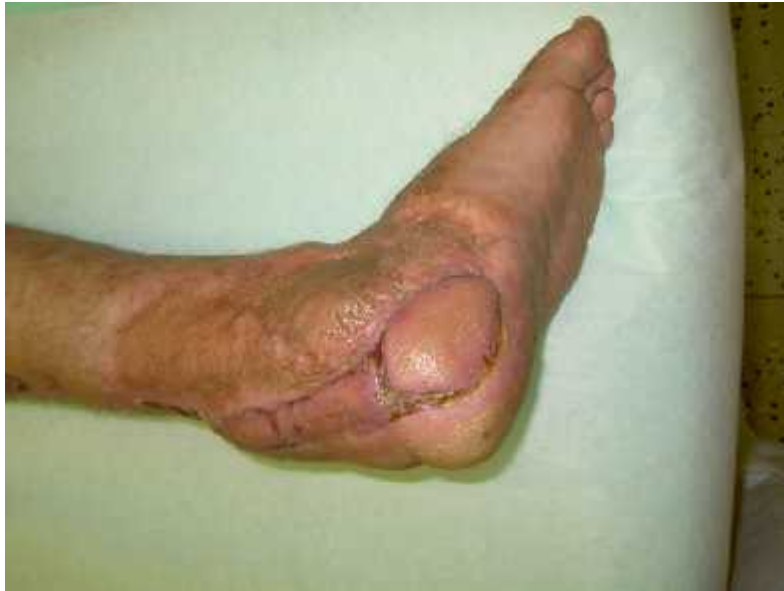peropera n



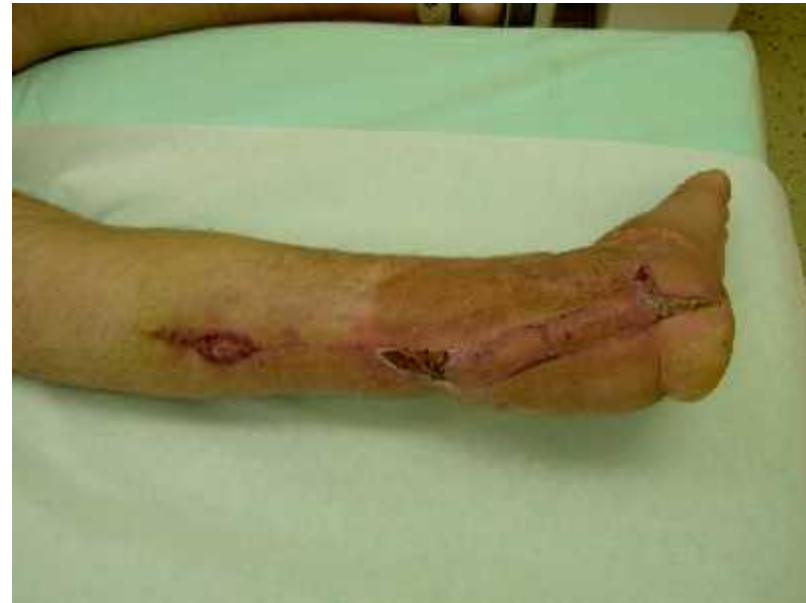

po operaci





JG zhojen



Výhody

- rychlá metoda, která nepotřebuje speciální vybavení
- není nutná předoperační angiografie
- cévní zásobení a. suralis je spolehlivé
- nemusíme obtožovat velké artérie

Nevýhody

- nadbytečnost tkání u obézních pacientů



D kuji za pozornost

