


Přednemocniční péče o úrazy v maxilofaciální oblasti

MUDr. V. Peřina, Ph.D.

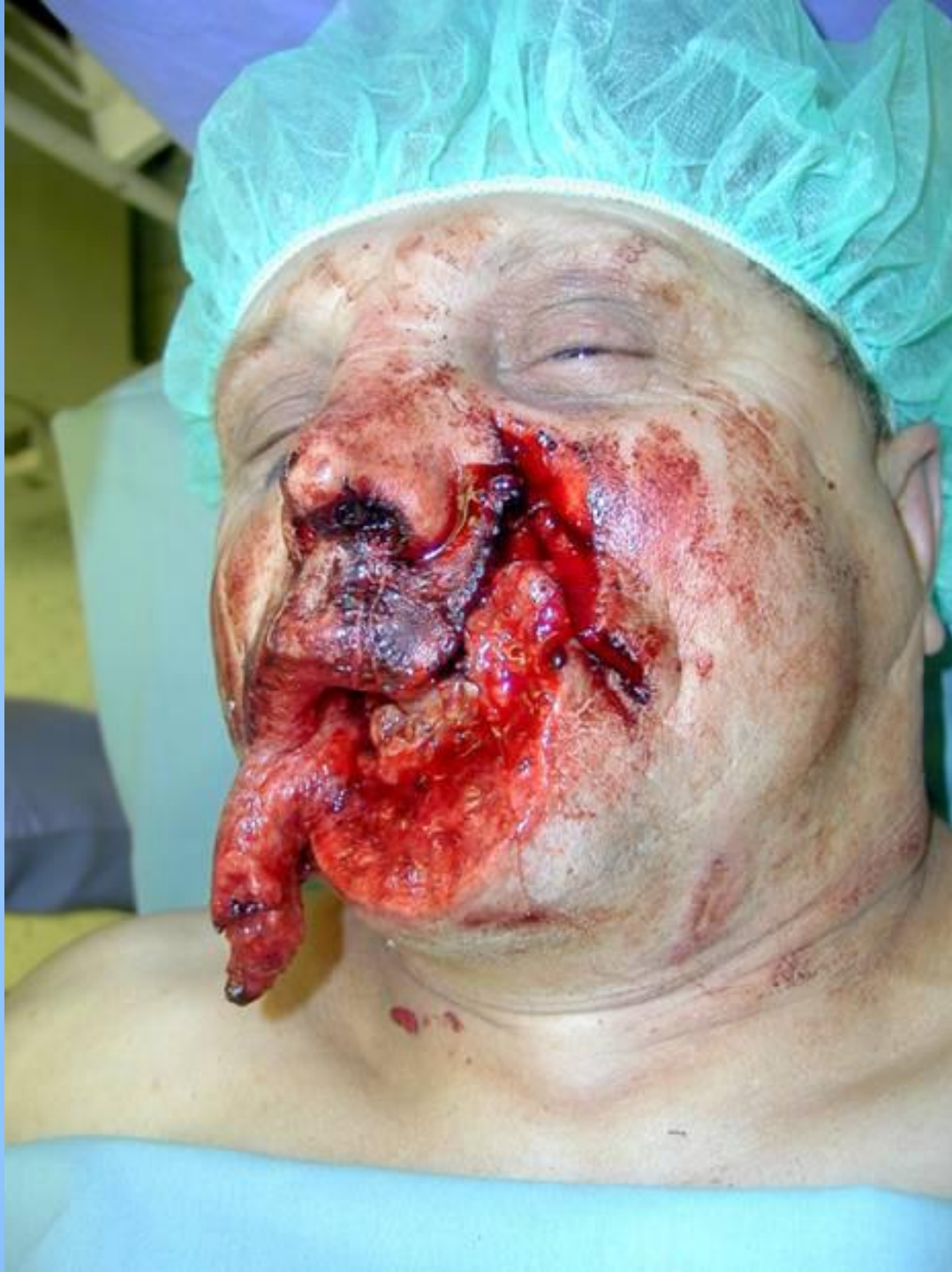Klinika ústní, čelistní a obličejové chirurgie, FN Brno

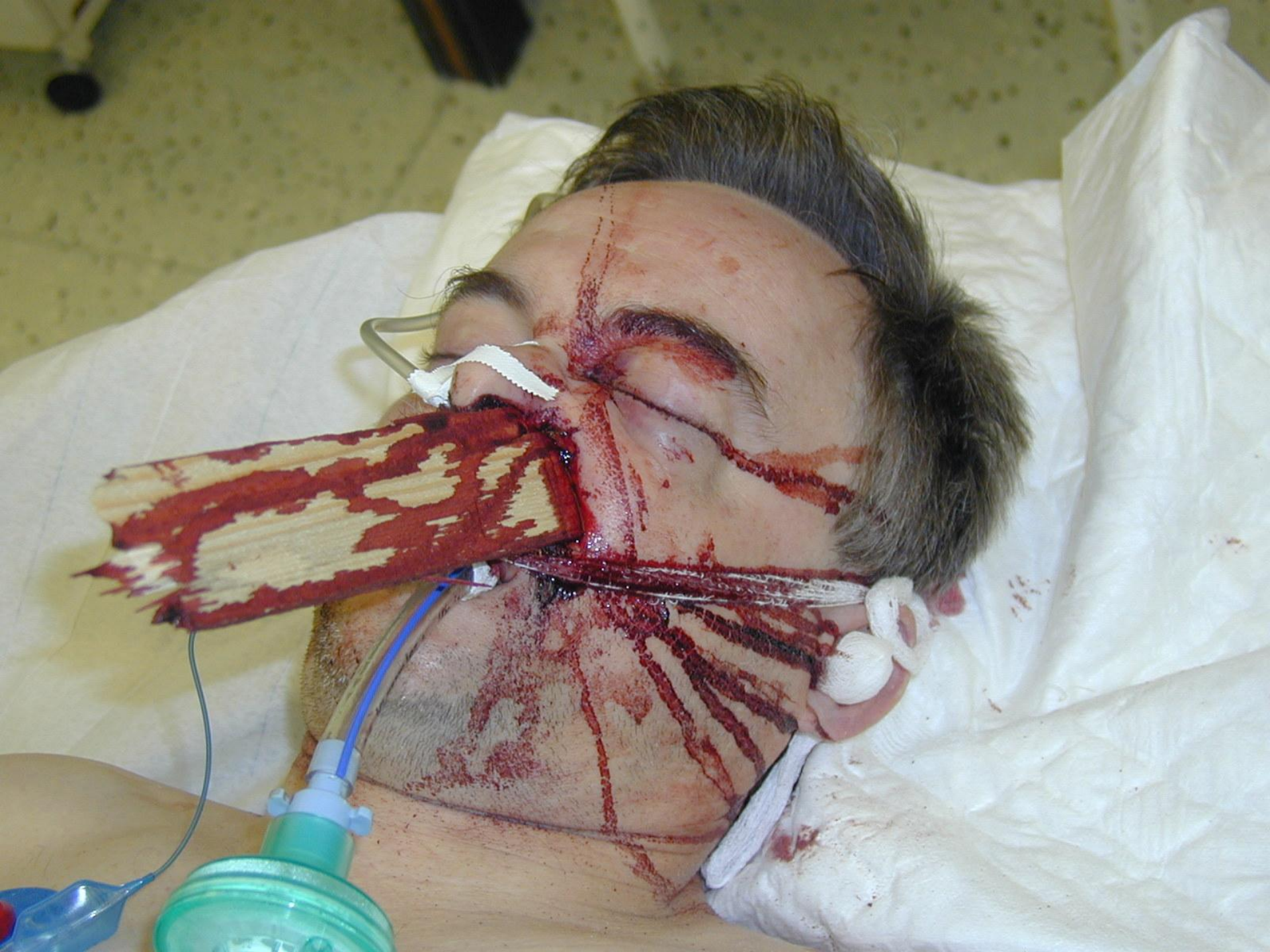Anatomicky komplikovaná oblast

- Skelet, nosní + paranasální dutiny
- Svaly – mimické a žvýkací
- Zuby, závěsný aparát, sliznice
- Cévy, nervy
- Obsah očních
- Blízký vztah k intrakraniu
- Slinné žlázy



- Časté
- Většinou drobné úrazy (exkoriace, tržné rány, úrazy zubů, nezávažné fraktury)
- Emocionálně špatně snášené – panika + přehlédnutí dalších traumat
- Kombinace postižení různých tkání a systémů
- U izolovaných úrazů obličeje nedochází k rozvoji šokového stavu!
- Odložitelné ošetření
- Při neadekvátním ošetření trvalé funkční a estetické následky





Příčiny + rozdělení úrazů obličeje

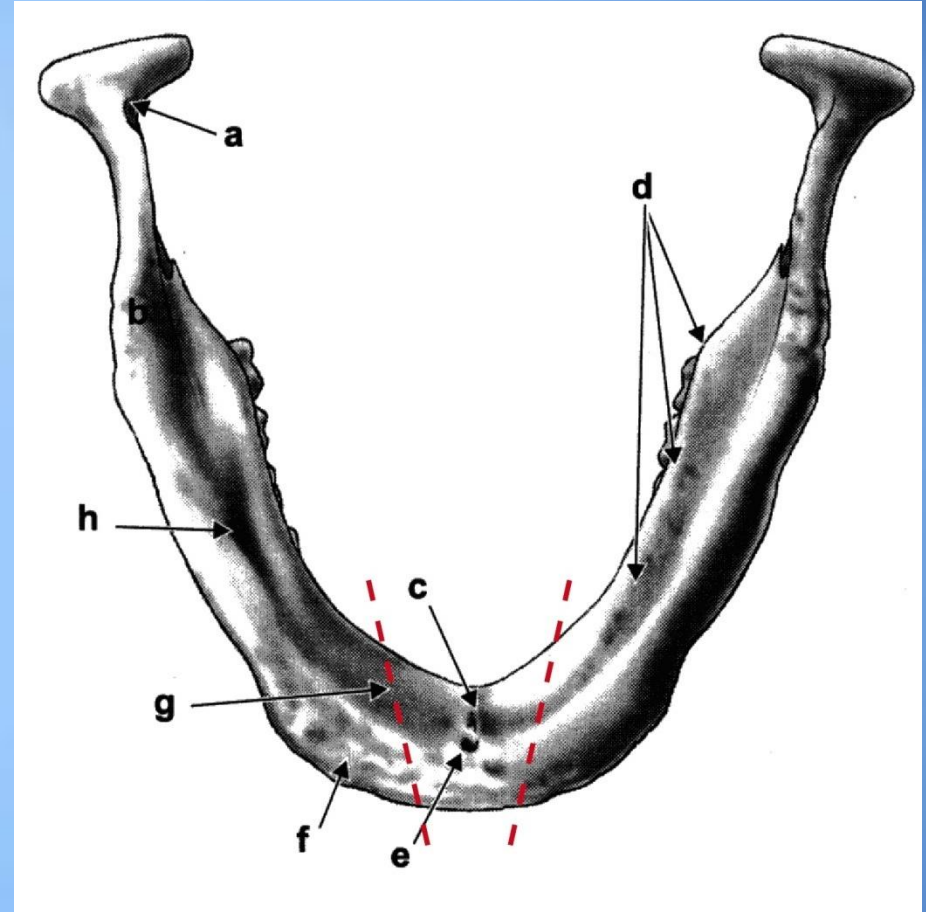
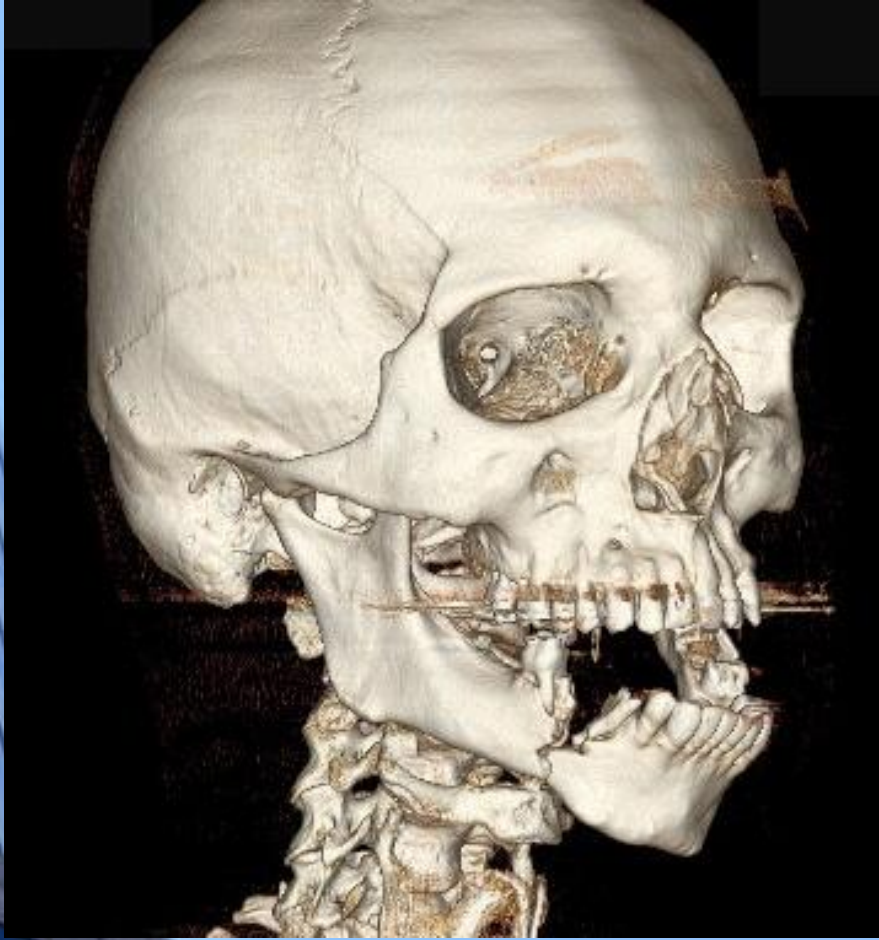
- Pády
- Dopravní nehody
- Napadení
- Sportovní úrazy
- Pracovní úrazy
- Měkké tkáně
- Skelet
- Zuby
- Kombinace - často
- Polytraumata

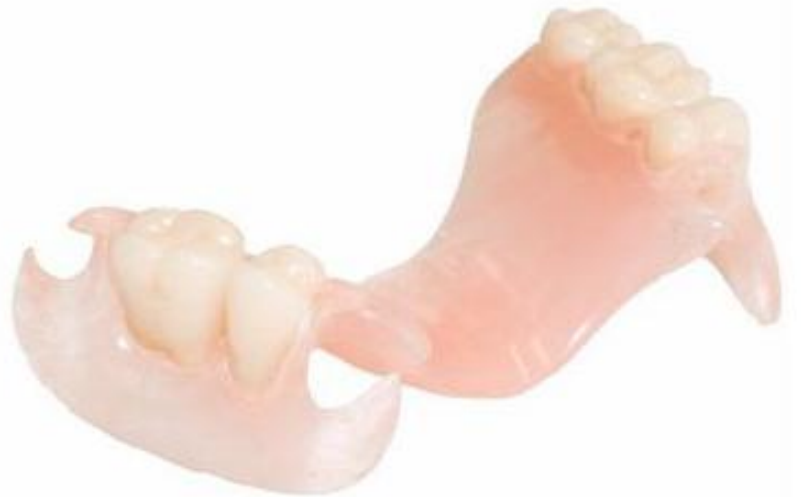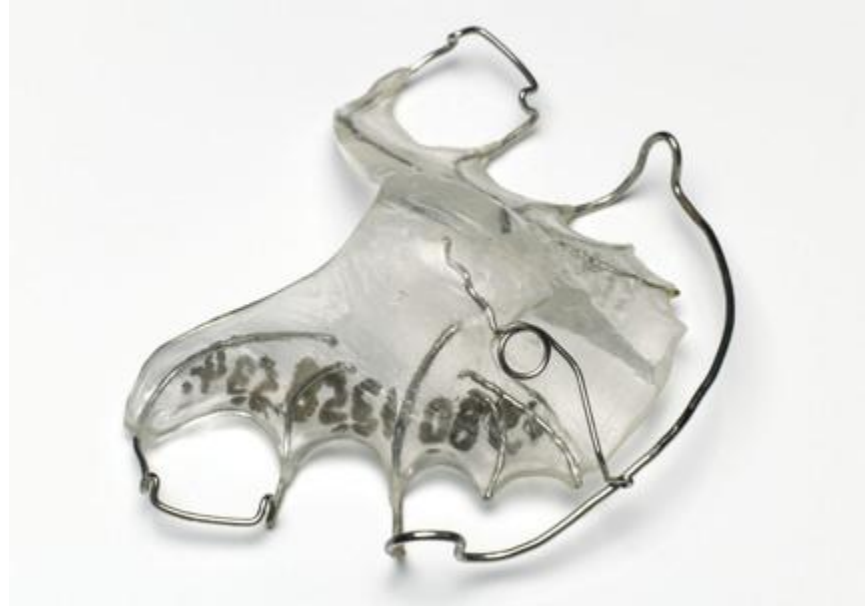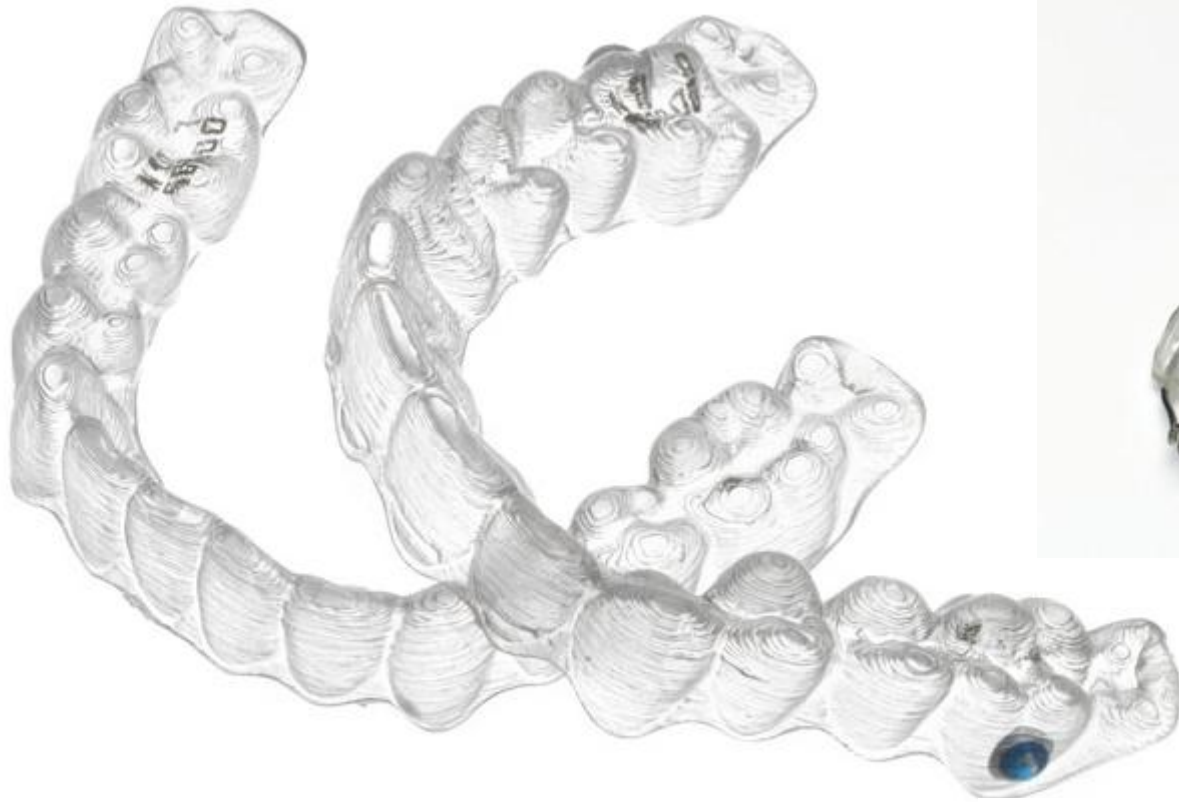Zásady první pomoci

- Zajištění životních funkcí event. KPCR
- Poranění krční páteře (téměř u 10%)!
- Aspirace
- Další zranění (poranění obličeje nevedou sama o sobě k rozvoji šoku!)
- Vhodná poloha v polosedě s překloněnou hlavou nebo Rautekova
- Sterilní krytí ran + částečné stavění krvácení + částečná imobilizace
- Replantace nebo uchování zubů ve vlhku
- Transport na odborné pracoviště (ARO, MFCH, NCH, ORL)
- TAT profylaxe

Riziko asfyxie

- Obturační – zuby, náhrady, rovnátka
- Aspirační – krev
- Dislokační – málo časté
- Ventilové – cary tkání
- Stenotické – hematomy



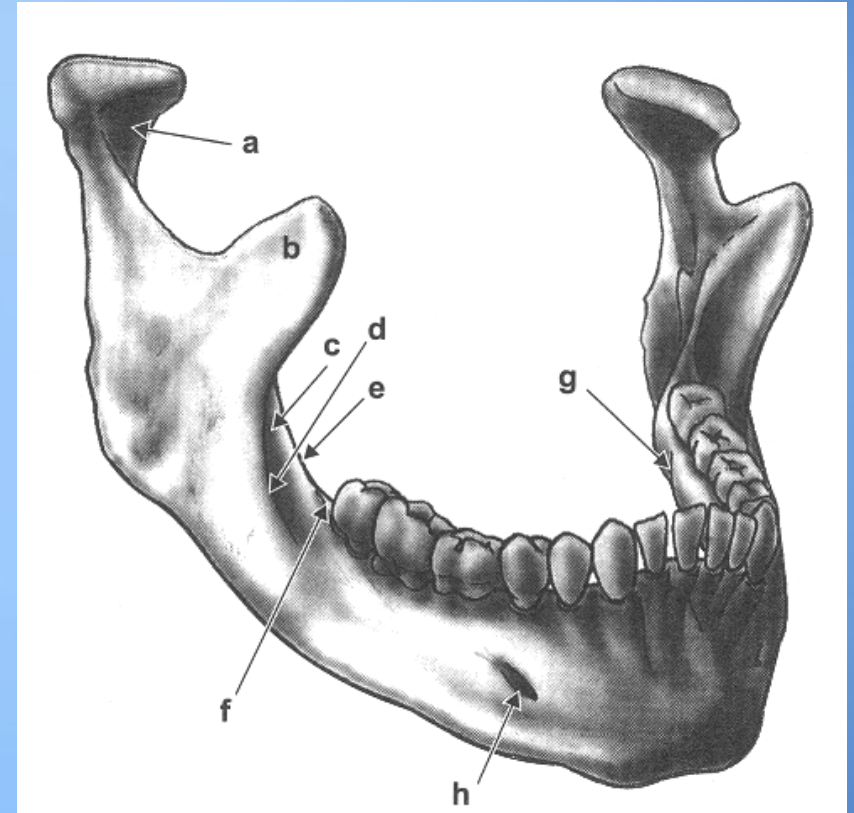


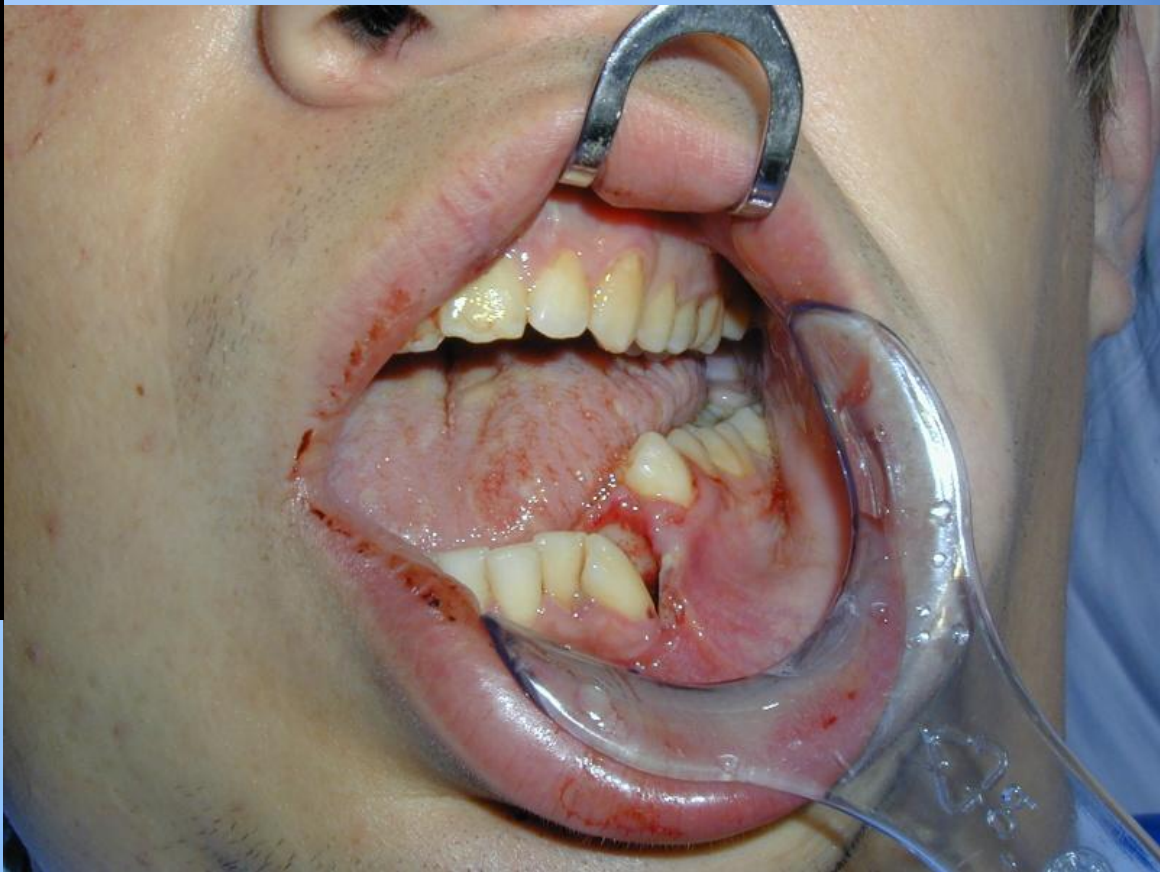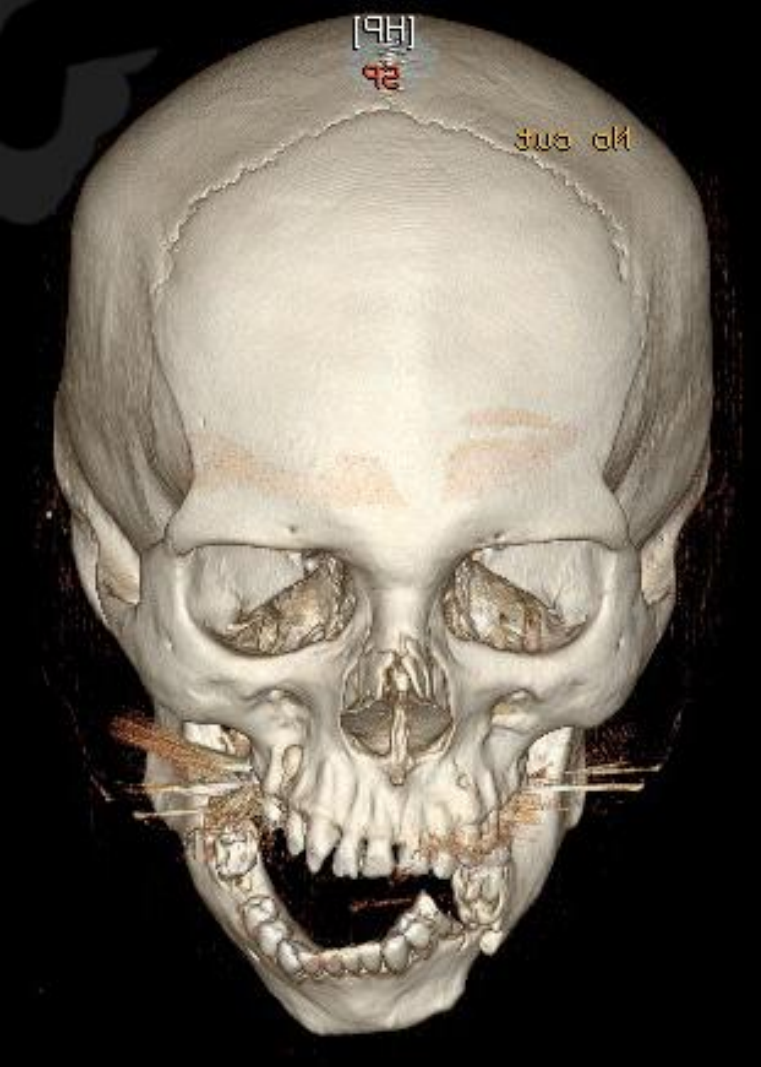
Poranění skeletu

- Zlomeniny
 - Přímé x nepřímé
 - Jednoduché x vícečetné
 - Uzavřené x otevřené
- Bolest
- Otok
- Porucha skusu

Zlomeniny dolní čelisti

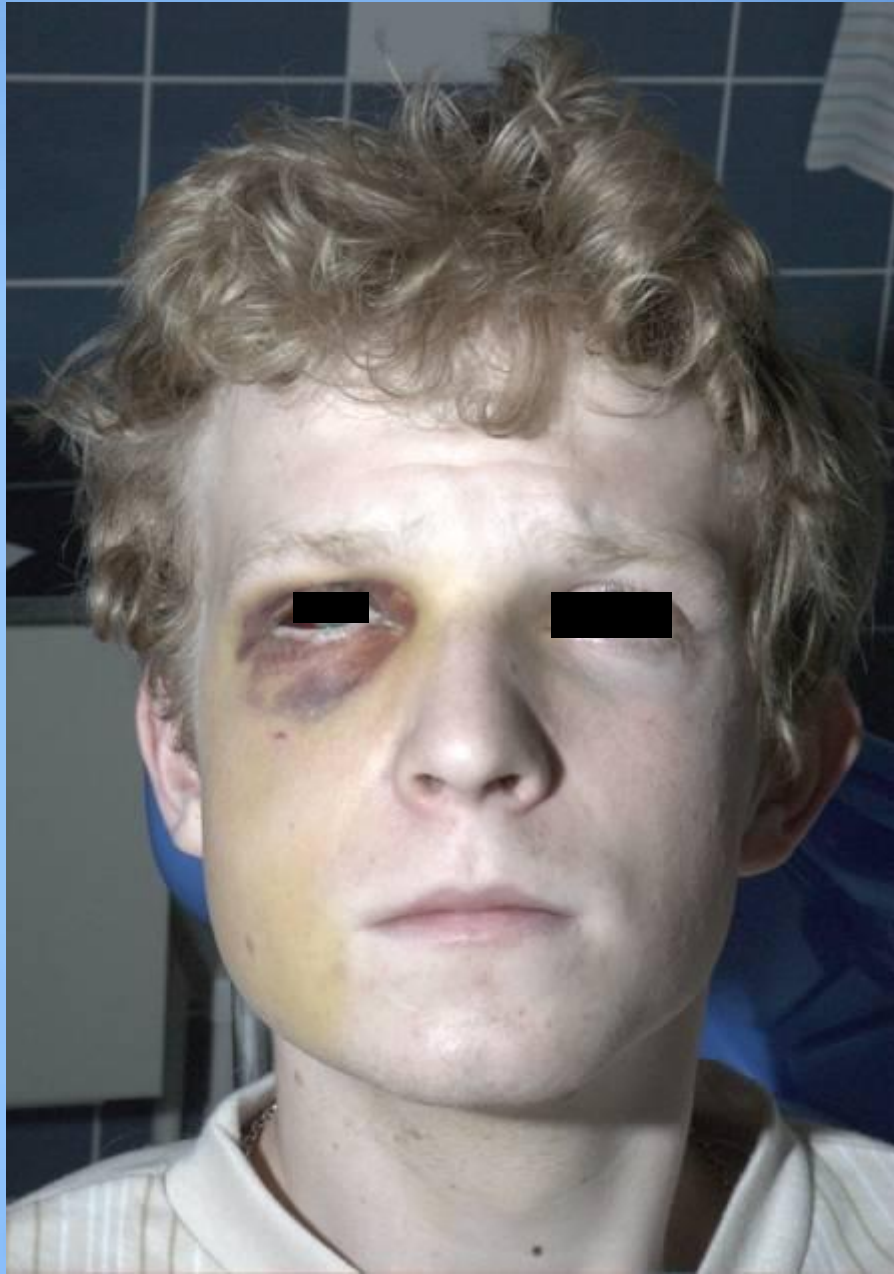
- Časté
- Nepřímý mechanismus úrazu
- Bolest, porucha okluze
- Tělo, úhel, kloubní výběžek
- Při ráně sliznice – otevřená zlomenina!



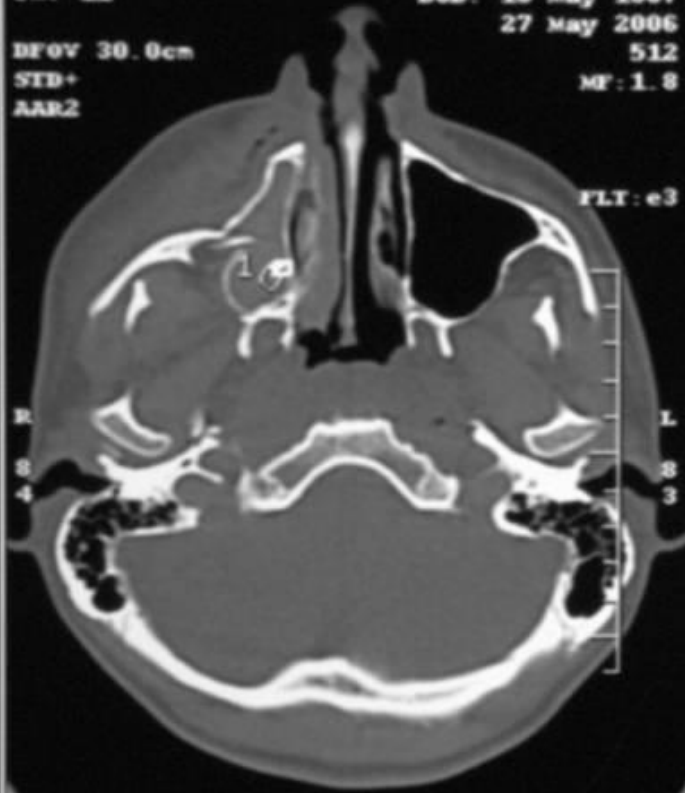

Zlomeniny střední obličejové etáže

- Le Fort I – III, zygomaticomaxillární komplex, očníce, nos
- Různě závažné
- Častá kombinace s horní třetinou + neurokranium
- Likvorhea
- Deformity očnic

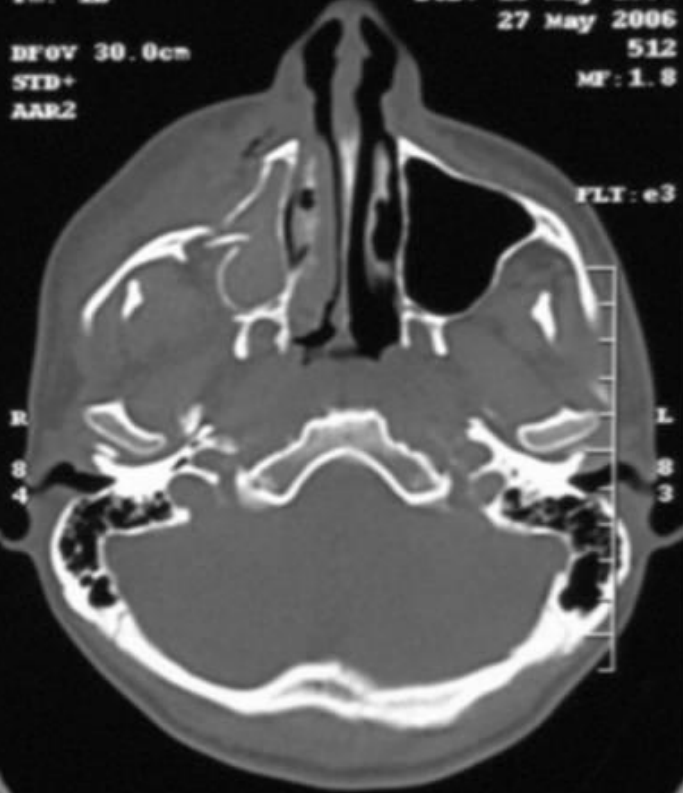

HiSpeed NEMOCNICE BASKOVICE s.r.o RDG od
Ex: 23183
Se: 3
OM 113.00
Im: 11
DOB: 18 May 1987
27 May 2006
DFOV 30.0cm
STD+
AAR2



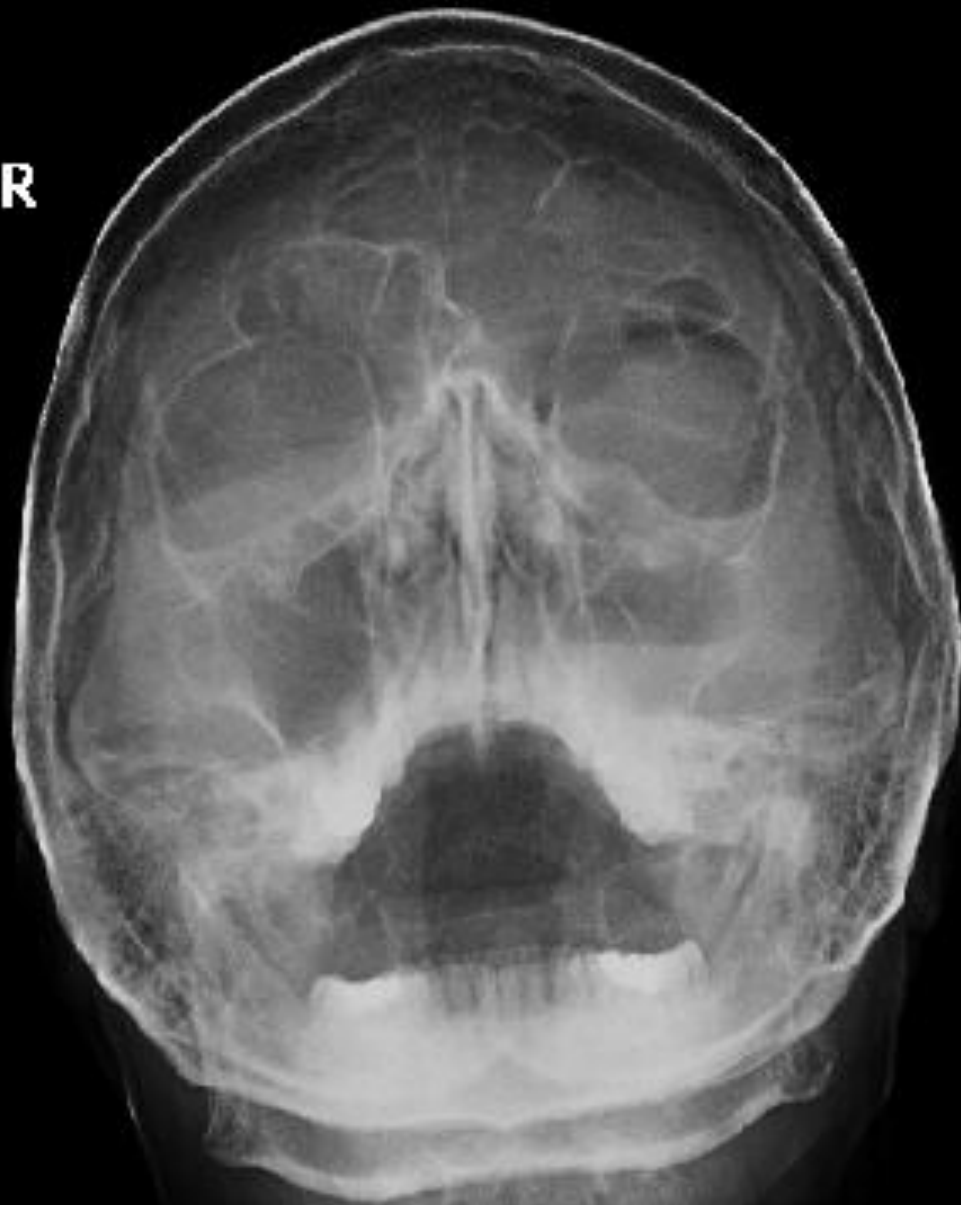kV 120
mA 150
Medium 1, n 74.56, sd 6.93, A 20.97mm2
2.00mm/2.0:1
Tilt: 118.0
1.0s /MO: 09-37-42/03-75
w: 2000 L: 300 PS

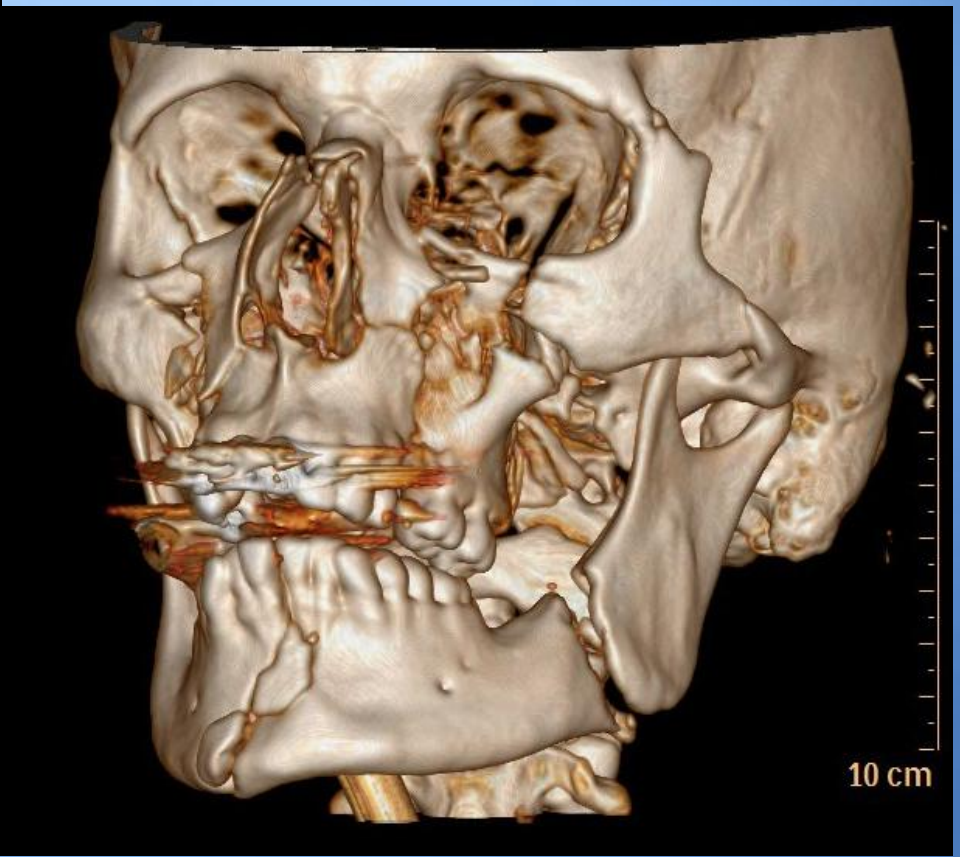
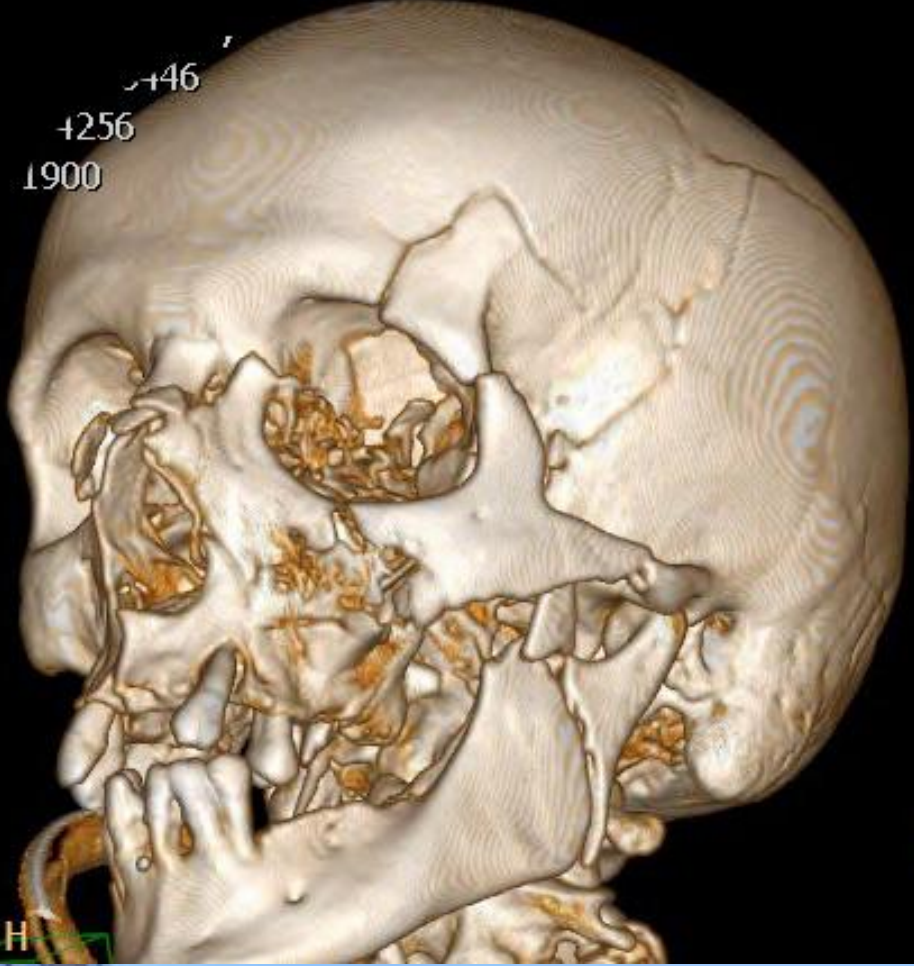
HiSpeed NEMOCNICE BASKOVICE s.r.o RDG od
Ex: 23183
Se: 3
OM 111.50
Im: 12
DOB: 18 May 1987
27 May 2006
DFOV 30.0cm
STD+
AAR2



kV 120
mA 150
Medium
2.00mm/2.0:1
Tilt: 118.0
1.0s /MO: 09-37-42/04-12
w: 2000 L: 300 PS

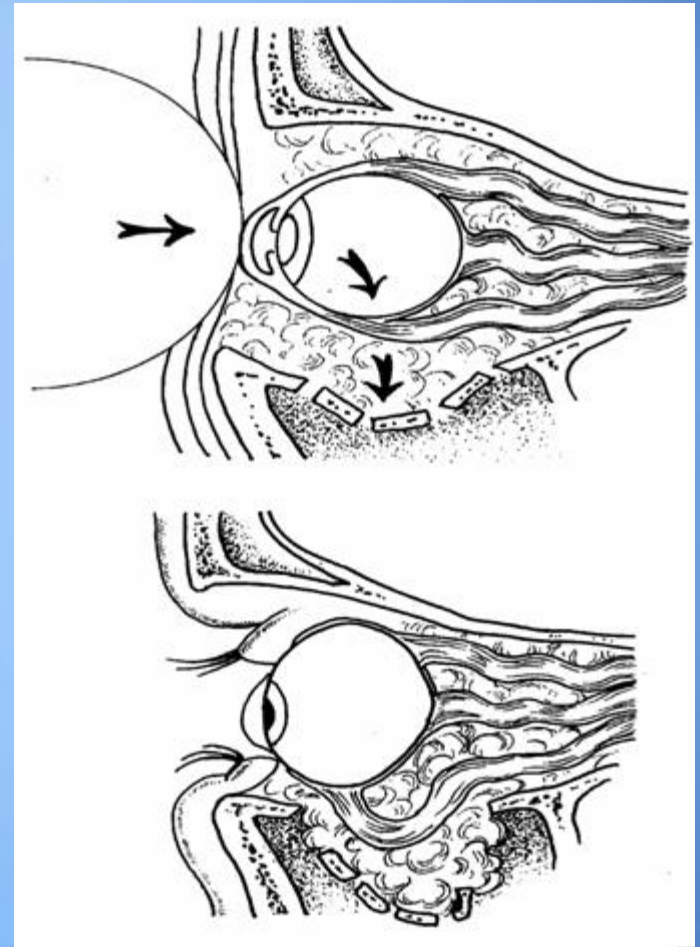
R

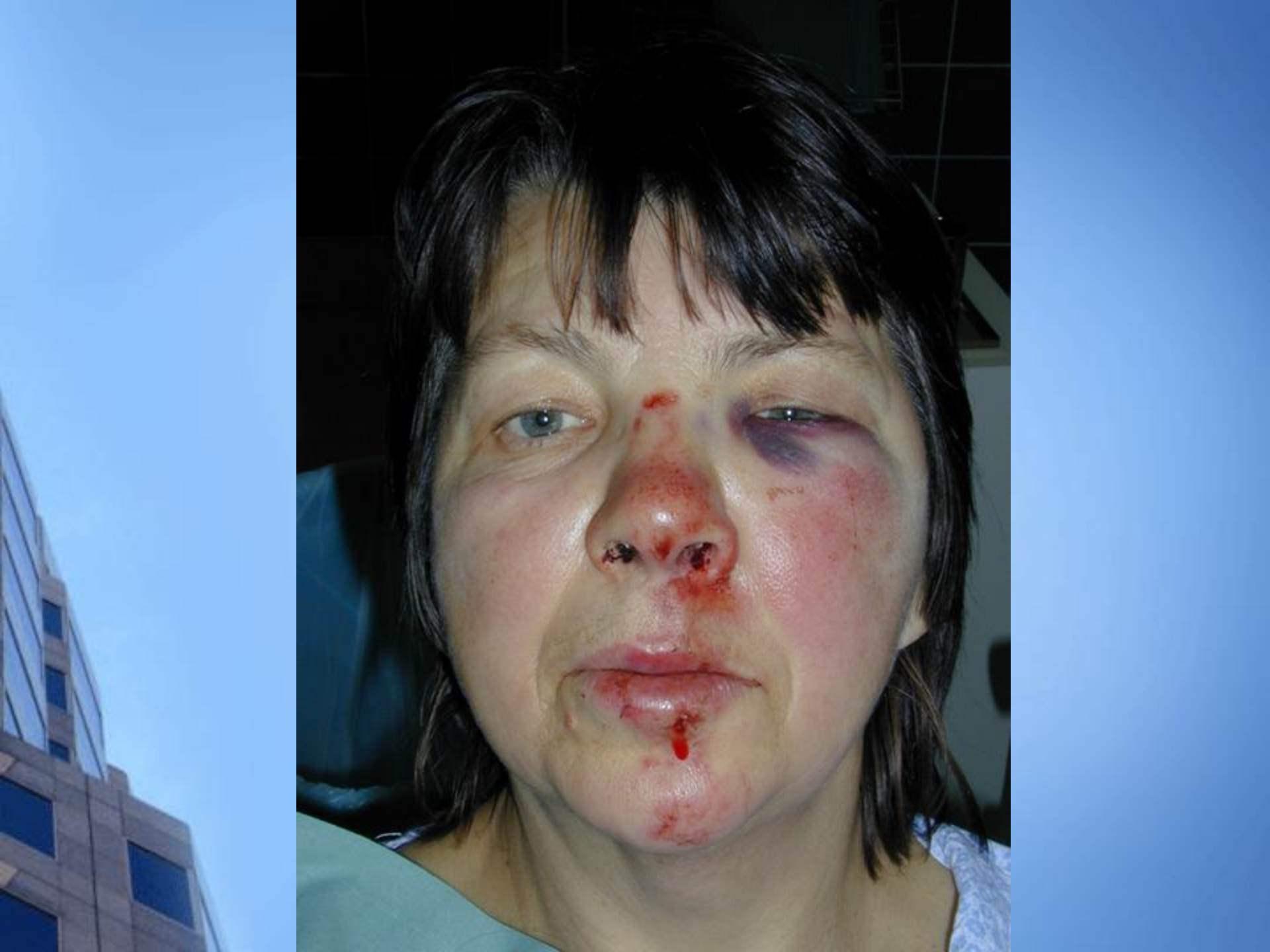

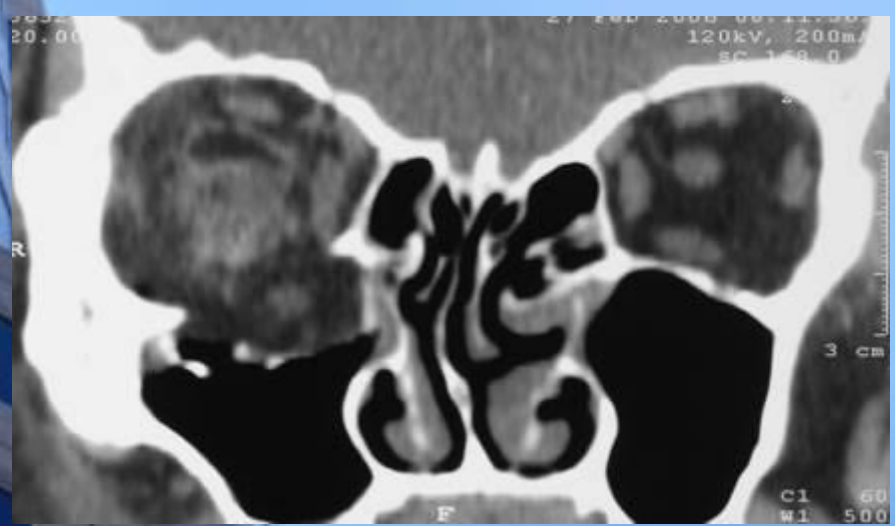

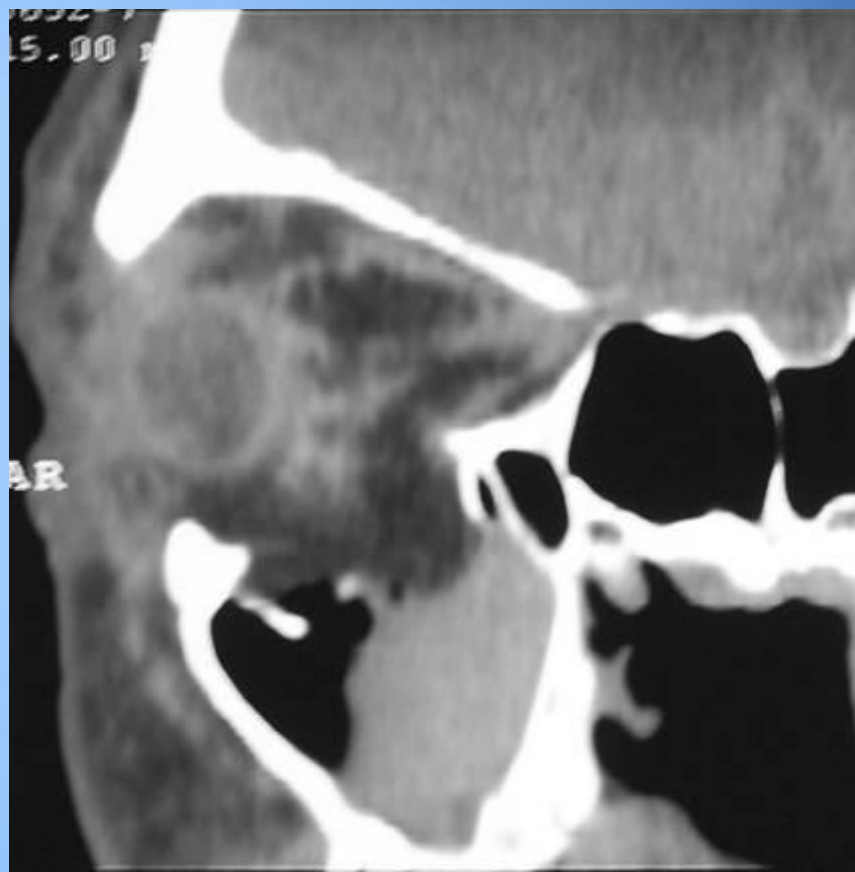
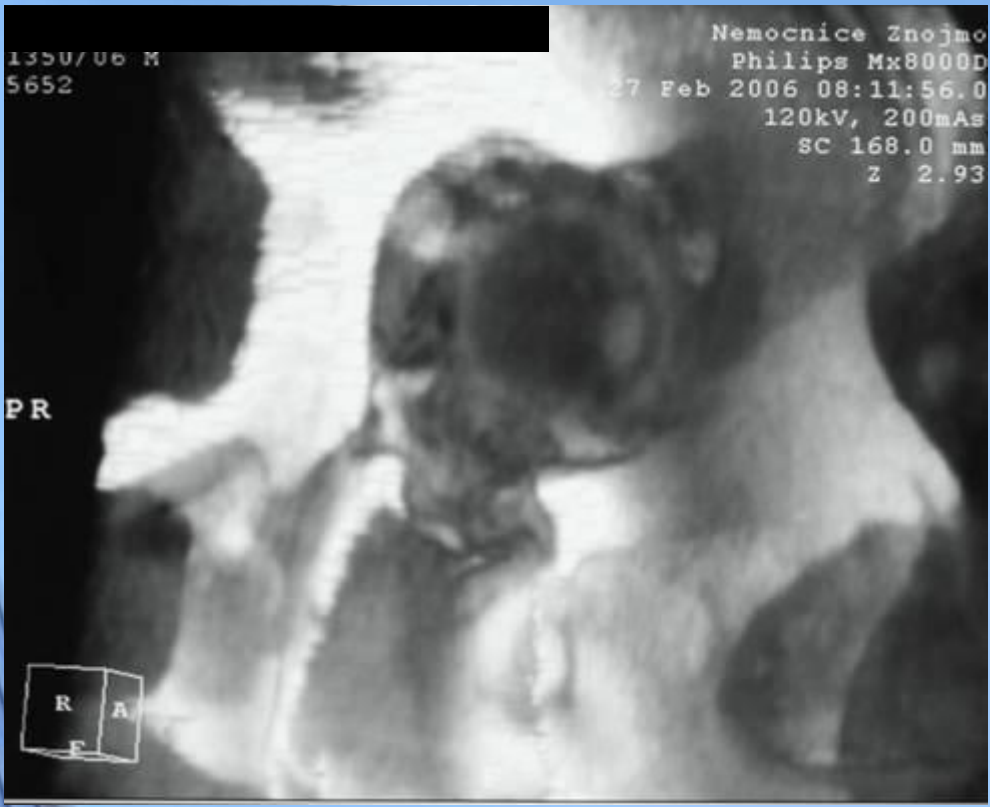Blow – out fraktury

- Úder tupým předmětem na bulbus – hydraulická zlomenina
- Mechanismus úrazu!
- Dvojité vidění, porucha pohybů bulbu
- Bez terapie trvalé následky

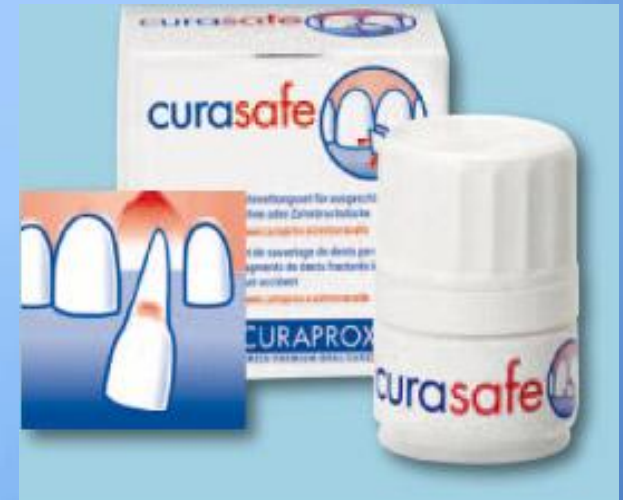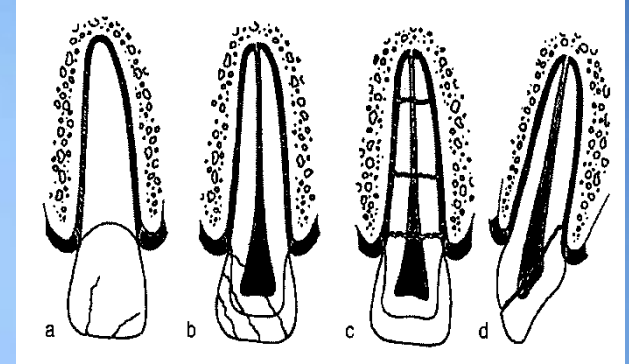



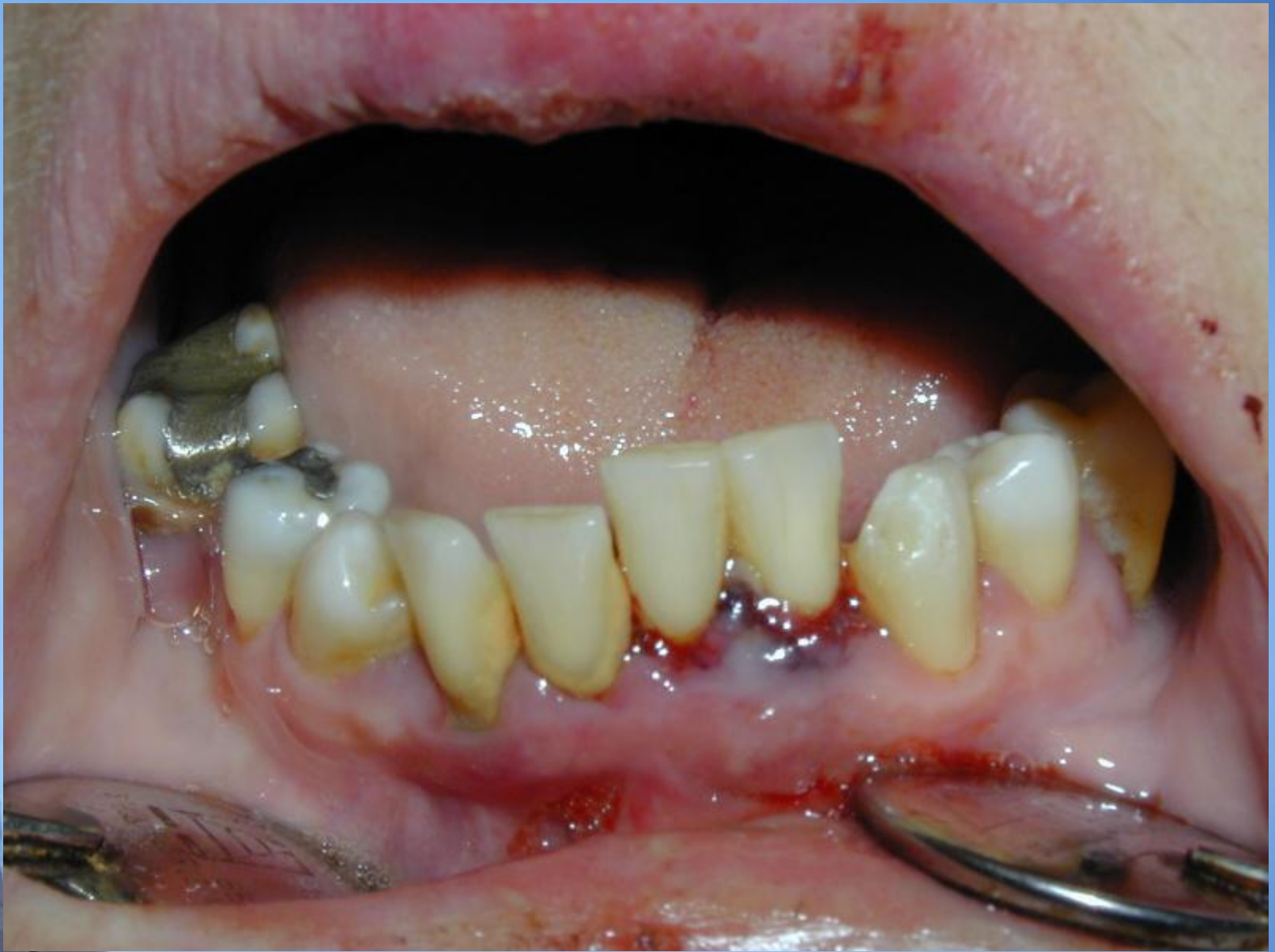


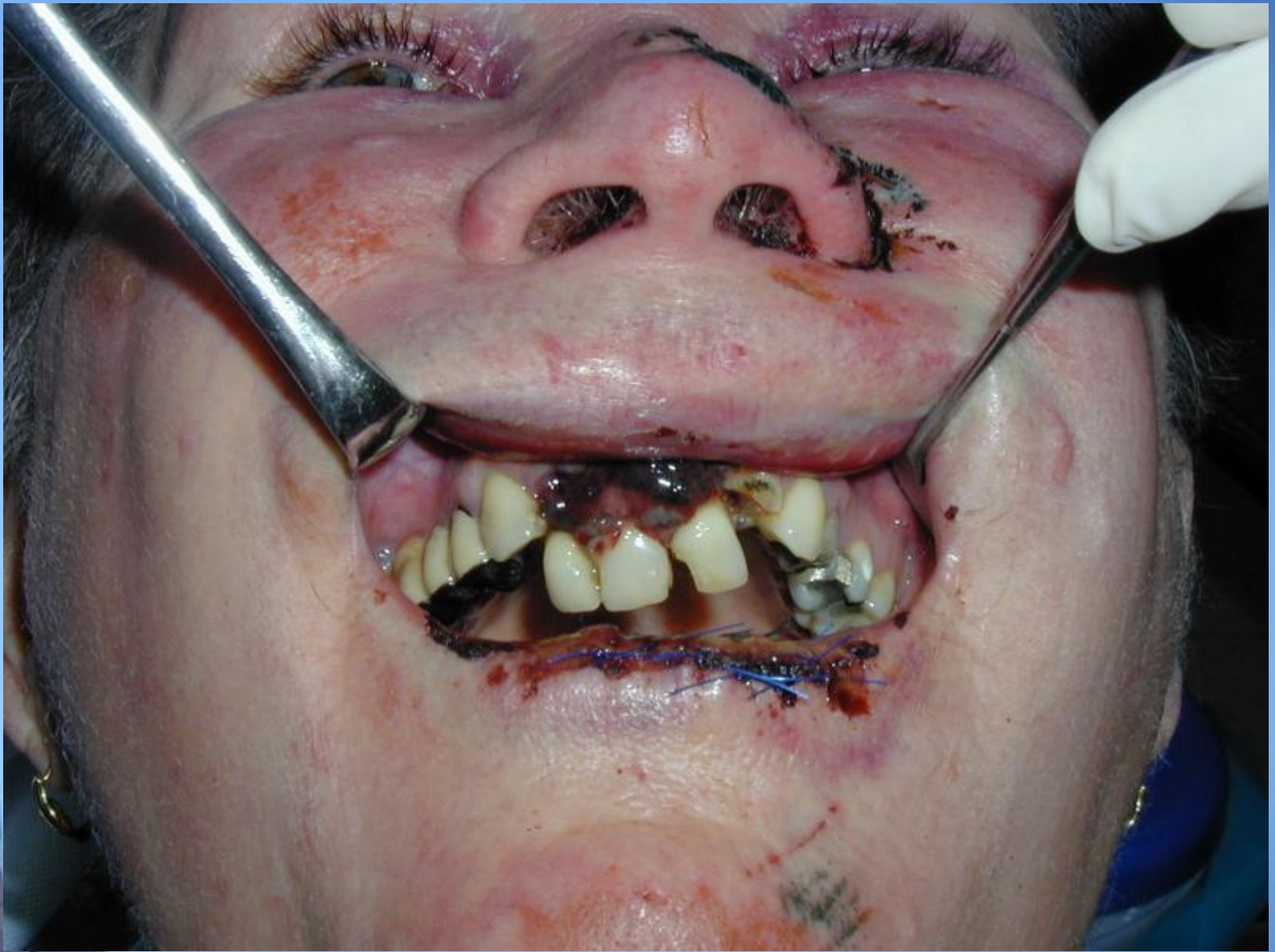Poranění zubů

- Praskliny
- Zlomeniny
- Subluxace
- Luxace x zlomeniny alveolu
- Nebezpečí aspirace
- Možnost replantace – zub nesmí oschnout
- Přečování ve vlhku – speciální roztok







Cave

- Asfyxie
- Poranění C páteře
- Přidružená poranění při rozvoji šoku
- Zuby s sebou



Děkuji za pozornost

