

Klinika úrazovej chirurgie - traumacentrum Košice

Lekárska fakulta UPJŠ a Univerzitná nemocnica L.Pasteura

Torakoabdominálne poranenia detí a adolescentov

M. Kitka,





SLOVAKIA REAL
↑

JOHNC


25m
← ASIA

Fast food

ASIA
RESTAURANT

Denné menu
za 3€

← 25m







COMPACT STUDIO

Rock

Pop
LP
Platne

Jazz
www.DVDBEST.sk

Optik Studio

MINICUKRÁREŇ

KAROVY
OO DAVNY
ADRI EVANGLA





BANKOMAT



LEKAREN

GAS

HOUSE

OB

Torakoabdominálne poranenia

Kombinácia poranenia dutín hrudníka a brucha súčasne, je častejšia ako by sme očakávali.

Mechanizmus poranení je najčastejšie tupý.

Kombinácia poranenia hrudníka a brucha je pri krvácaní doprevádzaná vždy šokom.

Najčastejšou kombináciou po pôsobení tupého násilia je sériová zlomenina rebier vľavo a poranenie sleziny.

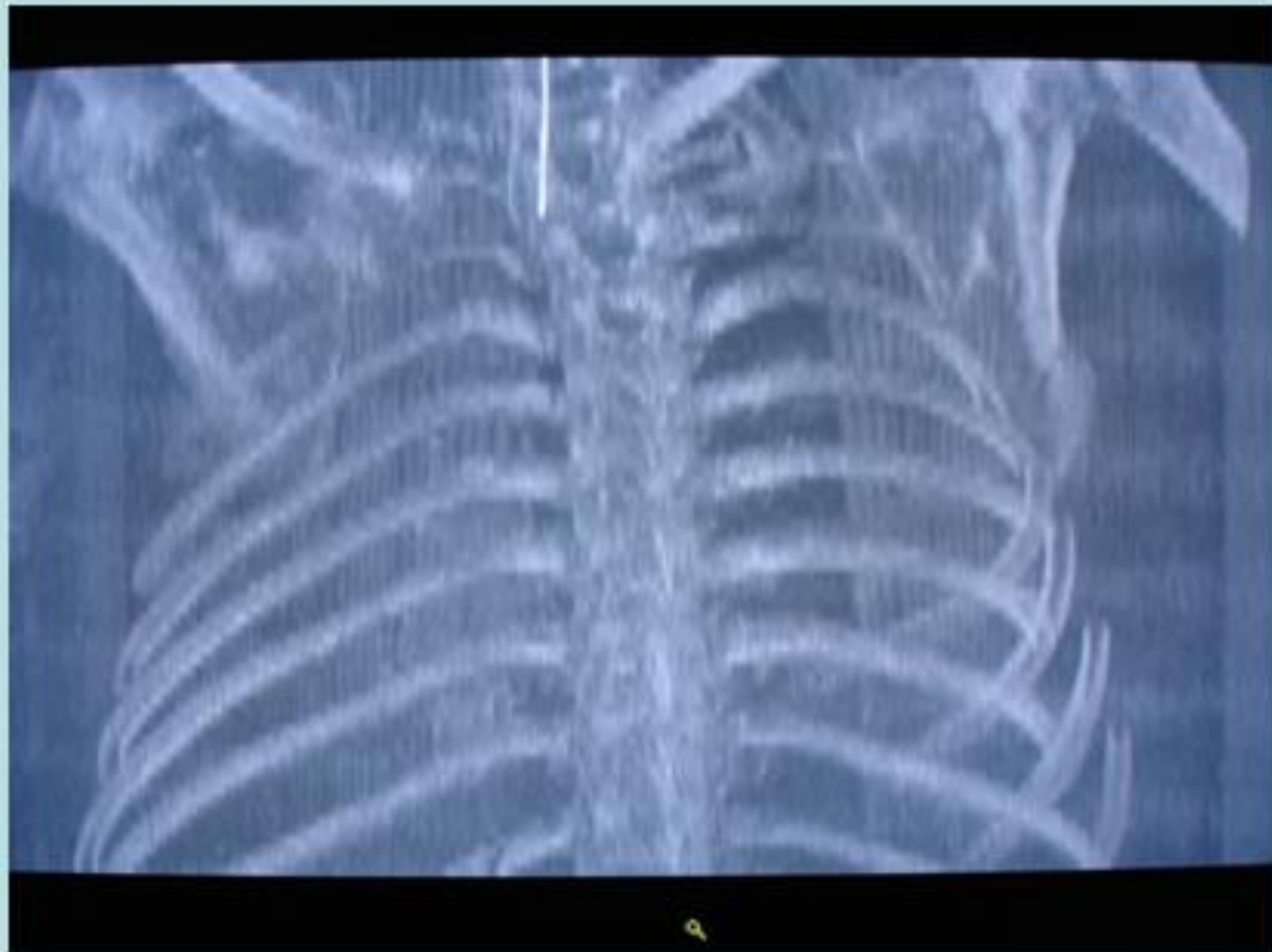Postihnuté môžu byť aj ďalšie systémy - mozog, hrudník, brucho a skelet.

Poranenia hrudníka detí

Pôsobenie násilia je časté
Pružný hrudný kôš

Kontúzia

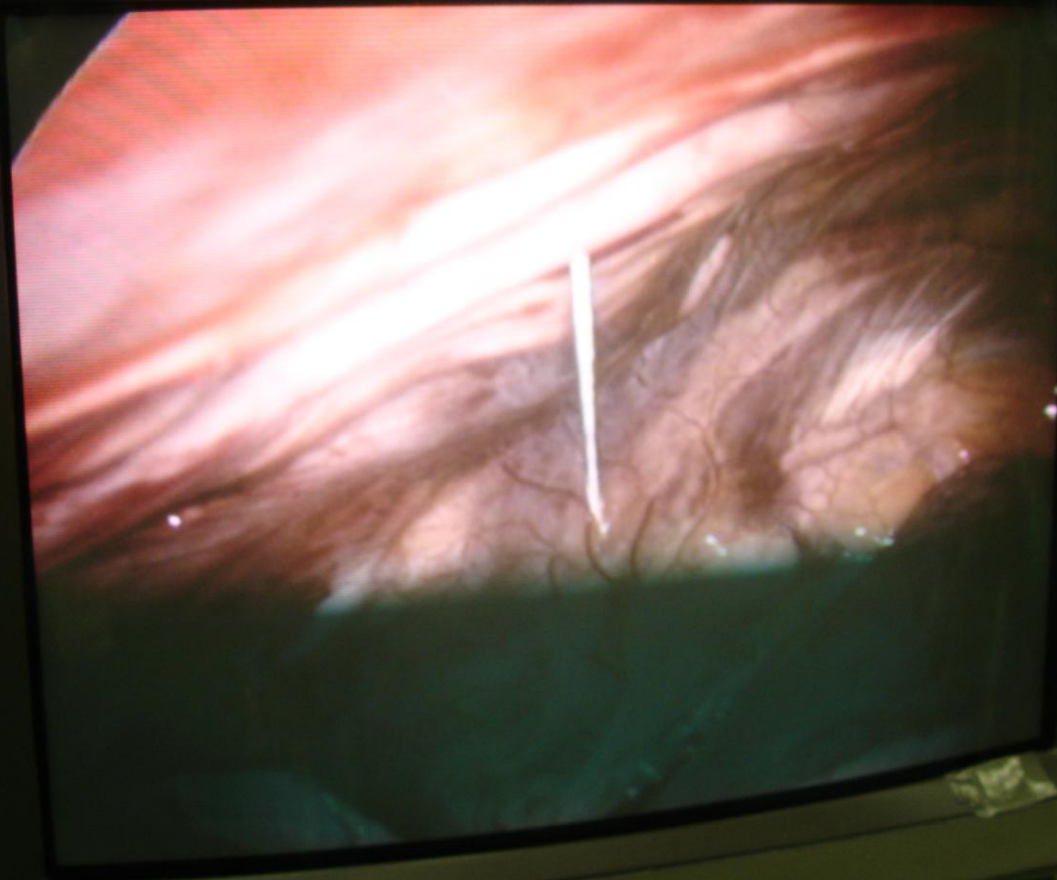
Instabilný hrudník sa nevyskytuje
Hemotorax je vážnejším znamením
Kombinované poranenia
(Klinické vyšetrenie)
(Špirálové CT)



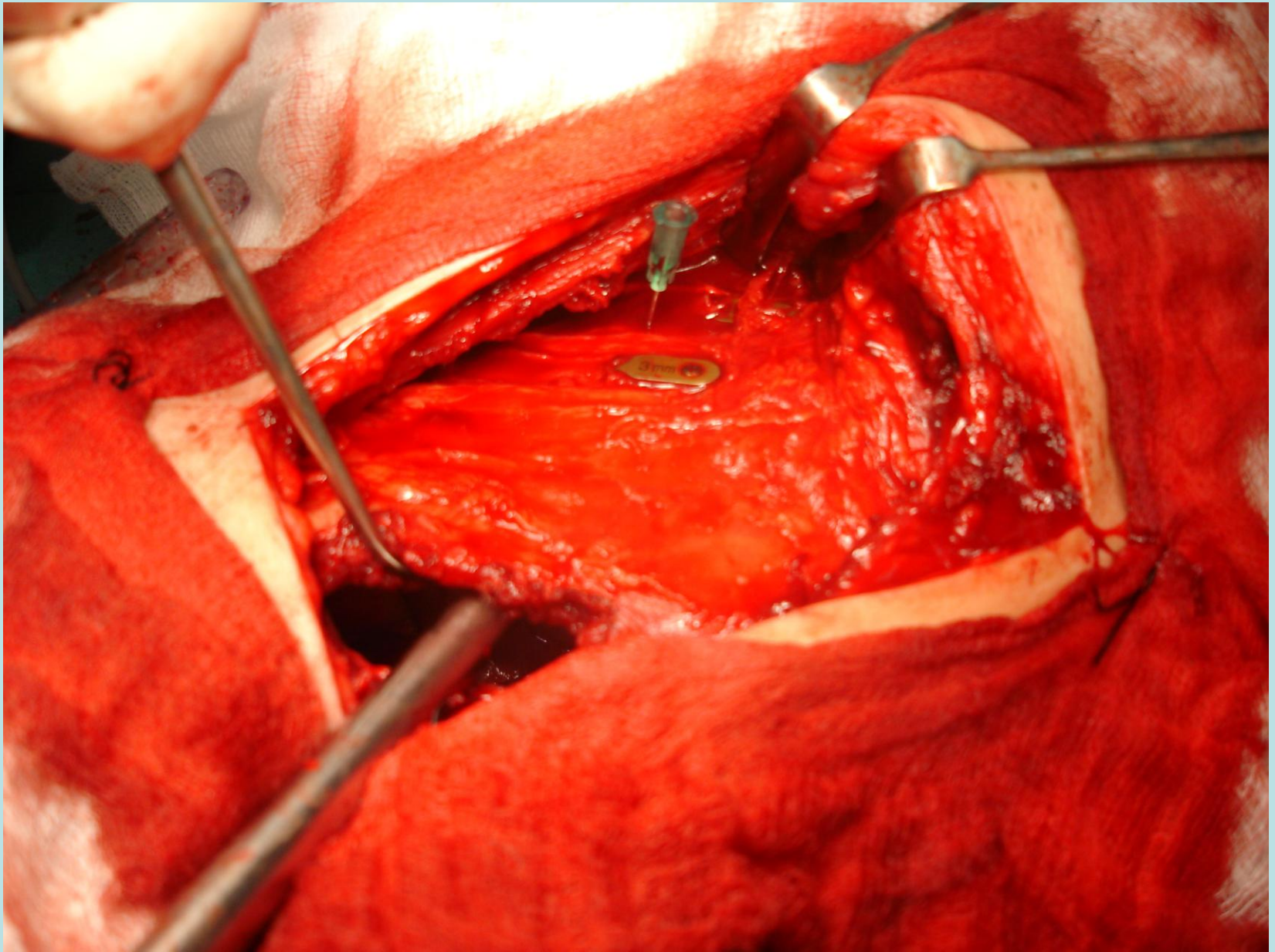
TRINITRON
Super fine pitch

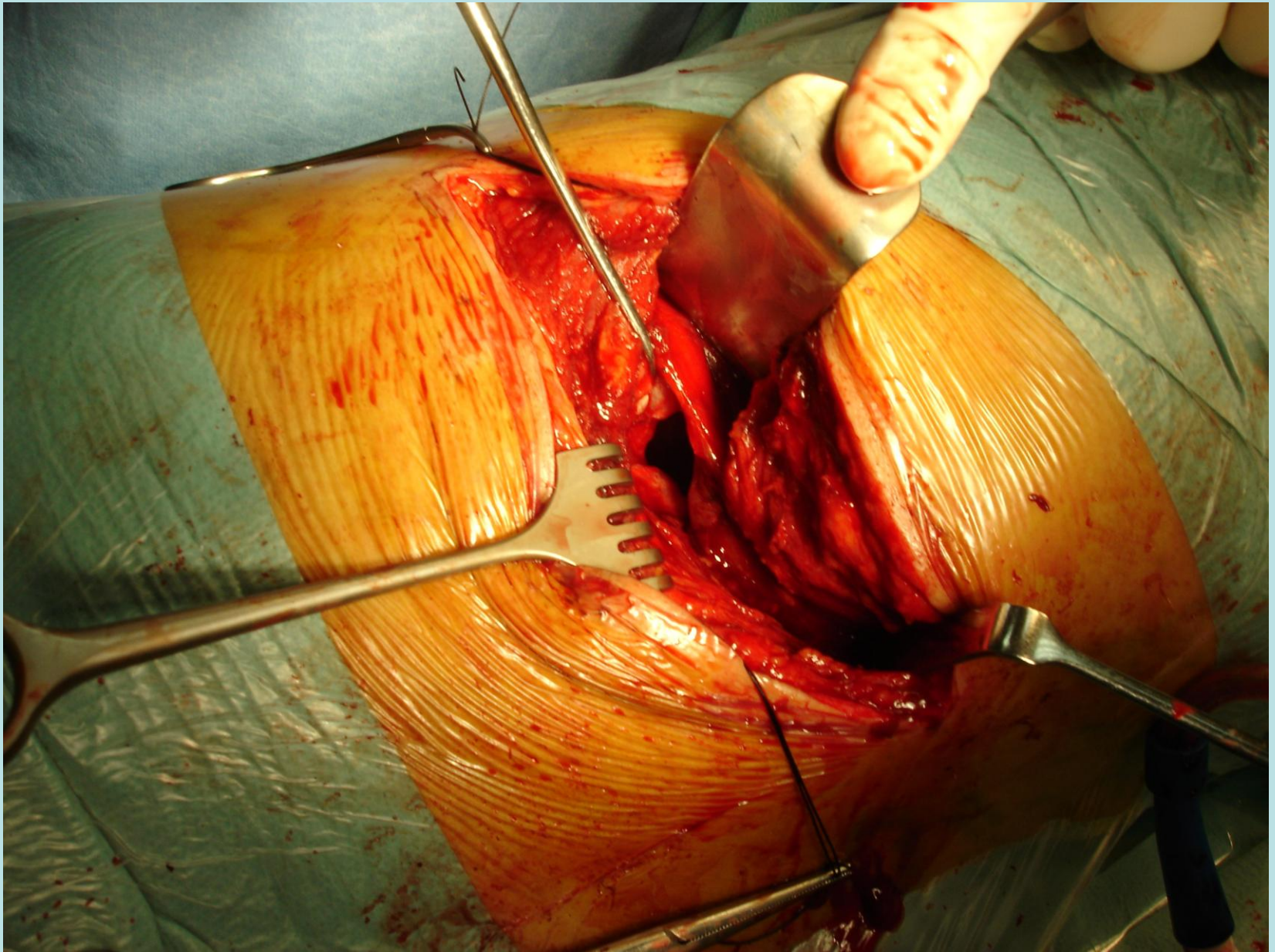
DANGER
CAUTION: HIGH VOLTAGE
DO NOT TOUCH THE SCREEN
OR THE FRONT PANEL
WHEN THE TV IS ON OR
WHEN THE CAPACITORS
ARE CHARGED.


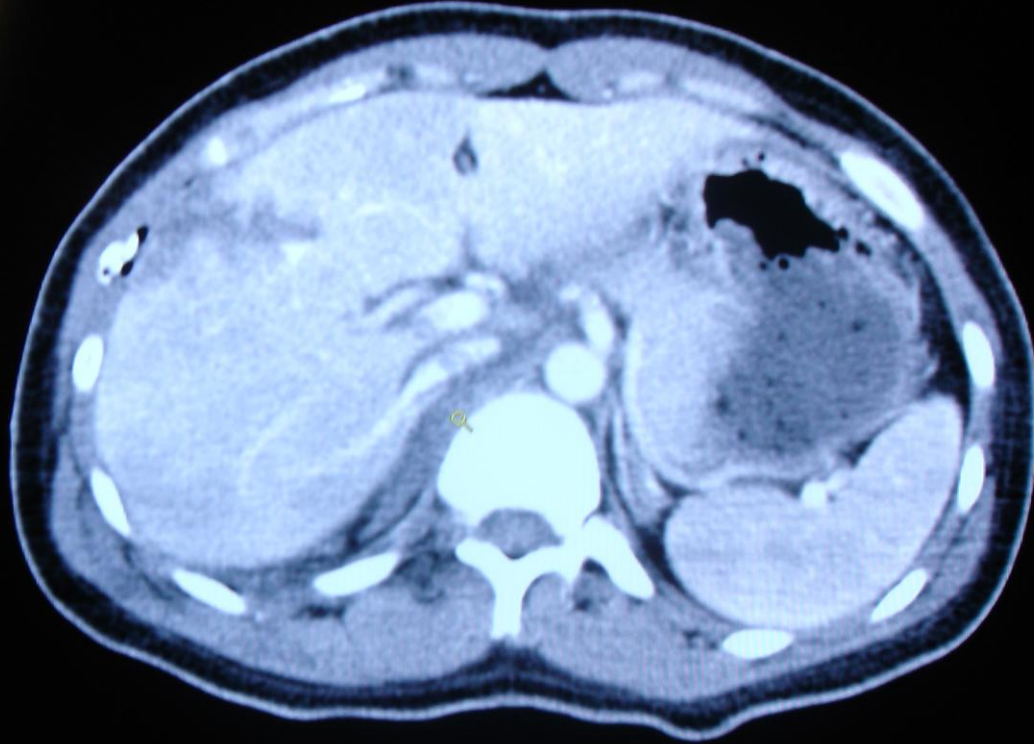
SONY
TRINITRON

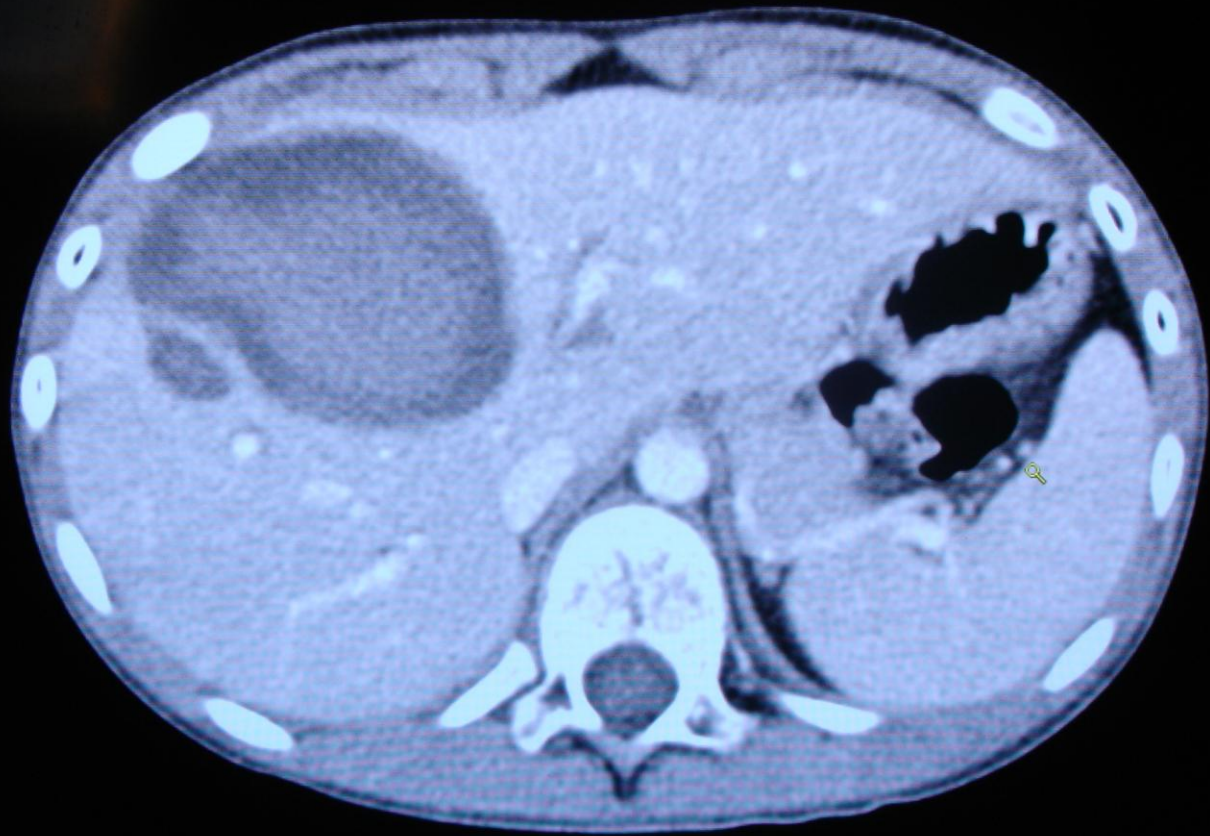


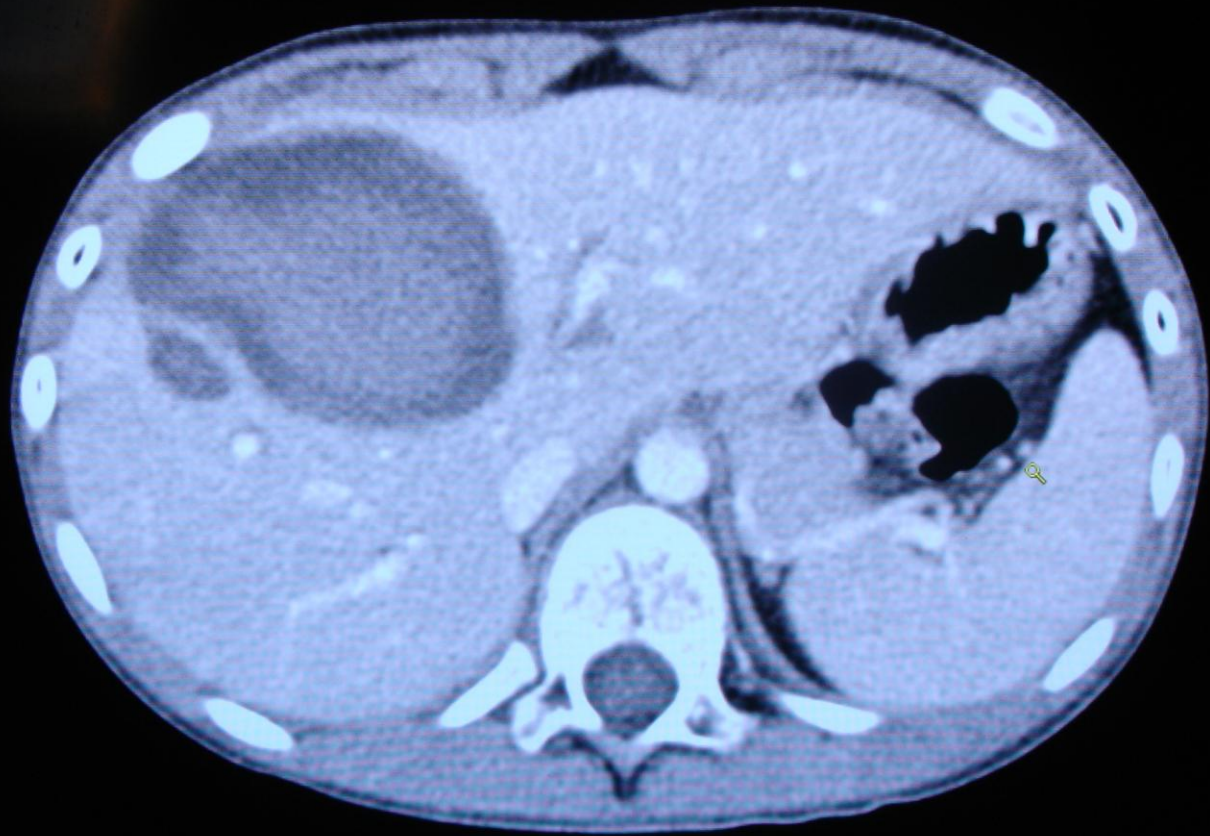
SONY



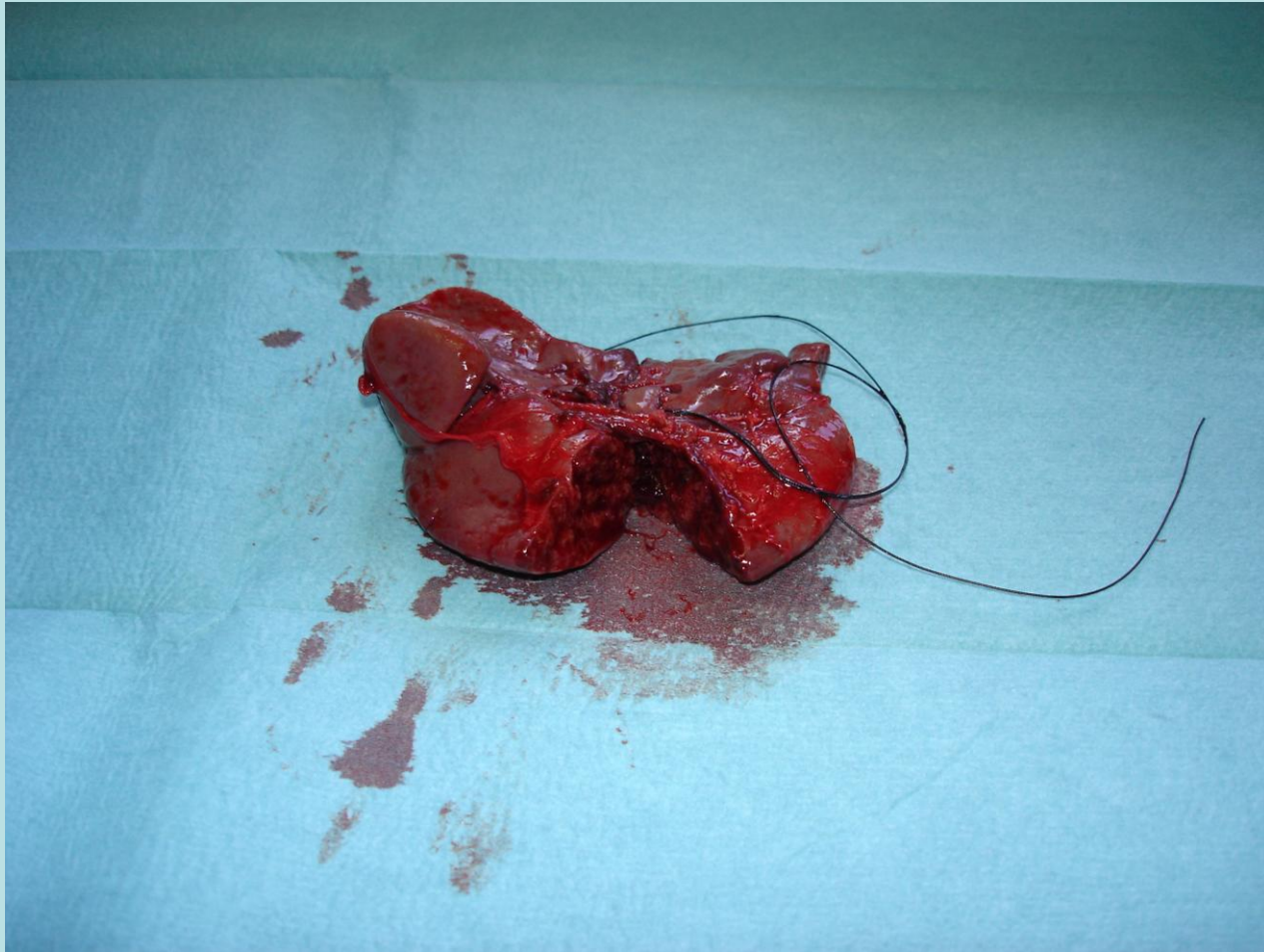




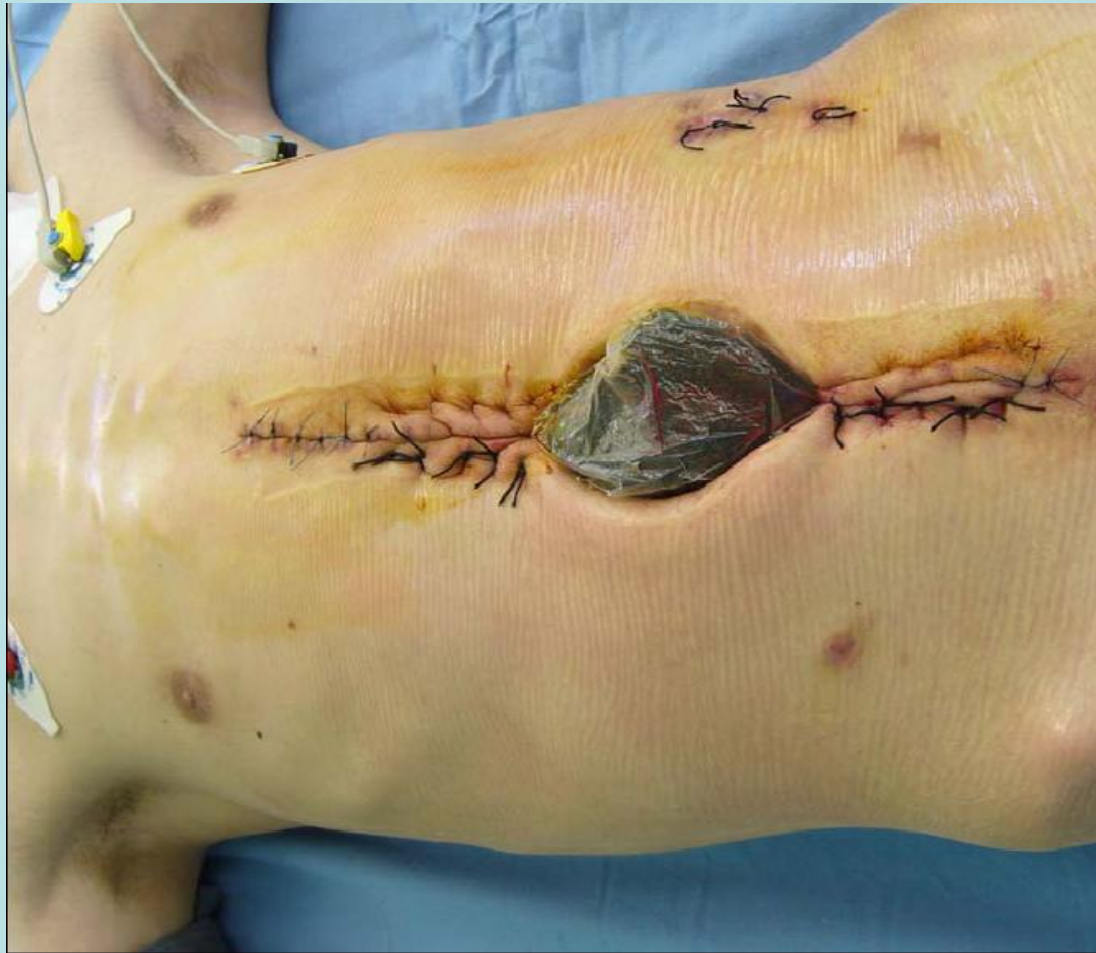

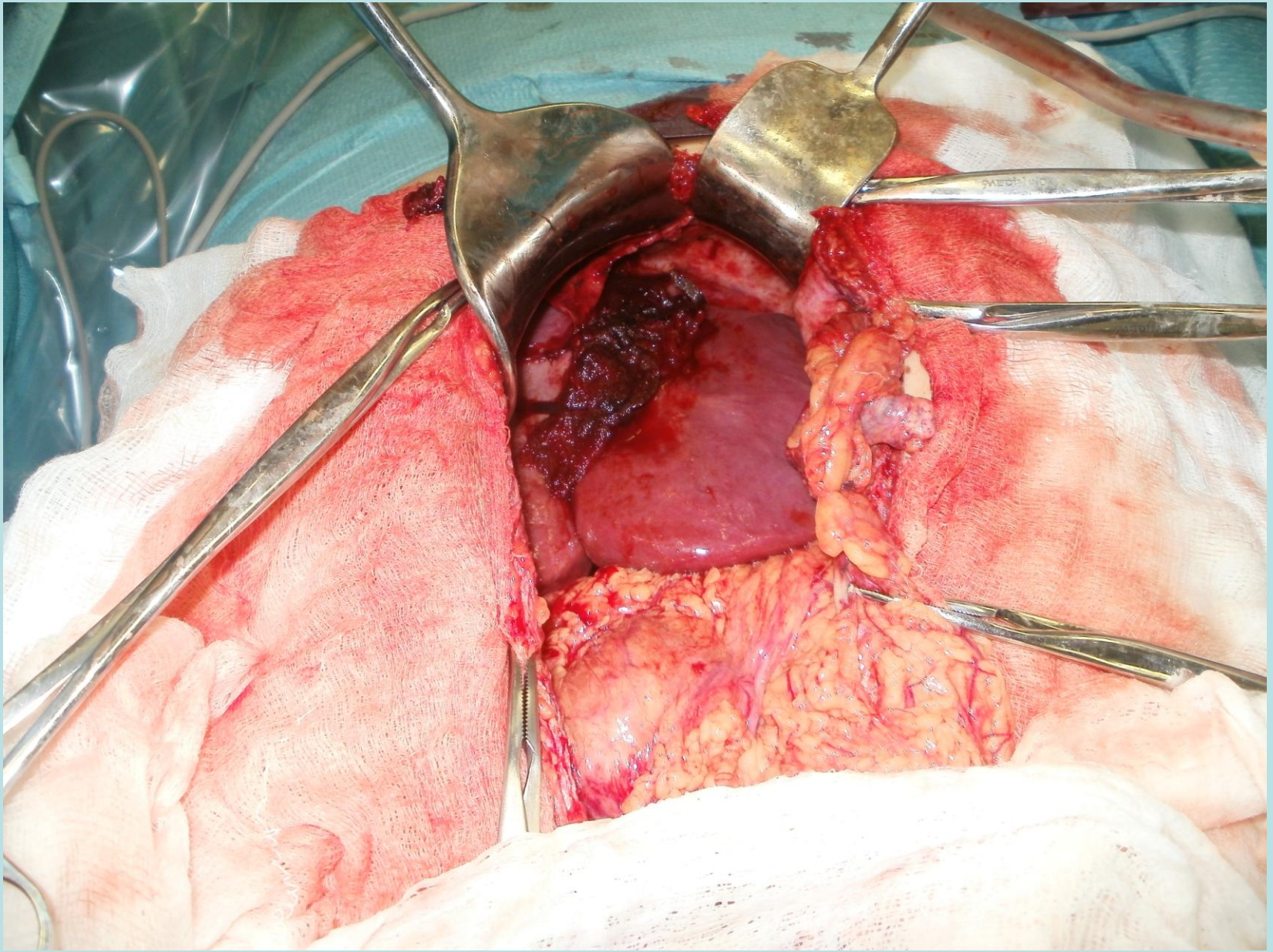


Ruptúra sleziny dieťaťa

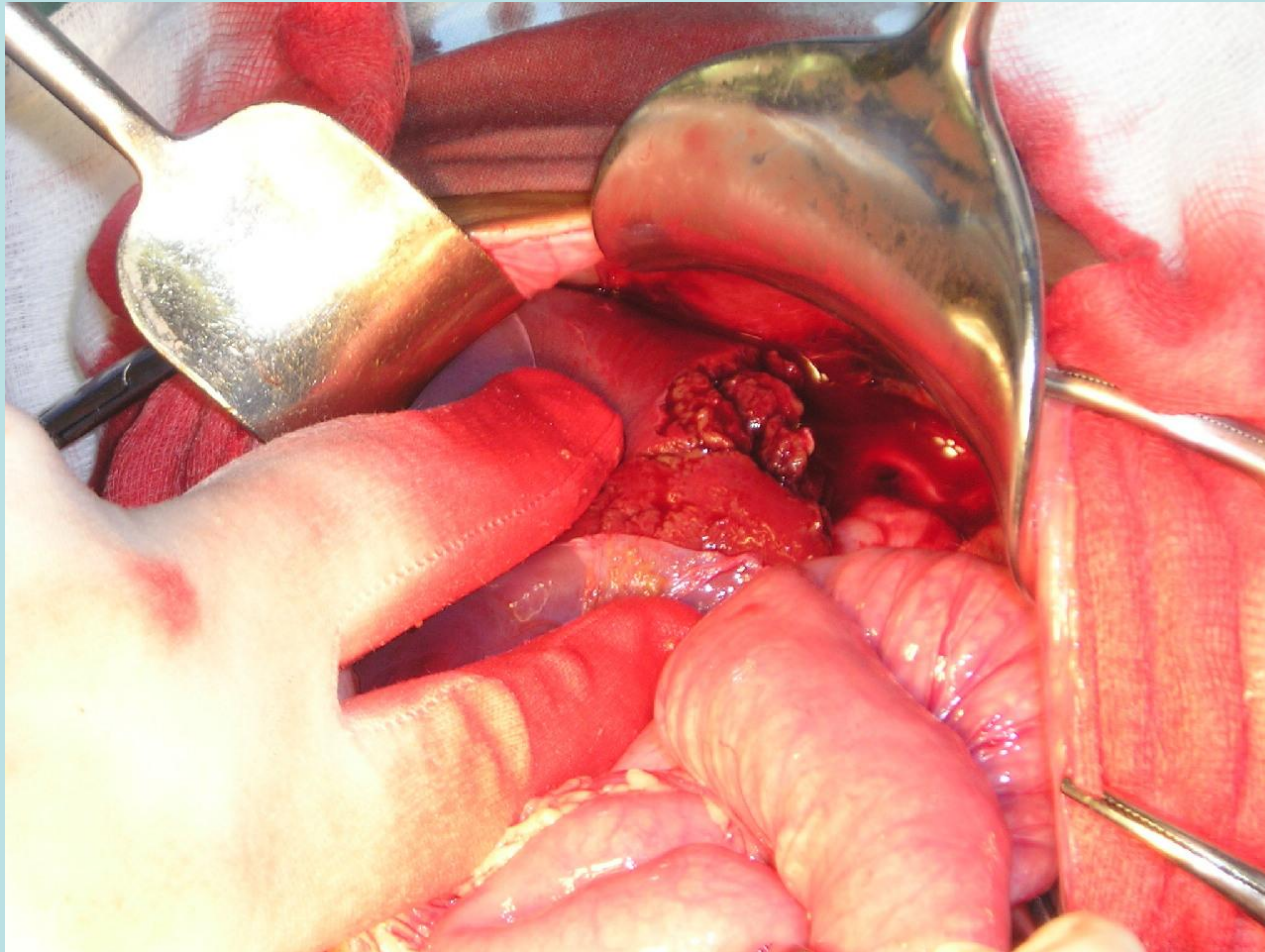


Stav komplikovaný kompartment sy.

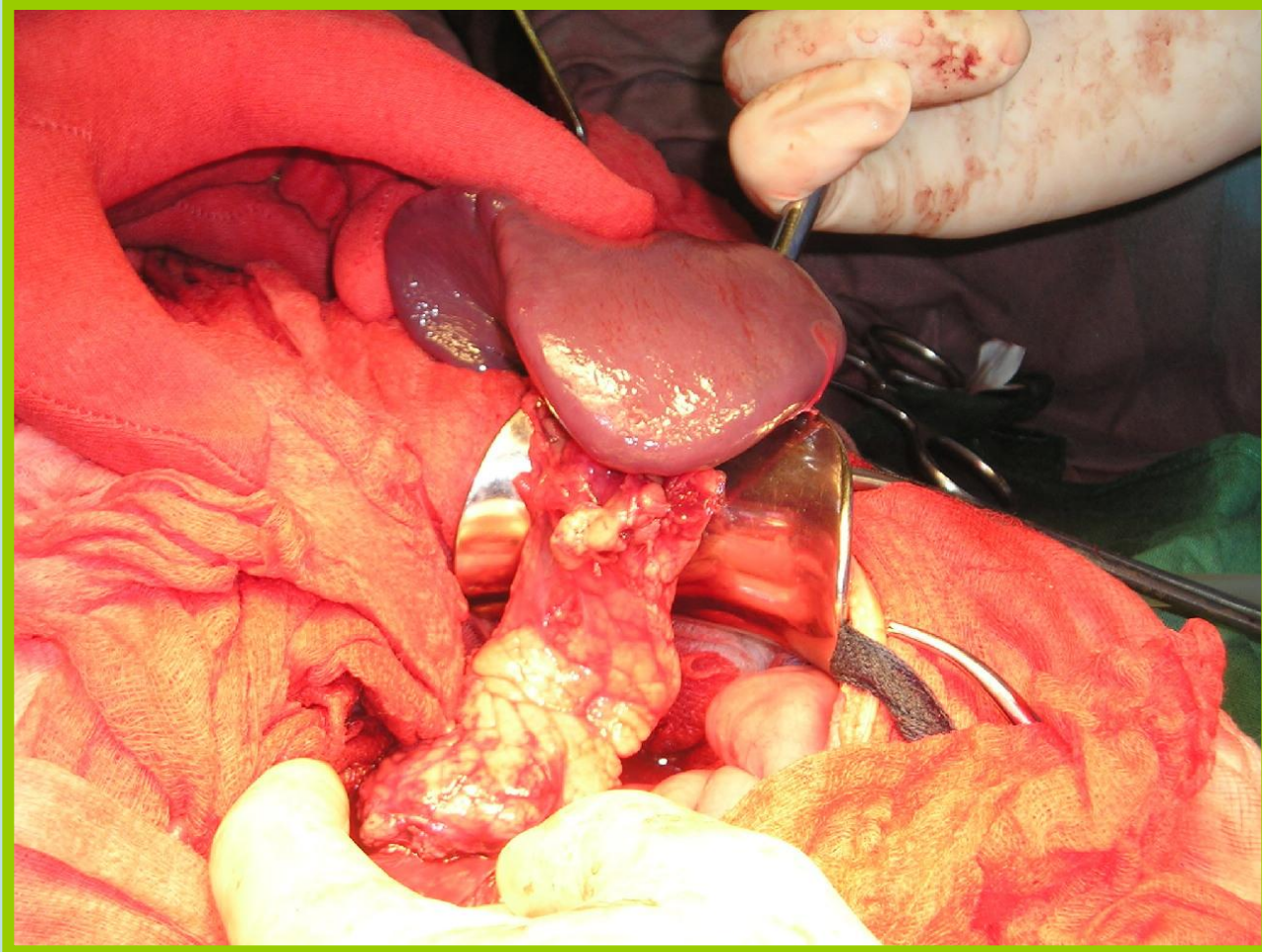




Ruptúra heparu diet'at'a



Resekcia pankreasu



Polytrauma

Poúrazový stav

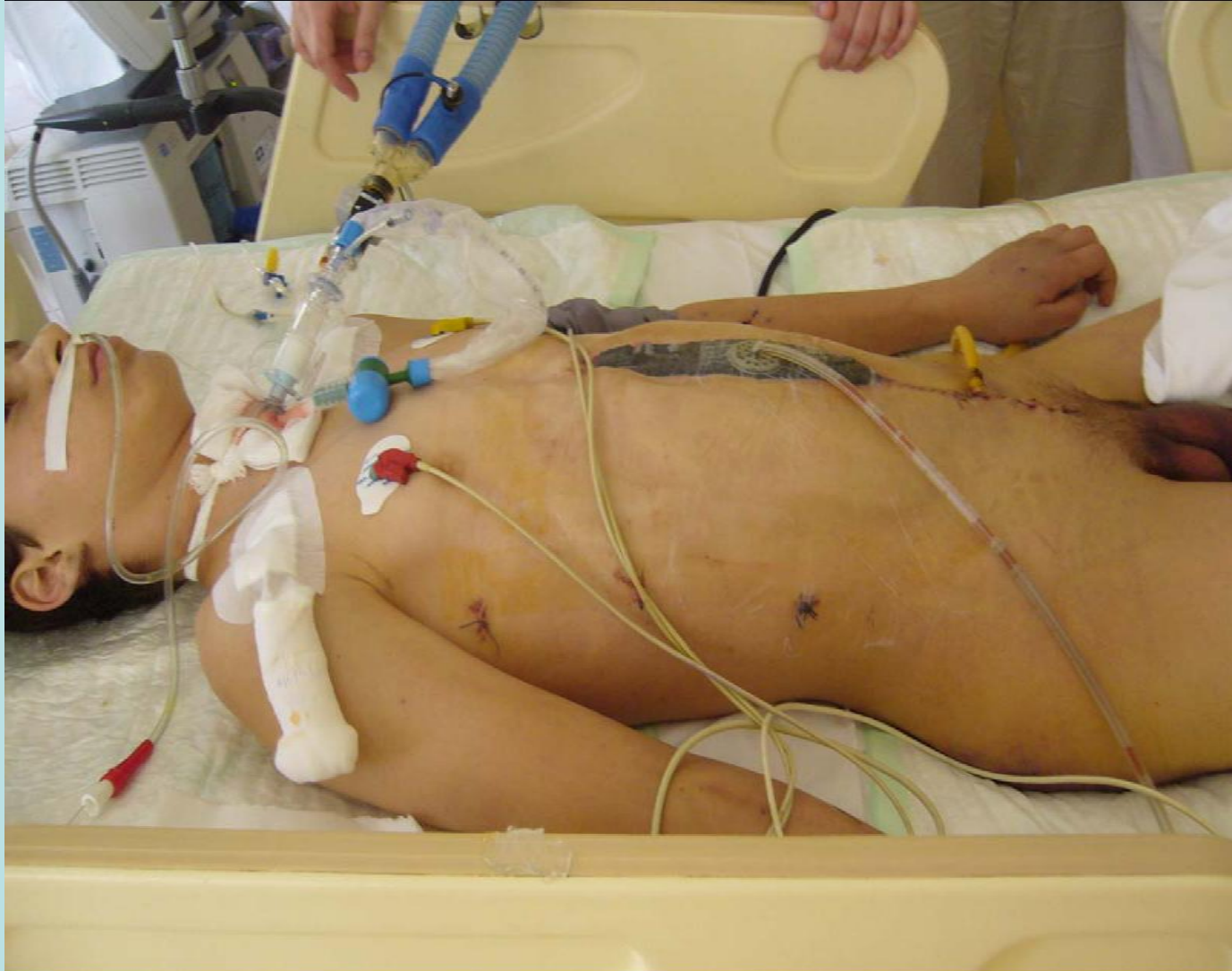Masívny mechanizmus úrazu

Poškodenie organizmu

Strata krvi

Rozvrat vnútorného prostredia

Kombinované poranenie hrudníka, brucha a močového mechúra



Klinický materiál

Od 1.1.2009 do 31.12.2012 (4 roky) bolo celkovo ošetrovaných 806 poranení hrudníka:

Penetrujúcich	41 (M 36, Ž 5)	3
Tupých	765 (M 605, Ž 160)	31
• Fraktúry sterna	73	0
• Fraktúry rebier	465	19
• Ostatné tupé poranenia	228	31
• Pridružené poranenia brucha	231 (19)	9

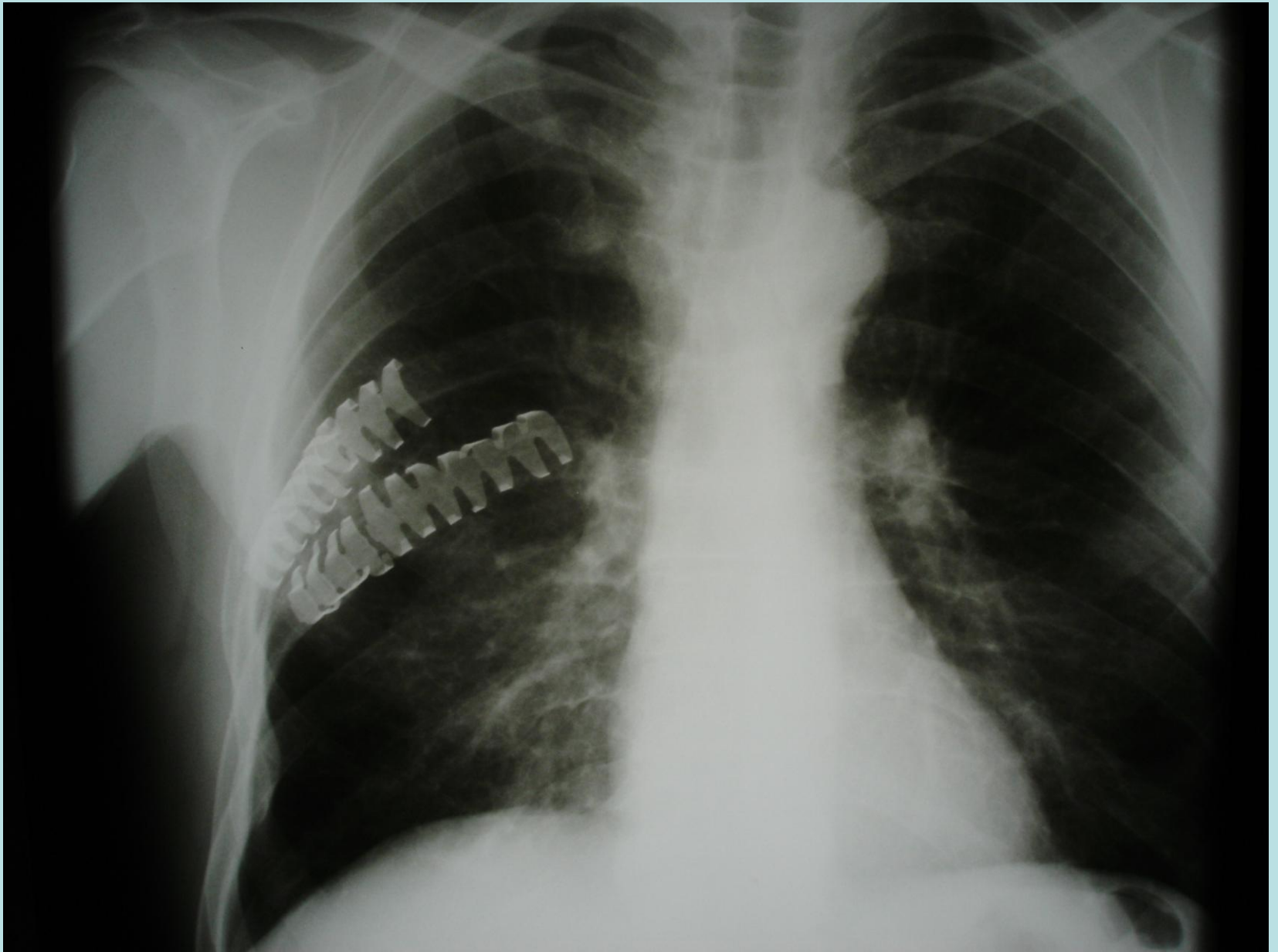
Klinický materiál

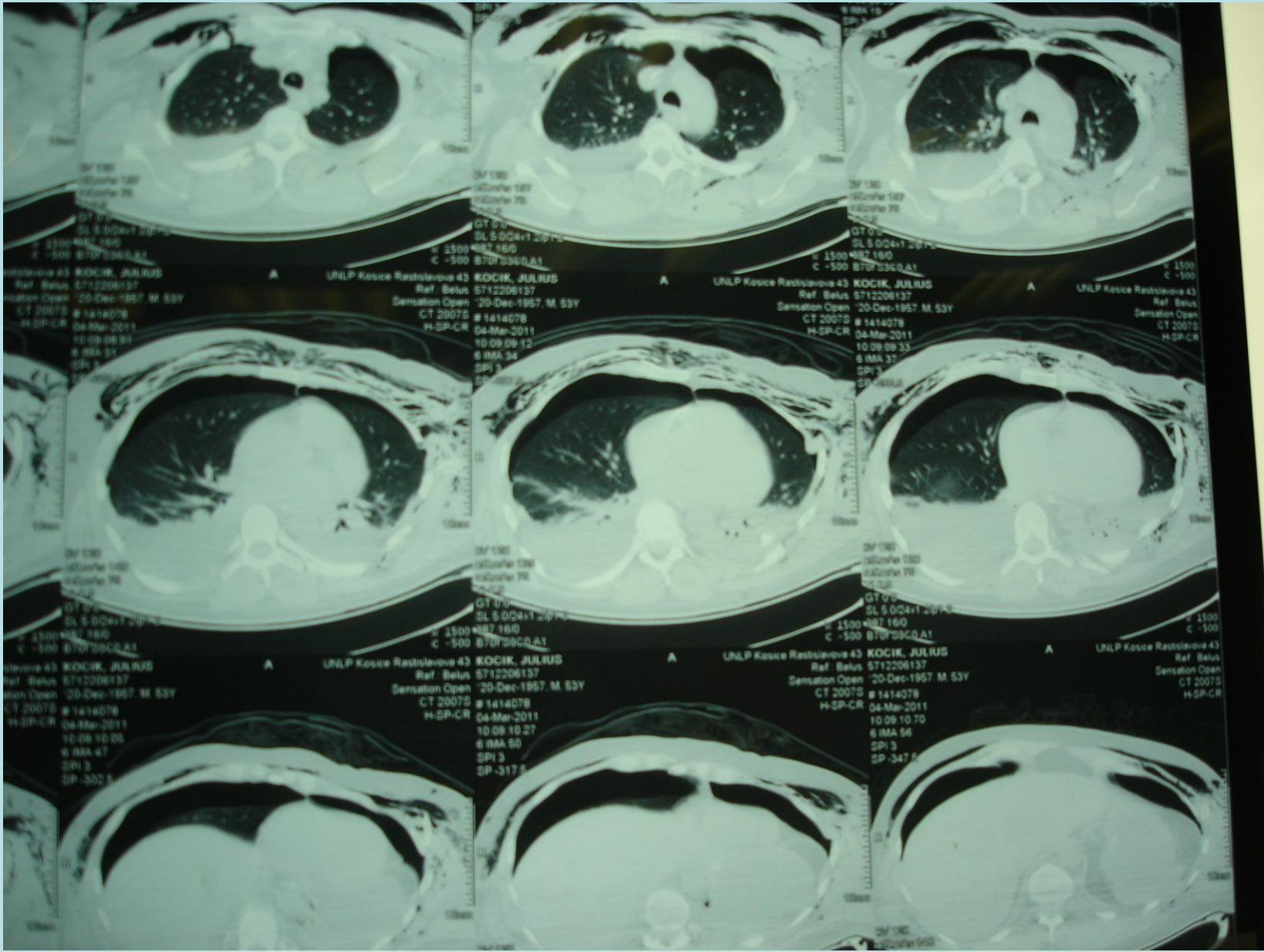
Sprievodné komplikácie:

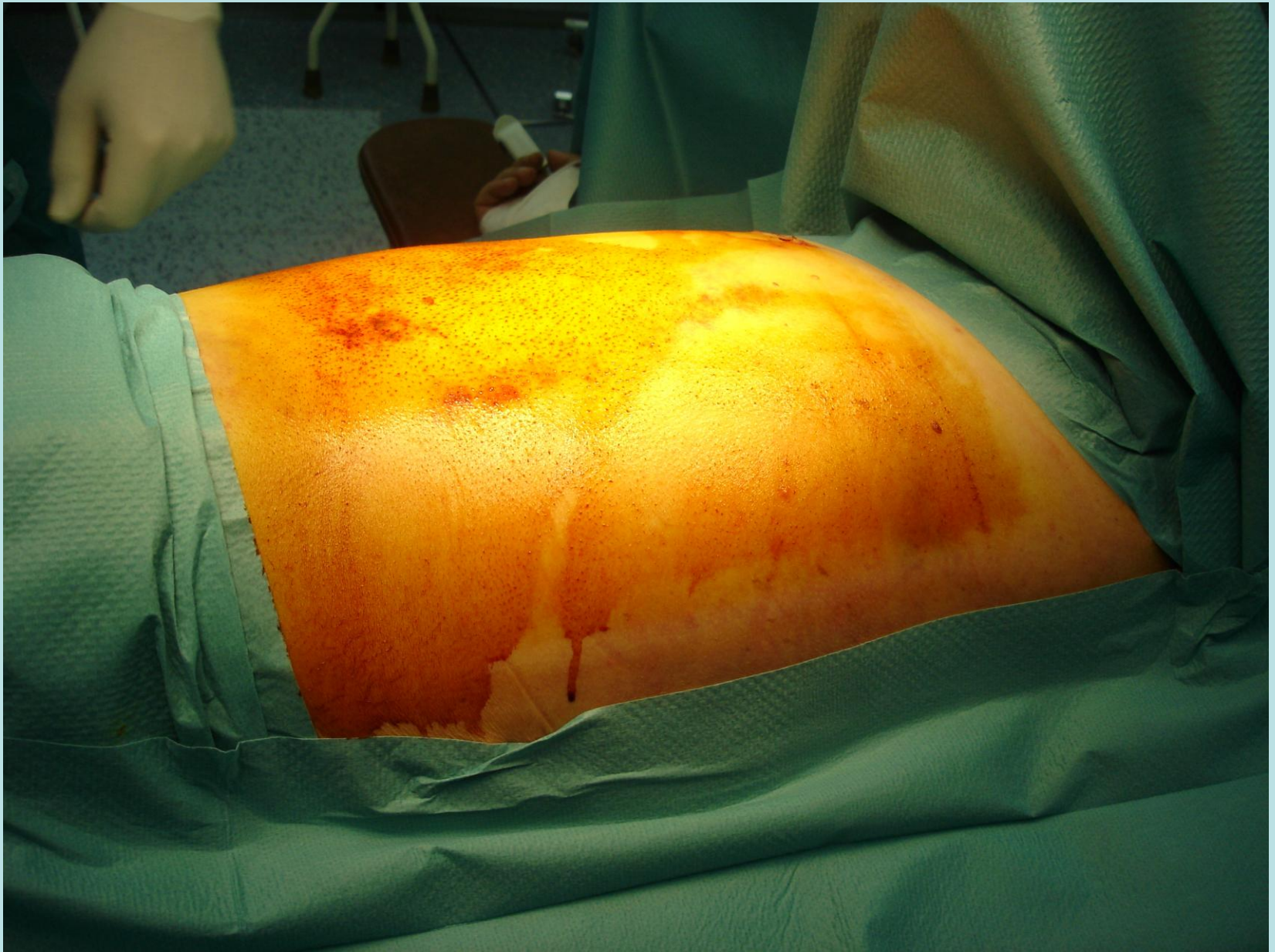Kontúzie pľúc	257	7
Hemotoraxy	362	9
PNO	180	5
Trachea	3	0
Hemorágia do pľúc	1	0

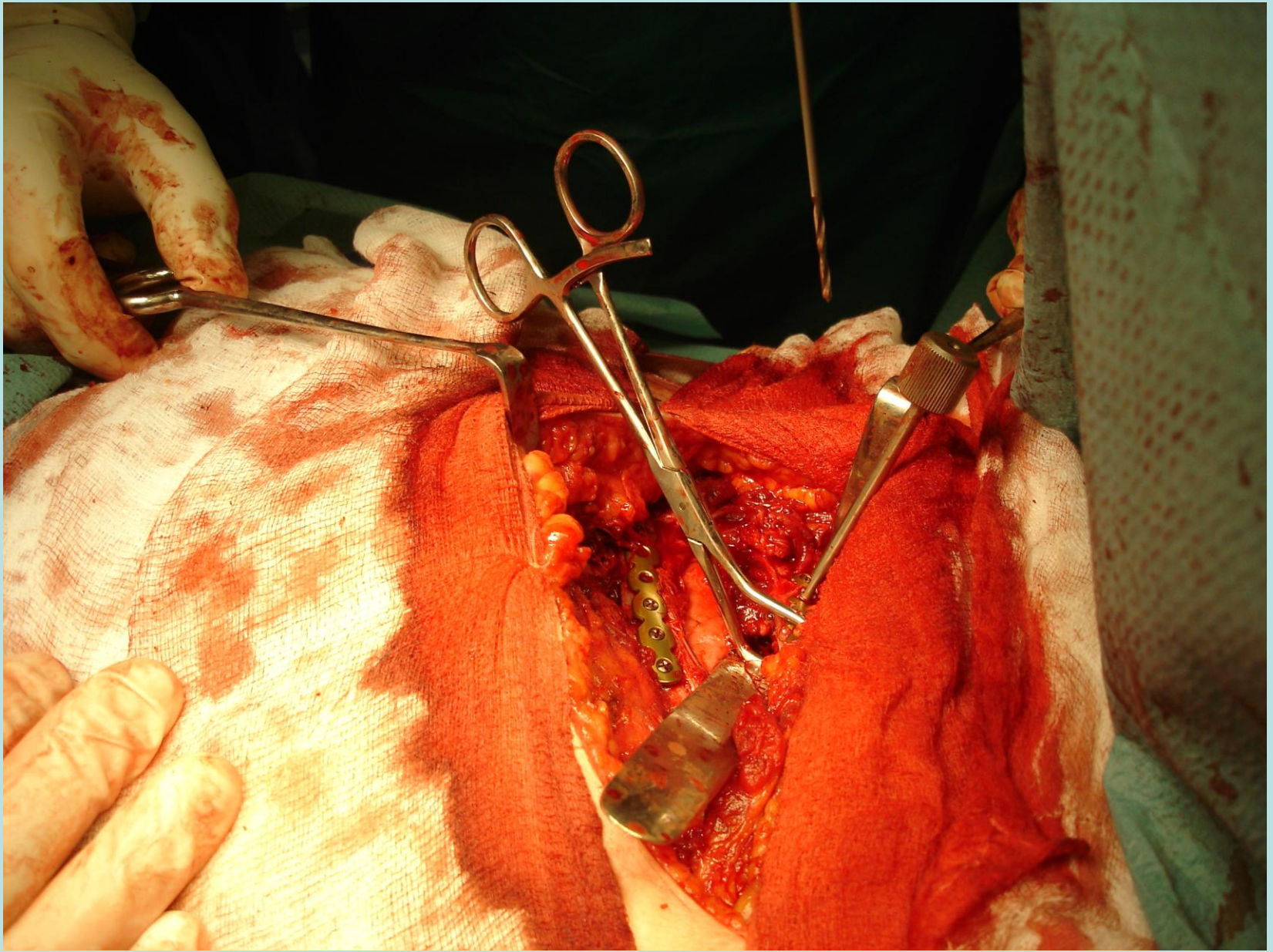
Operačné výkony

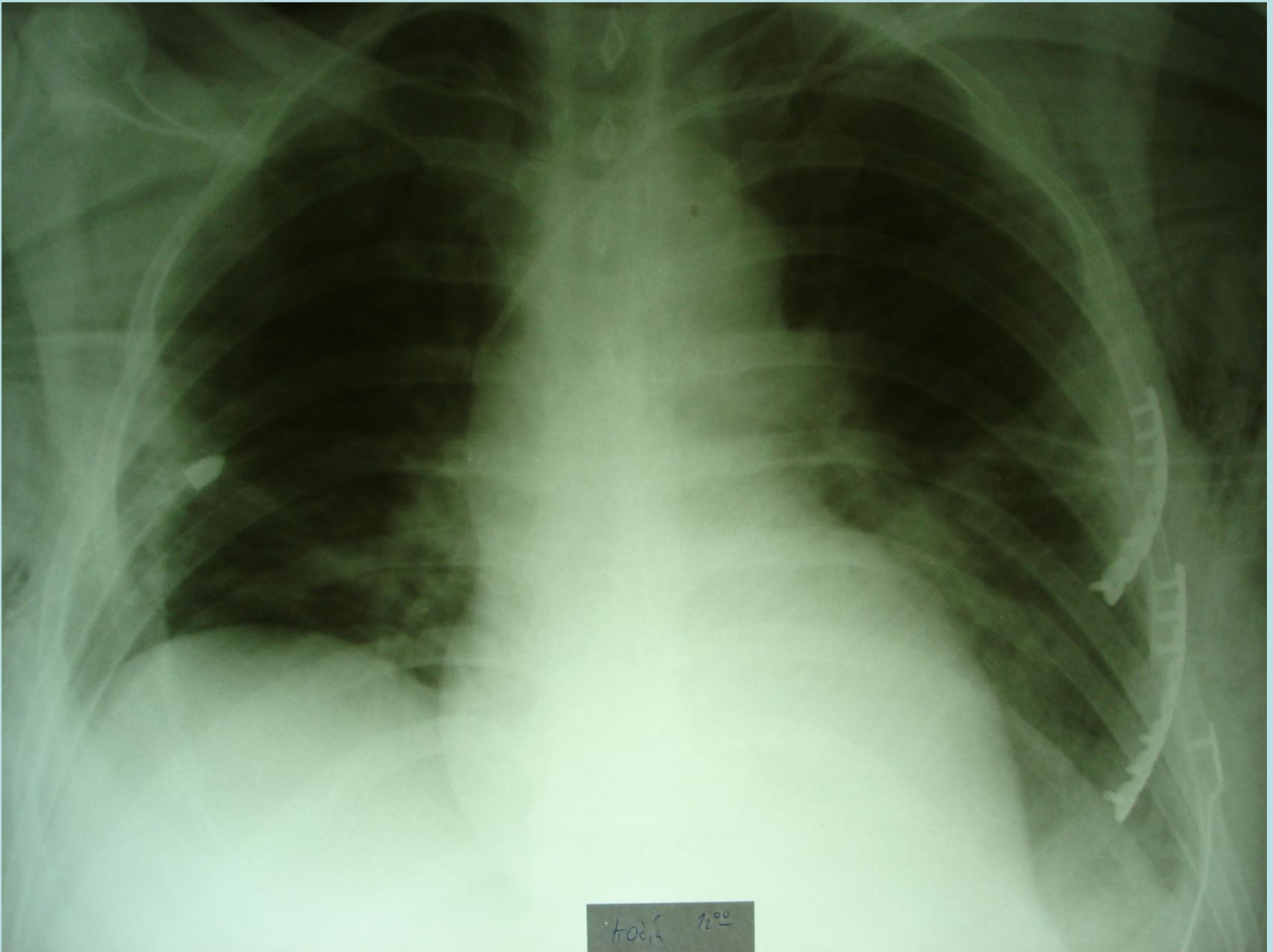
• Drenáž hrudníka	290	5
• Punkcia hrudníka	66	7
• Torakoskopia	59	-
• Torakotómia	39	-
• Stabilizácia hrudníka	36	-



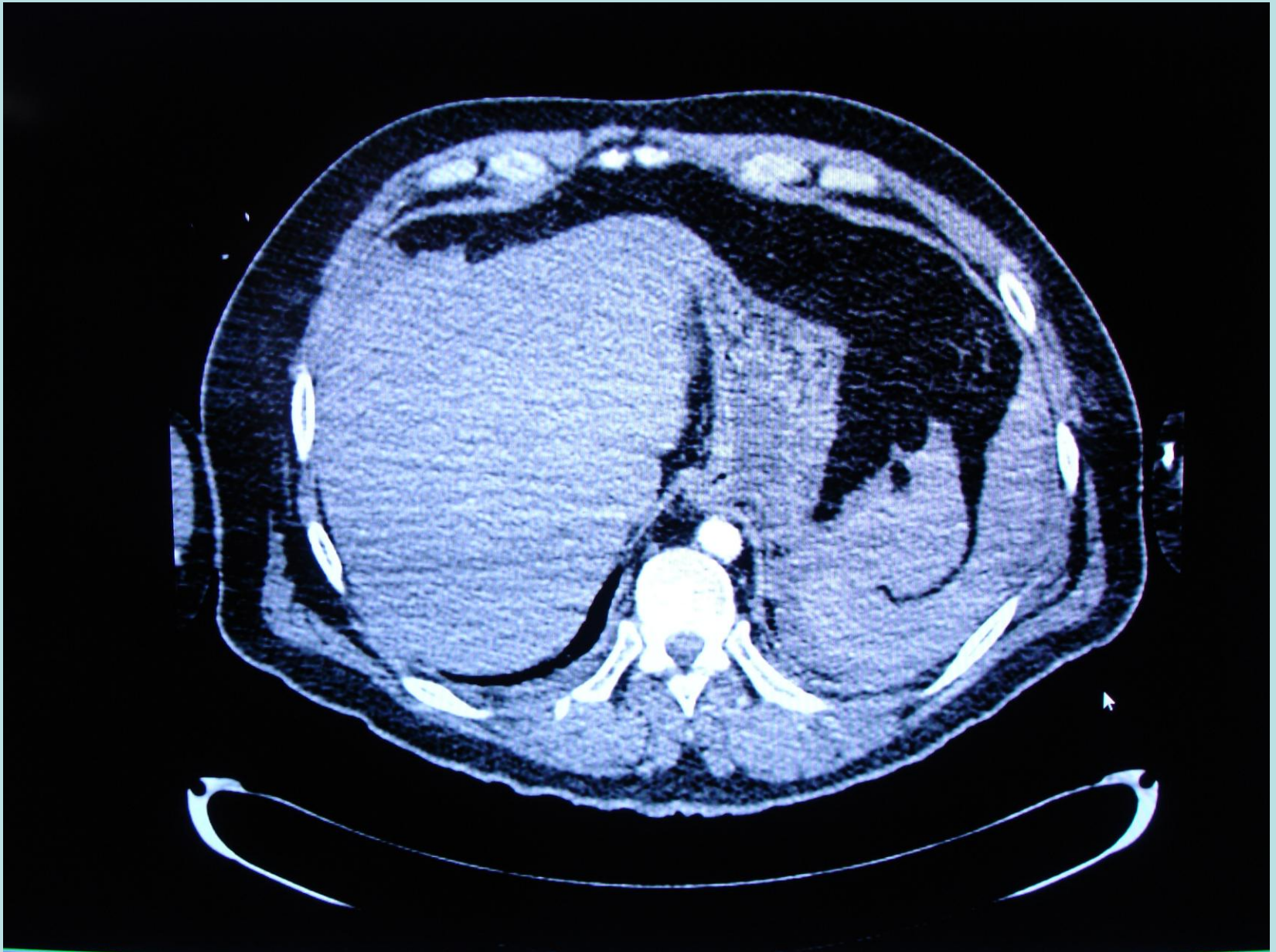


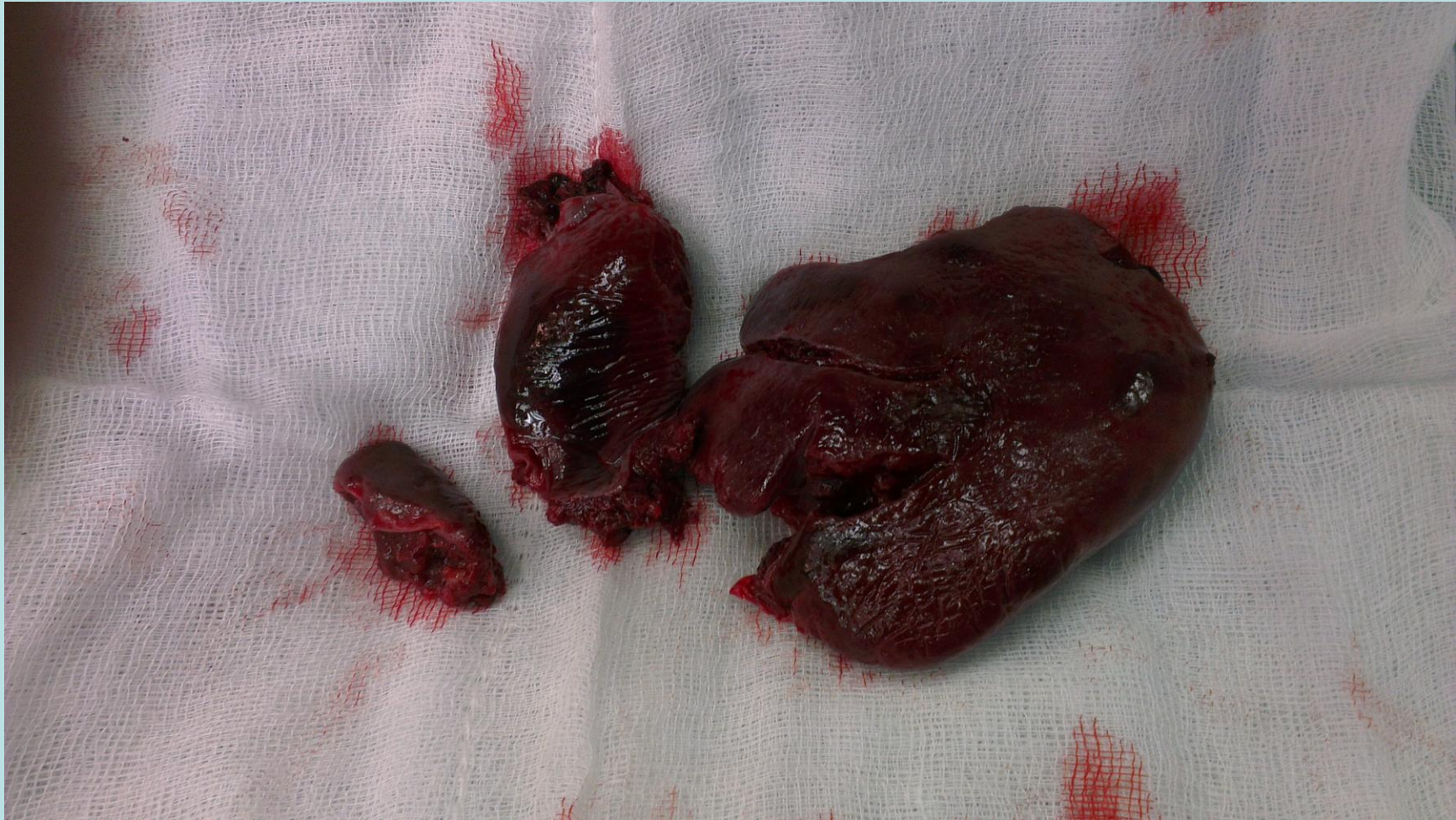





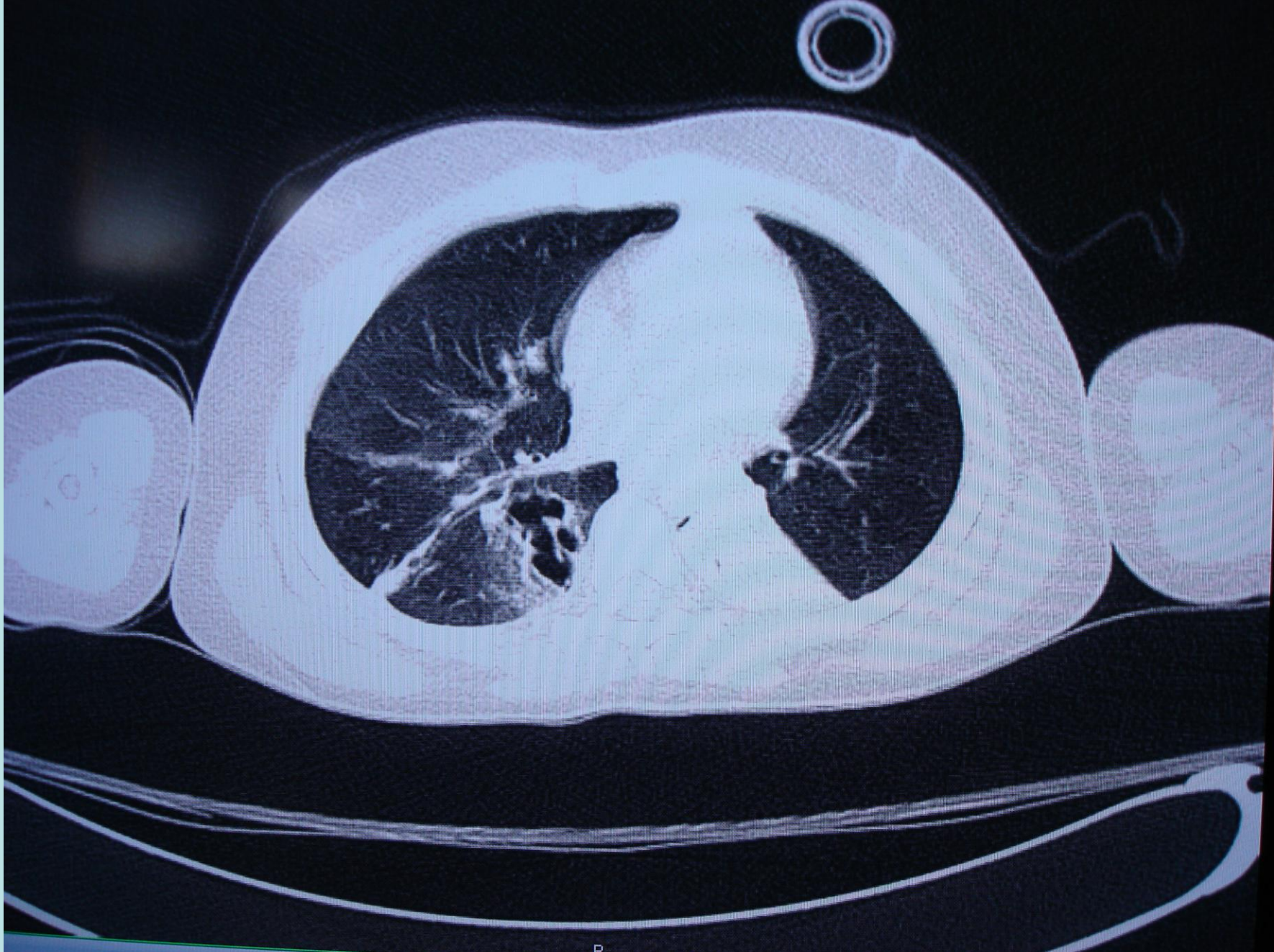
100°

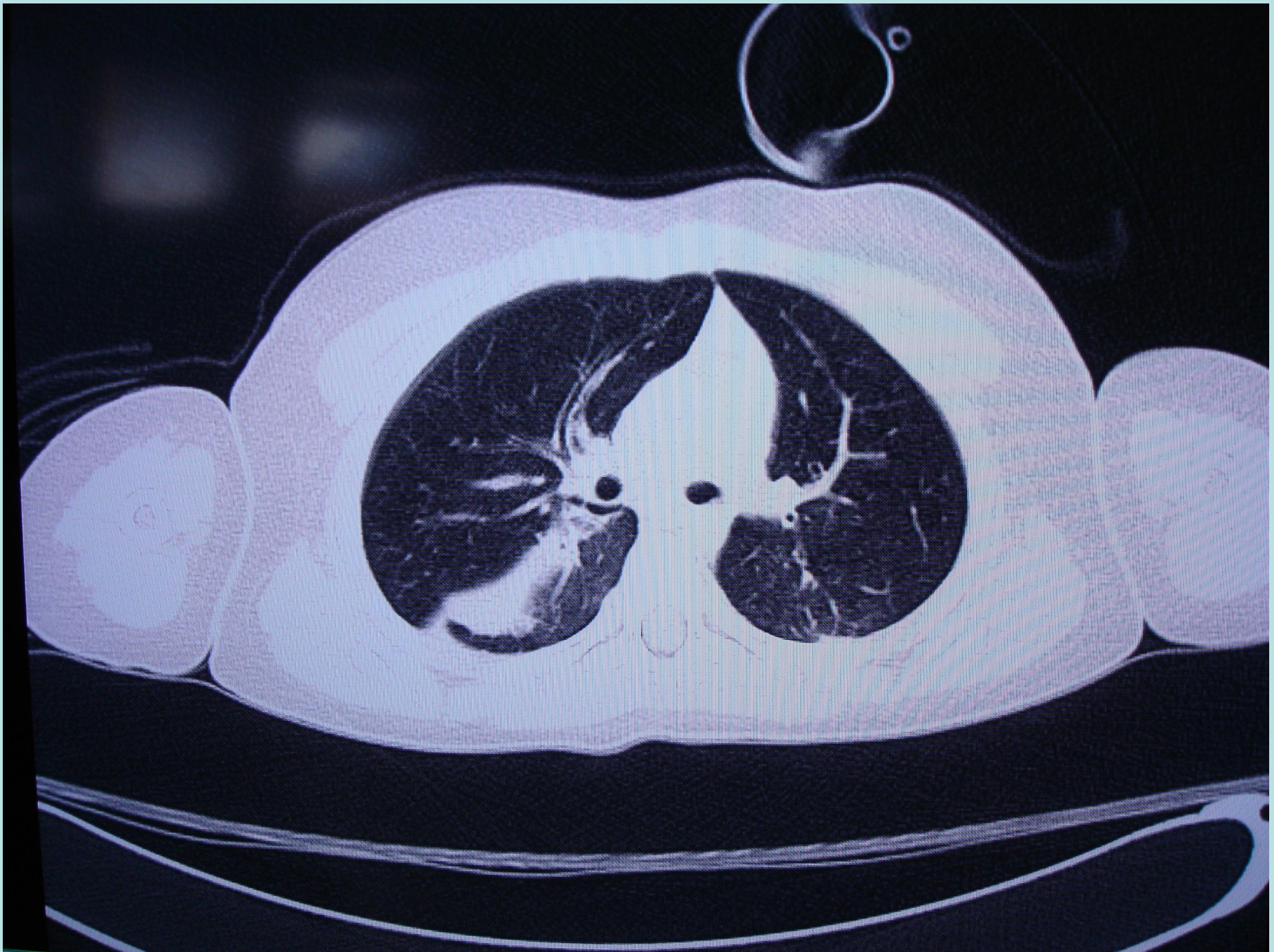


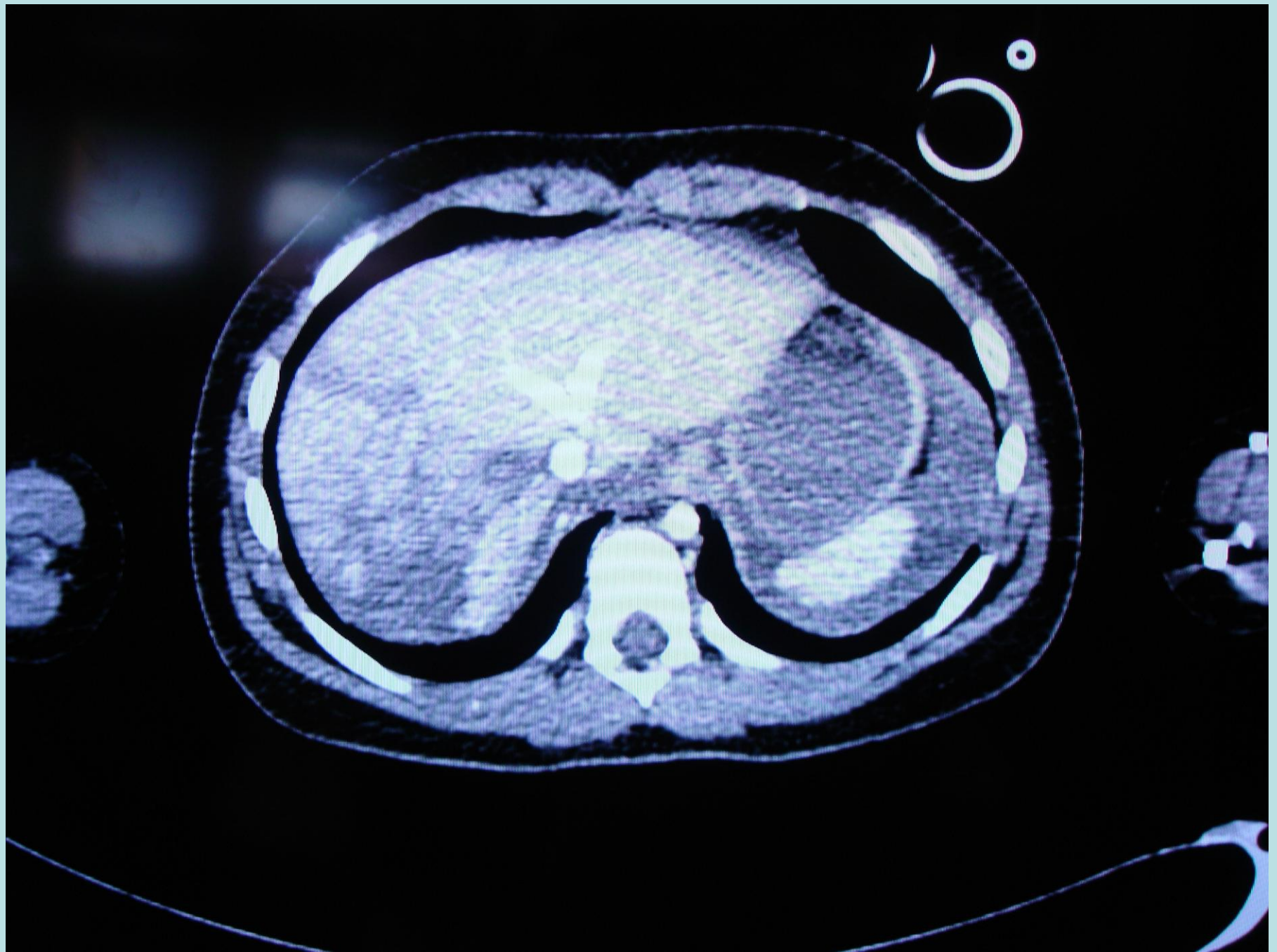


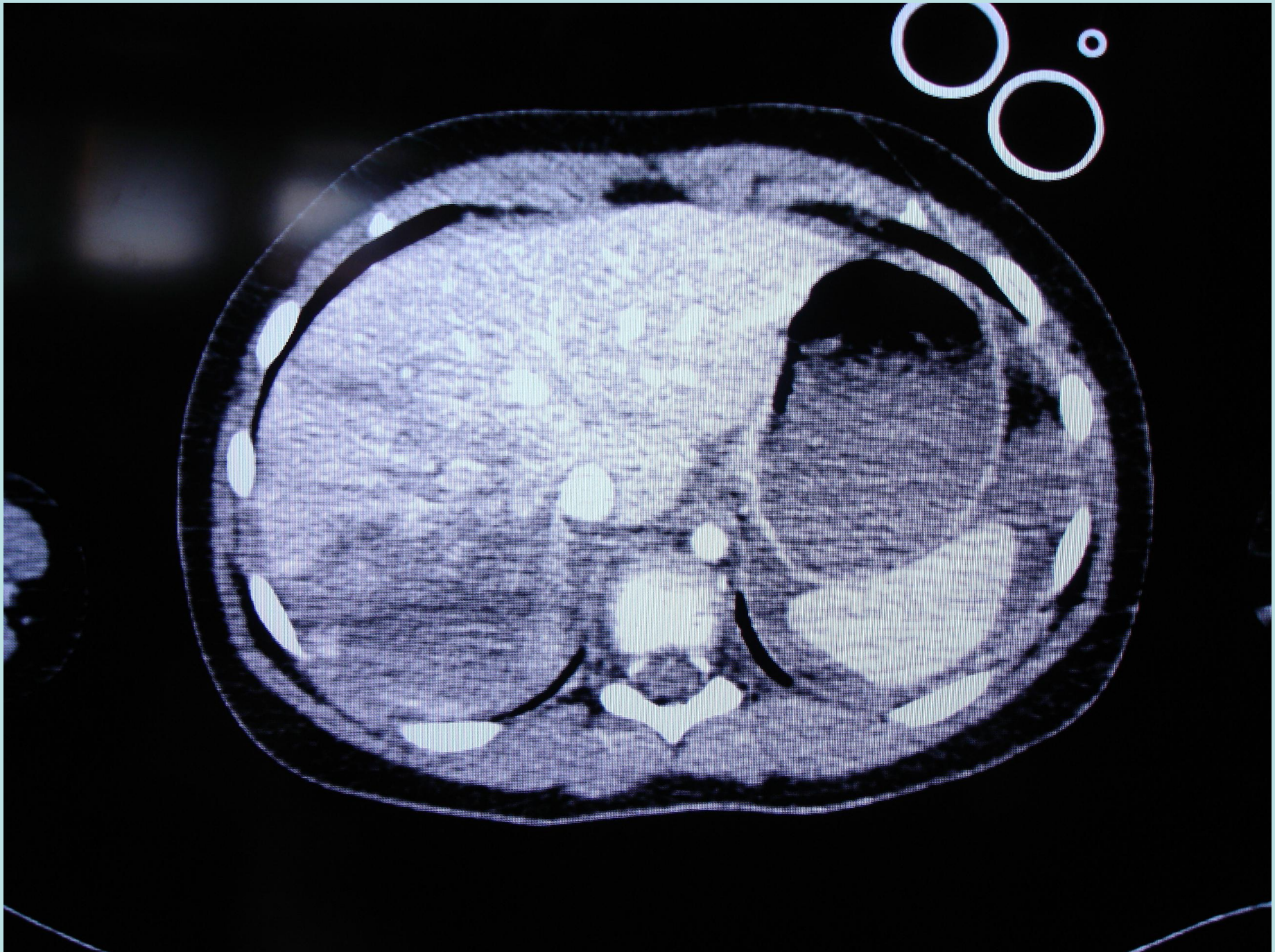
B.A. nar. 2006 (2014)

- Pád po strmej šikmej stráni (40 m) do vody
- Contusio pulmonum
- Haemoperitoneum
- Contusio hepatis
- Haemoretroperitoneum
- Laparotomia, neskôr OS femoris elastica









D.P. nar. 2013 (2014)

- Kombinované torakoabdominálne poranenie
- Kontúzia pľúc
- Lézia sleziny
- Laparotomia, resekcia distálnej časti

