

# Osteomyelitis v traumatologii- strategie léčby

Kvasnička P., Otáhal M., Rak V.

Klinika úrazové chirurgie LF MU a TC FN Brno

Přednosta: Doc. MUDr. M.Mašek, CSc.

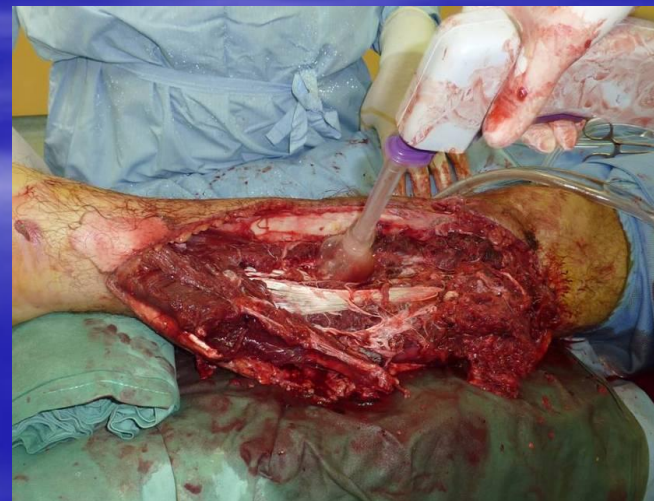
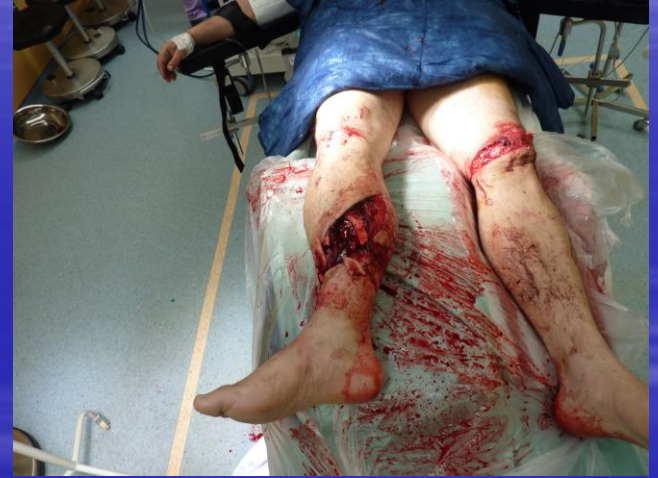
# Osteomyelitis

- zánětlivý kostní proces způsobený infekčními mikroorganismy
- lokalizace infekce
  - kostní dřeň
  - + měkké tkáně
- rozdělení podle způsobu vzniku infekce
  - exogenní
  - endogenní (hematogenní)

# Exogenní osteomyelitis

- přenos infekce z okolí
- posttraumatická
  - otevřené zlomeniny
    - JET lavage
- pooperační
  - operace skeletu



# Diagnostika

- klinický nálezn
  - otok, bolestivost, febrilie, fistulace
- bakteriologické vyšetření
  - nejčastější → Staphylococcus aureus
- laboratorní vyšetření
  - ↑ leu, CRP, proCa
- RTG, CT

# Terapie

- evakuace
- stabilizace skeletu
- sanace / lavage, NPWT /
- krytí skeletu měkkými tkáněmi
- náhrada kostního defektu

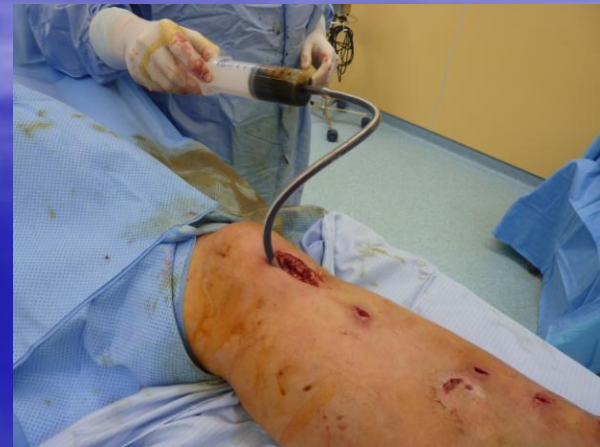# Debridement

- odstranění avitálních tkání
- sekvestrektomie
- ATB lokálně, Gentamycin

Šetření měkkých tkání !

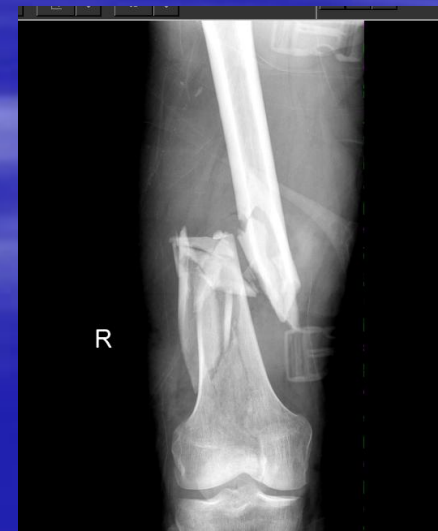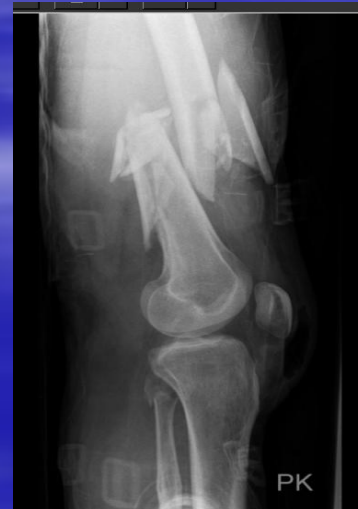# Intramedulární infekce

- převrtání dřeňové dutiny
  - odstranění avitálního + infekčního obsahu
- proplachová laváž
- podtlaková terapie
- ATB terapie
  - Klindamycin



# Kazuistika 1

- muž 46 let
- sdružené poranění DKK
  - fractura femoris I.dx comin. aperta, Tsch. II
  - fractura cruris I.sin
  - fasciotomia cruris I.dx

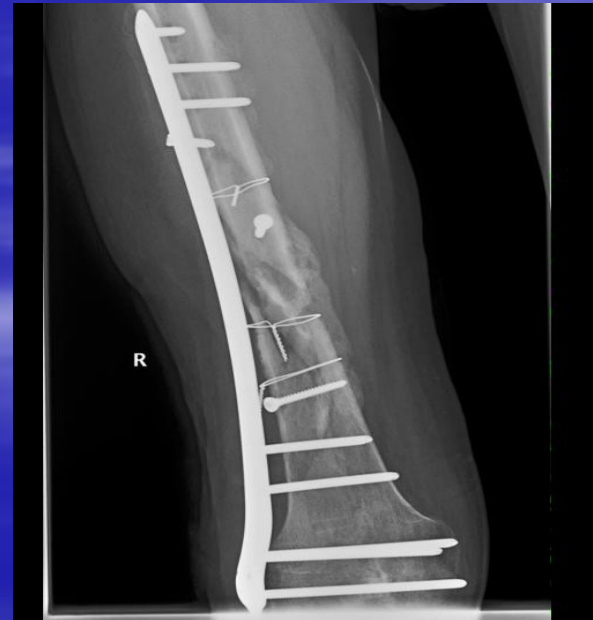
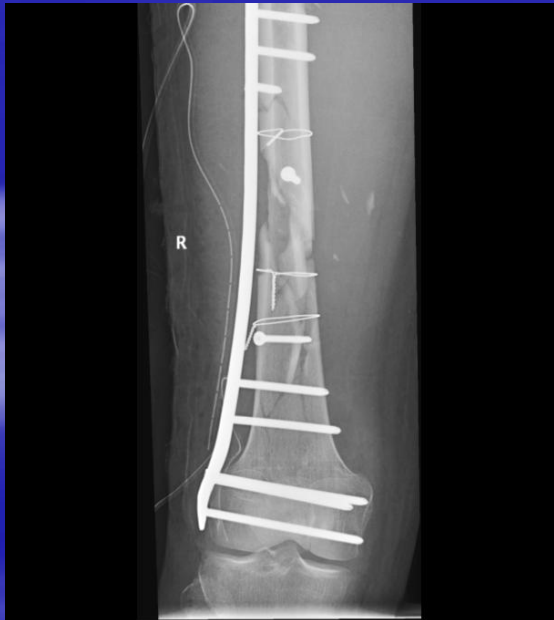


# Kazuistika 1

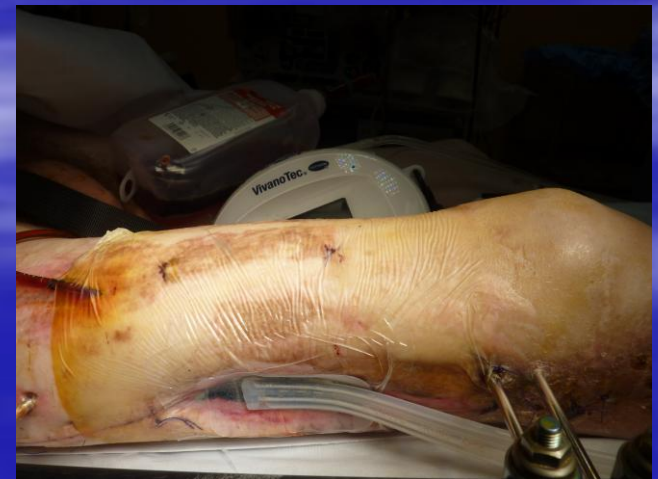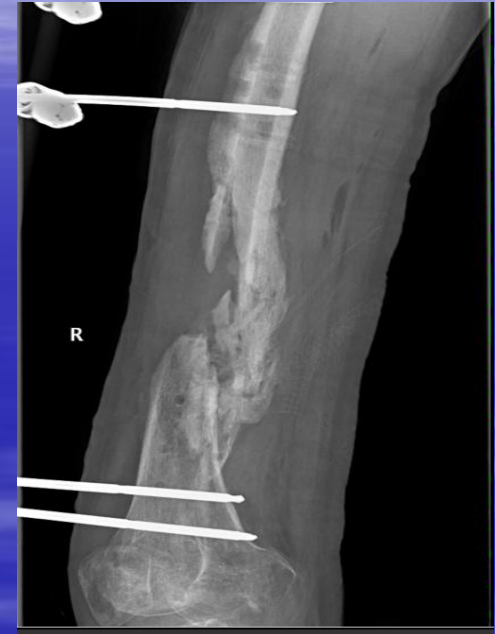- zevní fixace
- ORIF
  - po OS

3 M po ORIF



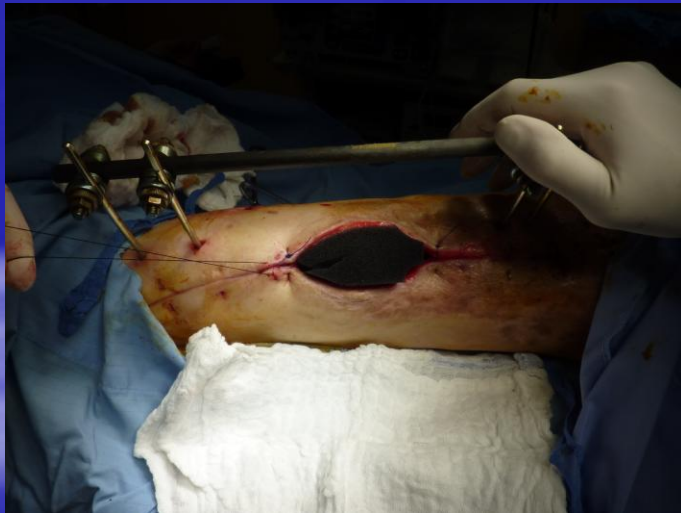# Kazuistika 1

- infekt – 5 měsíců po ORIF
- operační revize
  - evakuace abscesu
  - extrakce kovu
  - stabilizace ZF
  - proplachová laváž + NPWT
- ATB
  - Enterococcus faecalis
  - Klebsiella pneumoniae - ESBL

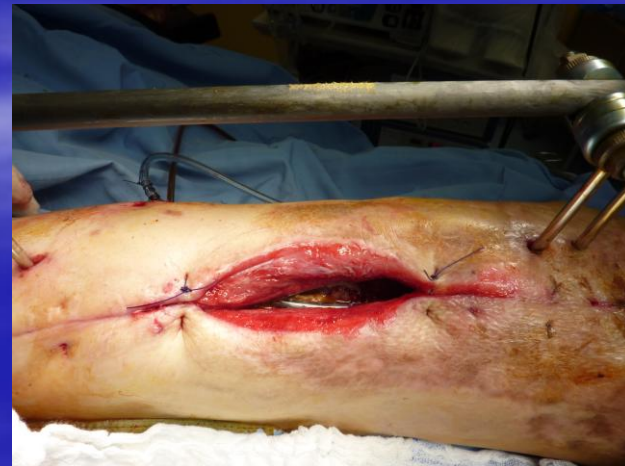

# Kazuistika 1

- Intramedulární infekt
  - přefrézování drenové dutiny
  - proplachová laváž dutiny femuru

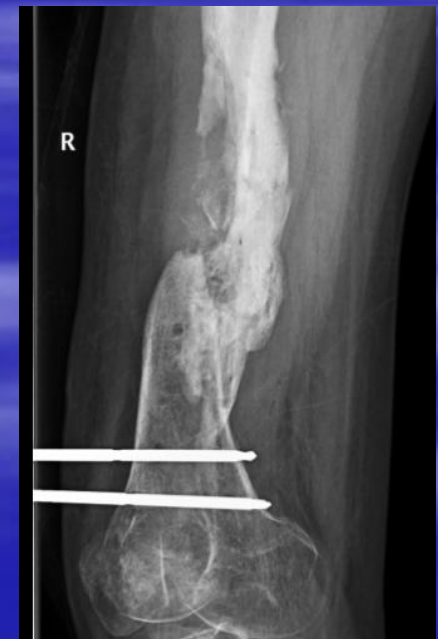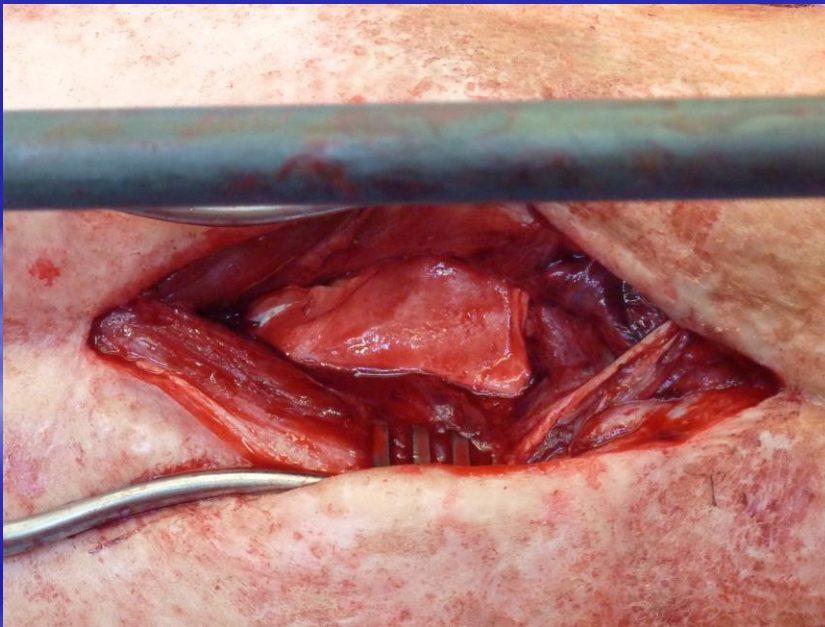


- Resutura



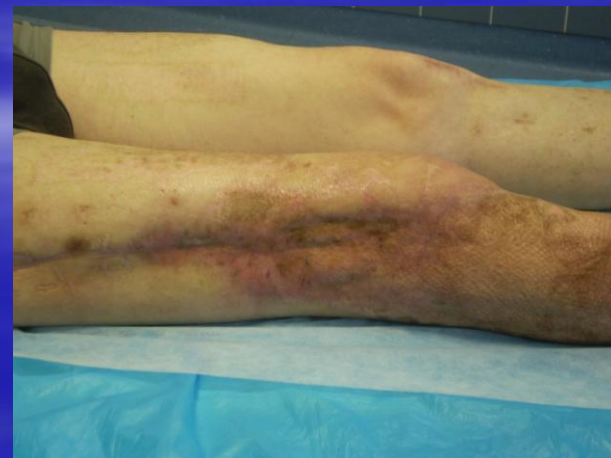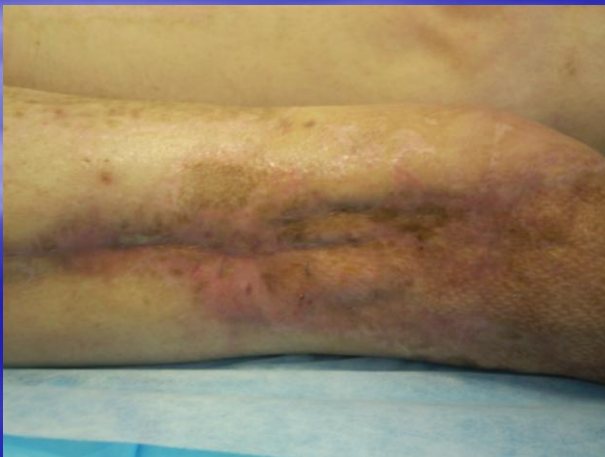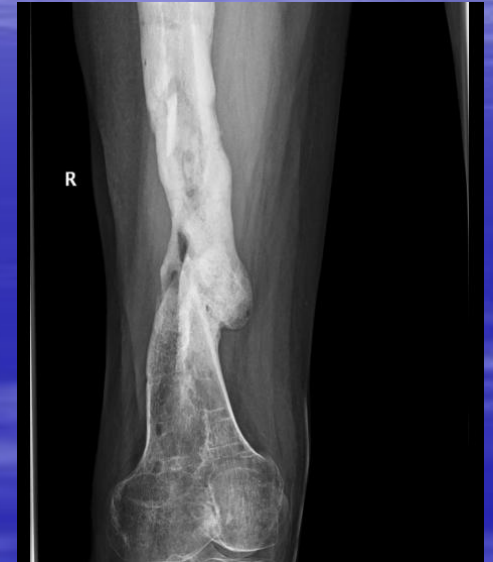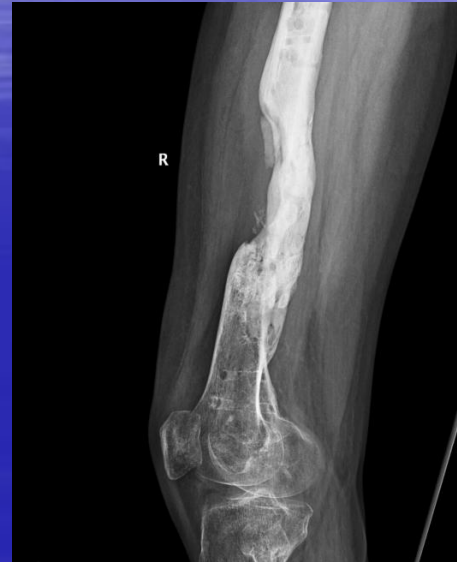# Kazuistika 1

- 10 měsíců po úraze
  - kostní defekt
  - autospongioplastika + Novabone



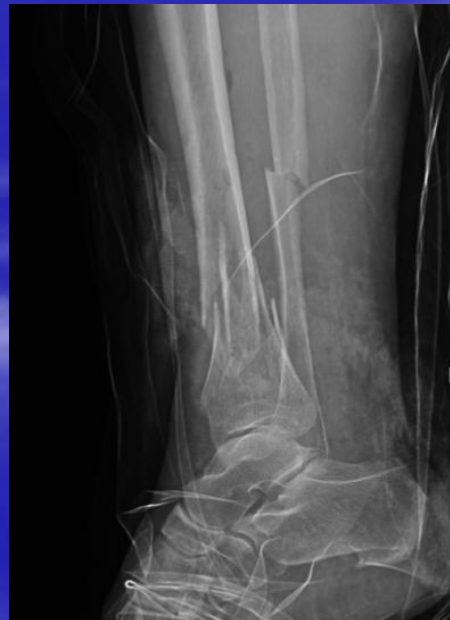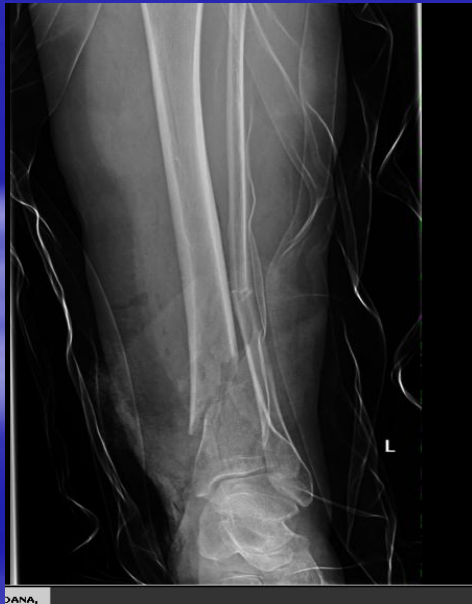# Kazuistika 1

- 5 měsíců ORIF
- 9 měsíců ZF



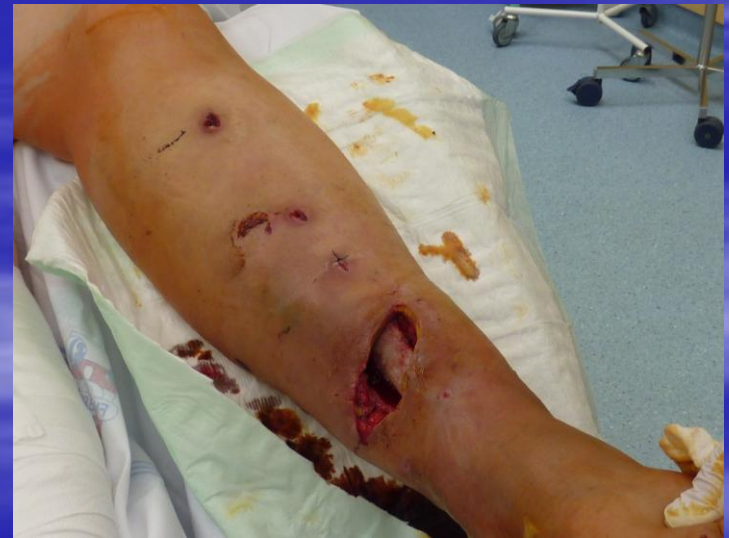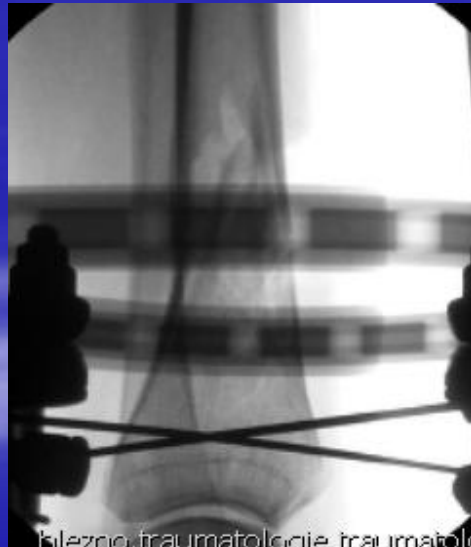
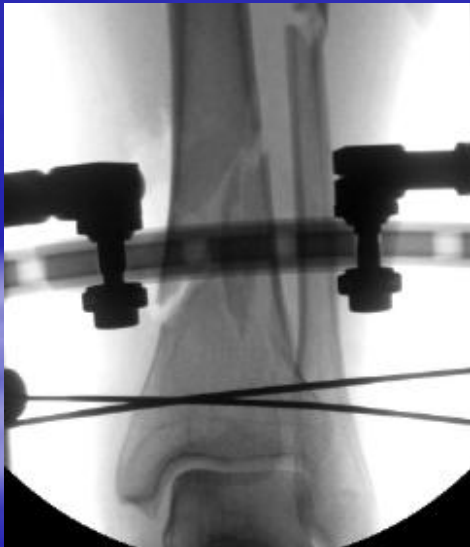# Kazuistika 2

- žena 56 let
- otevřená zlomenina distálního bérce  
Tscherne III



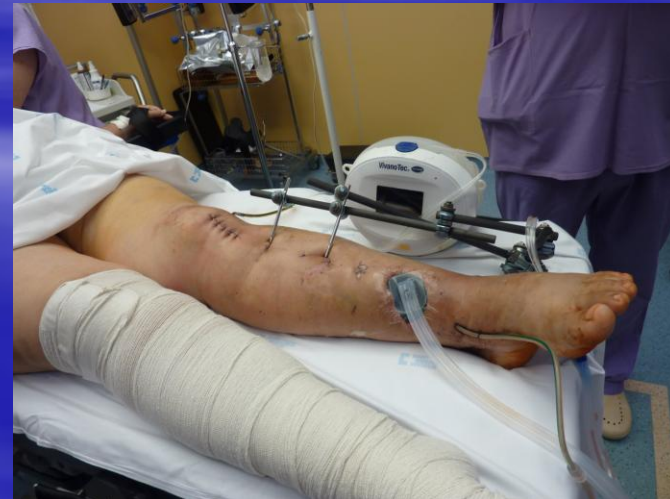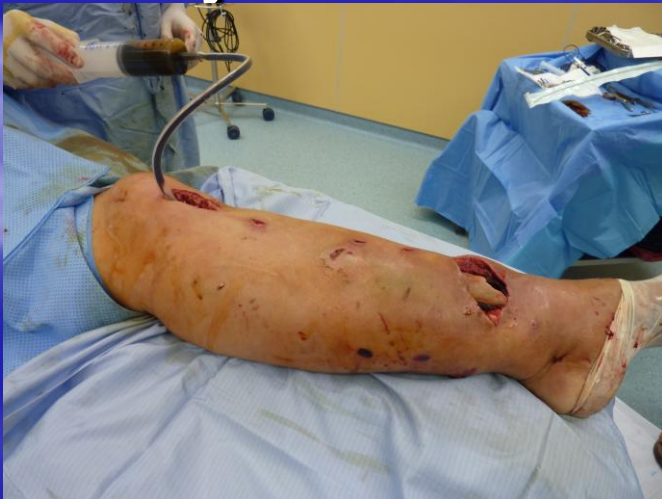# Kazuistika 2

- stabilizace ZF + NPWT laváž
- ATB – Prostaphyllin + Gentamycin



# Kazuistika 2

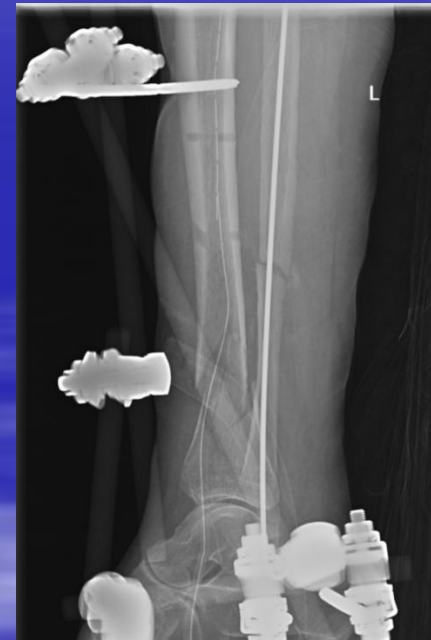
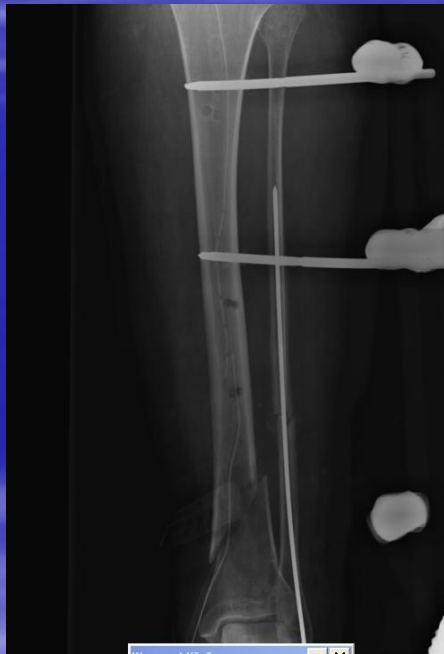- osteomyelitida
  - E. coli (opakovaně)
- převrtání + proplachová laváž dřeňové dutiny





# Kazuistika 2

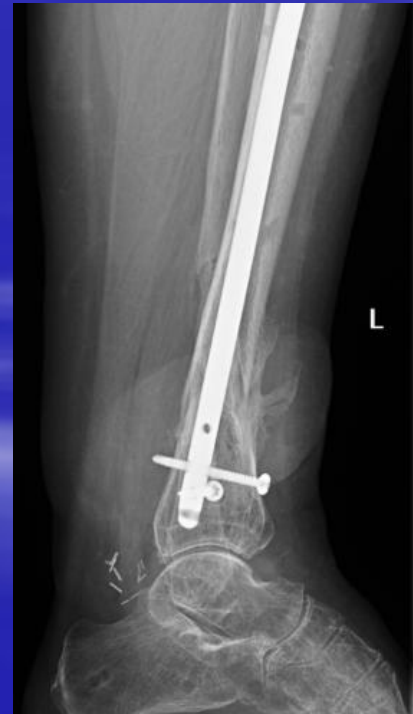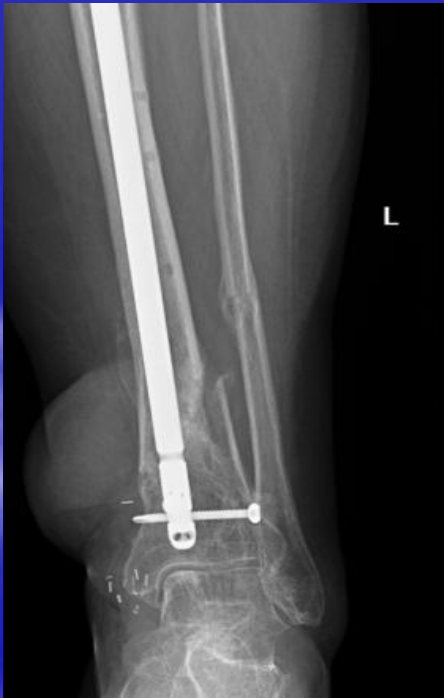## Osteosyntéza fibuly



Krytí defektu volným lalokem

# Kazuistika 2

- Intramedulární osteosyntéza  
– Hřeb Expert



# Závěr

## Osteomyelitis

opakované operační revize

- přefrézování drenové dutiny
- proplachová laváž
- stabilizace ZF
- NPWT
- ATB
- krytí měkkými tkáněmi
- potahované implantáty



- Děkuji za pozornost