

ZLOMENINY DISTÁLNÍHO BÉRCE

Terapie defektů měkkých tkání

ÚRAZOVÁ NEMOCNICE V BRNĚ



MUDr. M. Wangler

Doc. MUDr. L. Paša Phd.

MUDr. V. Procházka CSc.

Otevřené zlomeniny terapie defektů měkkých tkání

- V.A.C. terapie
- Thiersch plastika
- Laloky-rotační, translační

5.2.2014 , žena, 71 let

pád ze schodů na zahrádce, otevřená fr.bérce, TI

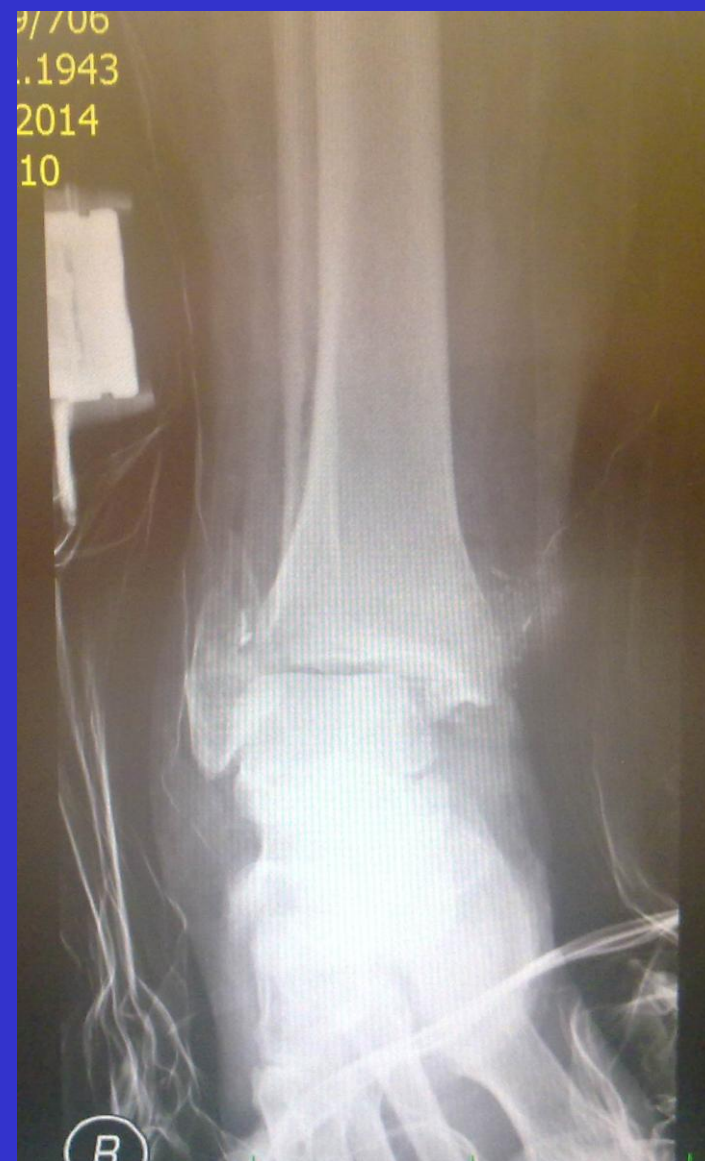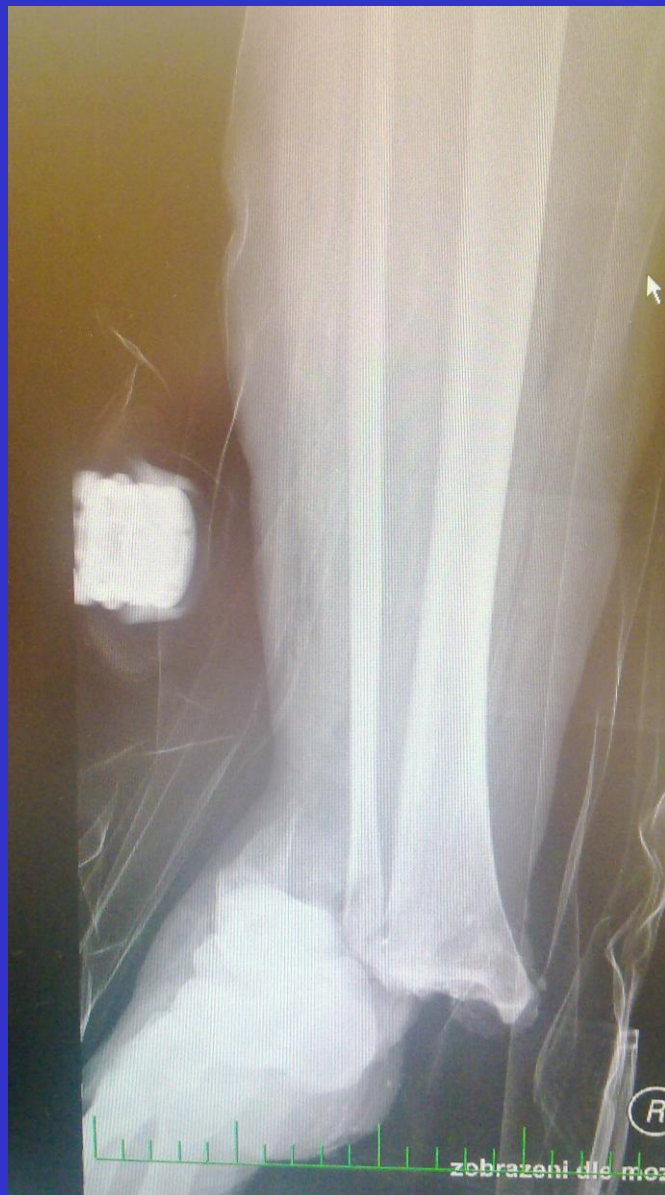z rány prominuje dist.tibie

akutní repozice na příjm.amb., SF, TAT +TEGA

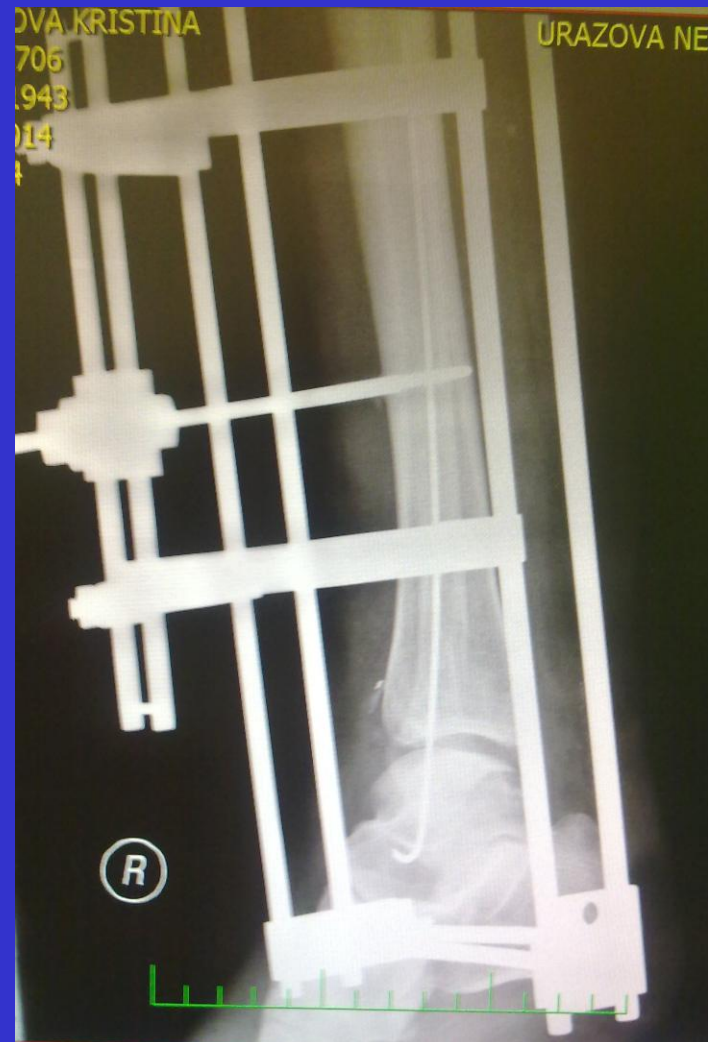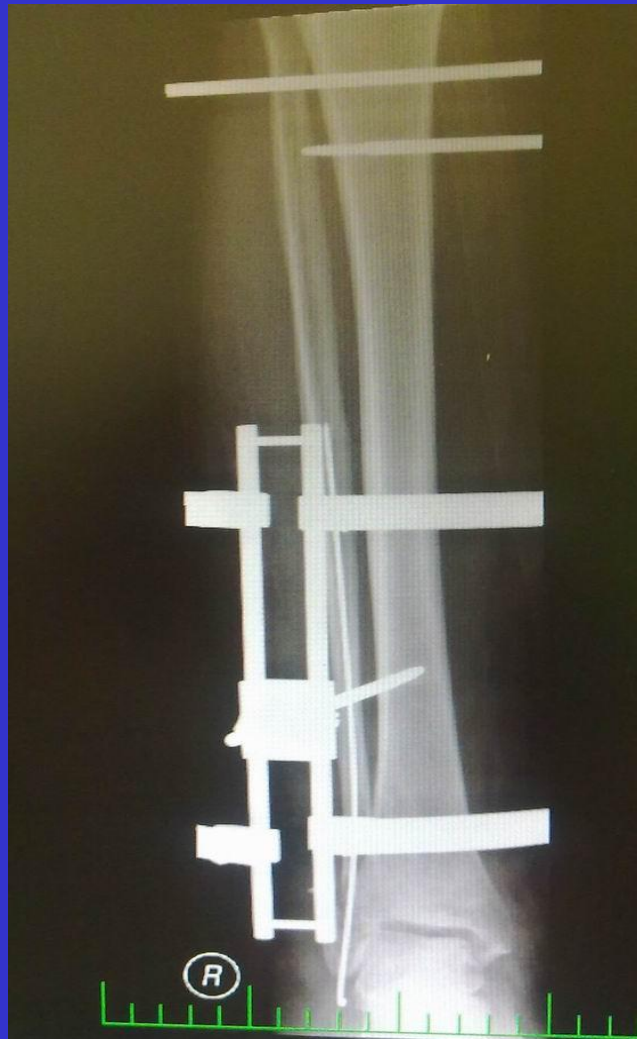trojkombinace ATB

**sál- rámový ZF, Poldi 7, Ki do fibuly,
nekrektomie, sutura rány.**

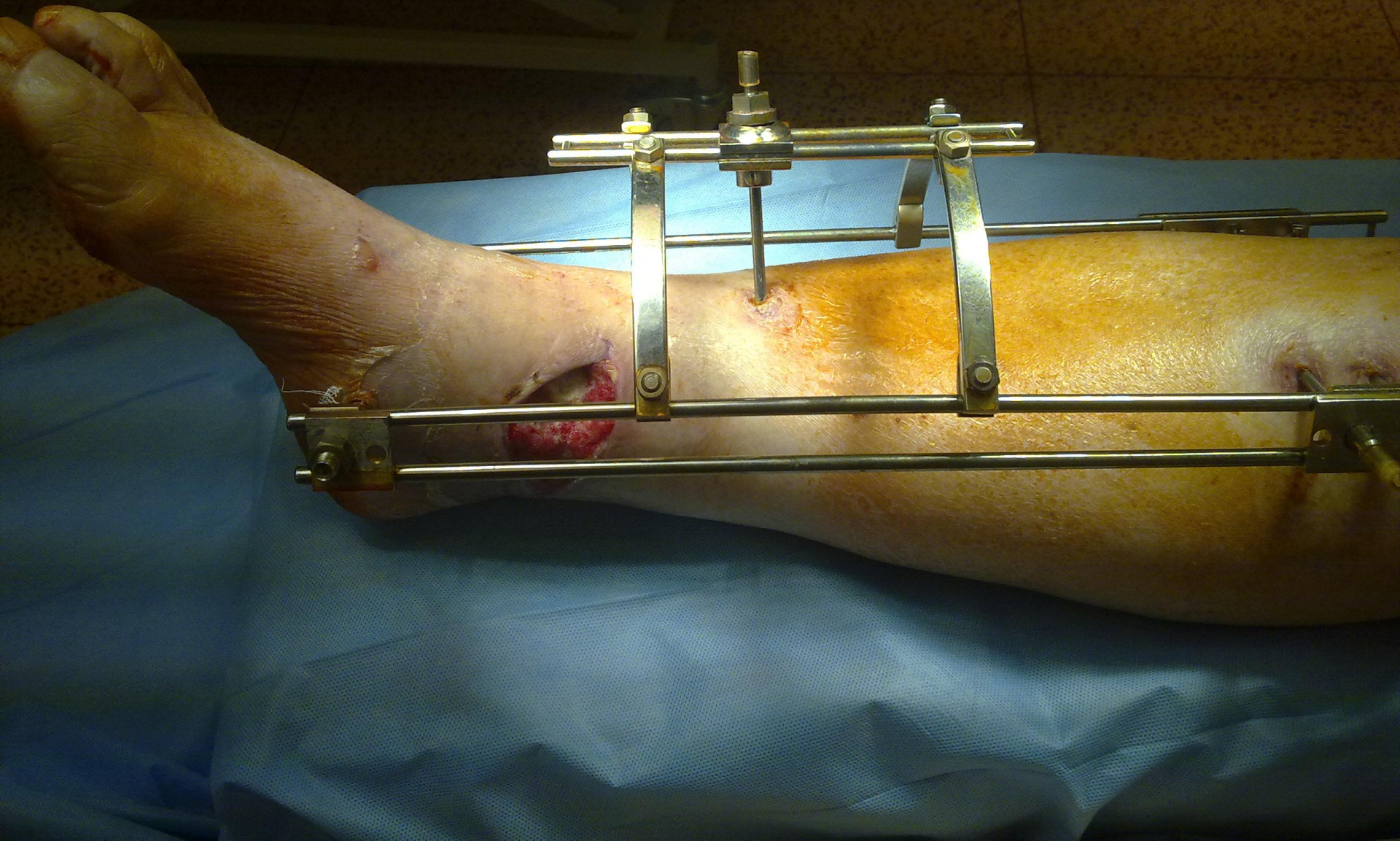
Úrazové RTG



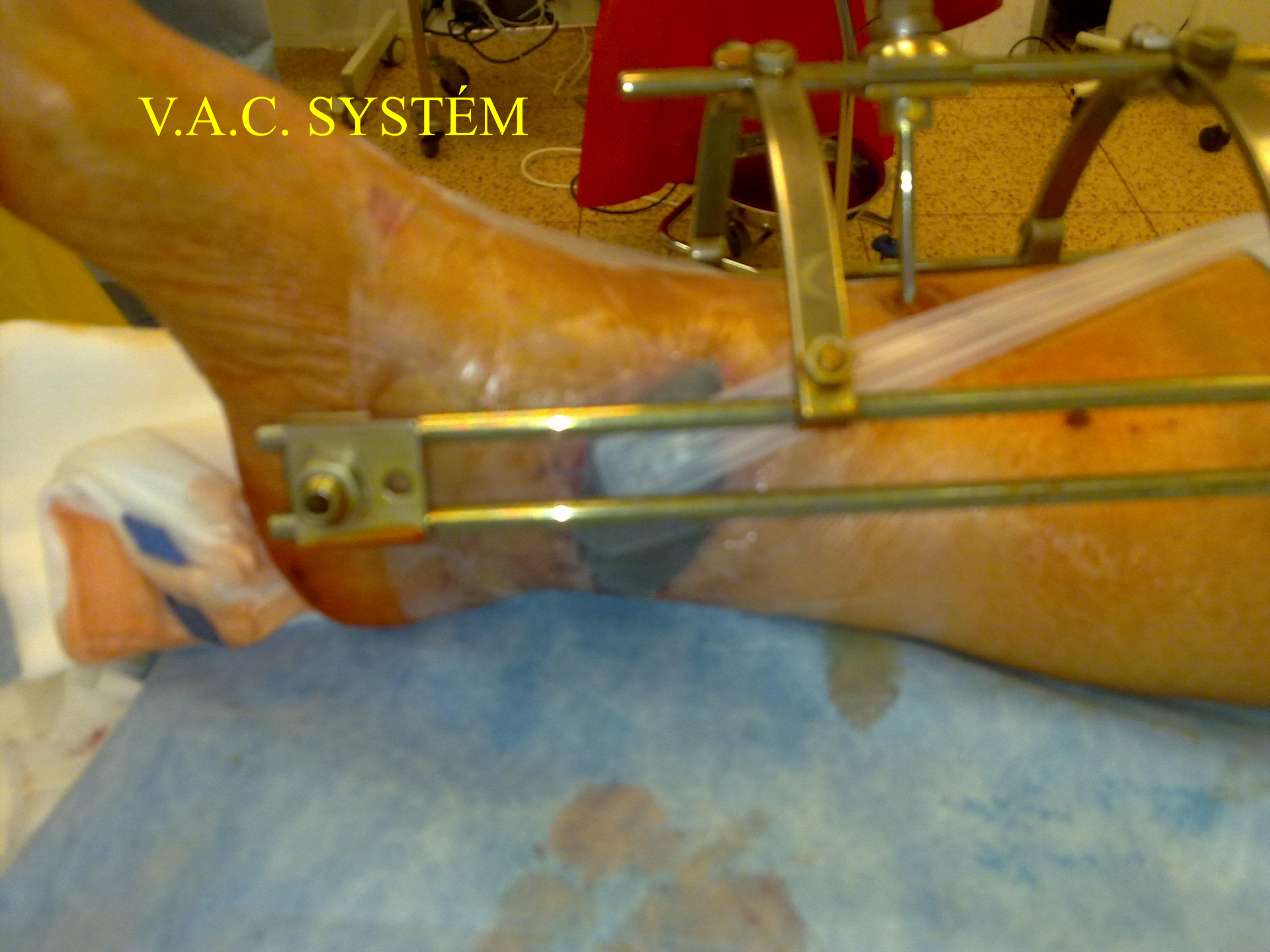
Naložení ZF



Nekrosa rány a dehiscense sutury



V.A.C. SYSTÉM



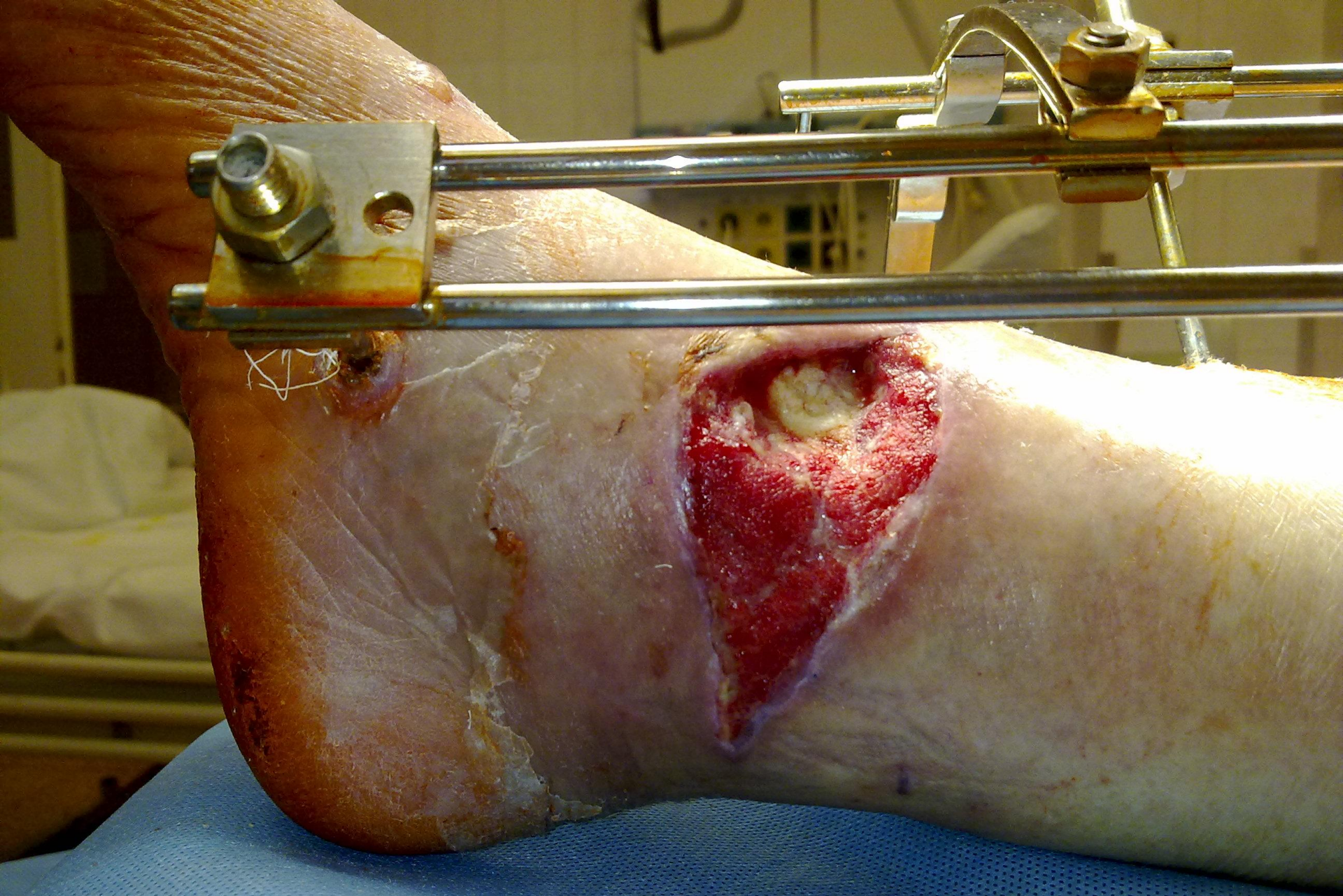
V.A.C. terapie

Vacuum Assisted Closure

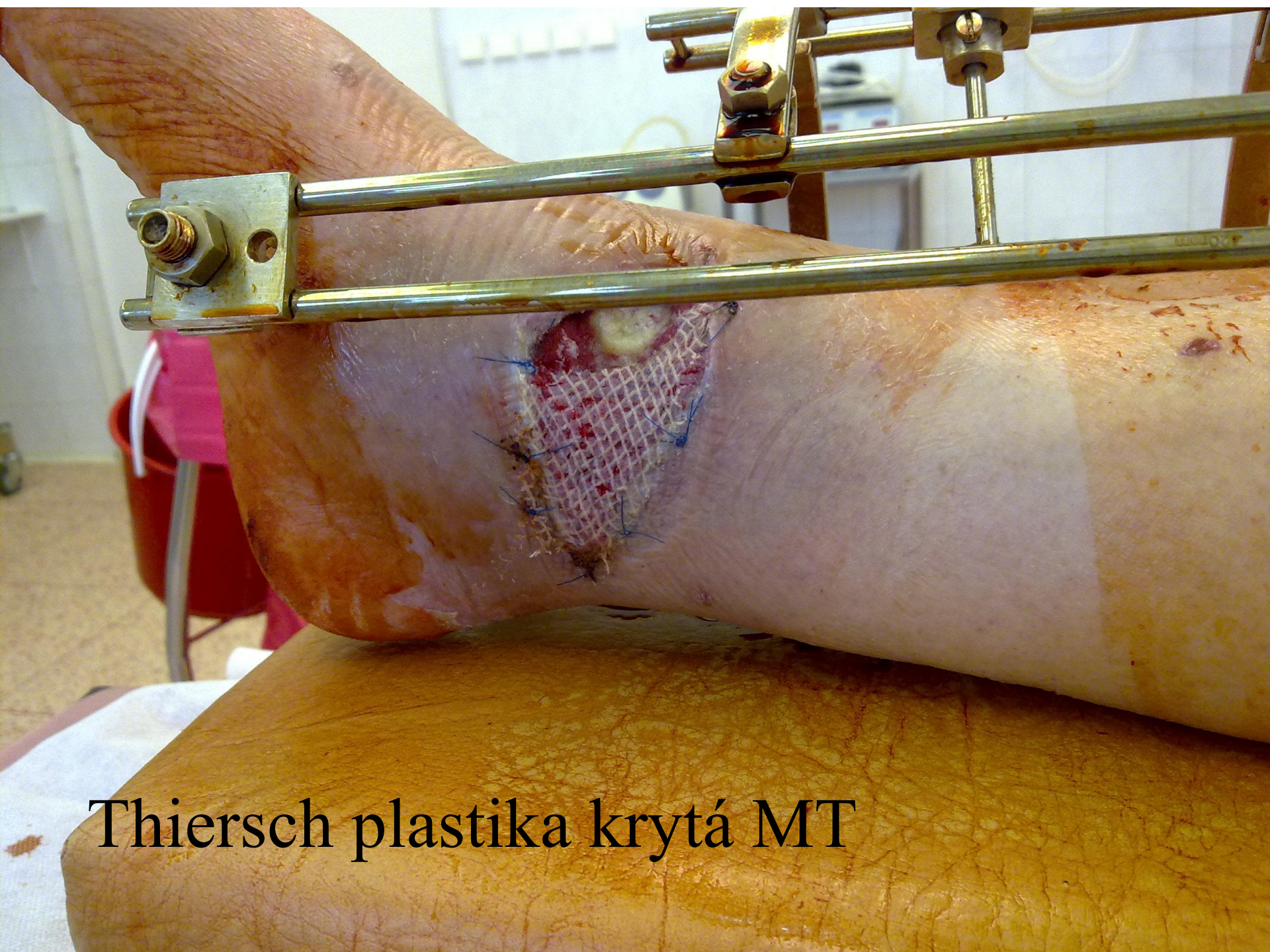
- systém léčby řízený pod tlakem
- podpora granulace
- drenáž sekretu
- příprava k operaci - Thiersch plastice

intermitentní režim 5:2, 100:20 Torr

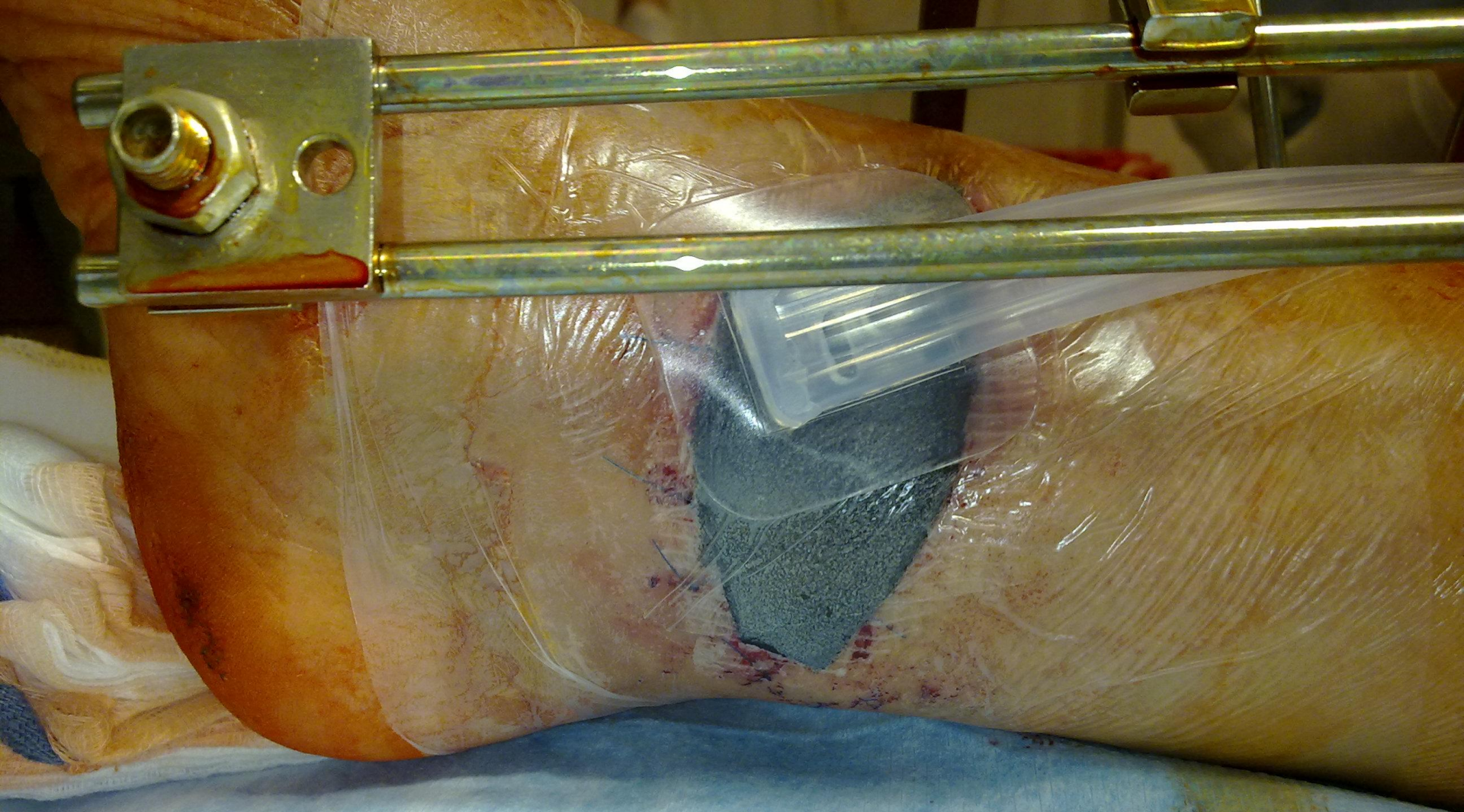
výměny 1x za 3 až 4 dny



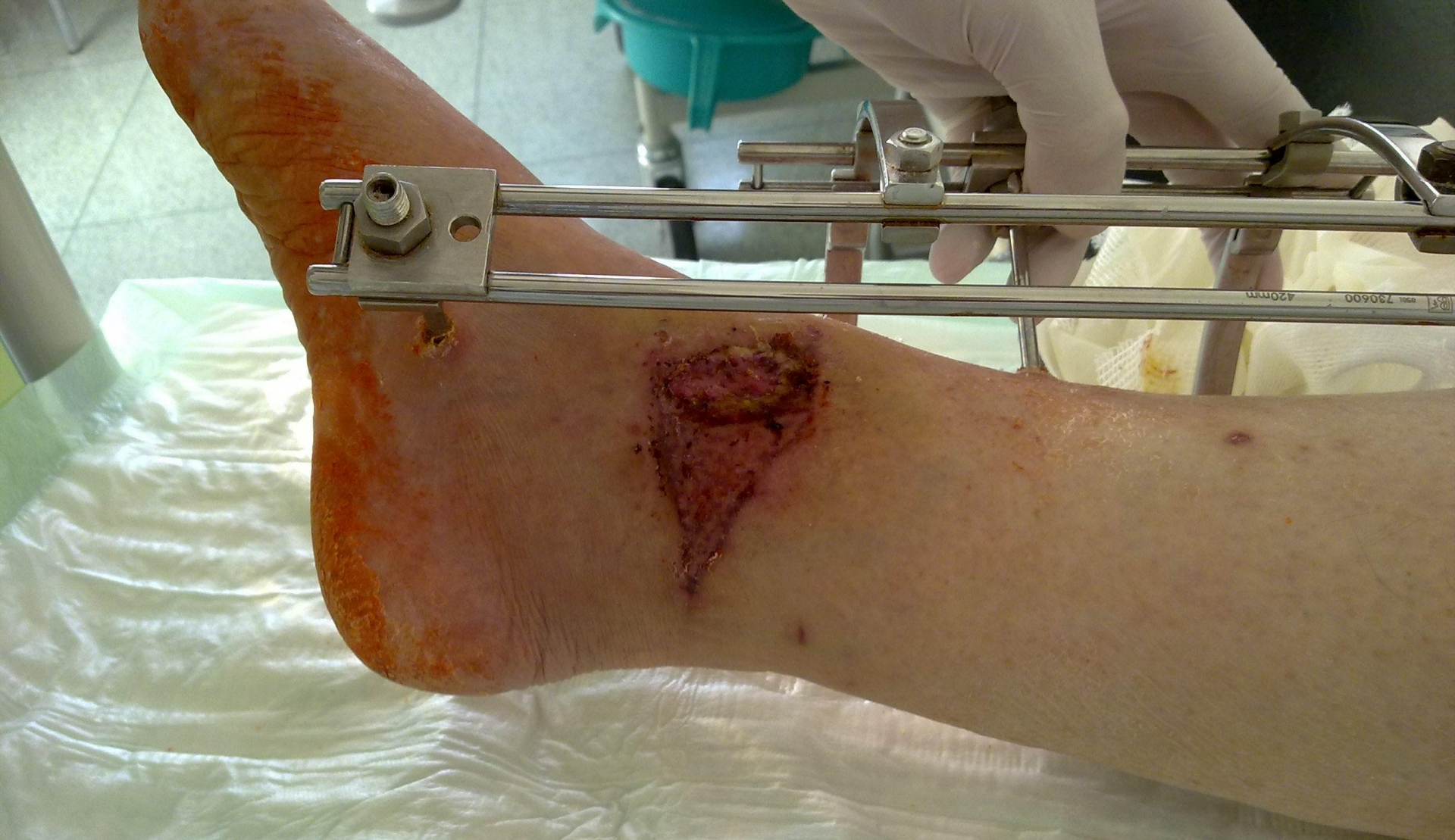Granulace + reakce periostu



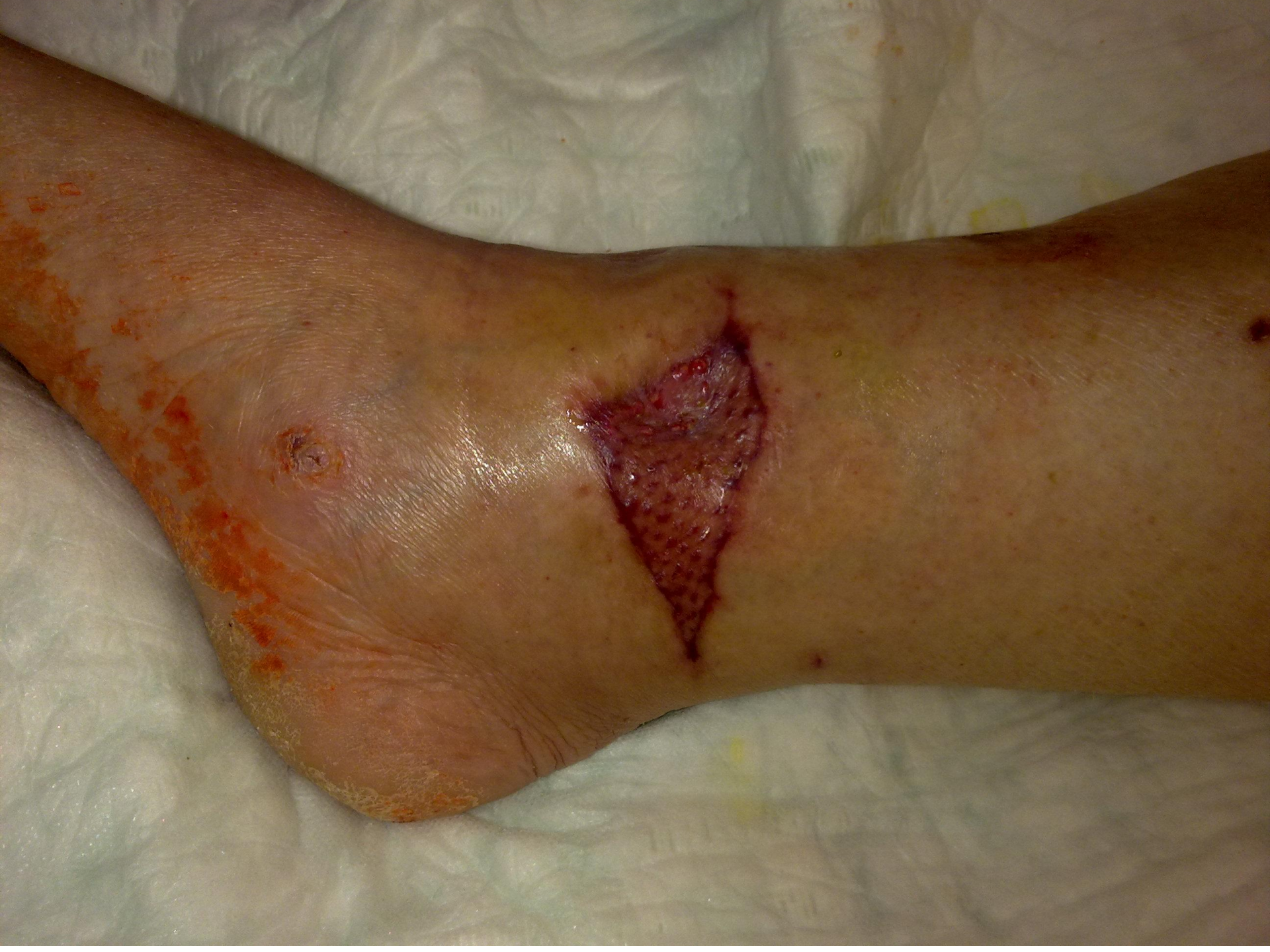Thiersch plastika krytá MT



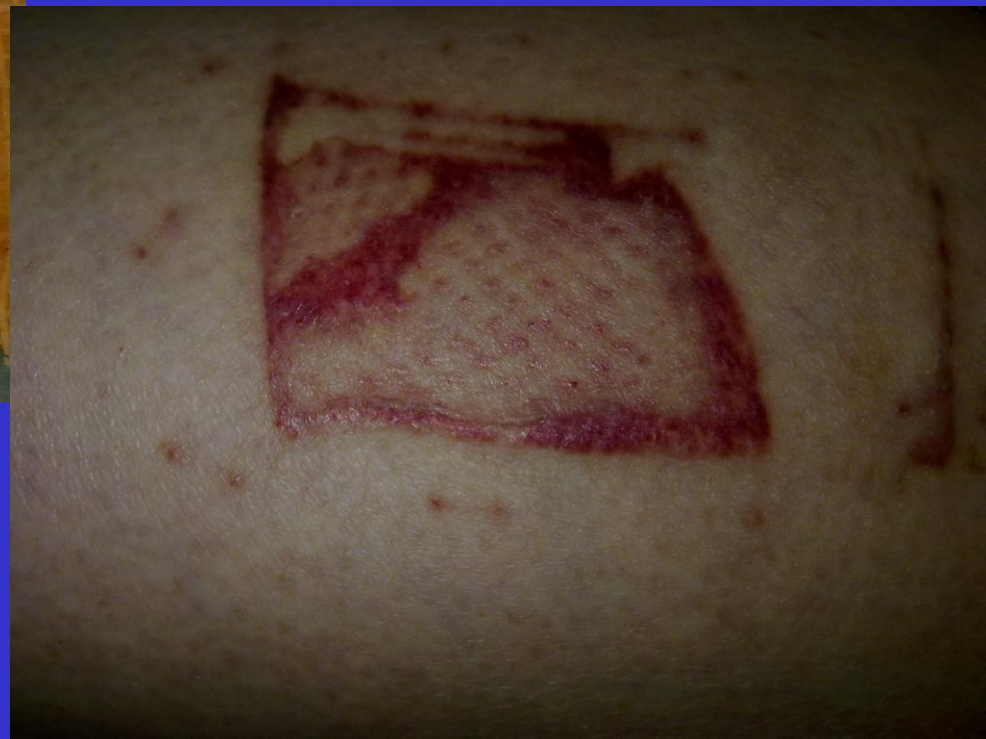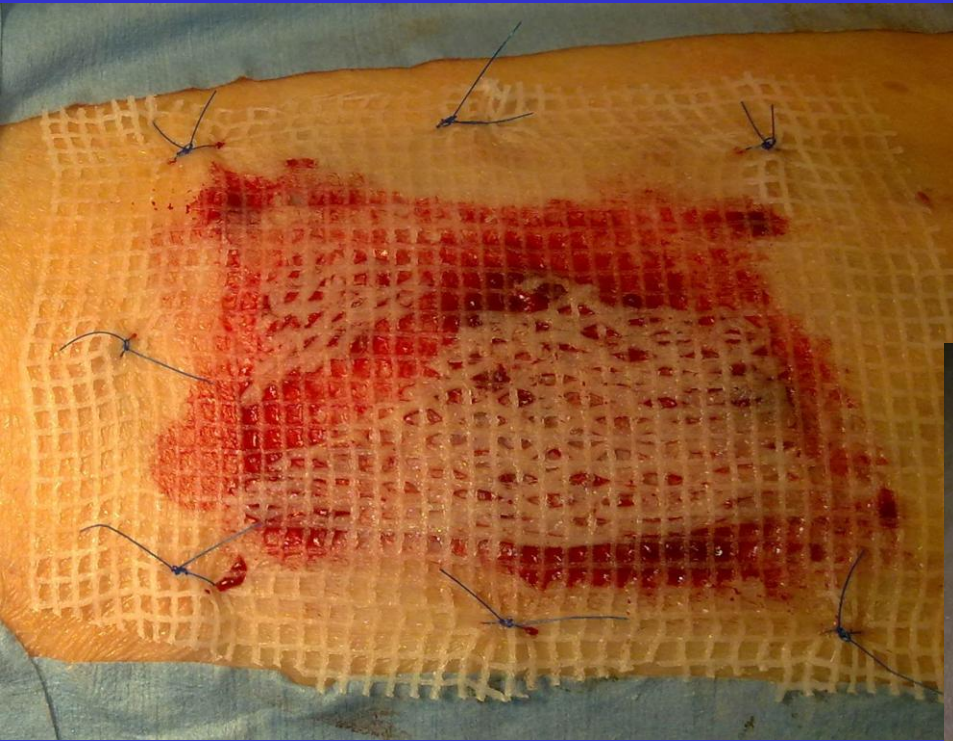
VAC na Thiersch plastiku a periost



PŘIHOJENÉ ŠTĚPY



Využití přebytečného štěpu



Překrytí obnažené tibie rotačním lalokem

Muž, 70 let

7.3.2014 pád ze žebříku-2m, otevřená fr. dist.bérce
odeslán z okresní nemocnice s naloženou SF

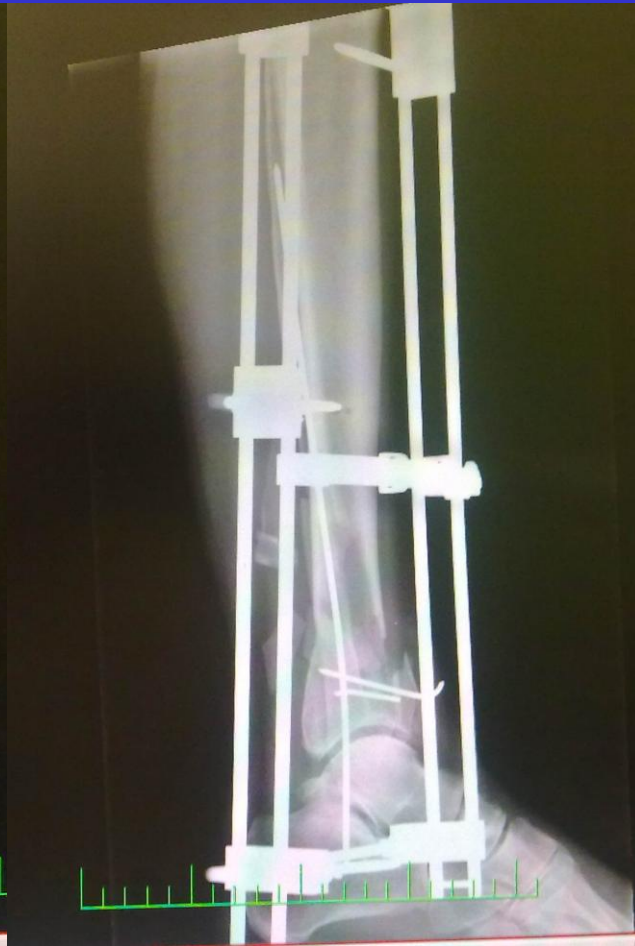
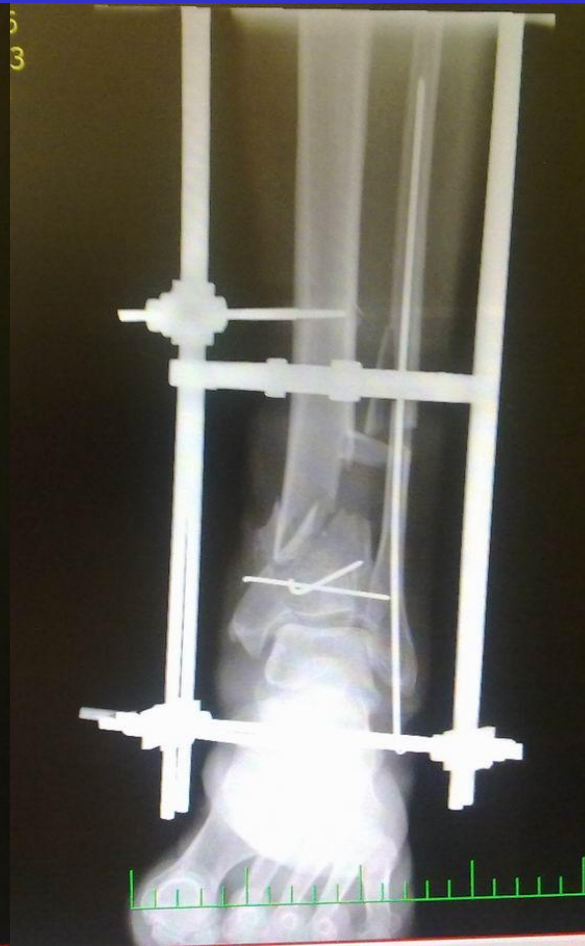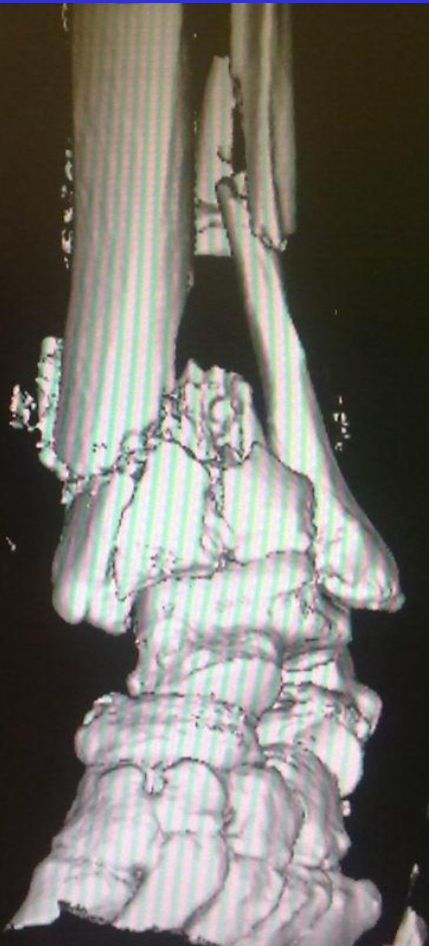7.3. Debridement, ZF, na defekt COM

10.3. Výměna COM

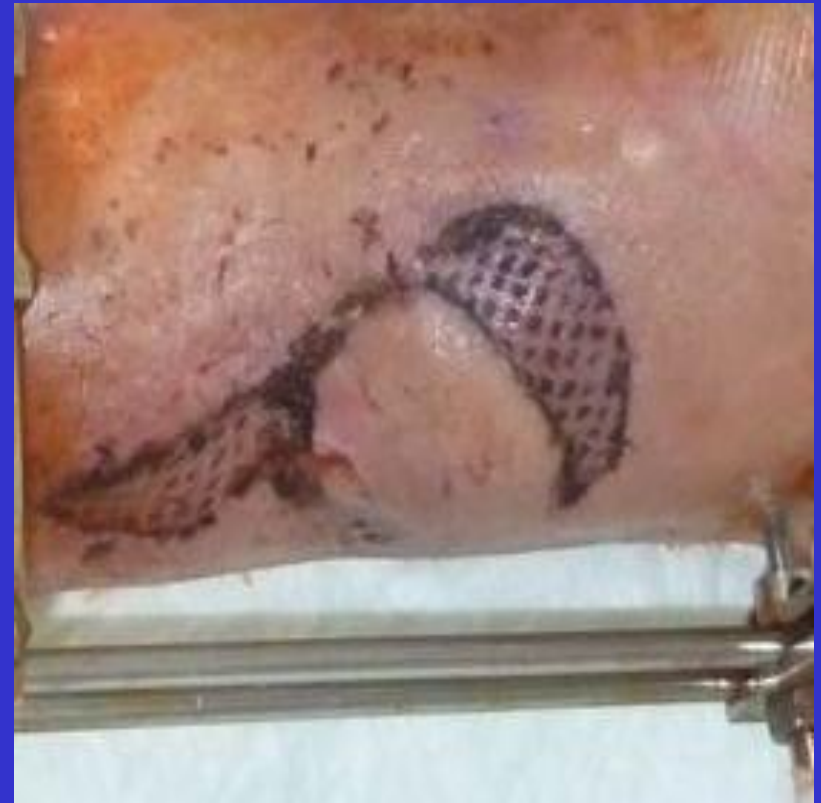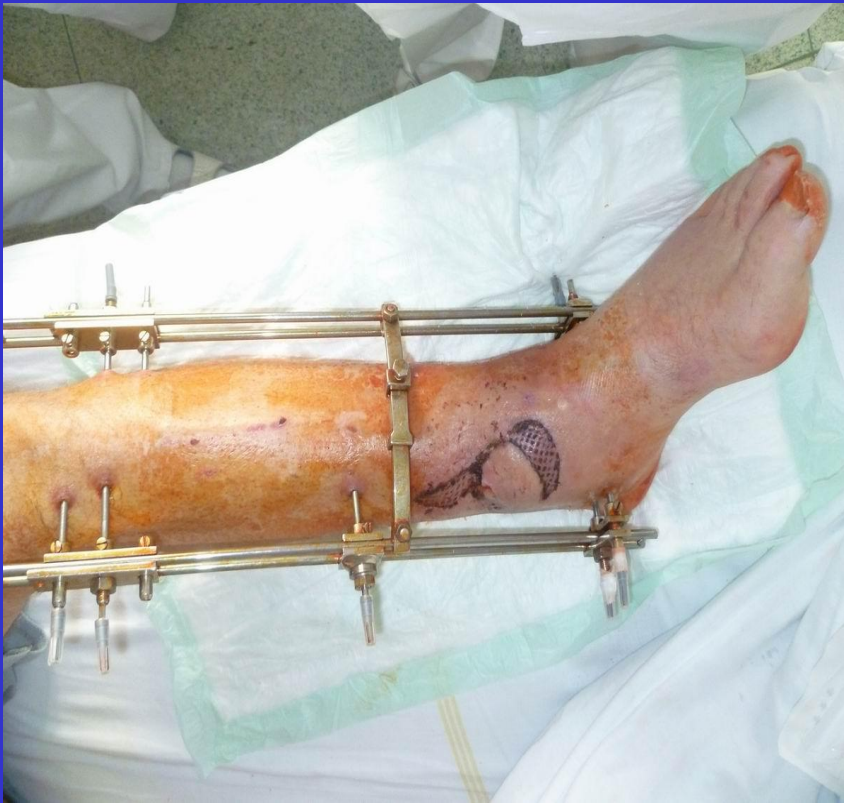
13.3. , 17.3 V.A.C.

20.3. Rotační lalok + Thiersch plastika

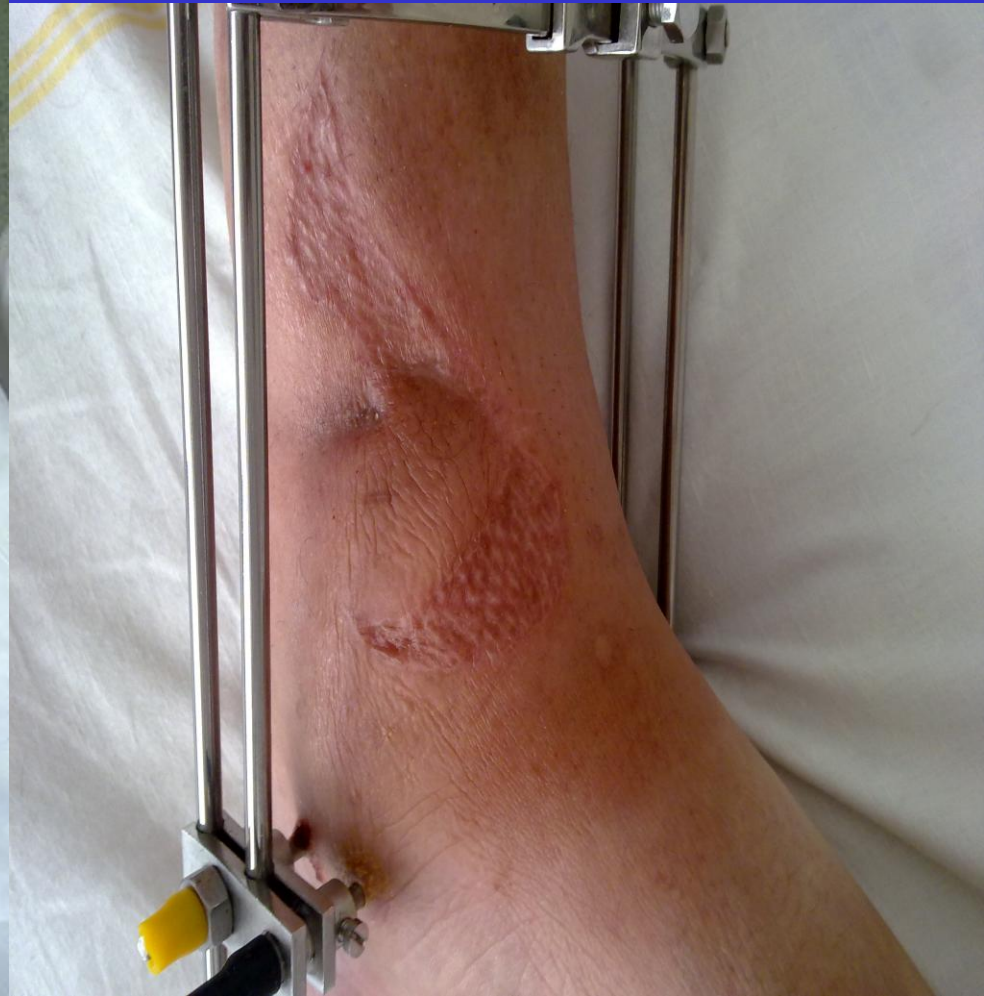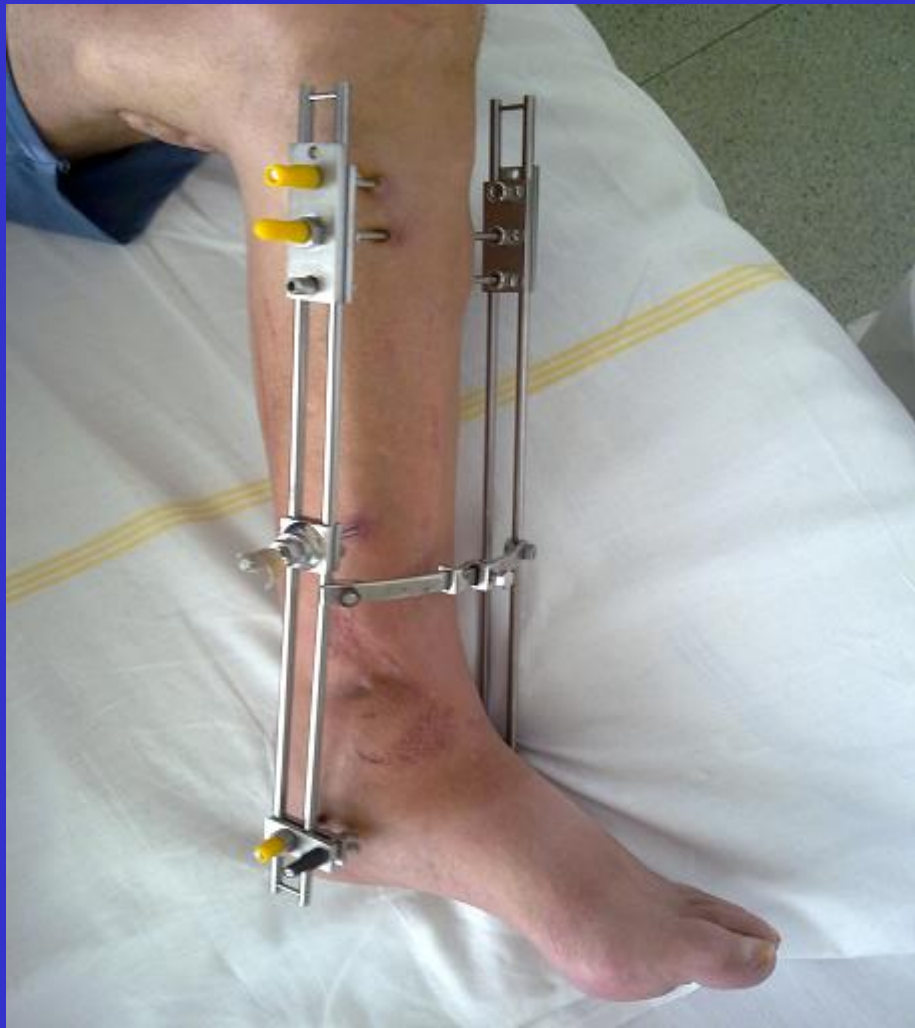CT



ŘB – rotační lalok + Thiersch



Přihojený rotační lalok



Defekt po extrakci LCP dlahy
pro infekt měkkých tkání

Muž, diabetik, kuřák, 73 let

Zásek sekýrou fiskars do levého bérce

Odseknutí motýl.fragmentu z metadiafyzy tibie + fr. dist . tibie

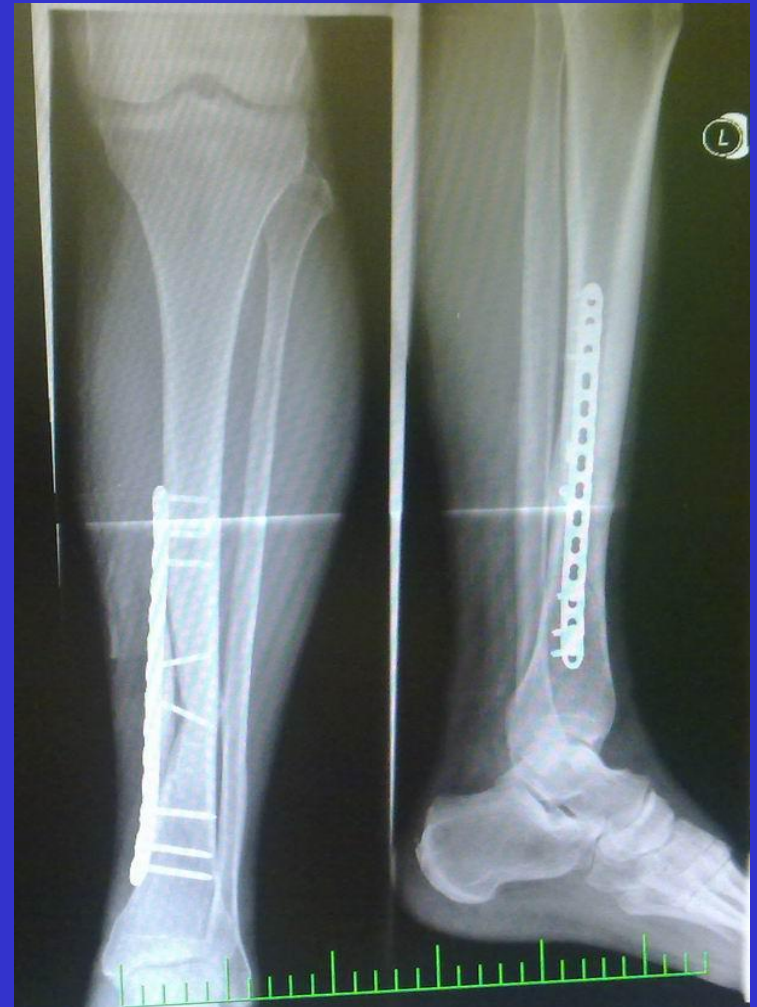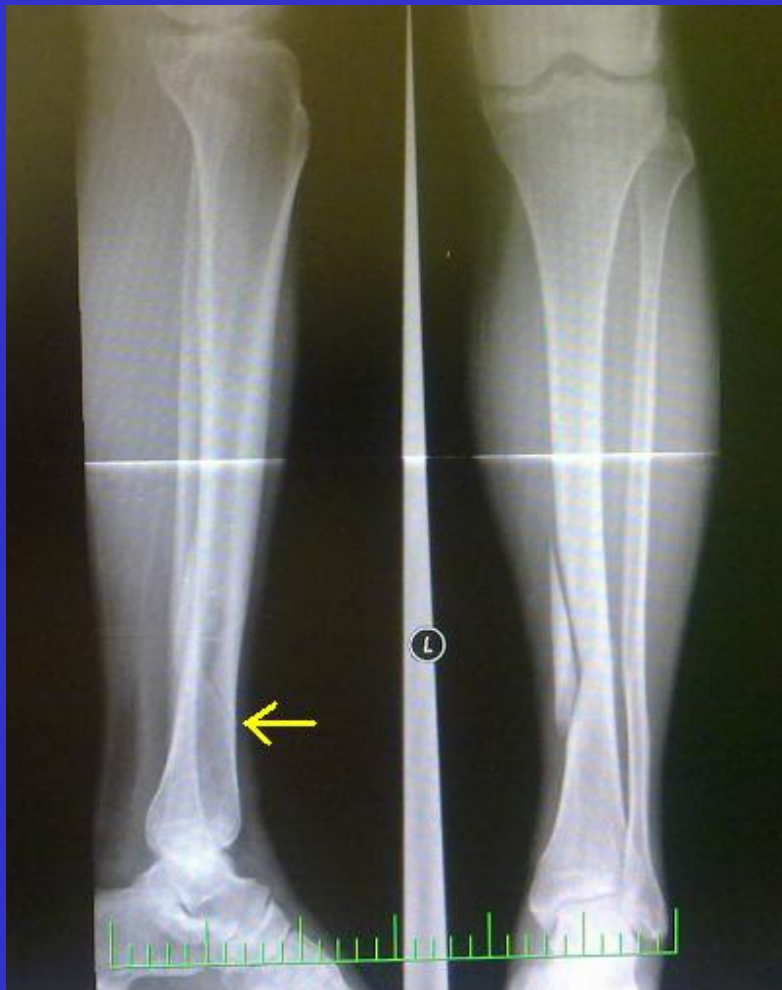Sythesa tahové šrouby med.fragment + přemostění LCP

**Protrahované hojení rány s tvorbou nekrosy a dehiscence
s obnažením dlahy**

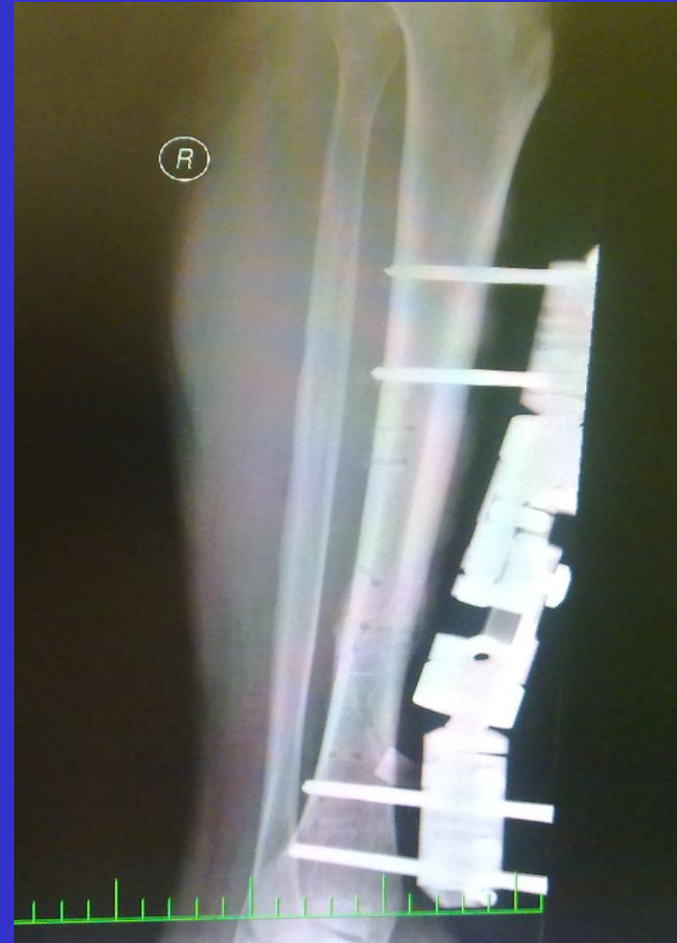Extrakce dlahy, ZF Orthofix+ piny Osteotipe

Translační lalok + Thiersch plastika v místě dehiscence

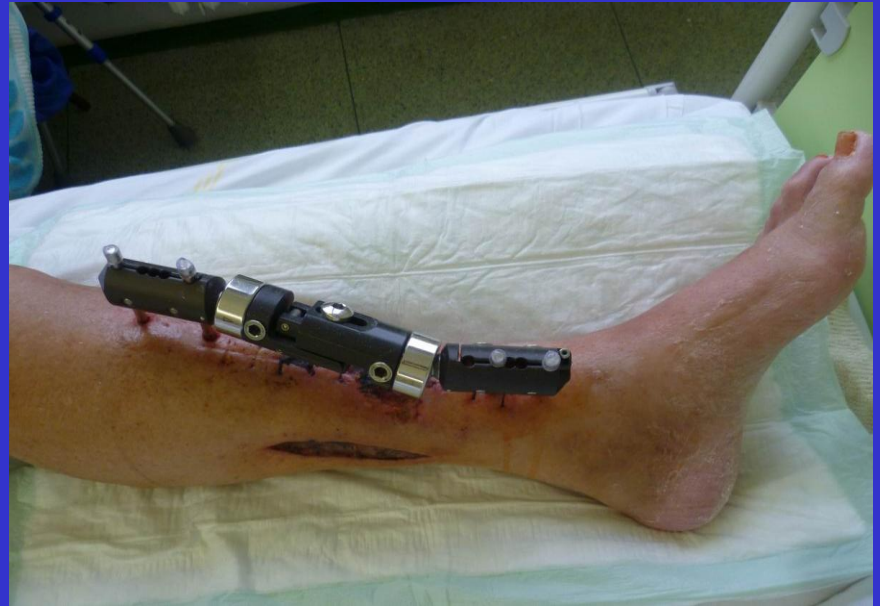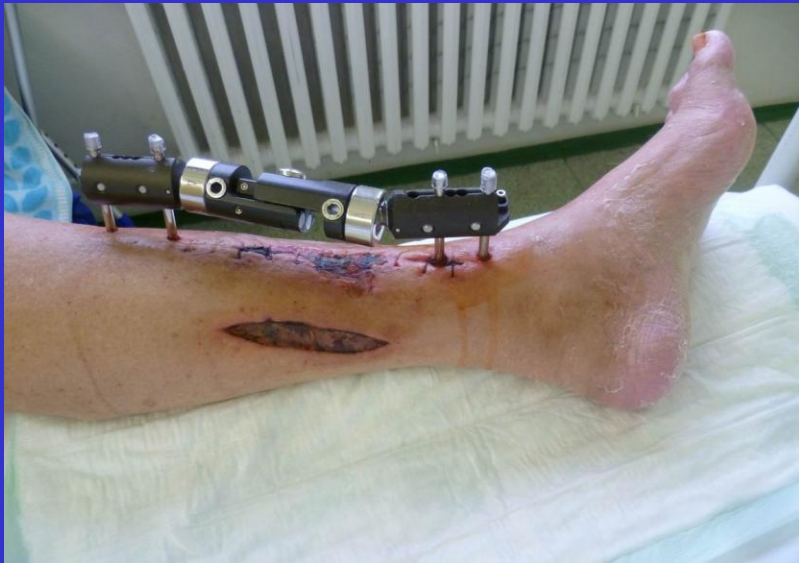před OS X LCP + tahové šrouby



ZF Orthofix



ZF , přihojování štěpů



Závěr

léčba defektů MT z pohledu úrazového chirurga

Primárně excize avitální tkáně, sutura bez napětí event.COM,

V.A.C – k podpoře granulací, drenáži sekretu

Tiersch plastika-čisté granulace na spodině rány

Laloková plastika - obnažená kost

Děkuji za pozornost