

Fiberoptická intubace – dobrý pomocník , špatný pán

As.MUDr.Pavel Herda

Kam patří fibrooptická intubace ?

přímá laryngoskopie

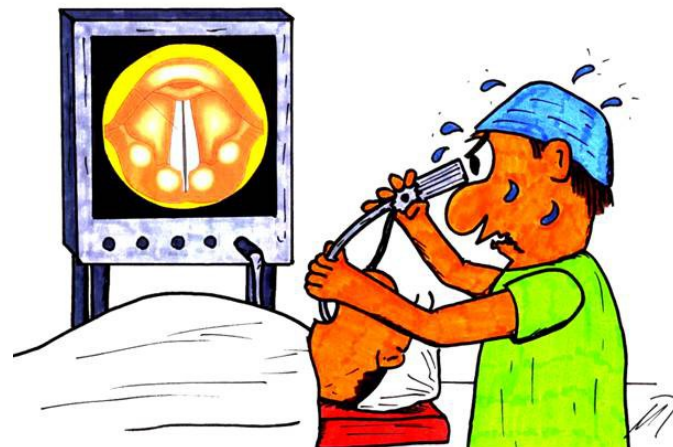
videolaryngoskopie

ILMA

fibrooptická intubace

koniopunce / koniotomie

tracheostomie



Několik mýtů nebo omylů?

- Někteří si myslí , že jim k zajištění DC nepotřebují žádné pomůcky.
- Nedostatek znalostí a zkušeností může vést k podvědomé odmítnutí FOB.
- Mnozí v zahraničí nemají dostatek zkušeností na tréninku.

Using an FOB is like learning to drive a car with manual transmission-not an experimental jet fighter.

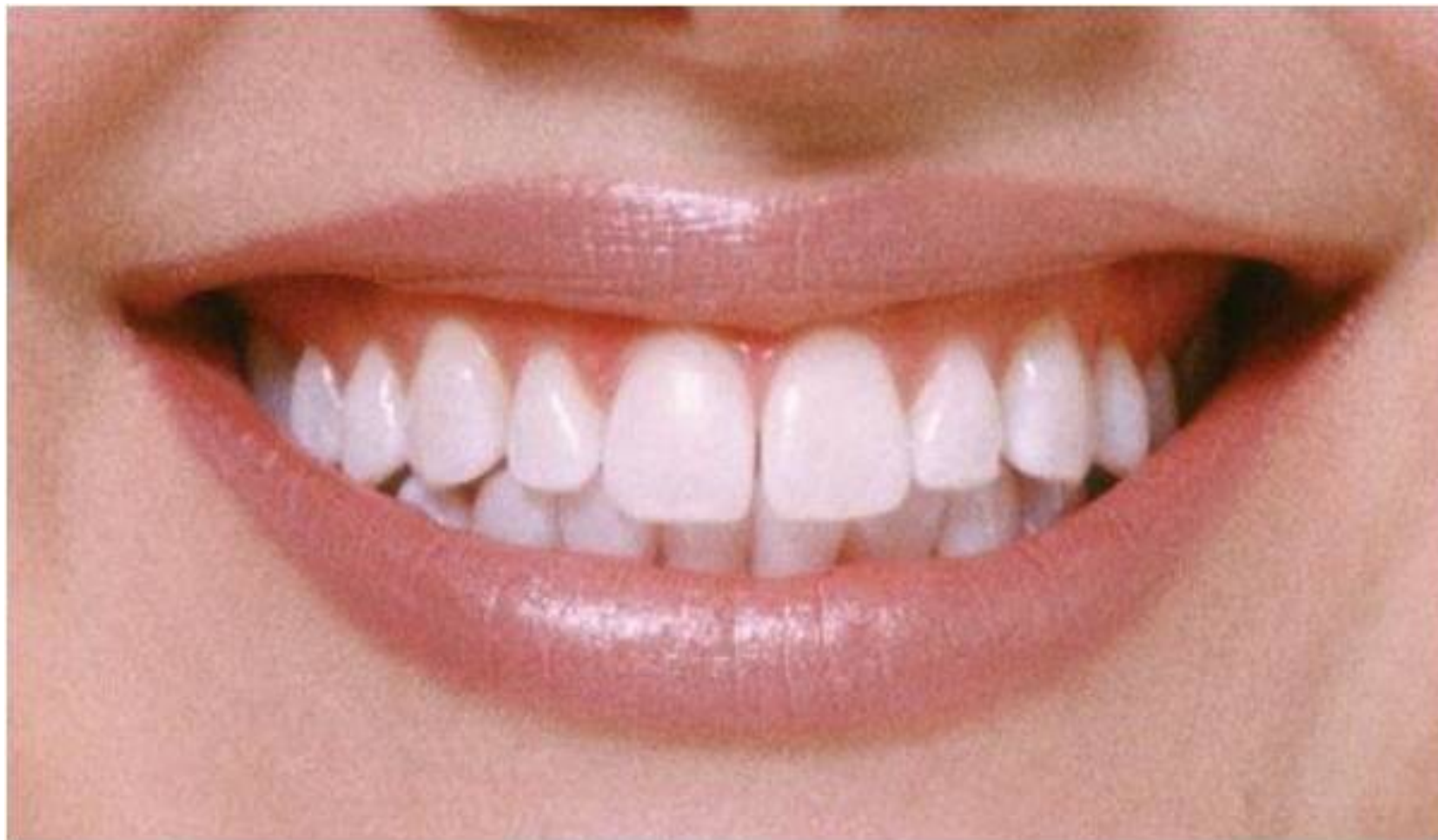(Fiber-Optic Intubation : Tips From the ASA Workshop, Katherine S.L. Gil, MD, 2009)

Zajištění DC vyžaduje příliš dlouhý

užit FOI ?

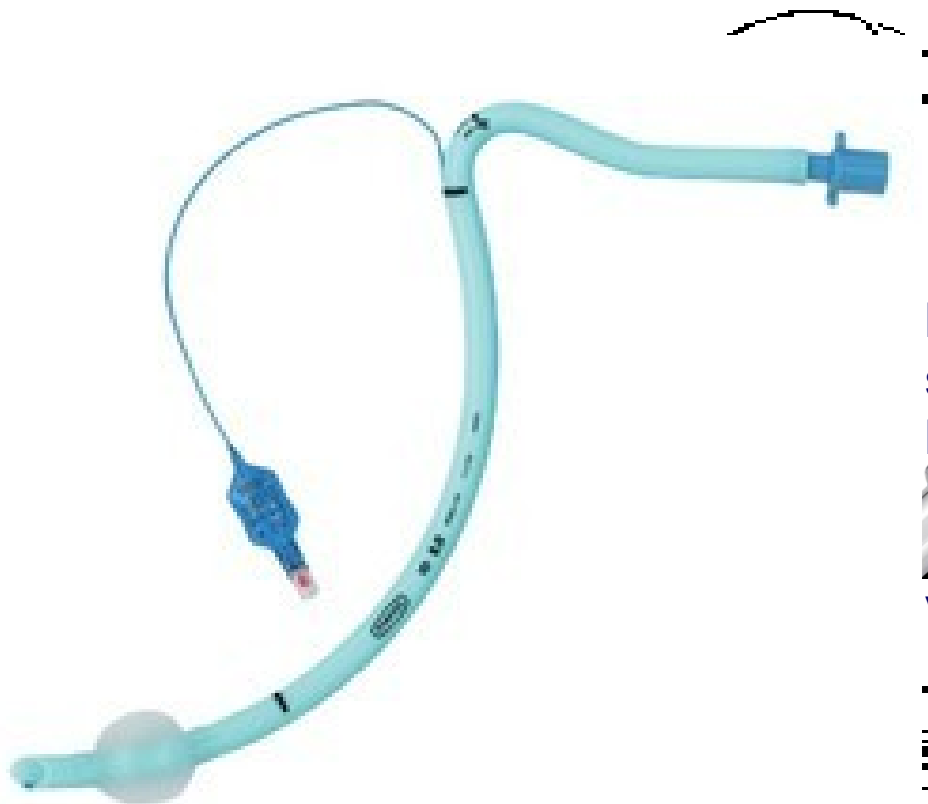

Kdy si vzpomenout , že máme na oddělení „fíbr“?

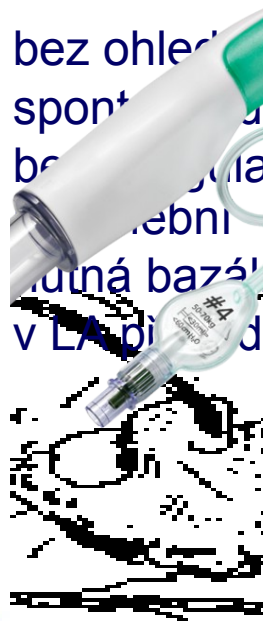

Volba cesty

Techniky fiberoptické intubace

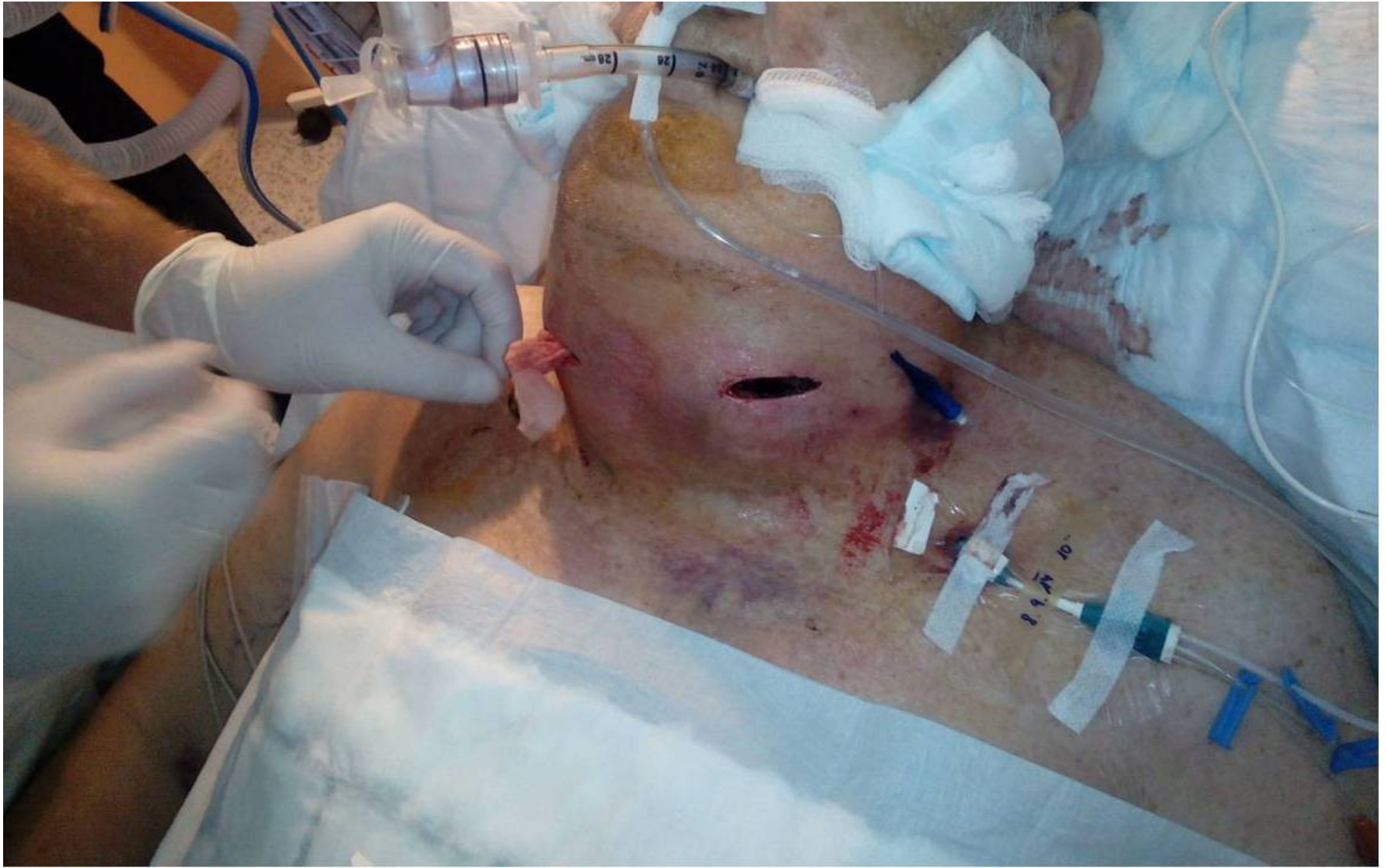

nasc
bez ohled
spont
be
#4
v LA di

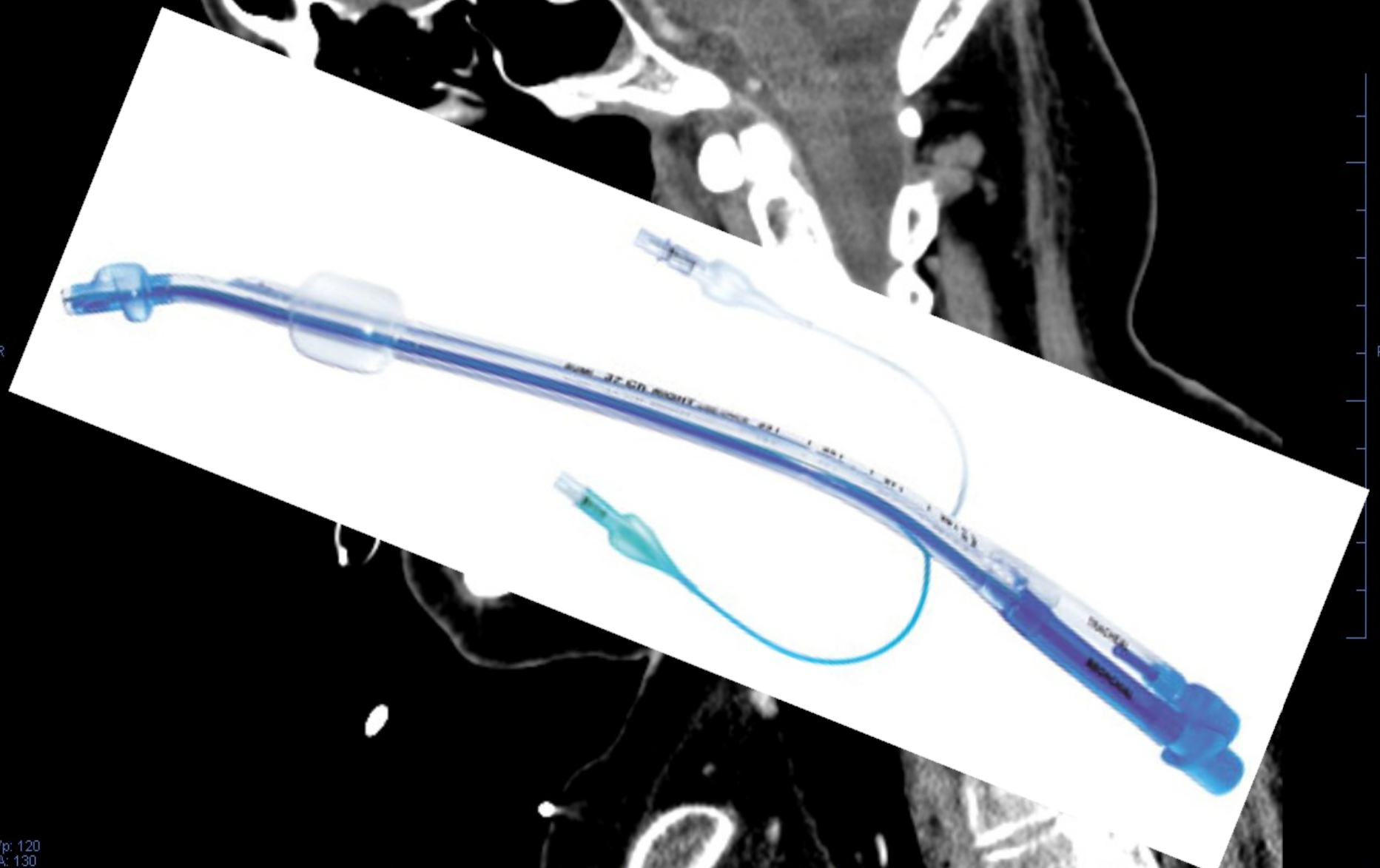


rim-vfn.cz

Fibroskop = ultimum refugium ?



Fibroskop - diagnostický nástroj



AR

PL

Fibroskop – uklidový pomocník



Komplikace FOI

Selhání techniky – světelný zdroj

Krvácení – hematom

Otok – protrahovaný výkon

Zhoršená viditelnost – hleny , mlžení optiky

Selhání umístění OTI nebo NTI



Něco se pokazilo ,
asi .



www.destinacije.com

Prof. Gilles D'Honneur

Dětská skupina

J.Š. 2004 - kasuistika

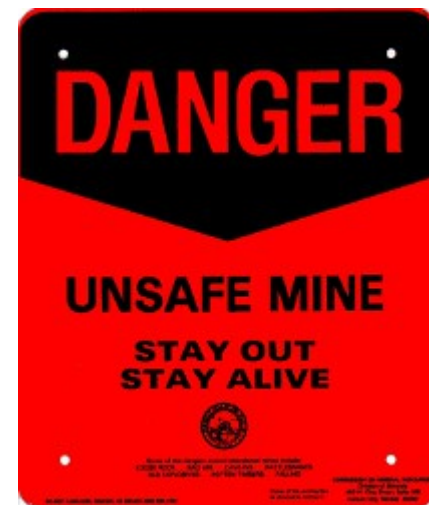


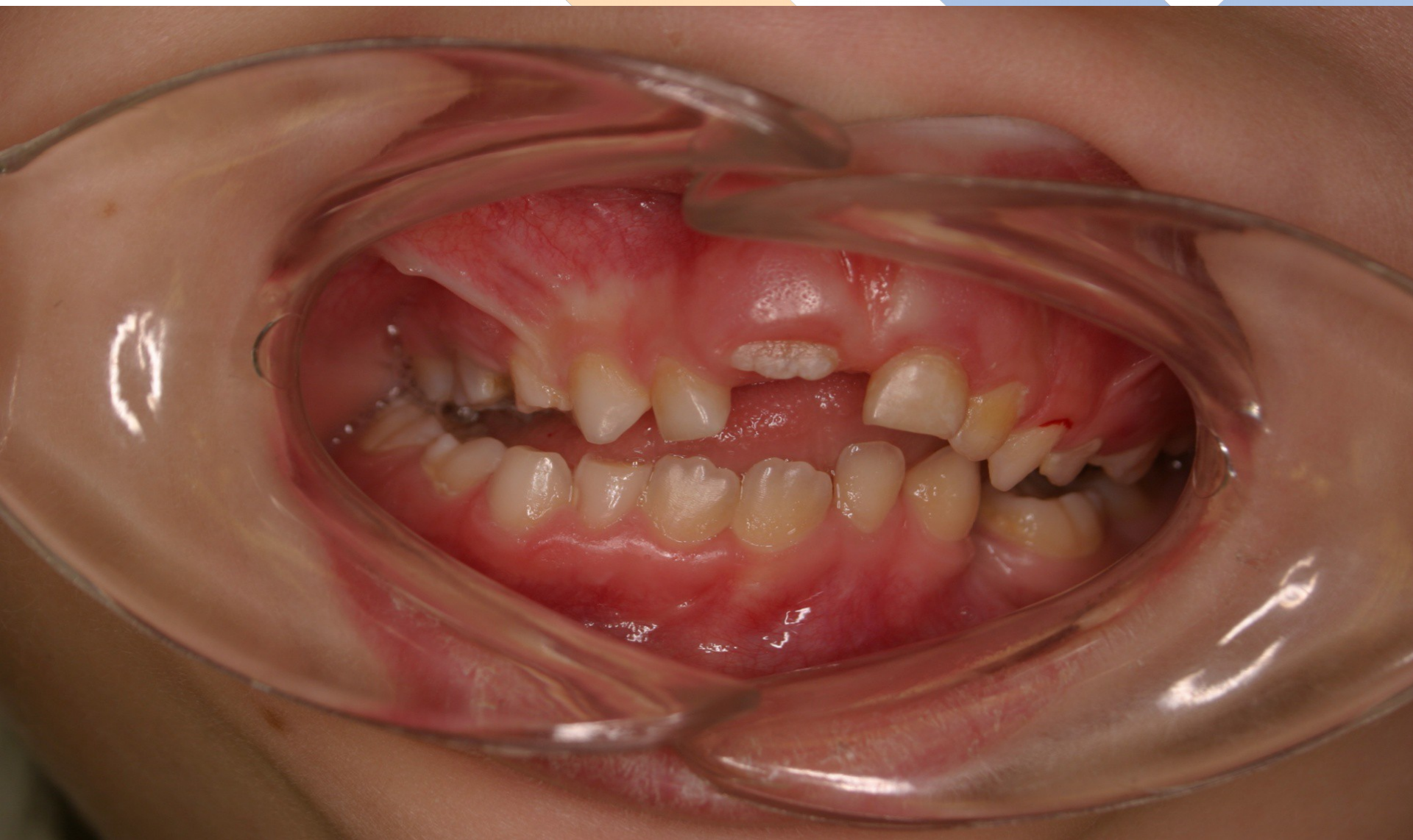OA: několik týdnů po narození sepse (Staphylococcus aureus)

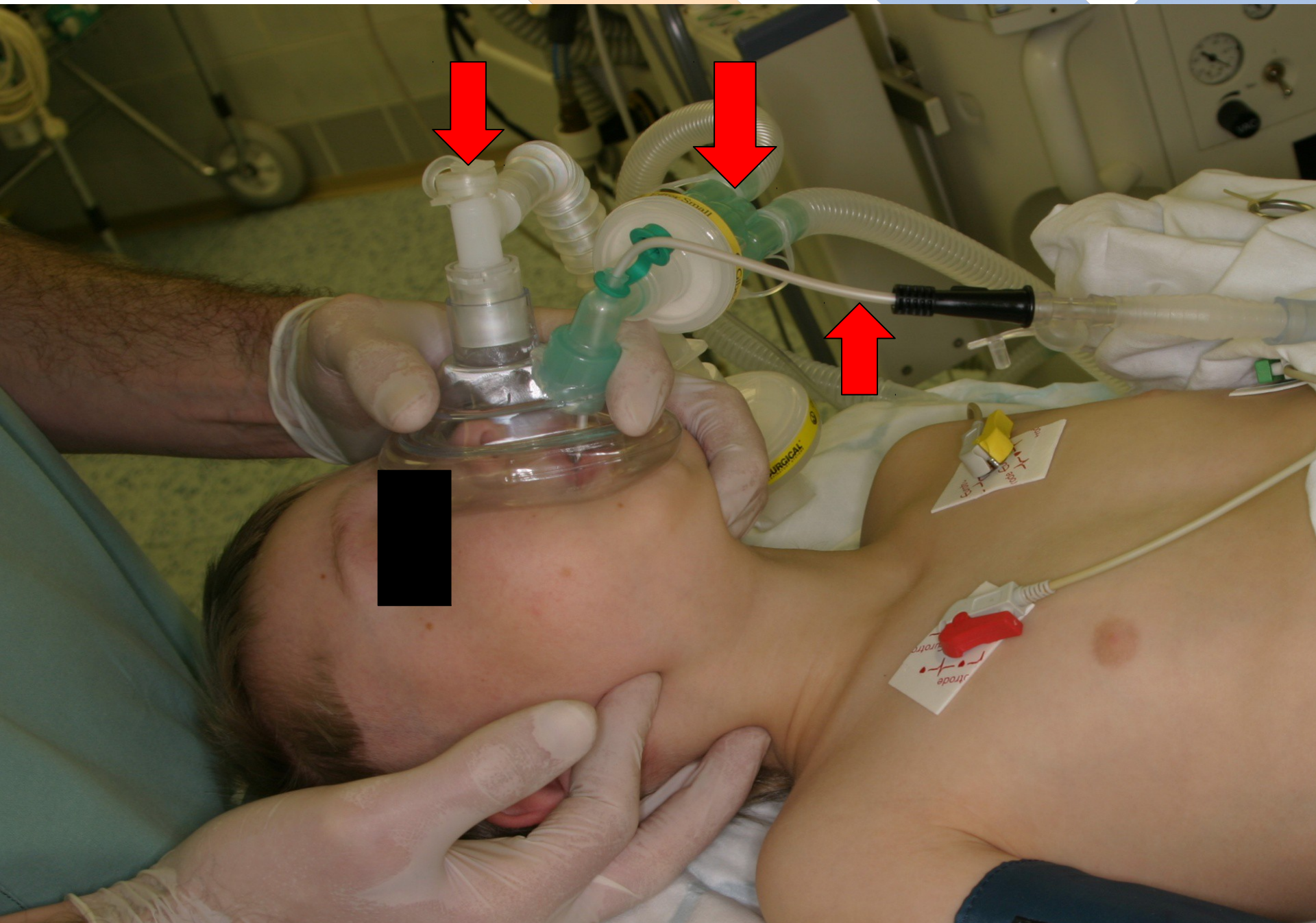
- asymptomatické postižení TMK vpravo
- manifestace kolem 3 roku – IIG= 3 mm
- **ORL vyšetření:** masivní adenoidní vegetace
- zajištění DC k operačnímu výkonu – NTI fibroopticky

Operace - resekce kloubního výběžku TMK vpravo

+ náhrada resekátu osteochondrálním štěpem z vlastního žebra

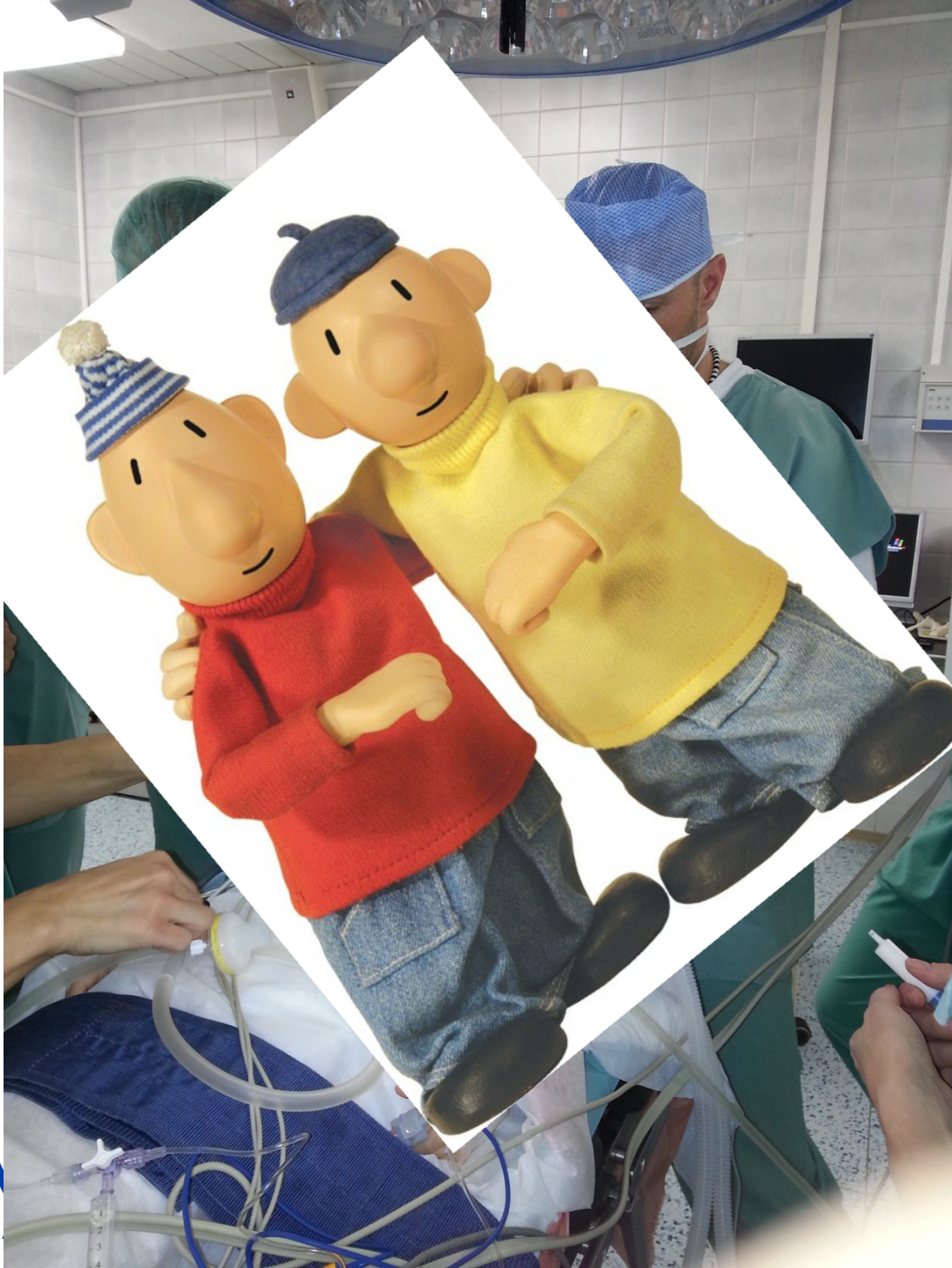






í ?????







**ZDRAVÝ
SELSKÝ ROZUM**



Děkujeme za pozornost.

Klinika anesteziologie, resuscitace
a intenzivní medicíny 1. lékařská fakulta UK
a Všeobecná fakultní nemocnice v Praze

U nemocnice 2; 128 08 Praha 2

T: +420 224 967 126

F: +420 224 967 125

E: karim@vfn.cz

www.karim-vfn.cz