



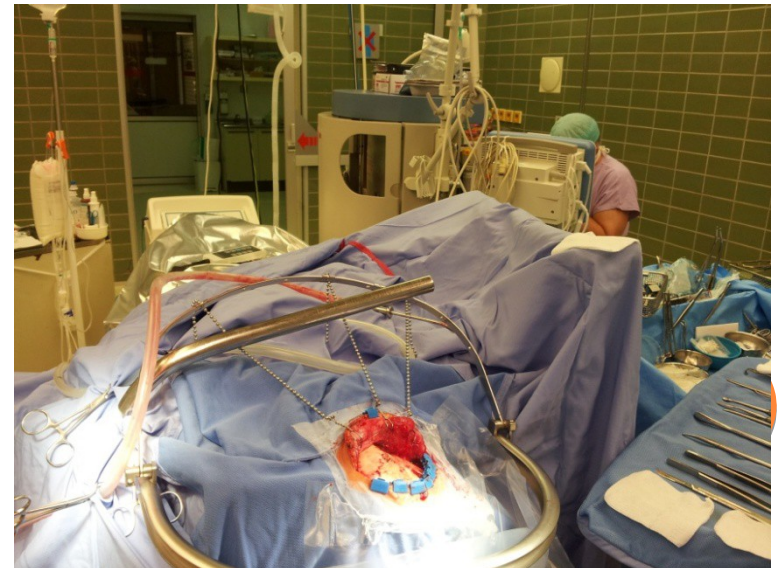OPERACE ÚRAZŮ V NEUROCHIRURGII

Marcela Vidláková

COS 1 neurochirurgie

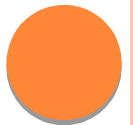
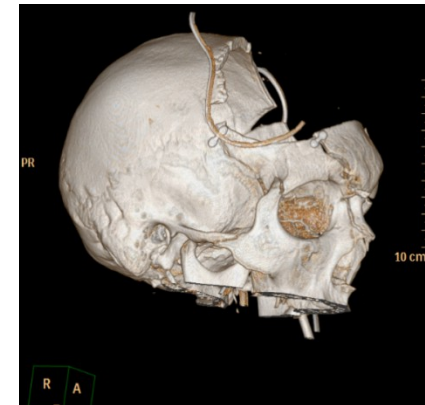
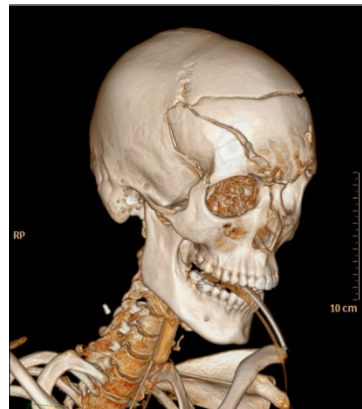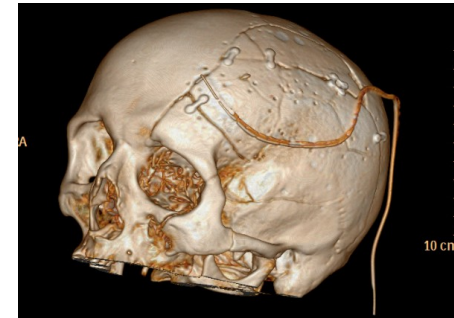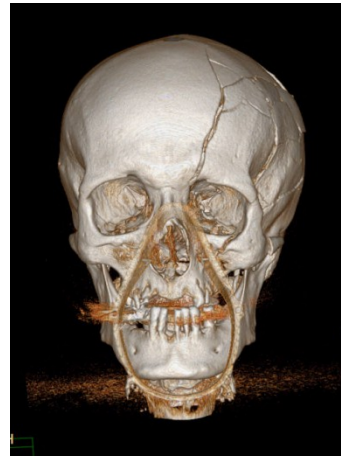- četnost úrazů CNS – 150 případů na 100 tisíc obyvatel
- 50 – 60% mozkových traumat jsou doprovázena poraněním jiného orgánového systému
- dopravní nehody, pády, napadení, sporty, střelná zranění, pracovní úrazy



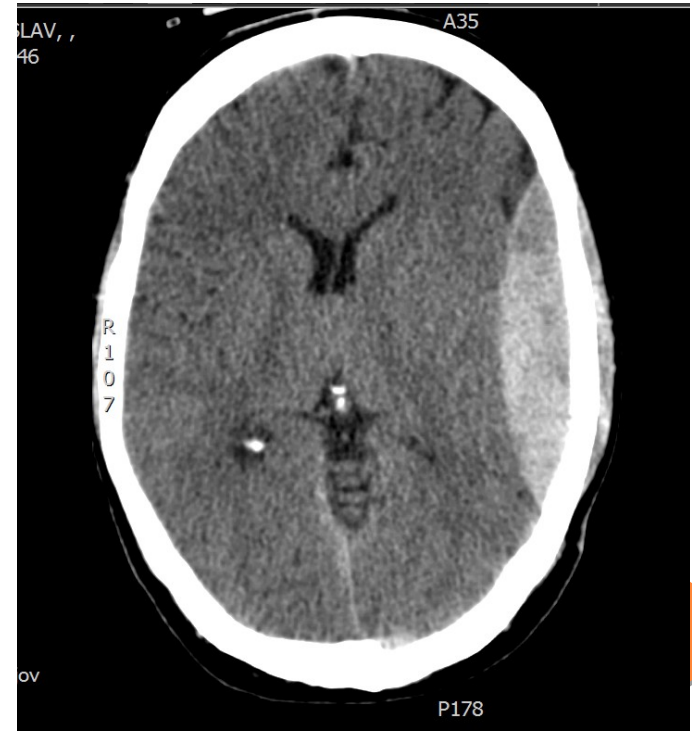ÚRAZY

- fraktury
- klenba lební, baze lební, obličejový skelet
- otevřené, zavřené
- prosté, tříštivé



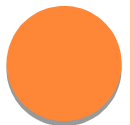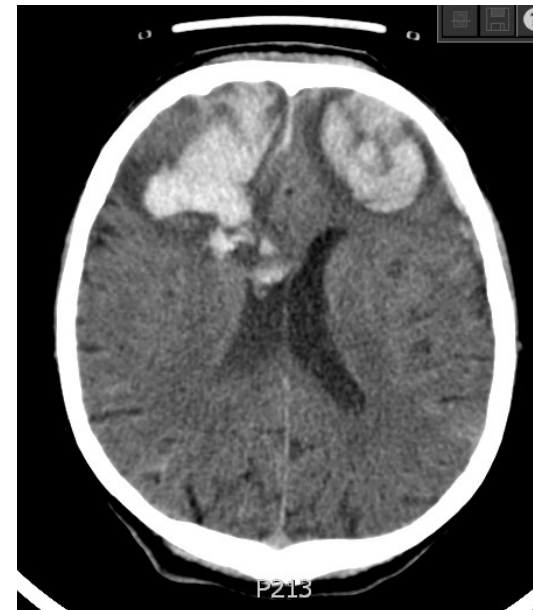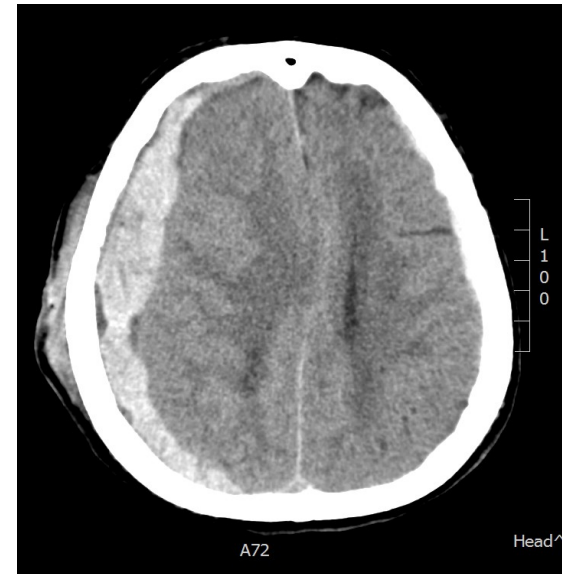ÚRAZY

- akutní epidurální hematom
- vzniká pod zlomeninou lebečních kostí, často z poraněných meningických tepen, fraktury nebo splavů
- kraniotomie nad hematodem, odstranění koagul, ošetření zdroje krvácení, vyšití tvrdé pleny



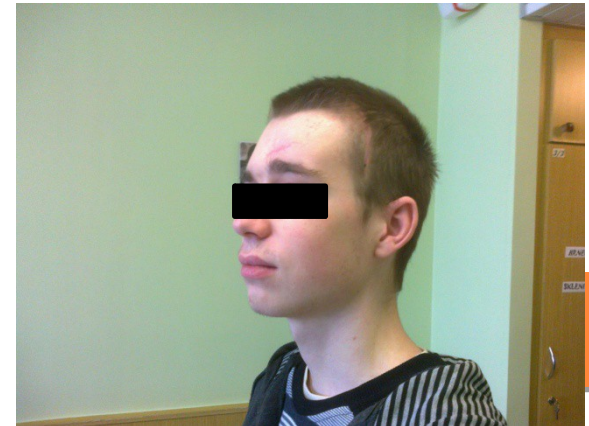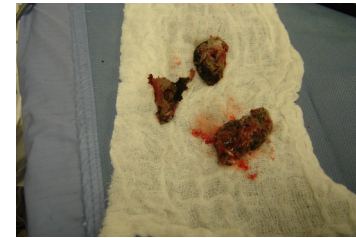
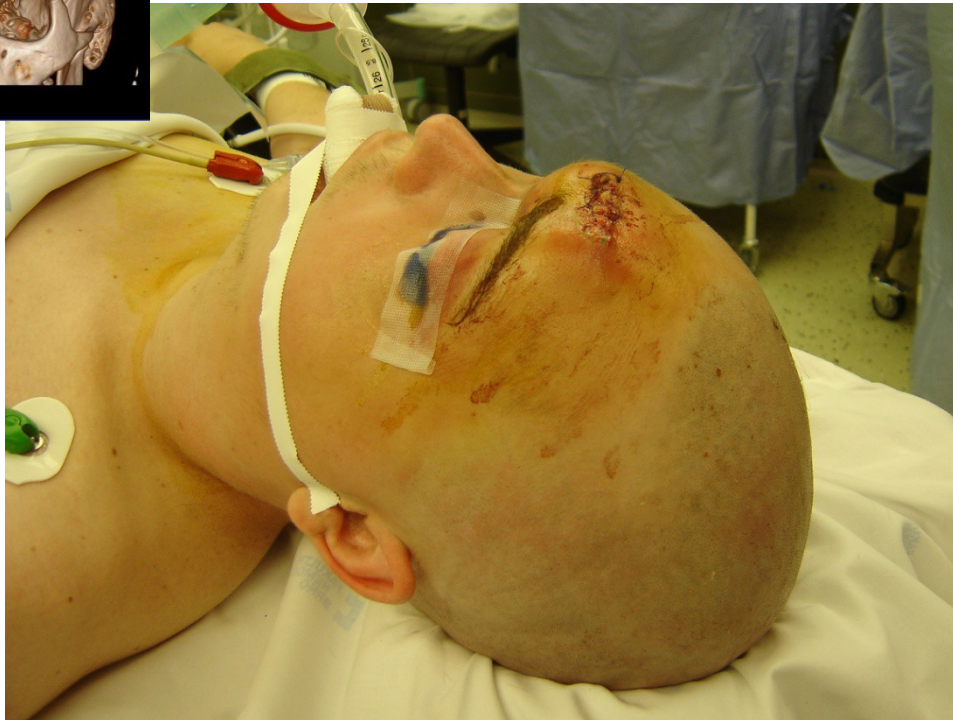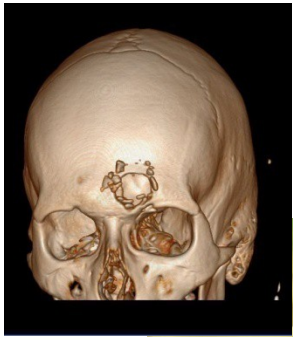
ÚRAZY

- subdurální hematomy
 - akutní (do 3 dnů od úrazu)
 - chronické (3 a více týdnů od úrazu)
- kontuze
- intracerebrální hematomy
- intracerebelární hematomy

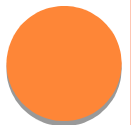
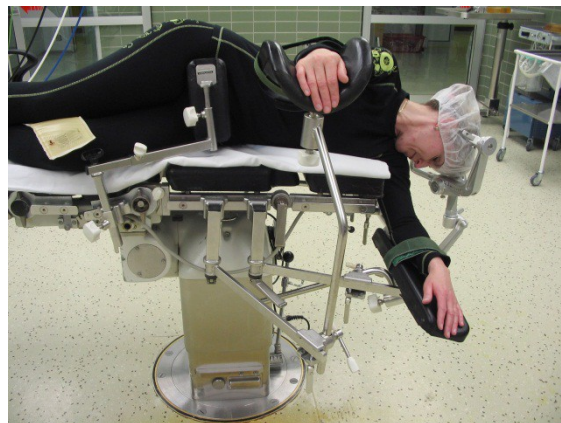
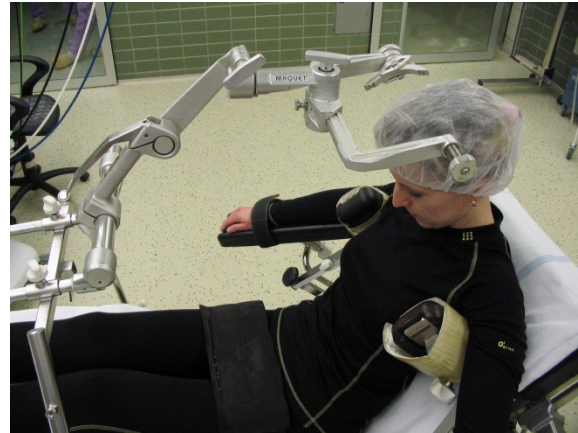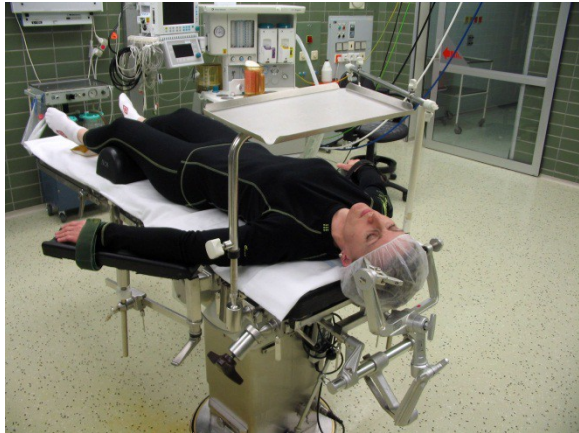ÚRAZY

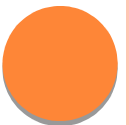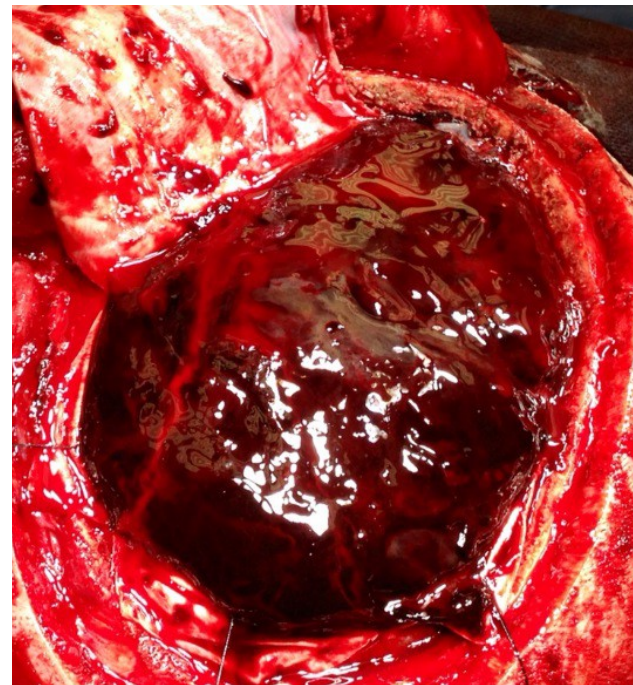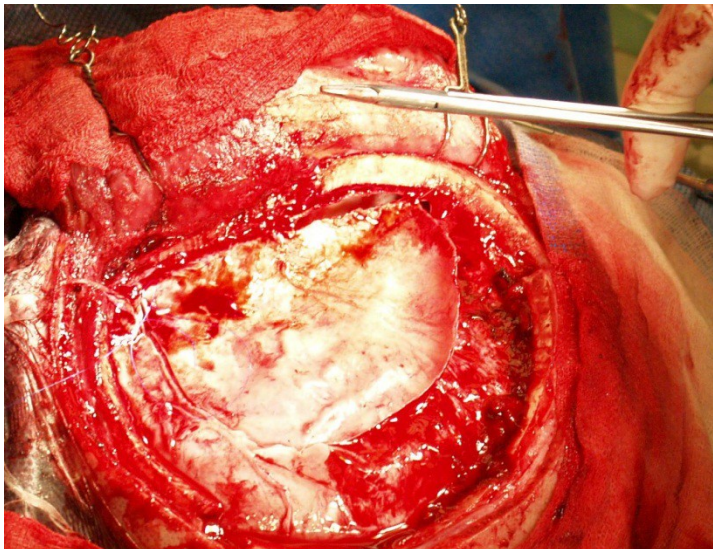
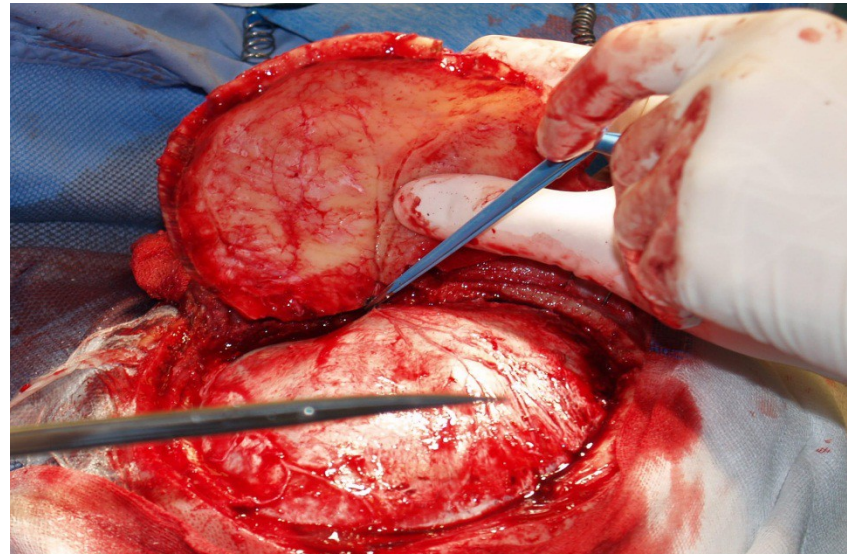
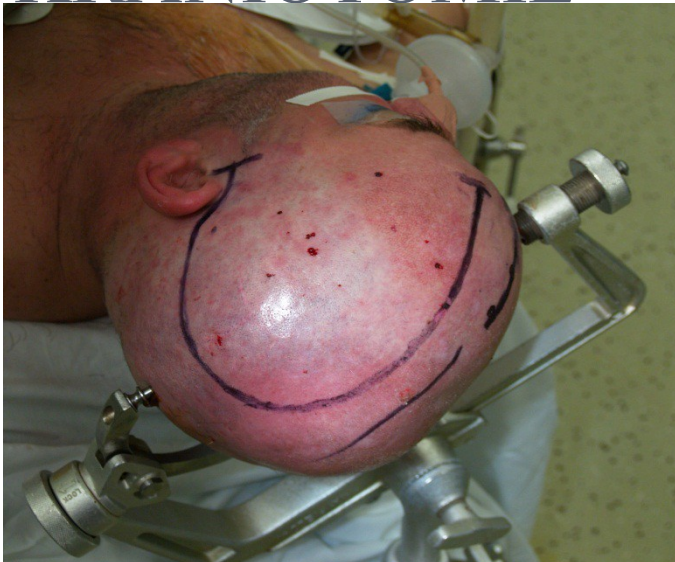- poranění historickou zbraní - mušketa



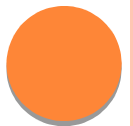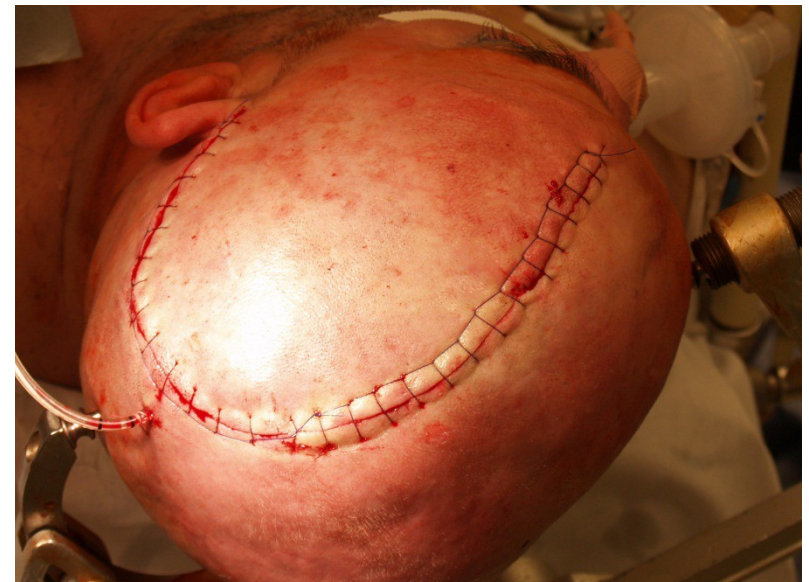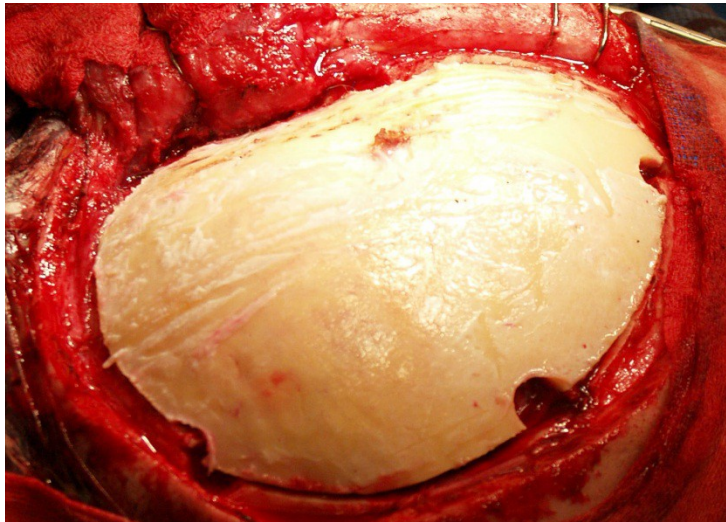
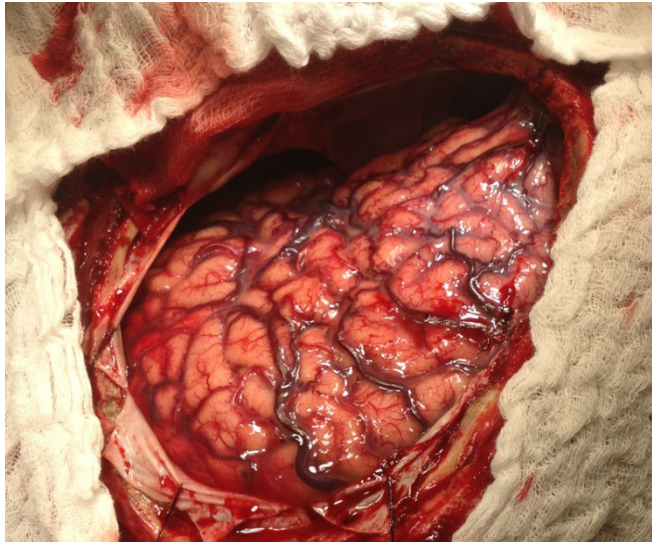
OPERAČNÍ POLOHY



KRANIOTOMIE



KRANIOTOMIE

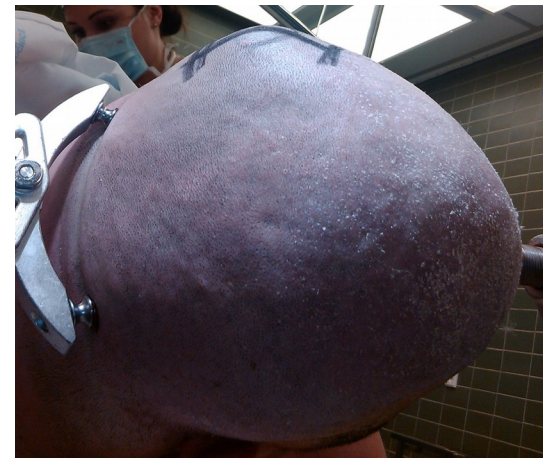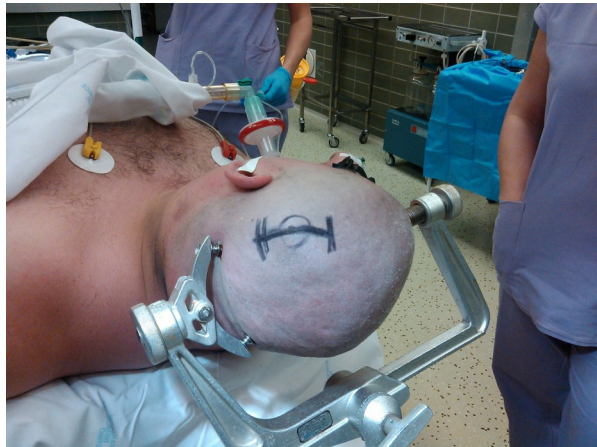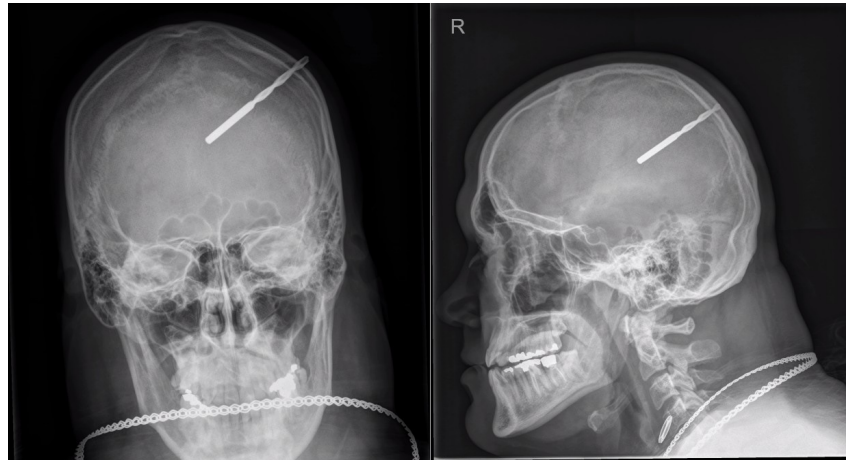


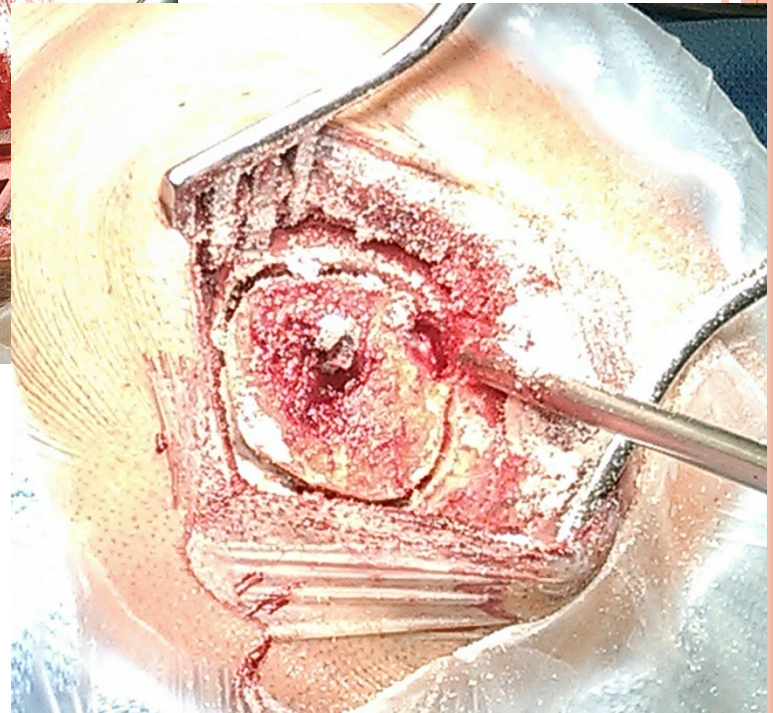
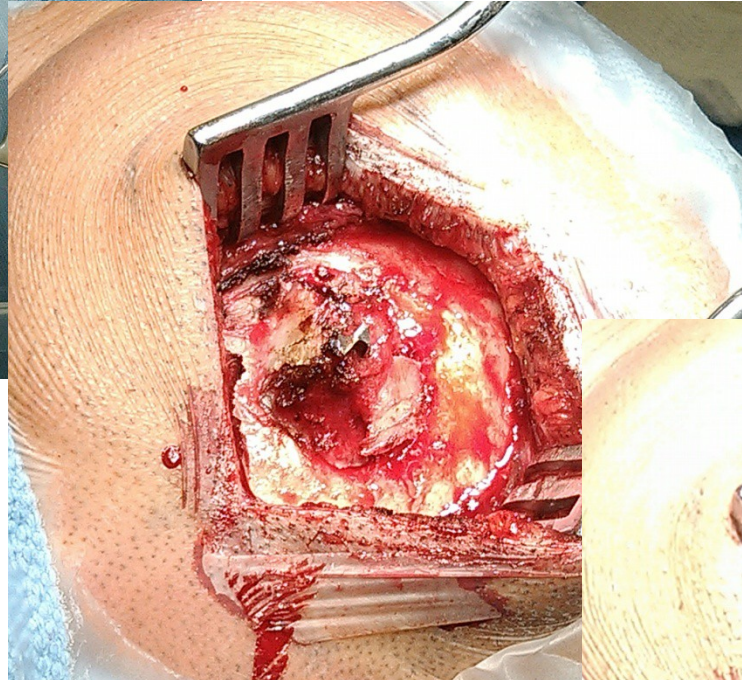
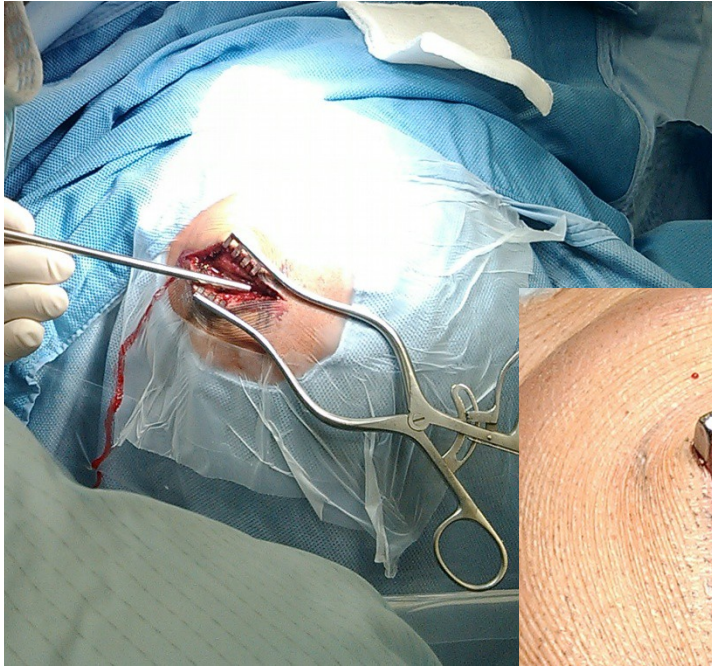OTEVŘENÁ PORANĚNÍ HLAVY - KAZUISTIKA

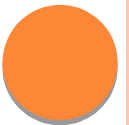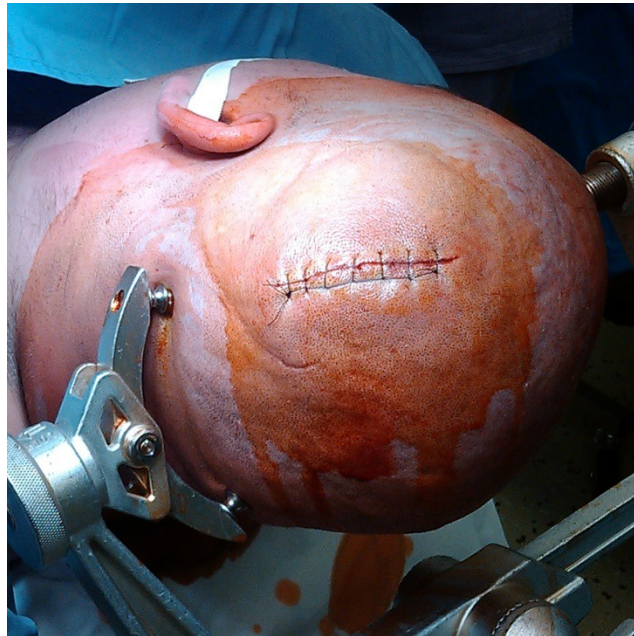
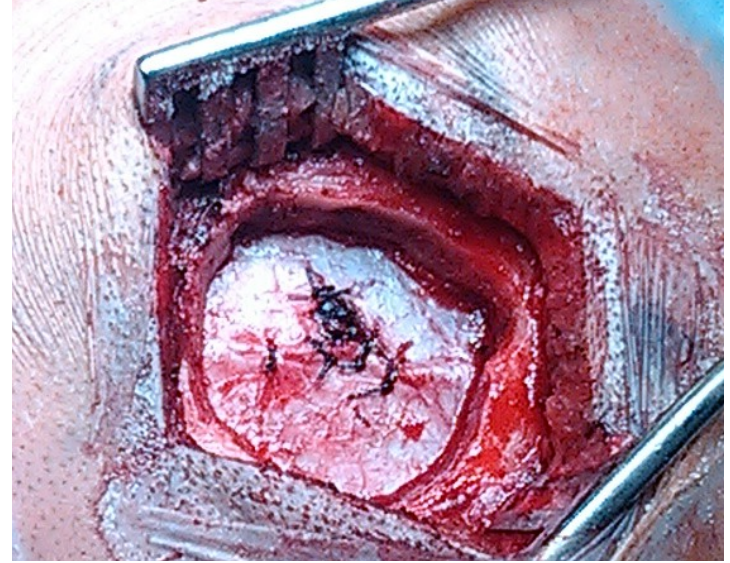
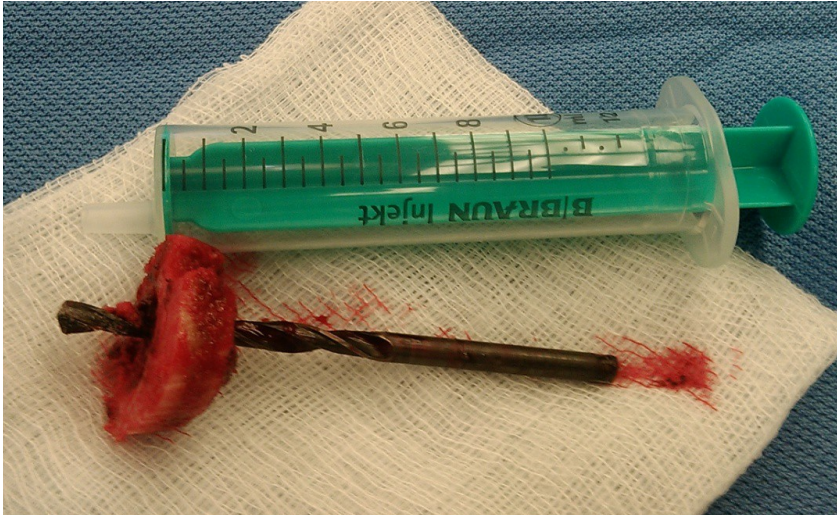
- 3.3 2014 zástřel – penetrující poranění hlavy
- muž 28 let
- poranění cizím tělesem (vrták 6 mm), intrakraniálně
reg.P l.sin., řezné rány na zápěstích
- anamnéza – suicidální pokusy, etiologie úrazu nejasná,
udával pád při rekonstrukci domu
- pacient za 15 b.GCS, bez neurologického deficitu s
mírnou cephaleou
- předoperační příprava



OTEVŘENÁ PORANĚNÍ HLAVY - KAZUISTIKA







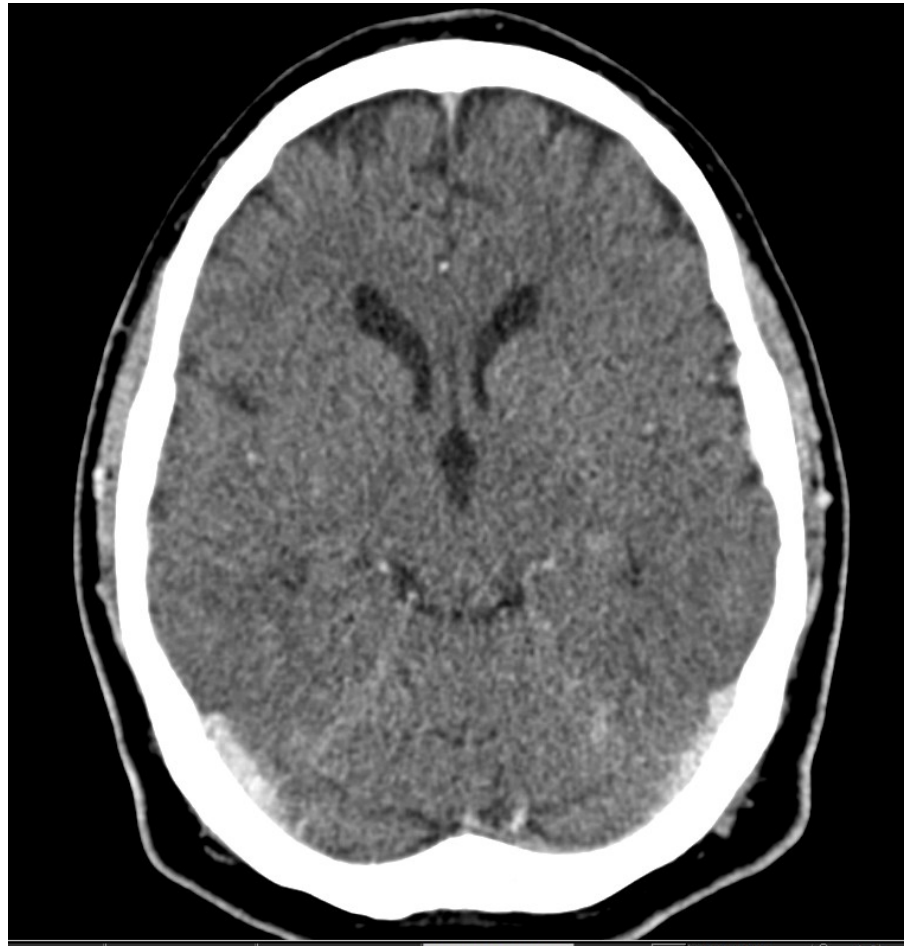OTEVŘENÁ PORANĚNÍ HLAVY - KAZUISTIKA

- po operaci spontánně ventilující, oběhově stabilní, bez stranového postižení
- v následujících dnech oběhově stabilní, bez teplot, bez neurolog.symptomatologie, negativistický, nemluvný, nespolupracuje
- kontrolní CT – uspokojivý nálezn
- rány na hlavě i zápěstích klidné, na přání rodiny převezen do Břeclavské nemocnice
- kontrola na NCH ambulanci za měsíc



OTEVŘENÁ PORANĚNÍ HLAVY - KAZUISTIKA

○ 31.3.2014



OTEVŘENÁ PORANĚNÍ HLAVY - KAZUISTIKA

- 1.4.2014 kontrola na NCH ambulanci
- pacient afebrilní, bez bolestí hlavy, op. rána zhojena, bez známek sekrece a zánětu
- kontrolní CT rovněž bez známek zánětu
- dispenzarizace na neurologii
- s odstupem 3 měsíců CT kontrola, EEG



DĚKUJI ZA POZORNOST

