



17th Colours of Sepsis
Ostrava 27.- 30. január 2015

Prečo sú dôležité dobré
susedské vzťahy.
Kazuistika.

Táňa Bulíková, Slovenská zdravotnícka univerzita
Bratislava, ZZS Life Star Emergency s.r.o - Limbach

Kazuistika

- 19.9.2012 8.48 výjazd RLP
- „*Kolaps mladej ženy doma, pacientka sa už preberá*“ vzdialenosť na adresu 15 km
- *cestou opakovaná výzva operátorky: „Kde ste? Pacientka je v bezvedomí!...“*
- situácia - 28 roč. žena nájdená maloletou dcérou v kúpeľni, reakcia na podnety - 0, pomočená, PP 0.
- okolie bez zvratkov a stôp po krvi, bez nálezu podozrivých fliaš, tbl.....

Kazuistika

- súbežne s vyšetrením anamnéza od nepľnoletej dcéry: ráno bpn, okolnosti nie sú známe, OA, LA, abúzus, úrazy 0,
- AA ?
- GCS 3
- df 10/min, dýchanie čisté, vezik.,
- pulz na a. radialis nehmatný, TK a SaO₂ nemerateľné,
- zrenice - 2 mm bilat, reakcia na osvit +
- koža studená, bledšia, bez exantému, vonk. zranenia 0,
- glykémia 6,1 mmol/l,
- ekg: Sinus. tachykardia, fr 150/min, ojed. KES,

kazuistika

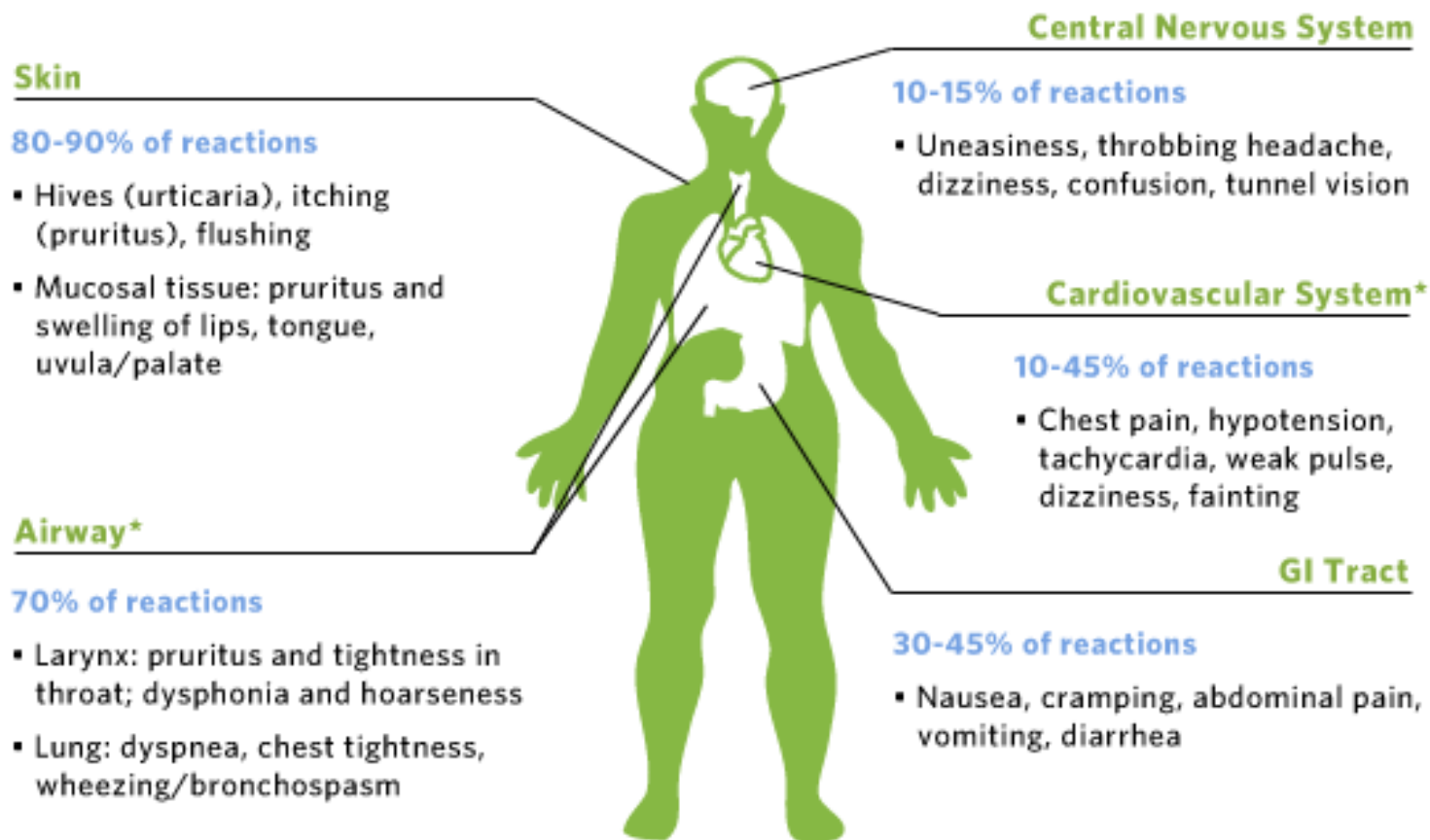
- zahájená symptomatická liečba - podporná ventilácia, oxygenácia, tekut. Th šoku vrátane vazopresorickej podpory (dopamín)
- napriek liečbe obeh naďalej insuficientný
- cca po 15 min susedka: “Pred pol rokom žena odpadla potom, ako ju uštipla včela“
- táto indícia rozhodla o podaní adrenalínu i.v. frakcionovane a v infúzii.
- + kortikoidy, antihistaminiká (HCO 400 mg, Dithiaden, Calcium gluconicum)

Kazuistika

Vývoj

- po podaní Adr výrazné zlepšenie
- transport na OAIM bez komplikácií
- pacientka potvrdzuje alergiu na poštípnutie hmyzom
- ráno v záhrade ju uštipla včela vo vlasatej časti hlavy, ...nevoľnosť, závraty, odpadla v kúpeľni

Figure 1: Common Signs and Symptoms of Anaphylaxis



*Potentially life-threatening symptoms.

Anafylaktický šok

prejavy do 30 min

pokles TK, tachykardia, alterácia vedomia

+

- ✓ **Kožné prejavy:** urtika, angioedém, vpich...
- ✓ **Respiračné:** chraptot, stridor, bronchospazmus
- ✓ **GIT:** zvracanie, hnačky, kolik. bolesti brucha

Diferenciálna diagnostika

Kolaps mladej ženy ráno v kúpelni

bez tlaku, bez vonkajšieho krvácania

???

Diferenciálna diagnostika

- Gravidita, GEU
- Úraz
- Anafylaxia
- Pľúcna embólia
- Arytmia
- iné

vonkajšie krvácanie – 0

vnútorné krvácanie ?
gynekolog. anamnéza ?
alergia ?

Diagnostika

Najčastejšie klinické faktory súvisiace s AŠ (1)

- ✓ Predchádzajúca epizóda anafylaxie
- ✓ Parenterálne podanie alergénu
- ✓ ATB
- ✓ Úvodné neurologické príznaky – závraty, parestézie, kolapsový stav

(1) BOOK OF ABSTRACTS, 7 th European Congress on Emergency Medicine, Antalya, Turkey 3-6 october 2012, s. 416. S Kooli, S Souissi, NE Nouira, S Bellili, N Laamouri, S Chiboub, A Raddaoui, B Bouhajja, Emergency department, Regional Hospital, Ben Arous, Tunisia

Odporúčania pre operátorov a posádky ZZS

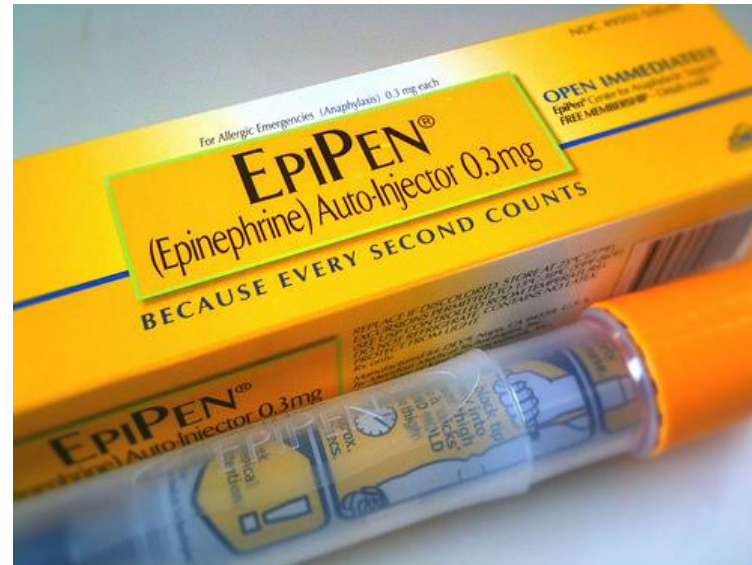Anamnéza !!! (70% Dg)

!!! Aj oneskorená od druhého svedka (100% Dg)

5 cielených otázok na možnú anafylaxiu a hroziaci AŠ

1. Mal pacient epizódu anafylaxie?
2. Poštipol ho hmyz?
3. Užil ATB (nesteroidné antiflogistiká) ?
4. Ide o parenterálne podanie?
5. Má niektorý z príznakov? (závraty, parestézie, kolapsový stav, dýchavicu)

Včielka je medonosná,
nemusí byť smrtonosná



- **Včasná** liečba anafylaxie
- **Adrenalín** je život zachraňujúci liek
- **AA** na viditeľnom mieste!
- **OZNAČIŤ** pacienta (prívesok, náramok...)



Záver

Ďakujem Vám za pozornosť!



tana.bulikova@gmail.com



VI. Stredoeurópsky kongres urgentnej medicíny a medicíny katastrof
XIX. Národný kongres urgentnej medicíny a medicíny katastrof
23. - 25. 4. 2015 hotel Sitno, Vyhne, Slovensko

VI. Central European Congress of Emergency and Disaster Medicine
XIX. National Congress of Emergency and Disaster Medicine
on 23. - 25. 4. 2015 hotel Sitno in Vyhne, Slovakia

ONLINE REGISTRATION
www.kongresum.sk

Workshop
ZADARMO

Každý člen komory ZZ a každý člen
Slovenskej odbornej spoločnosti UM a MK
má jeden WS zadarmo!

KONGRES UMMK / Hotel Sitno Slovakia
horúce témy Congress EMDM hot topics
23. - 25.4. 2015 we will see in the pool

hey hou new www.urgmed.sk soon! Bud'te s nami aj na novej web stránke www.urgmed.sk