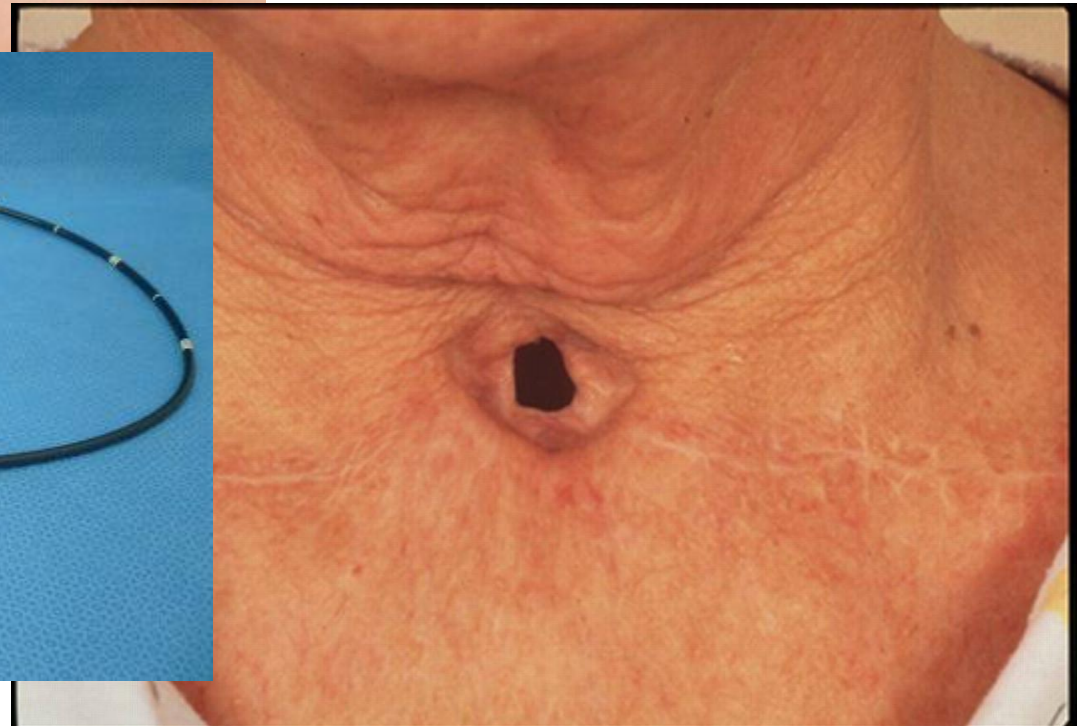
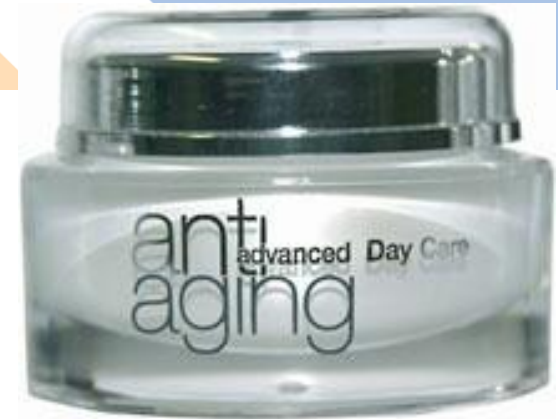
Očekávaná obtížná intubace – fiberoptická intubace

As.MUDr.Pavel Herda



Kam patří fibrooptická intubace ?

přímá laryngoskopie

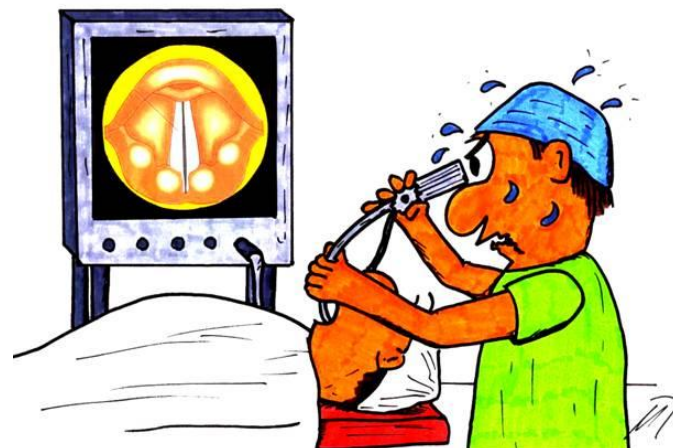
videolaryngoskopie

SGA - ILMA

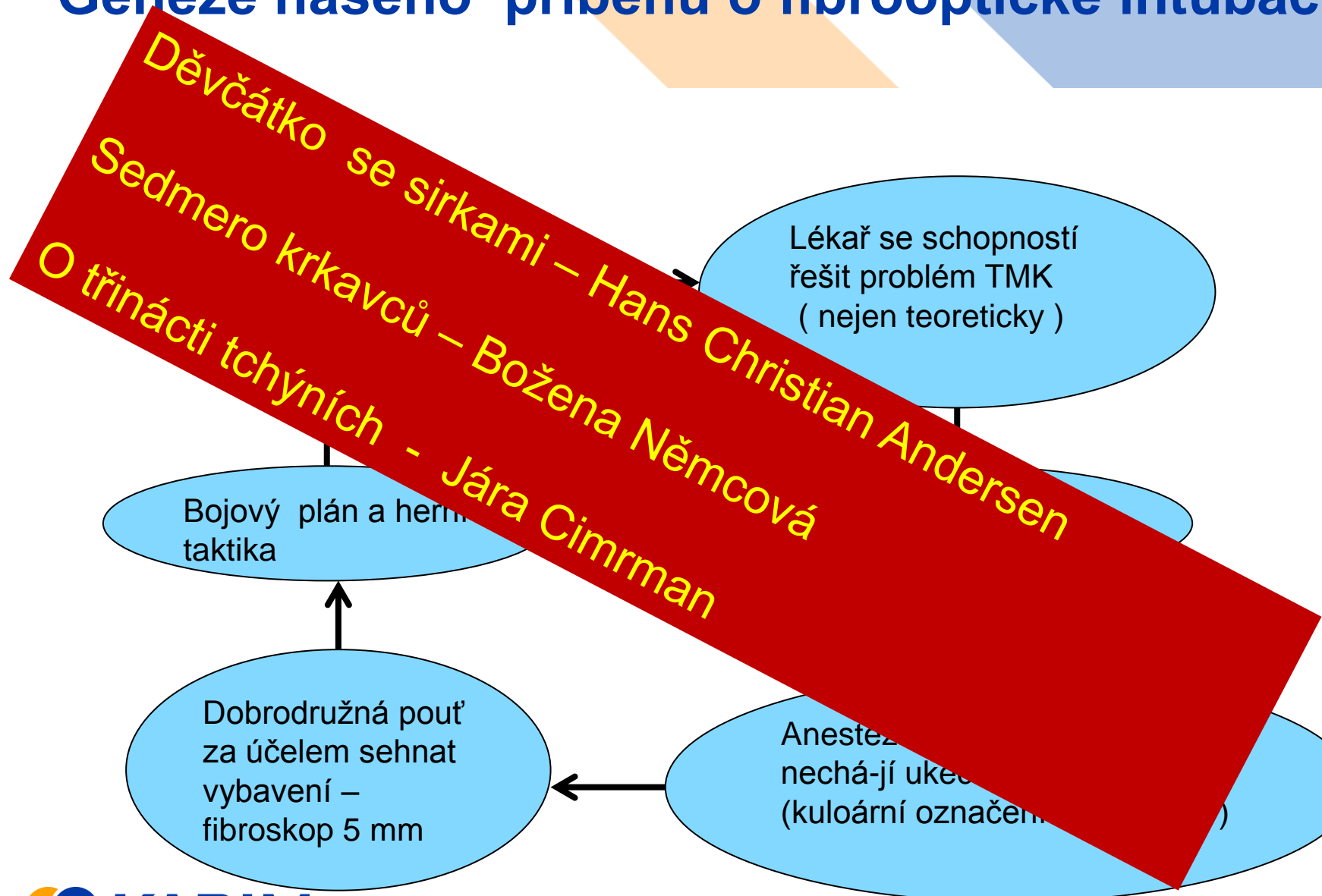
fibrooptická intubace

koniopunce / koniotomie/BACT

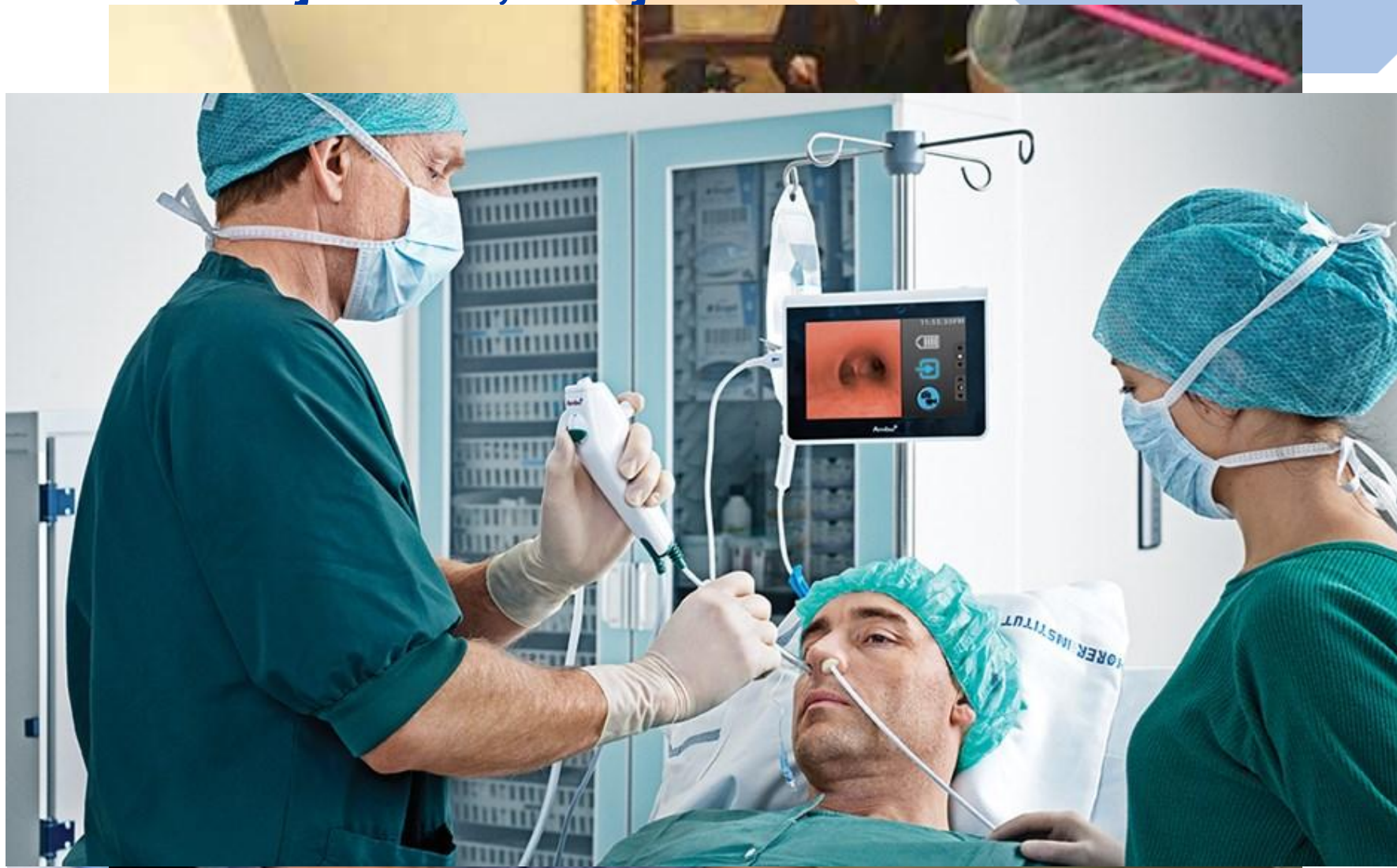tracheostomie




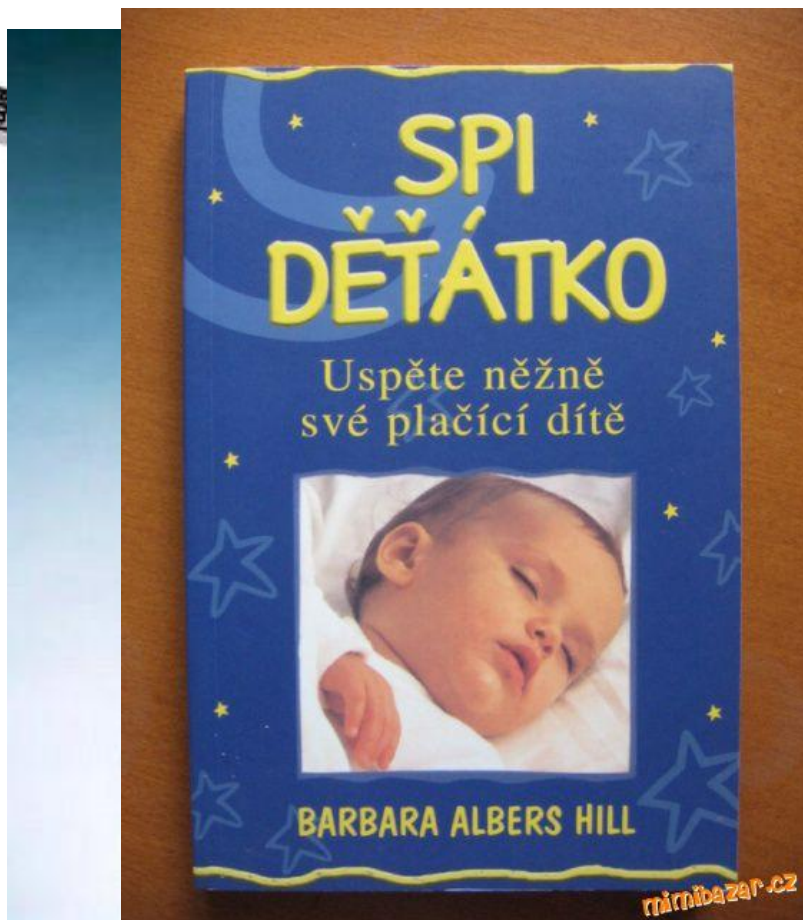
Geneze našeho příběhu o fibrooptické intubaci



Kde je vůle ,tam je cesta.....



- Podro
- Nech
- Na s
- jazyk
- Punk
- Nálež
- Přípra
- odsáv
- Přípra
- CAVE

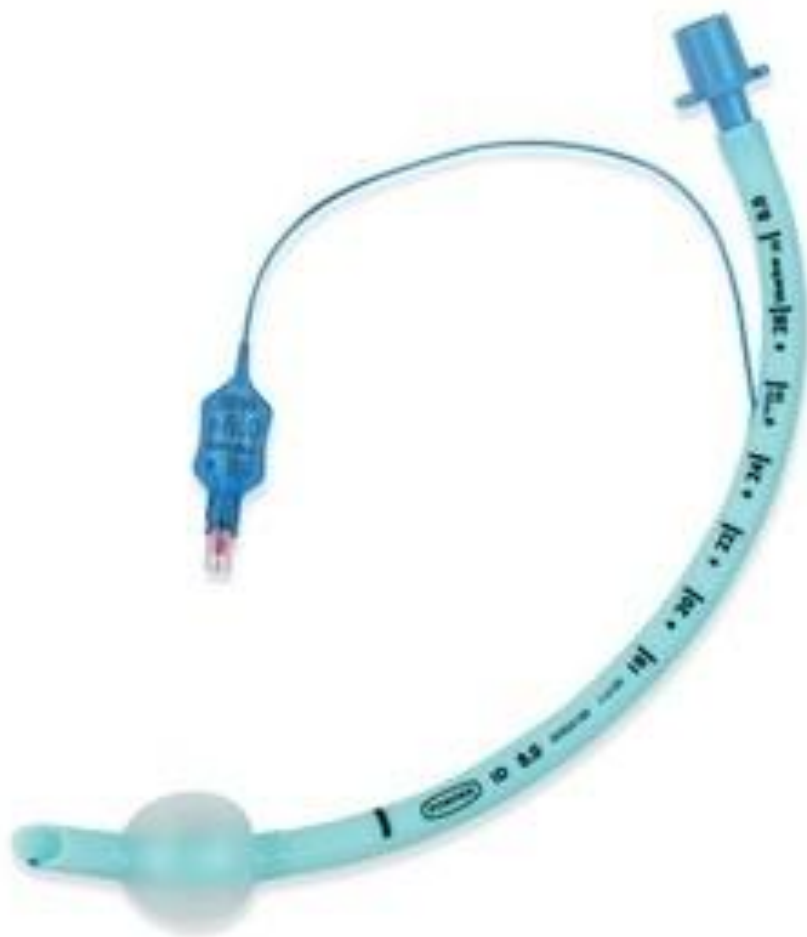

Volba cesty

Techniky fiberoptické intubace

ces

- interj
mm
- možr
- čas
- ochra
- v CA



naso

er
gula
bní
#4
social
viro
fiberoptický



Komplikace FOI

Selhání techniky – světelný zdroj

Odsávací kanál – pouhá technická iluze

Otok – protrahovaný výkon

Selhání umístění OTI nebo NTI





**KEEP
CALM
AND
NEVER GIVE
UP**

© 2015

**DR
S**

Dětská skupina

J.Š. 2004 - kasuistika

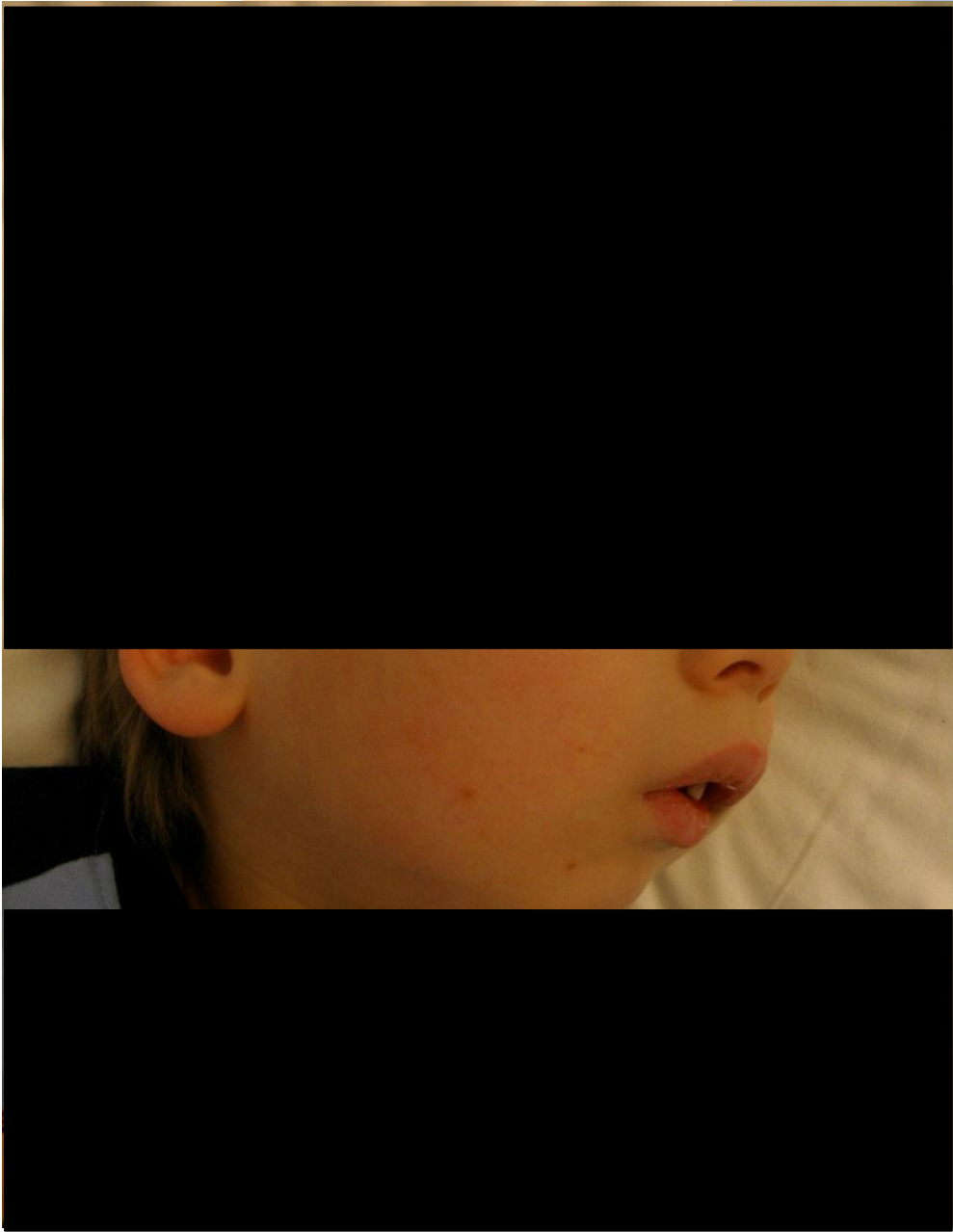

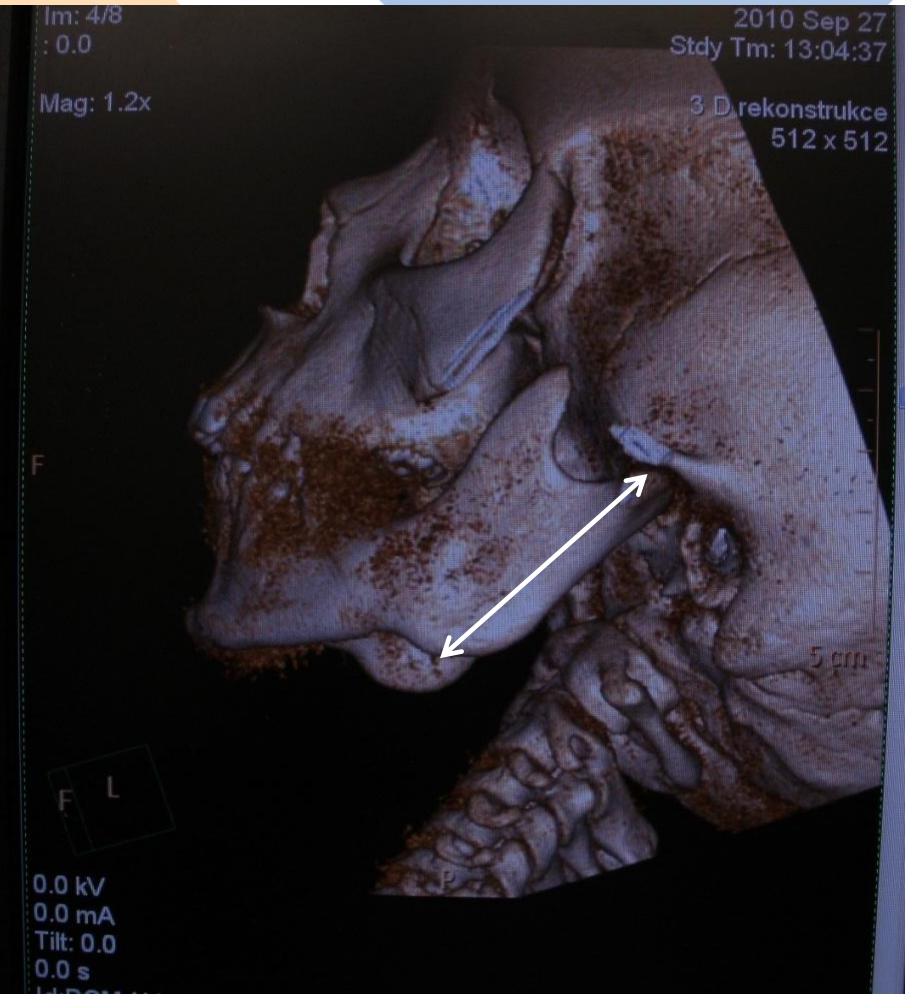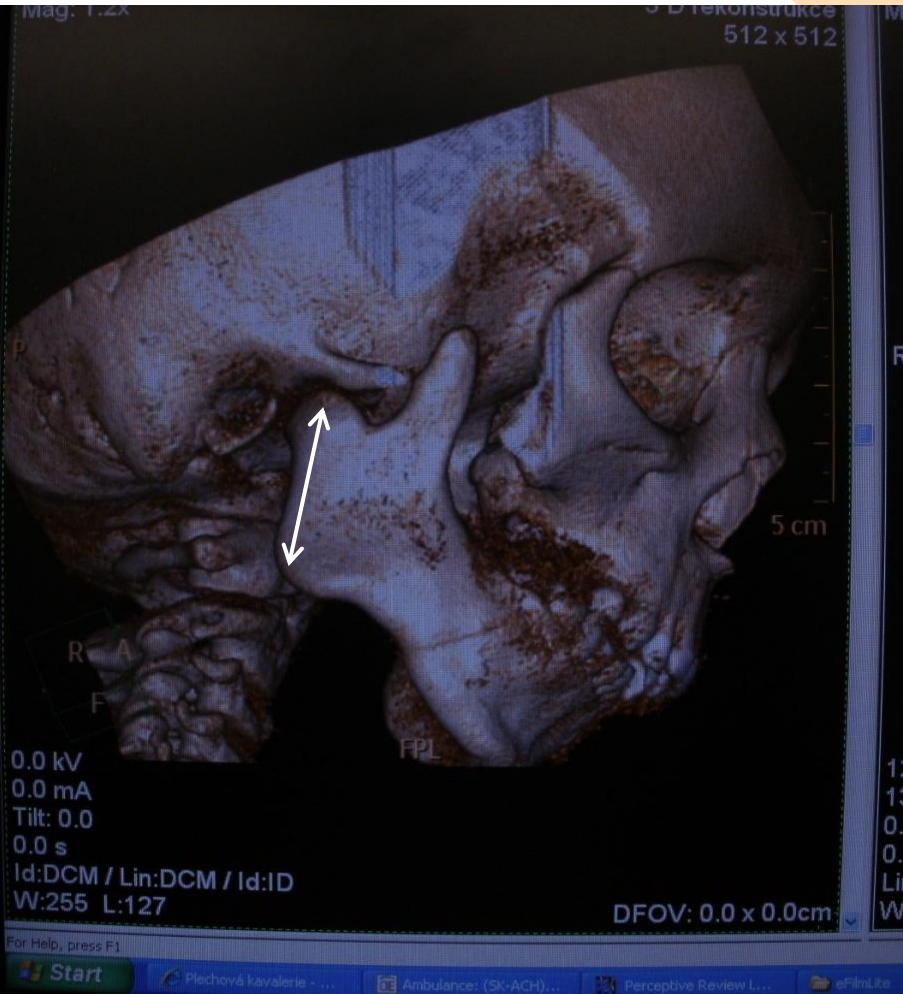
OA: několik týdnů po narození sepse (Staphylococcus aureus)

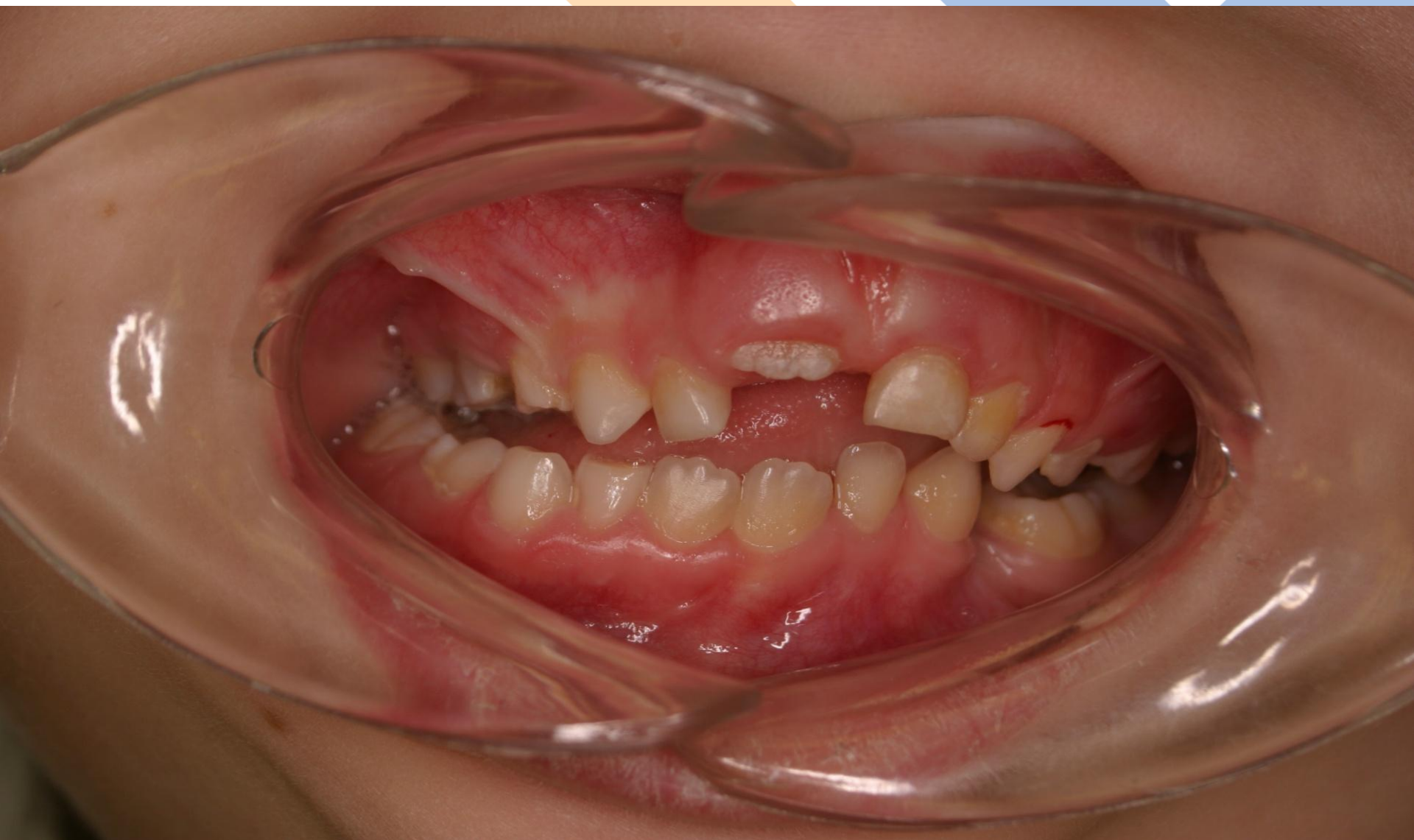- asymptomatické postižení TMK vpravo
- manifestace kolem 3 roku – IIG= 3 mm
- **ORL vyšetření: masivní adenoidní vegetace**
- zajištění DC k operačnímu výkonu – NTI fibroopticky

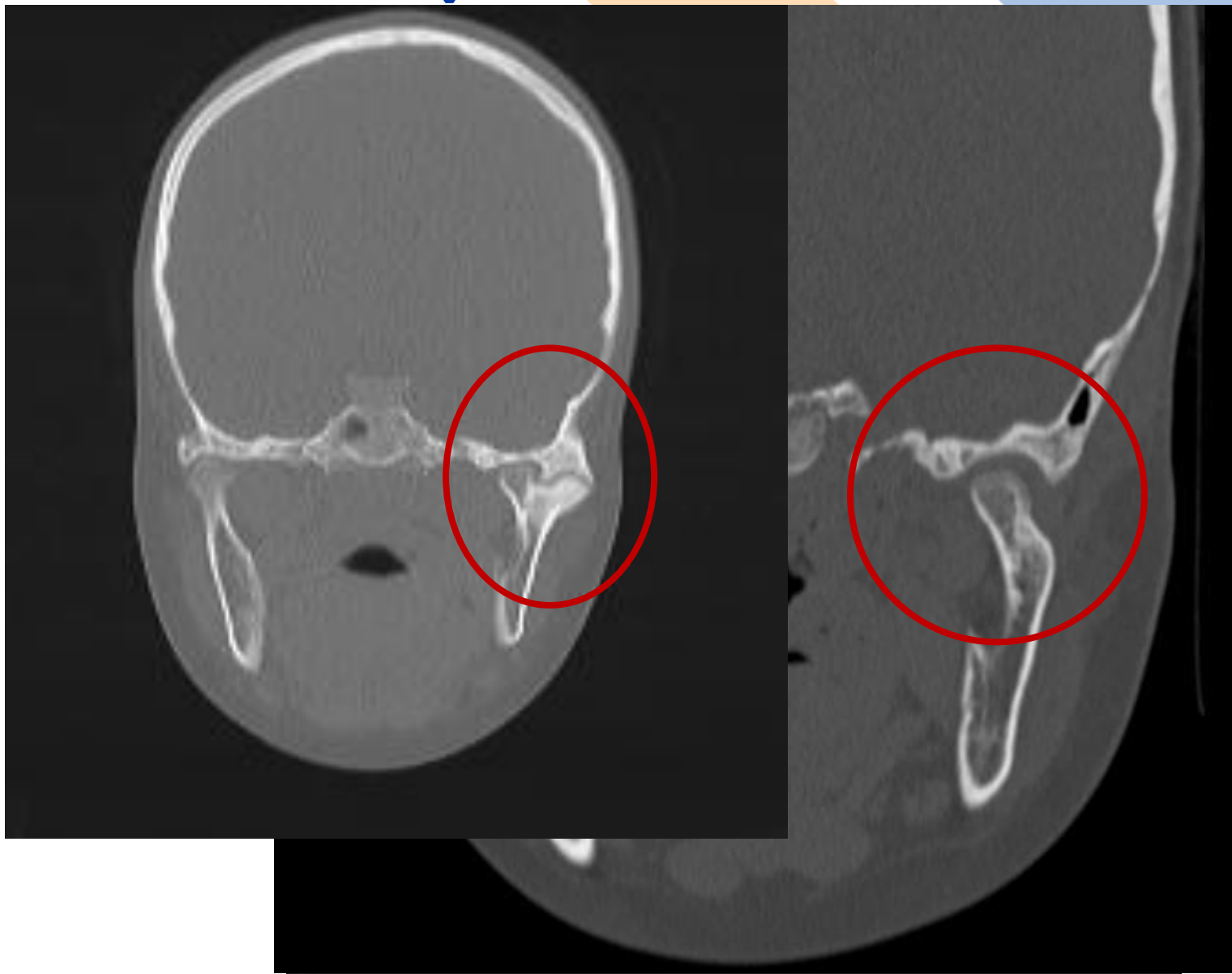
Operace - resekce kloubního výběžku TMK vpravo

+ náhrada resekátu osteochondrálním
štěpem z vlastního žebra





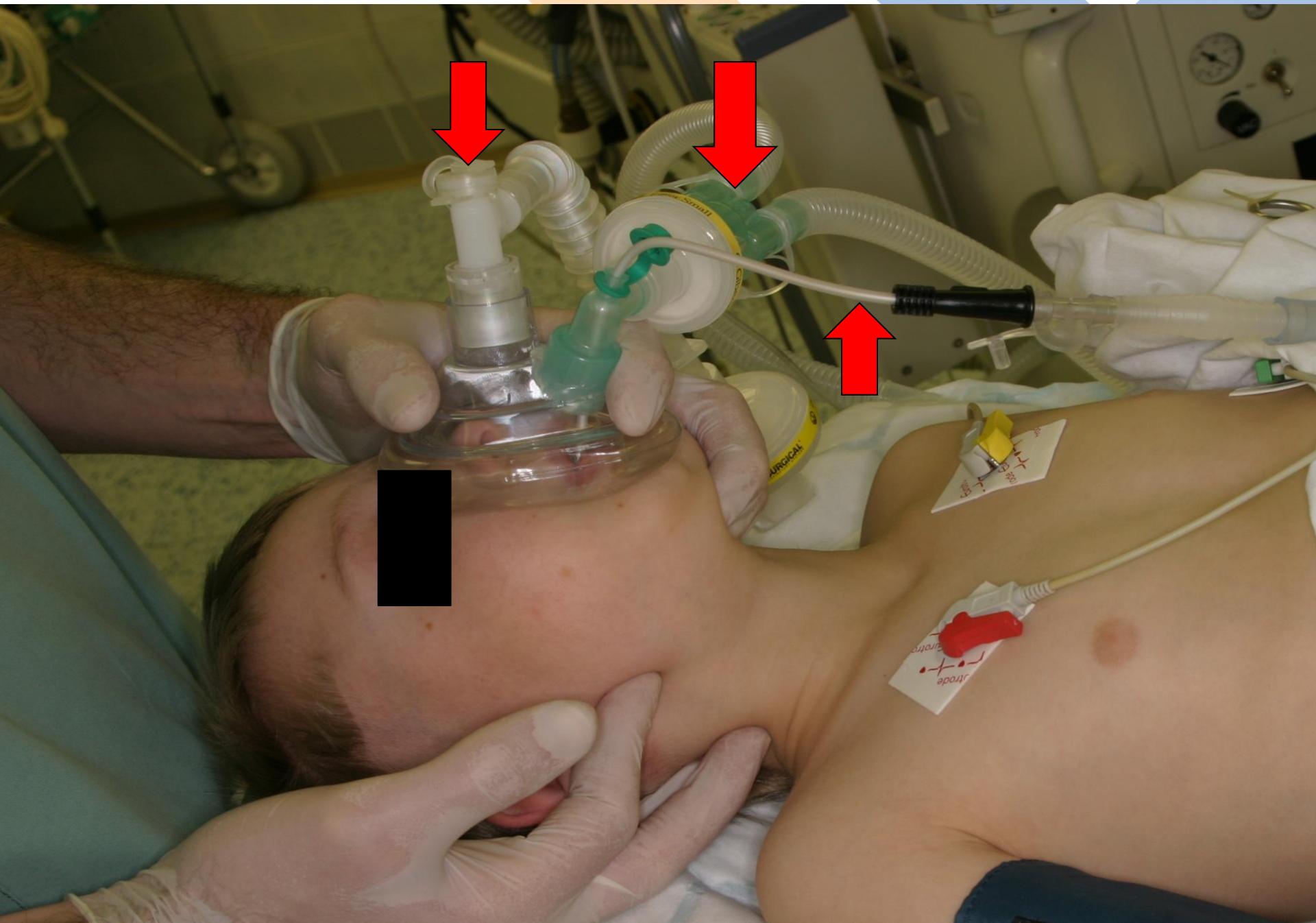


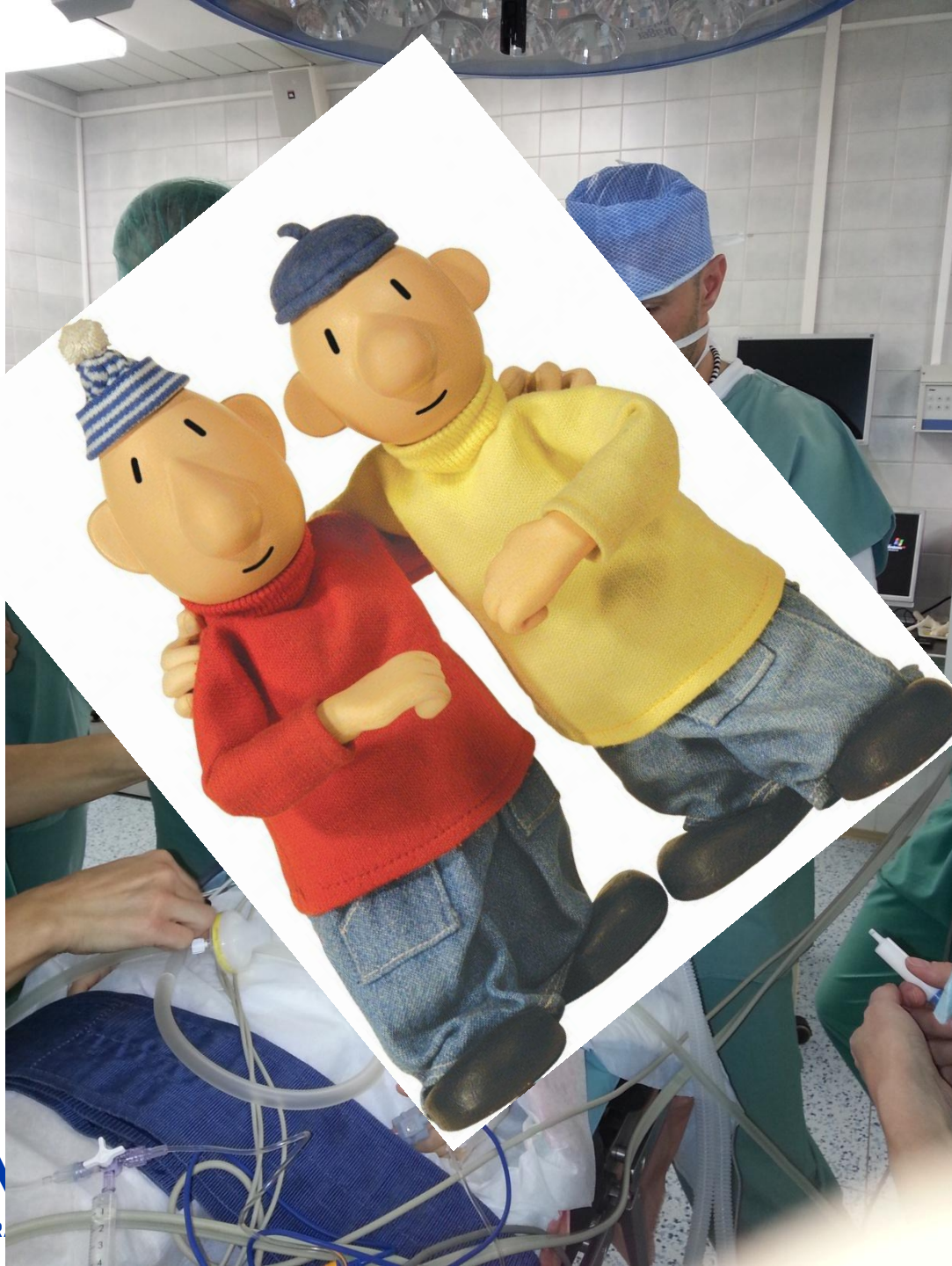


e is

...í ?????







A close-up photograph of a child's open mouth, showing the teeth and tongue. The child appears to be wearing a dental appliance or has a dental procedure in progress, as a blue mark is visible on the lower right tooth. The background is a bright yellow wall, and the child is wearing a pink, textured garment. A blue speech bubble is overlaid on the left side of the image.

Děkujeme za
pozornost !!!

.....Vaše děti

Děkujeme za pozornost.

Klinika anesteziologie, resuscitace
a intenzivní medicíny 1. lékařská fakulta UK
a Všeobecná fakultní nemocnice v Praze

U nemocnice 2; 128 08 Praha 2

T: +420 224 967 126

F: +420 224 967 125

E: karim@vfn.cz

www.karim-vfn.cz