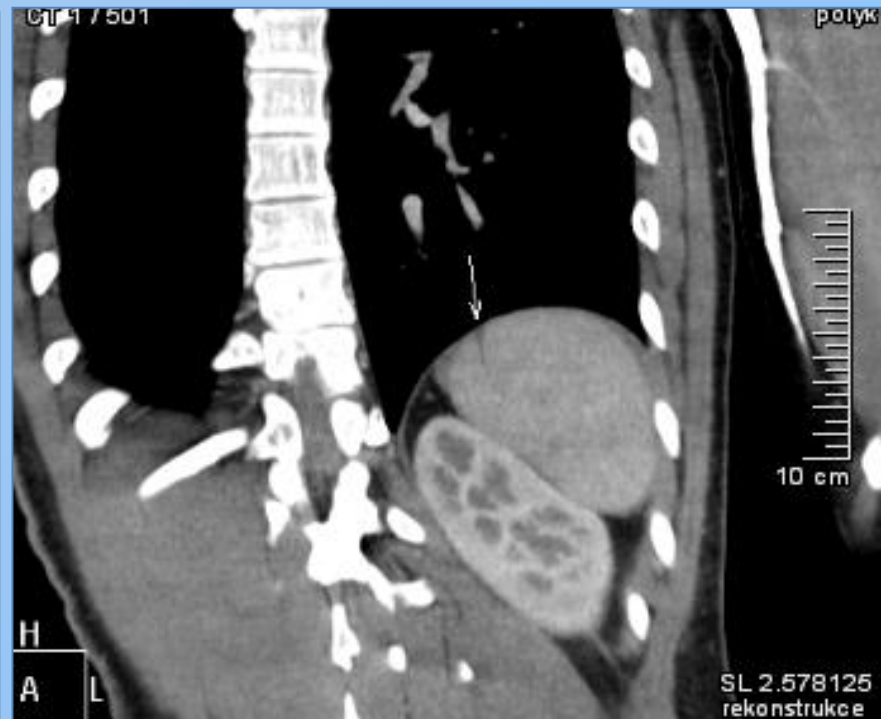

# Poranění břicha a hrudníku v letech 2014-2015 v TC Liberec

Šrám J, Lukáš R.,


Traumatologicko- ortopedické centrum, Krajská nemocnice Liberec a.s.



Mikulov 2016

- Soubor pacientů s Dg T07,T068
- V kombinaci s poraněním hrudníku
  - 2014 - 2015

97 pacientů( 73 mužů, 24 žen)  
Průměrný věk 43,5 roku (16 – 87)



Poranění břicha

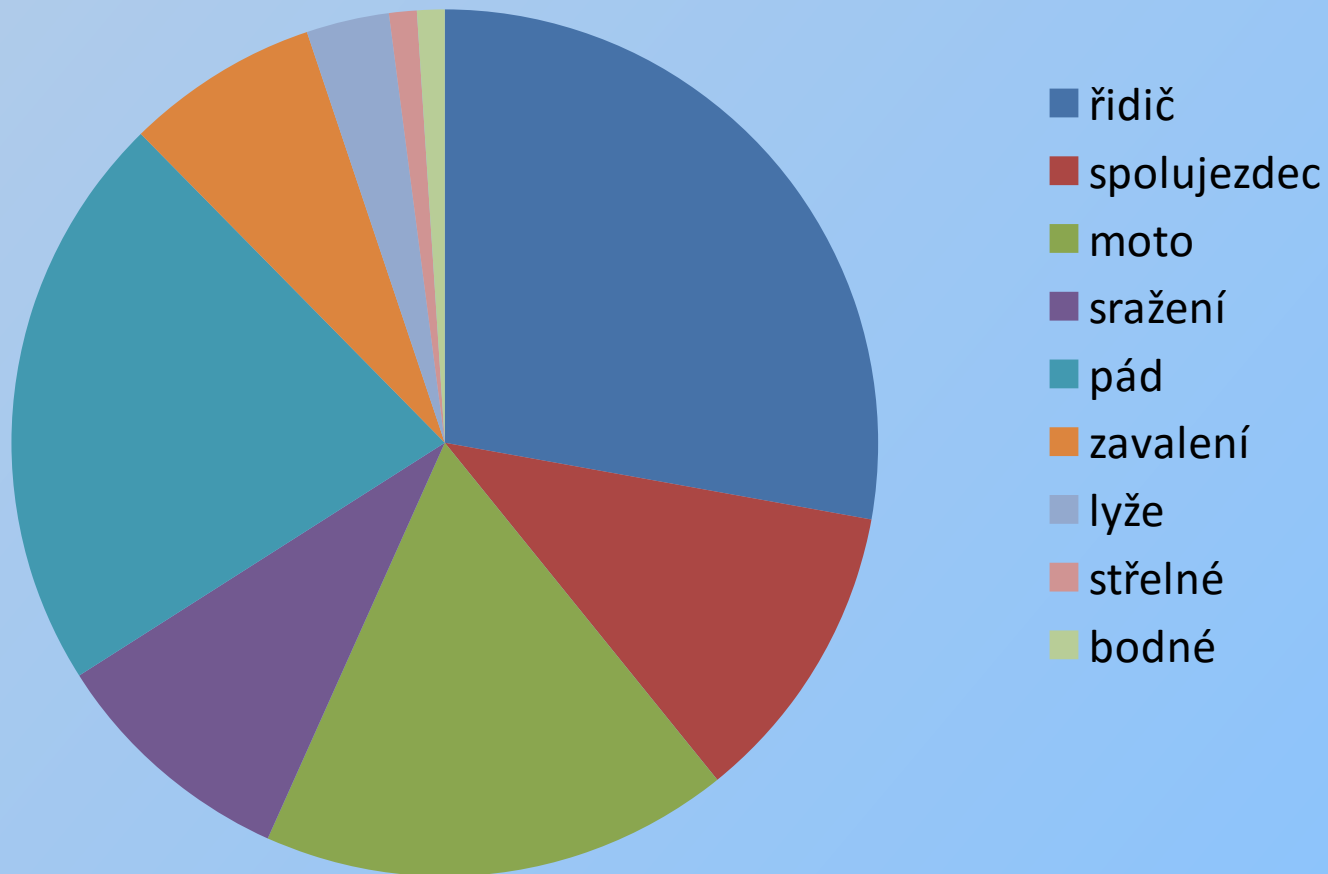
38

# 97 pacientů mechanismus

Autonehoda - řidič	27
Autonehoda - spolujezdec	11
Moto	17
Sražení	9
Pád	21
Zavalení	7
Lyže	3
Bodné	1
Střelná	1

# 97 pacientů

## Mechanismus



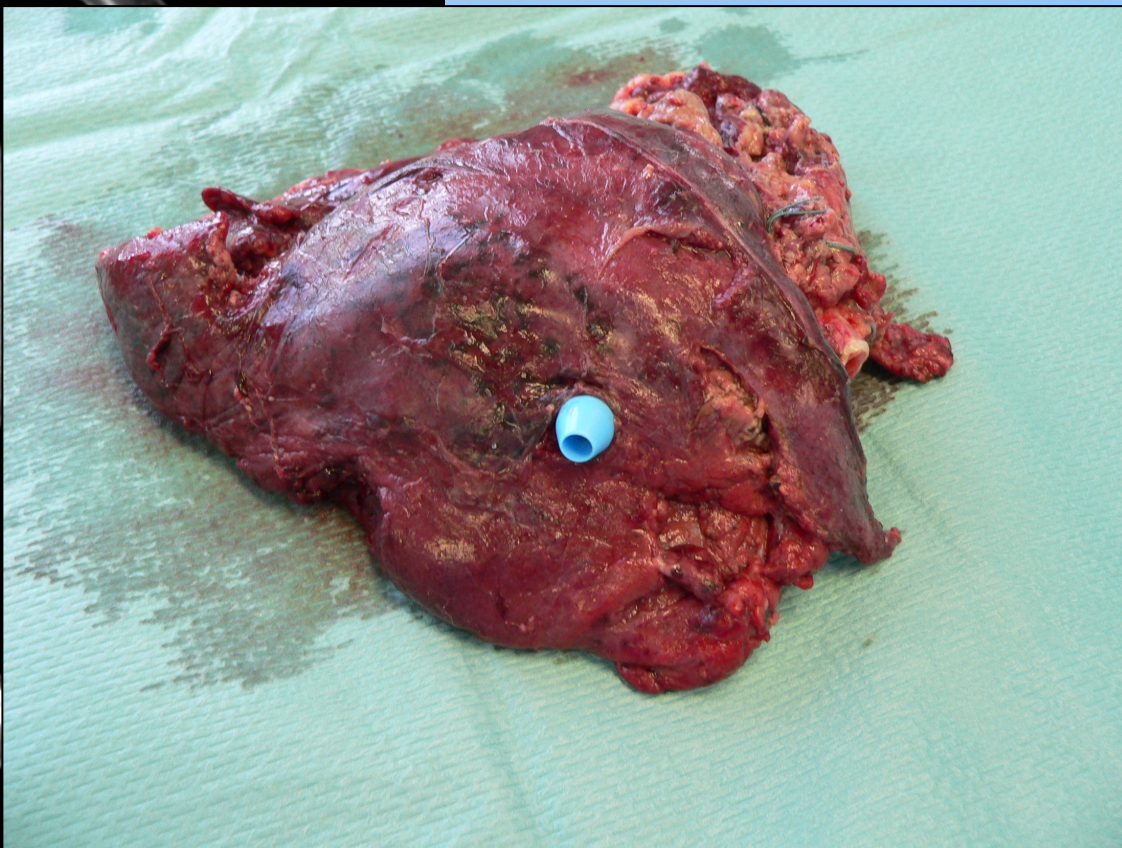
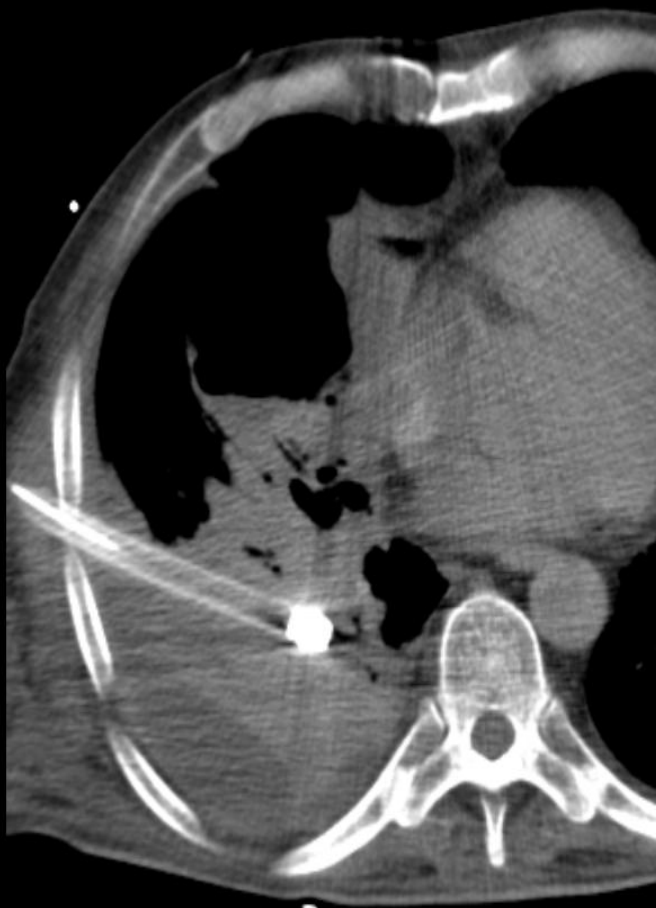# Hrudník

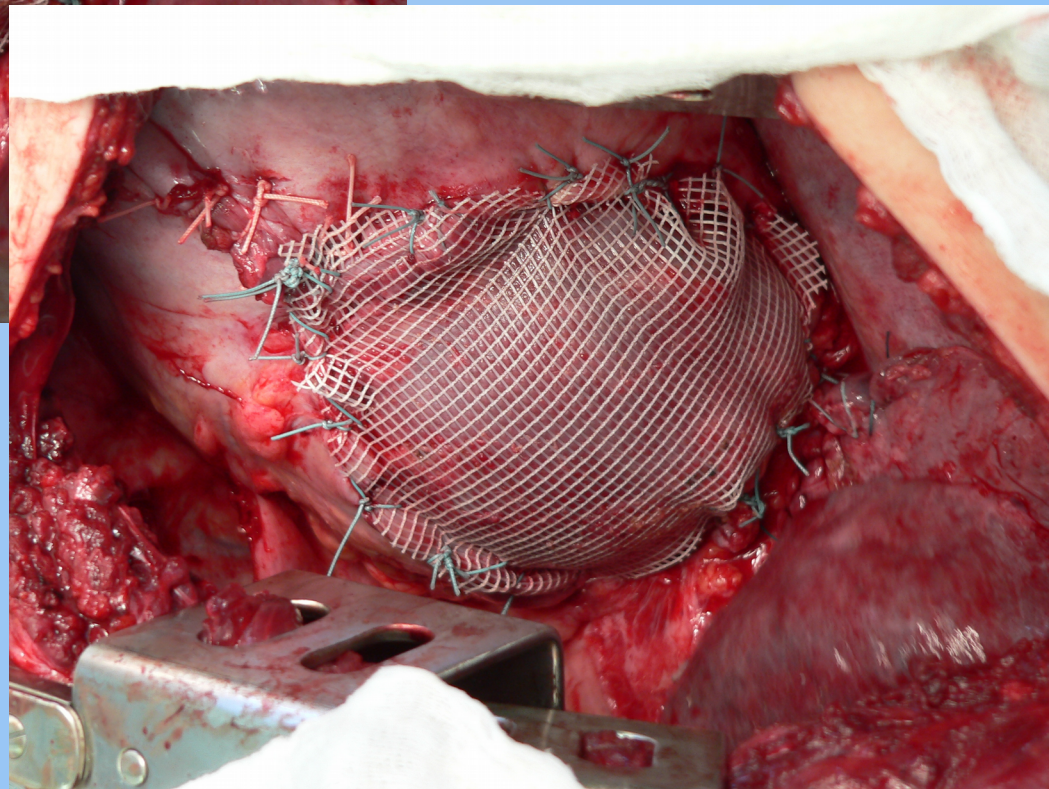
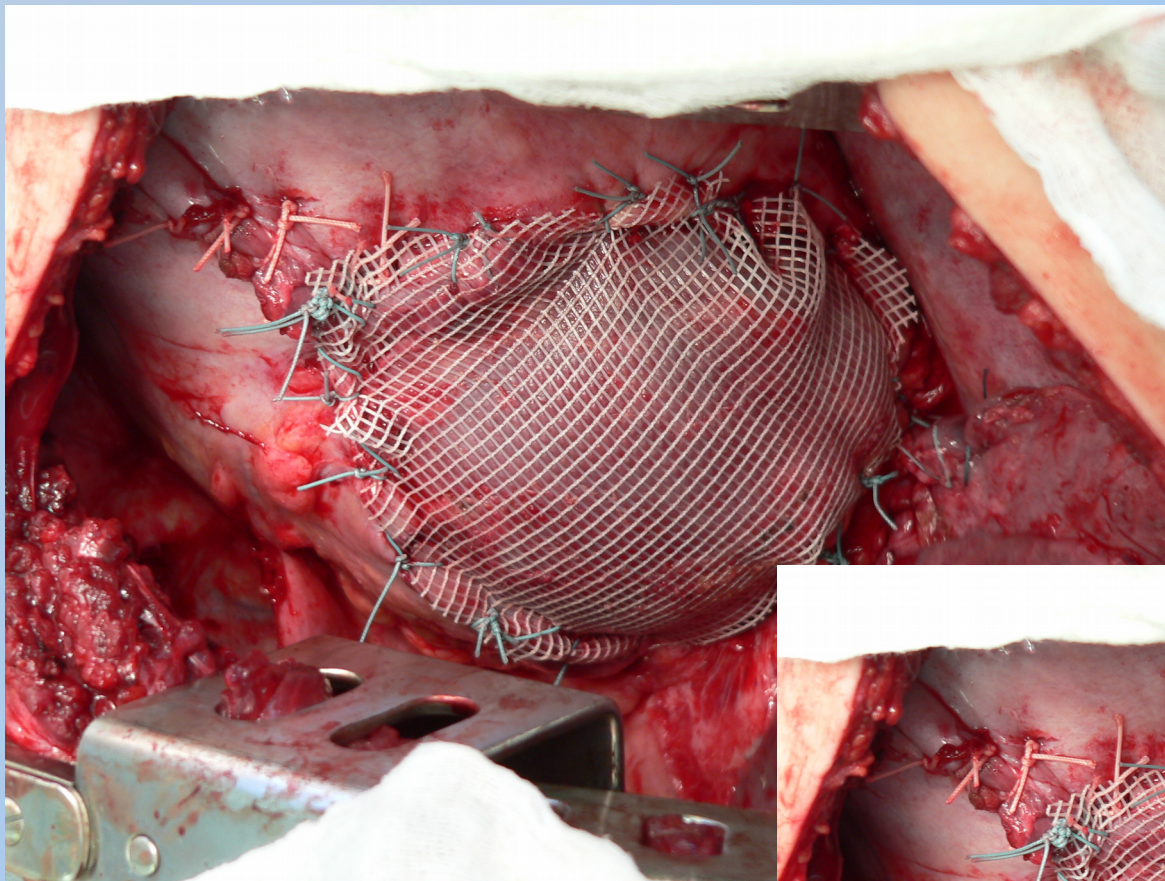
- Zlomeniny žeber, případně kontuze plicní
- Drain 27x ( 5x bilat, redrenáž 2x, pig tail 1x)
- Stabilizace hrudní stěny 3x
- Thoracotomie 3x
- Bránice 3x
- Trachea 1x Thomayerova nemocnice

# I zavedení drainu má svá rizika

4

Immagenti  
ACAC





Defekt bránice řešen  
vicrylovou sítkou

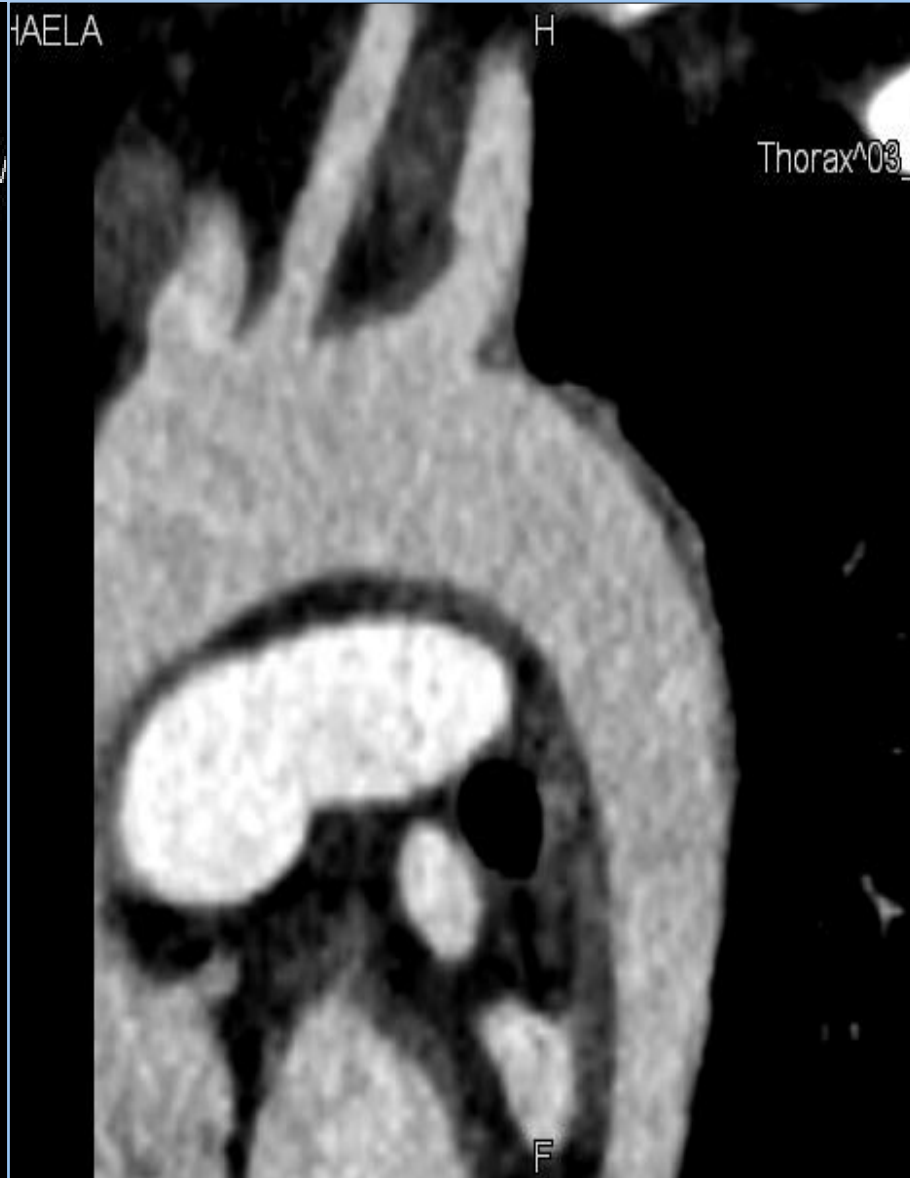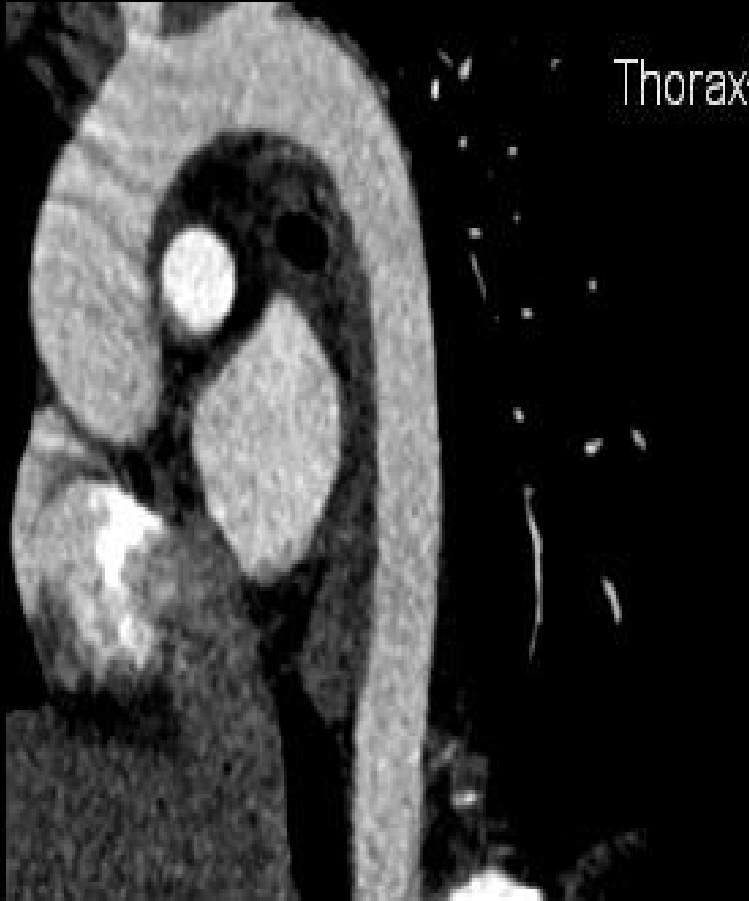# Hrudník

- Sternum 8x
- Kontuze myokardu s arytmií 4x
- Disekce aorty 3x

2x stentgraft

1x konzervativně



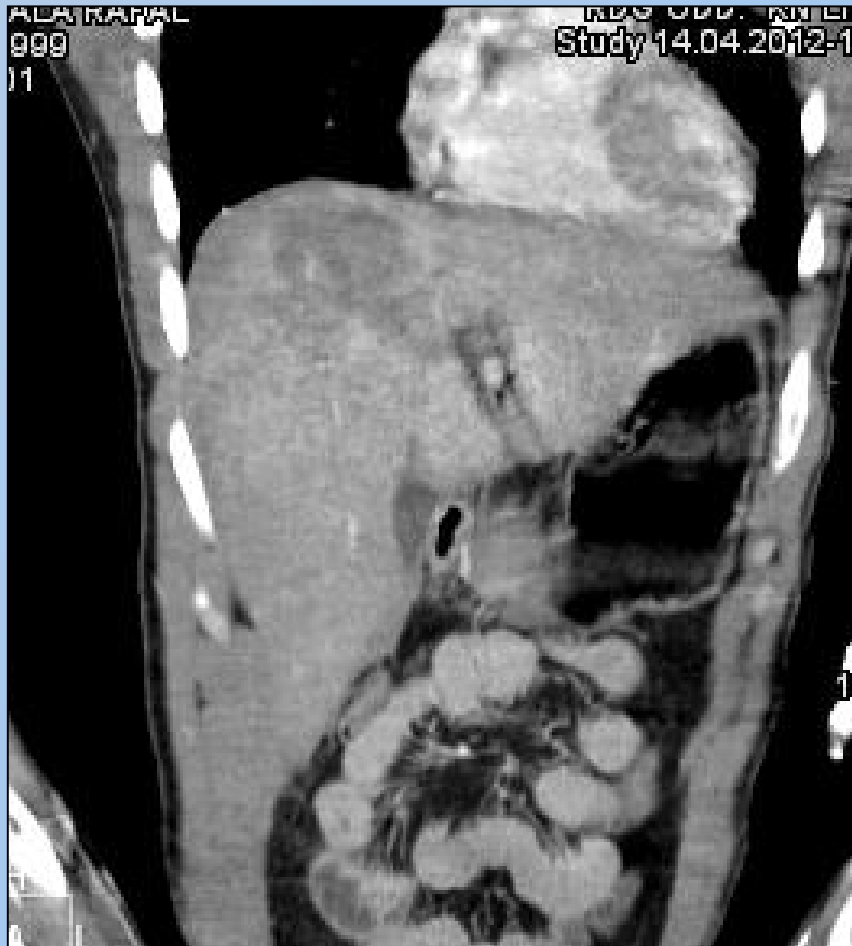

Disekce aorty – konzervativní postup

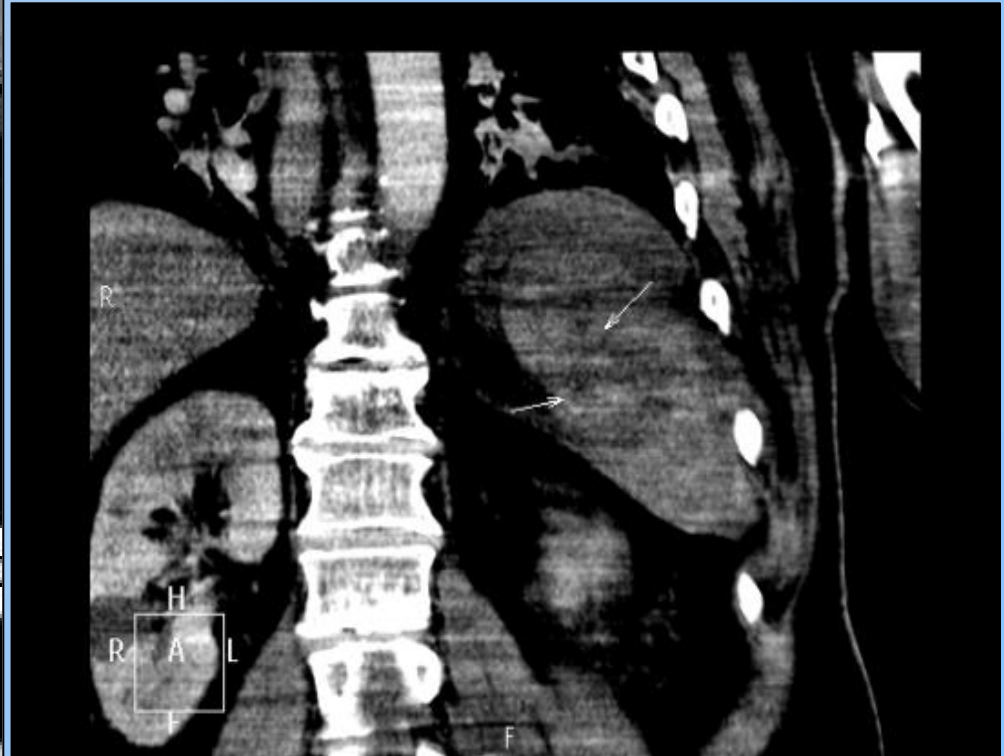
# Břicho

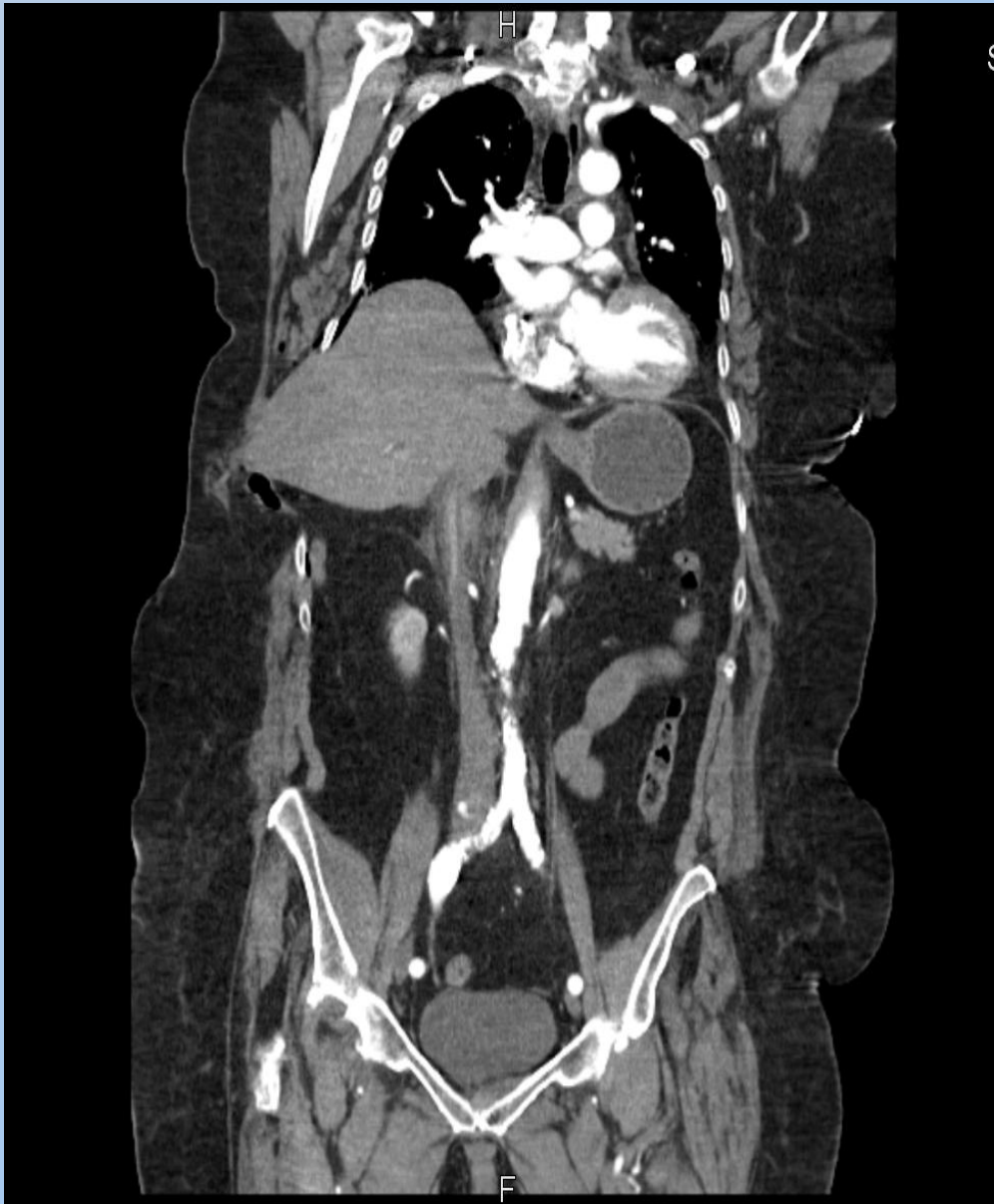- Játra konzervativně 6x
- Játra op 4x
- 2x resekce
- 1 tkáň lepidlo
- 1x
- repozice orgánu
- Slezina konzervativně 9x
- Slezina op 6x splenectomie
- Mesenterium a t.s. 6x

# Poranění pravého laloku jater konzervativní postup

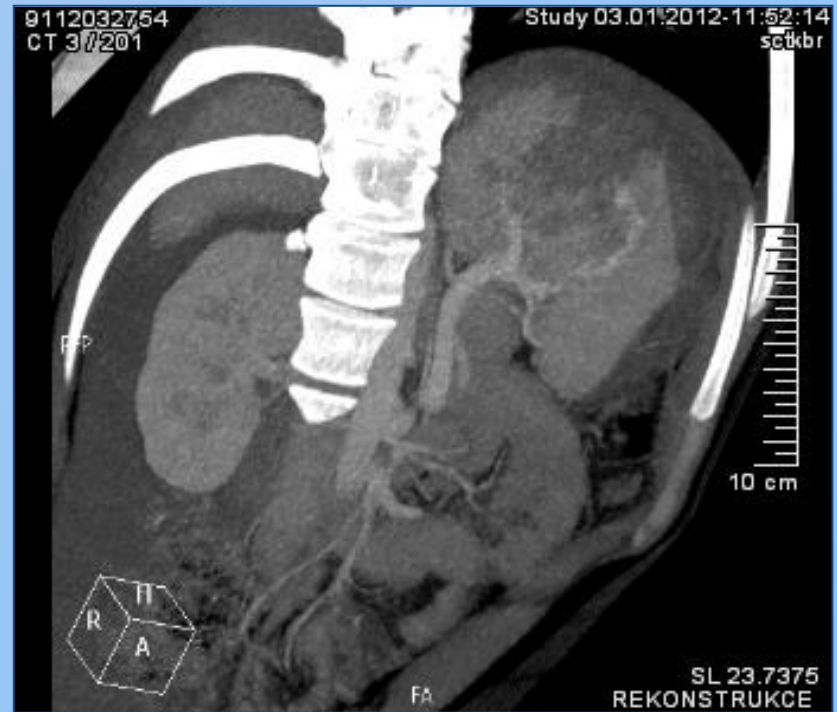

# Dilacerace horního polu sleziny Konzervativní postup





Rpt bránice a hrudní stěny



hilová rpt sleziny

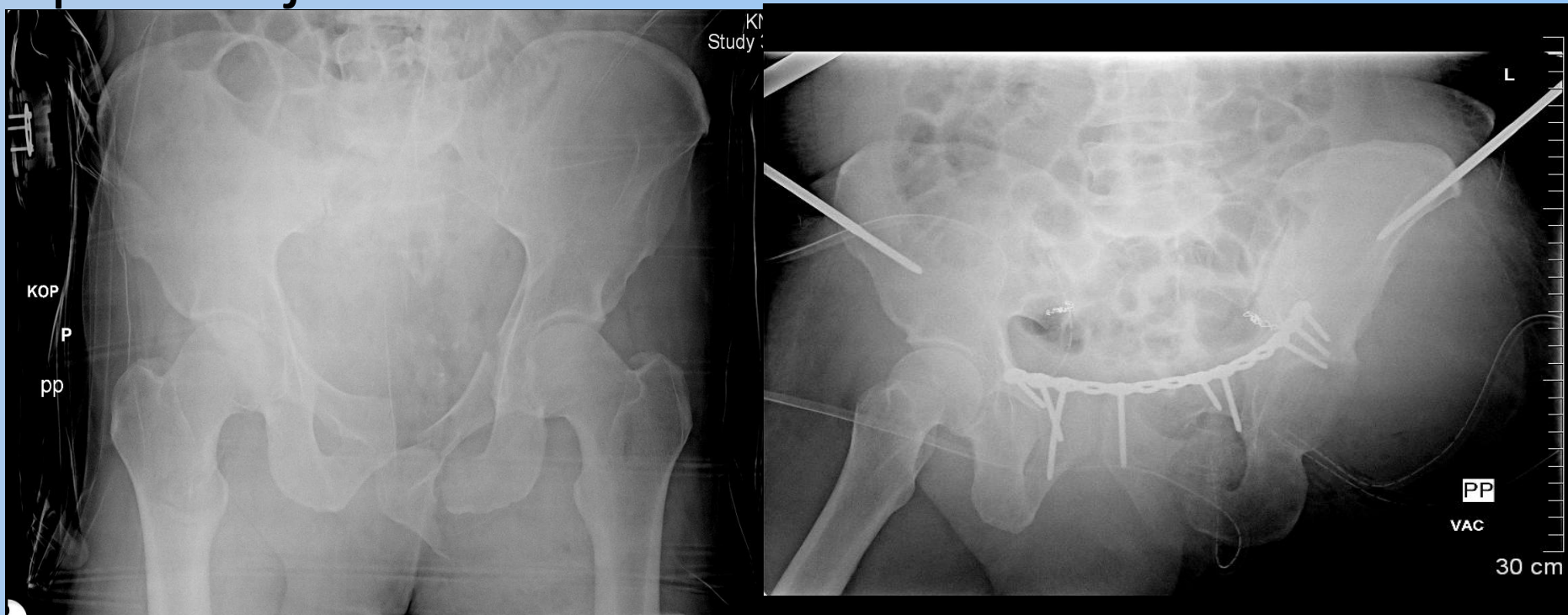
# Břicho

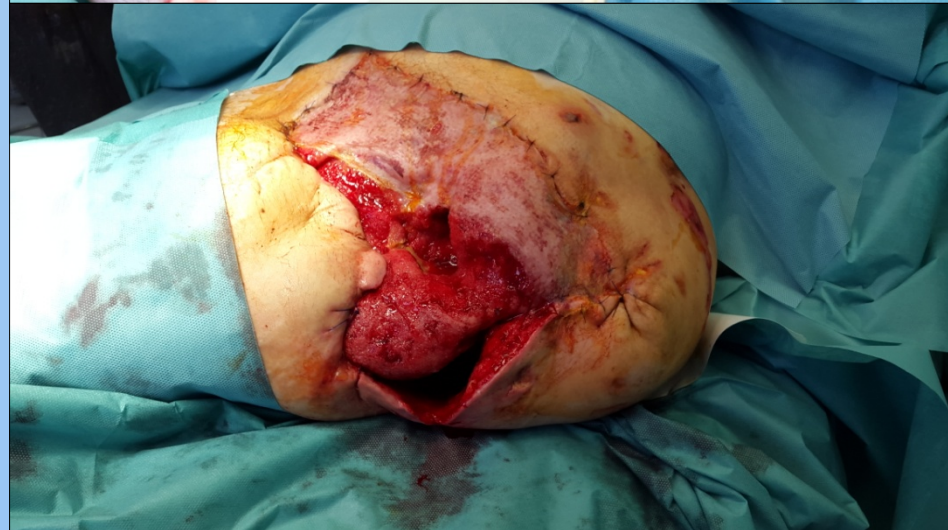
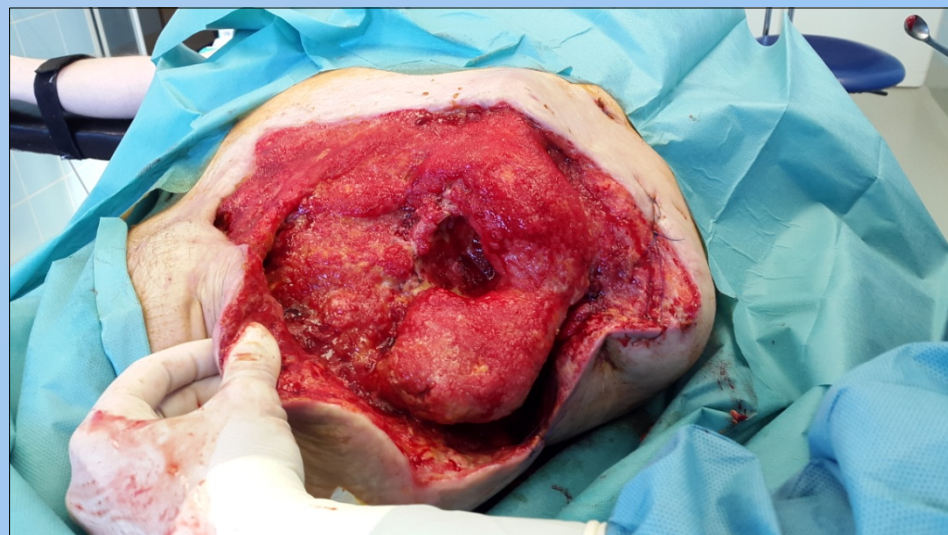
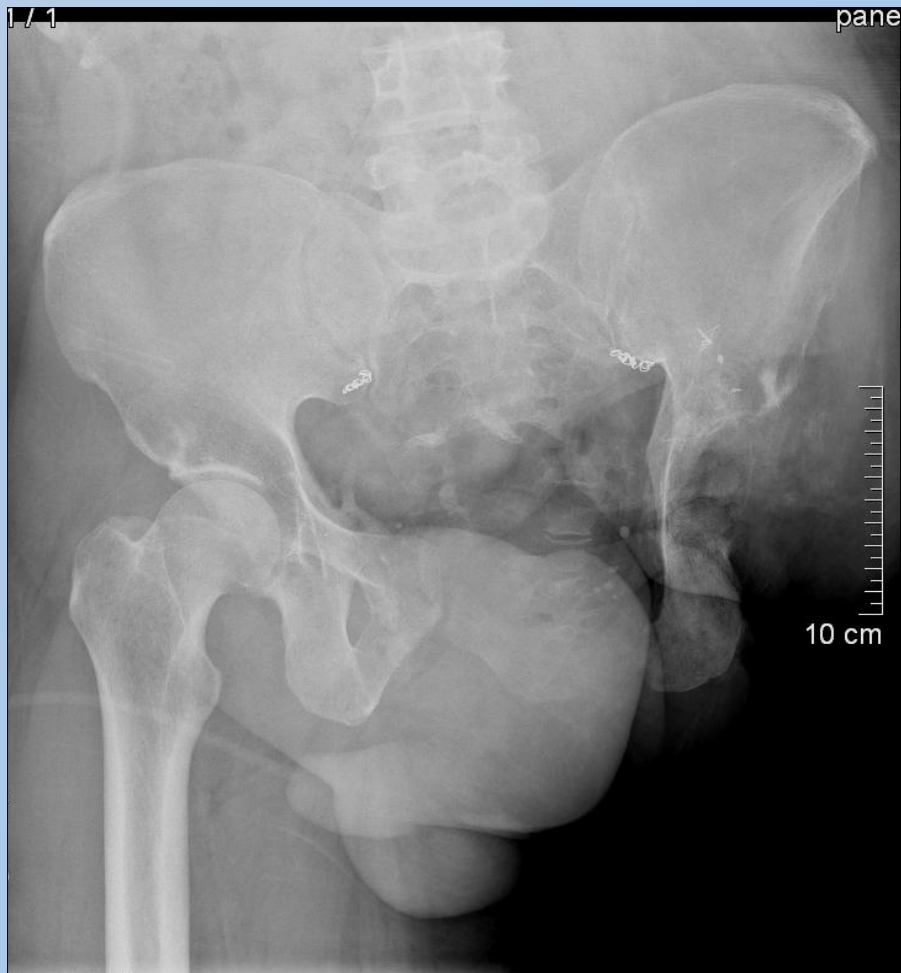
- Kontuze ledviny 6x  
1x leak pánvičky - stent
- Kontuze nadledviny 2x
- Extraperit rpt. moč. měchýře 3x

# Přidružená poranění

- Kraniocerebrální poranění 23x
- Pánev, acetabulum 25x  
ZF 12x, osteosyntéza  
13x
- poranění páteře 21x  
míšňí léze  
5x
- Končetinová poranění 34x
- Úmrtí 3x – KCP ( + 1x po půl roce

Muž, 56 let, zavalený jeřábem, dilacerace a. a v. ilica ext. v délce 12 cm, kontuze plíce vlevo  
Otevřené poranění pánve, dilacerace břišní stěny a třísla vlevo,  
Podvaz cév, primární exartikulace v kyčli, ZF a dlahy, pokračující krvácení - **embolizace**

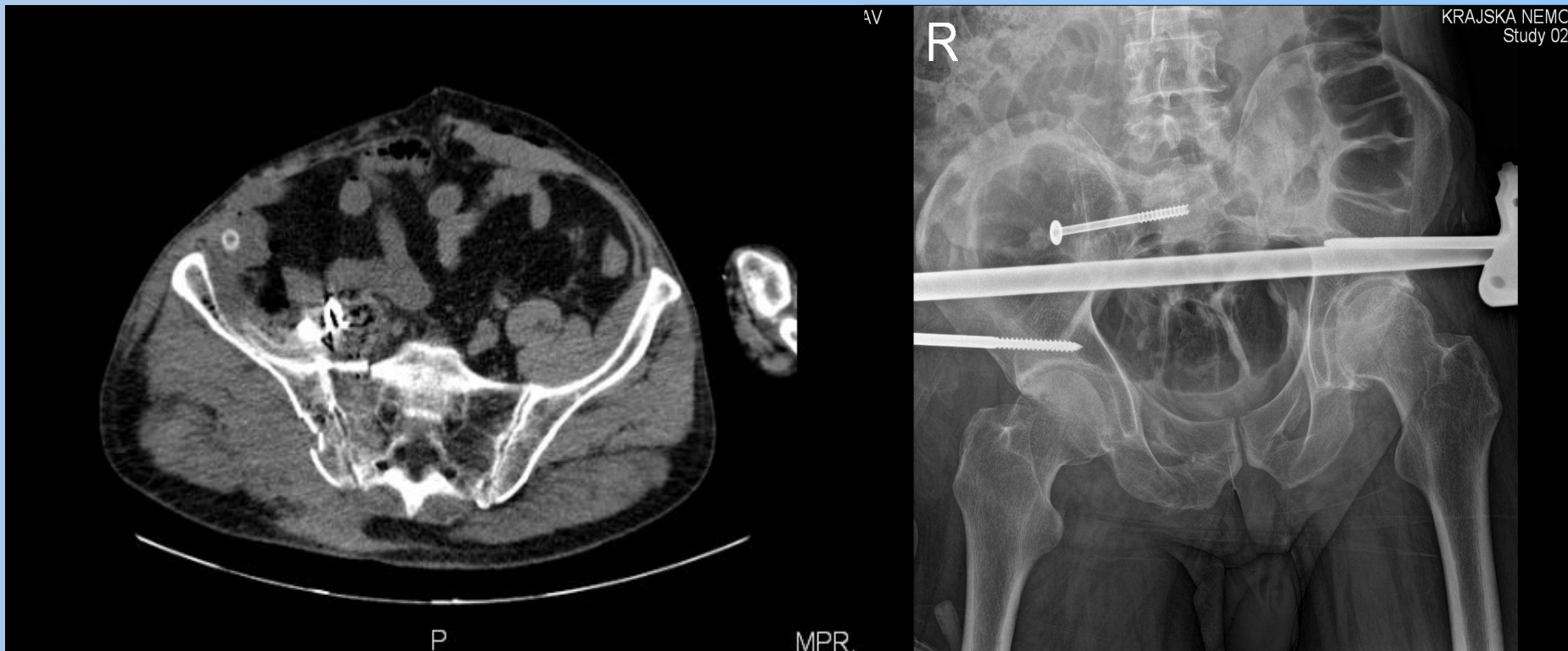




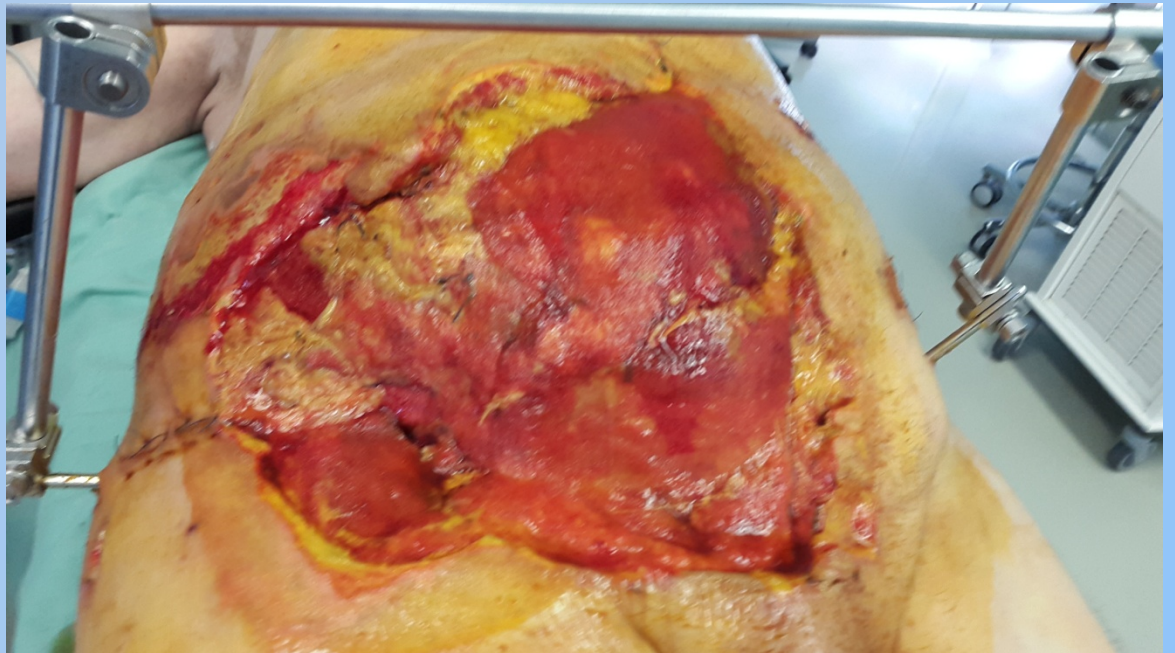
Opakované revize s odstraňováním nekrotických tkání měkkých i kostních, následná plastika defektu



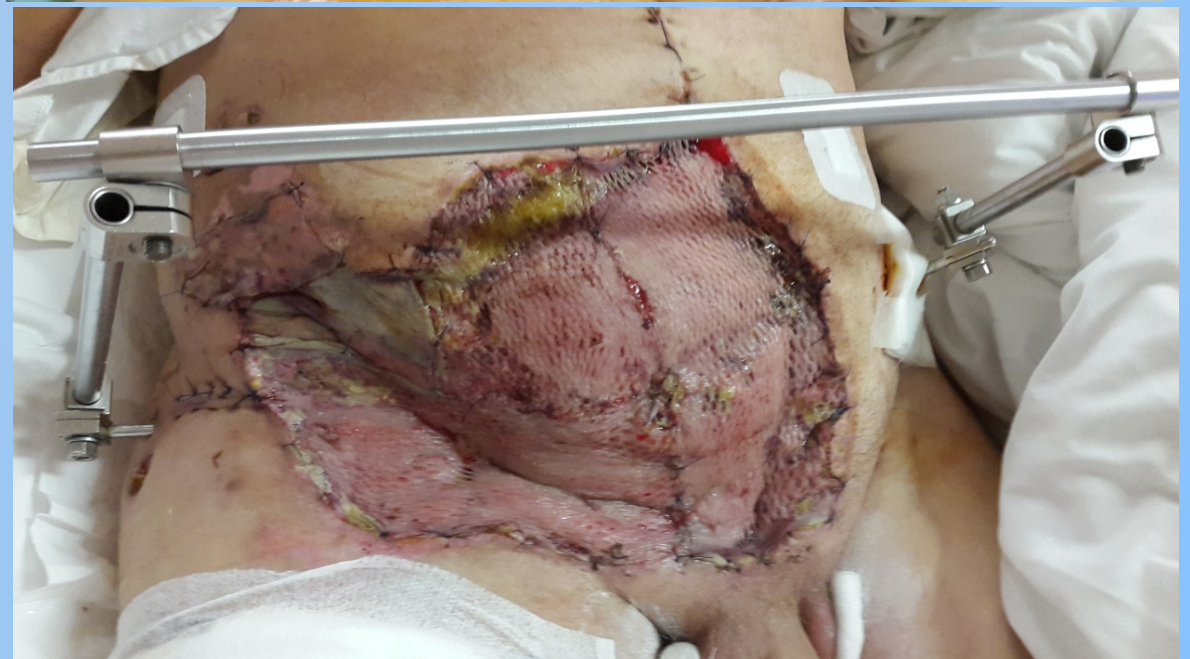Muž, 62 let, zavalený na pile, eventrace břišních orgánů před břišní stěnu, vyprošťován hodinu, rozsáhlá devastace břišní stěny s vypreparováním závěsu TS do retroperitonea, prokrvení střeva i DKK v pořádku  
Otevřené poranění pánve, zlomeniny žeber vpravo  
Revize, tamponáda rouškami, Bogota bag, ZF

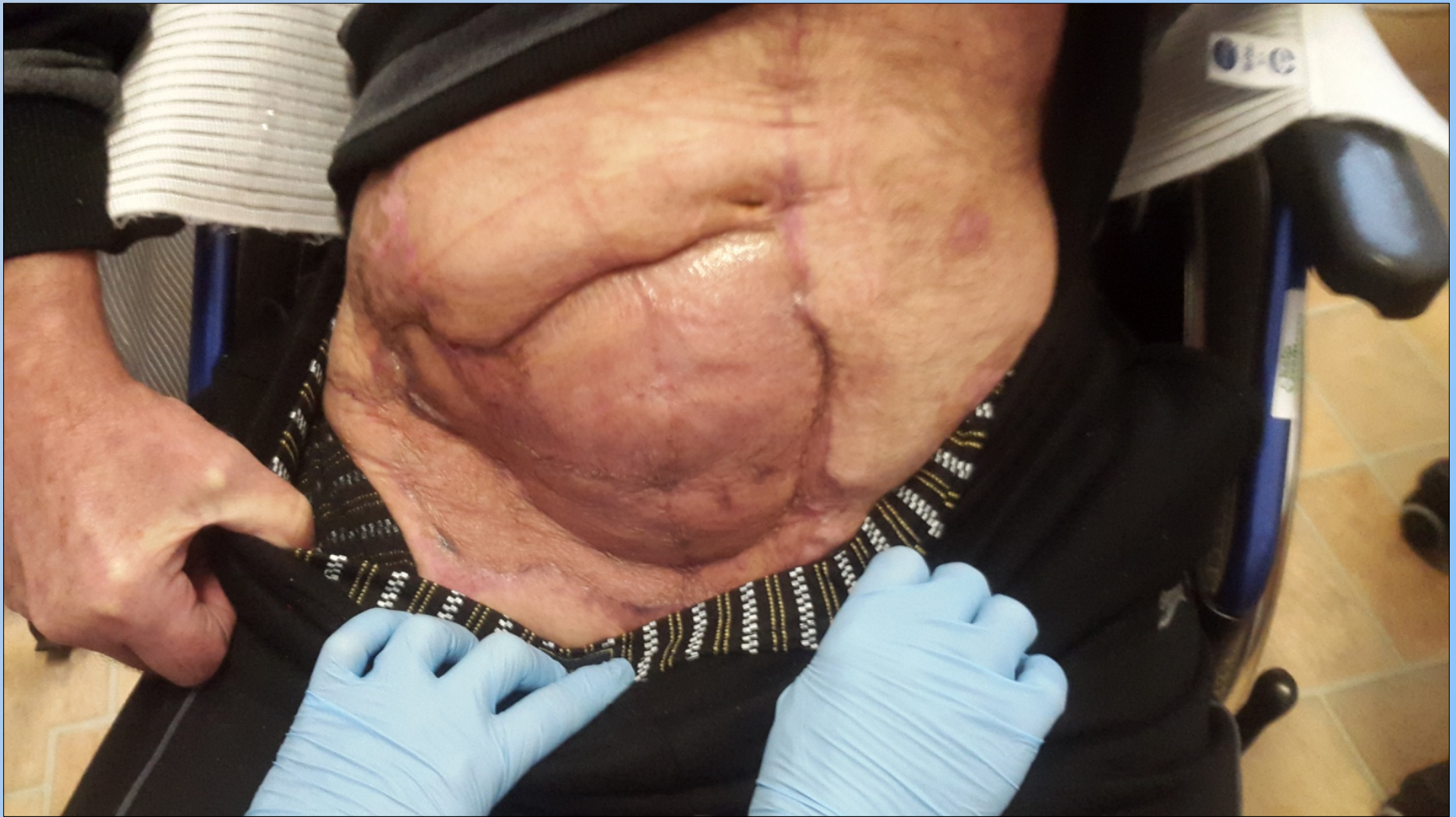

VAC hojení



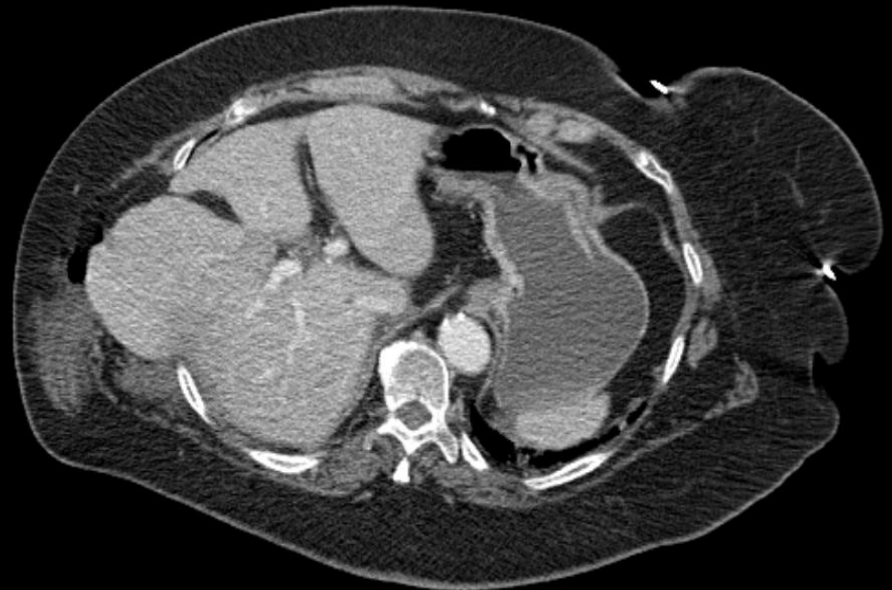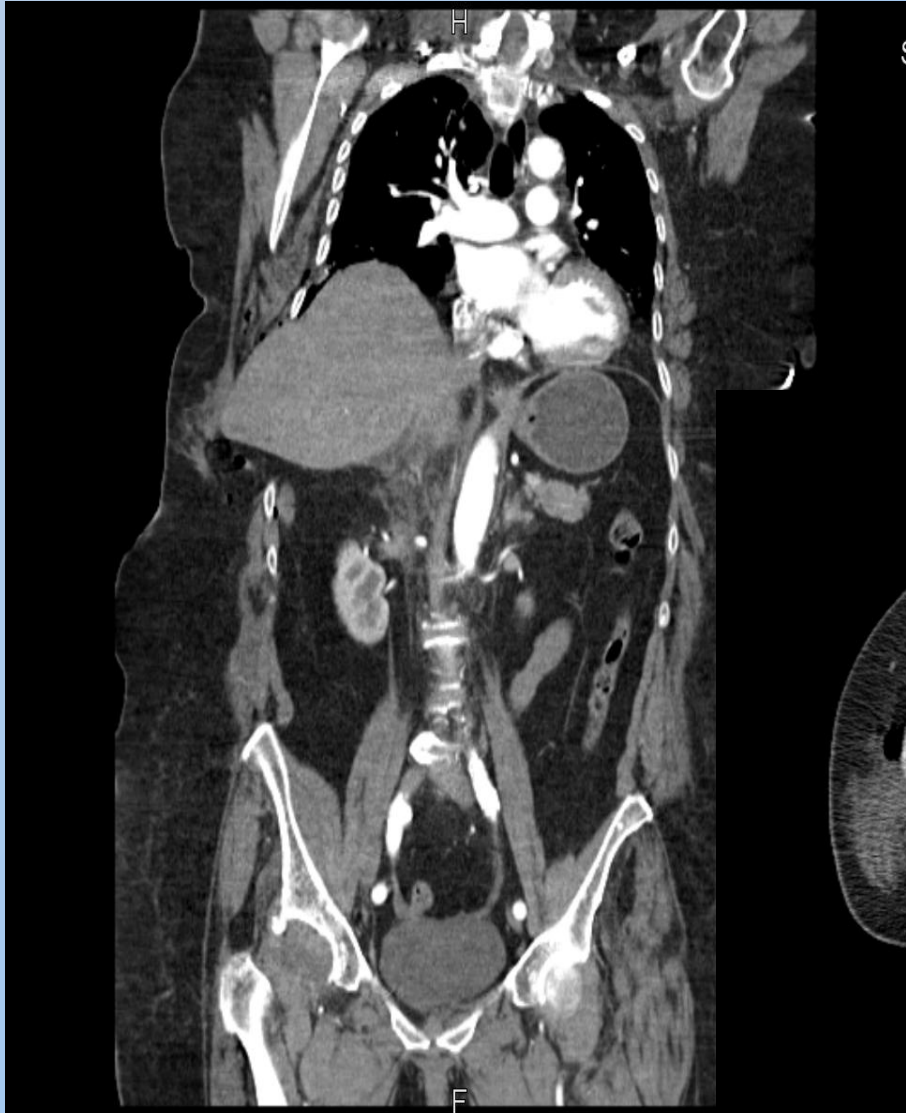Tirsch  
štěpování



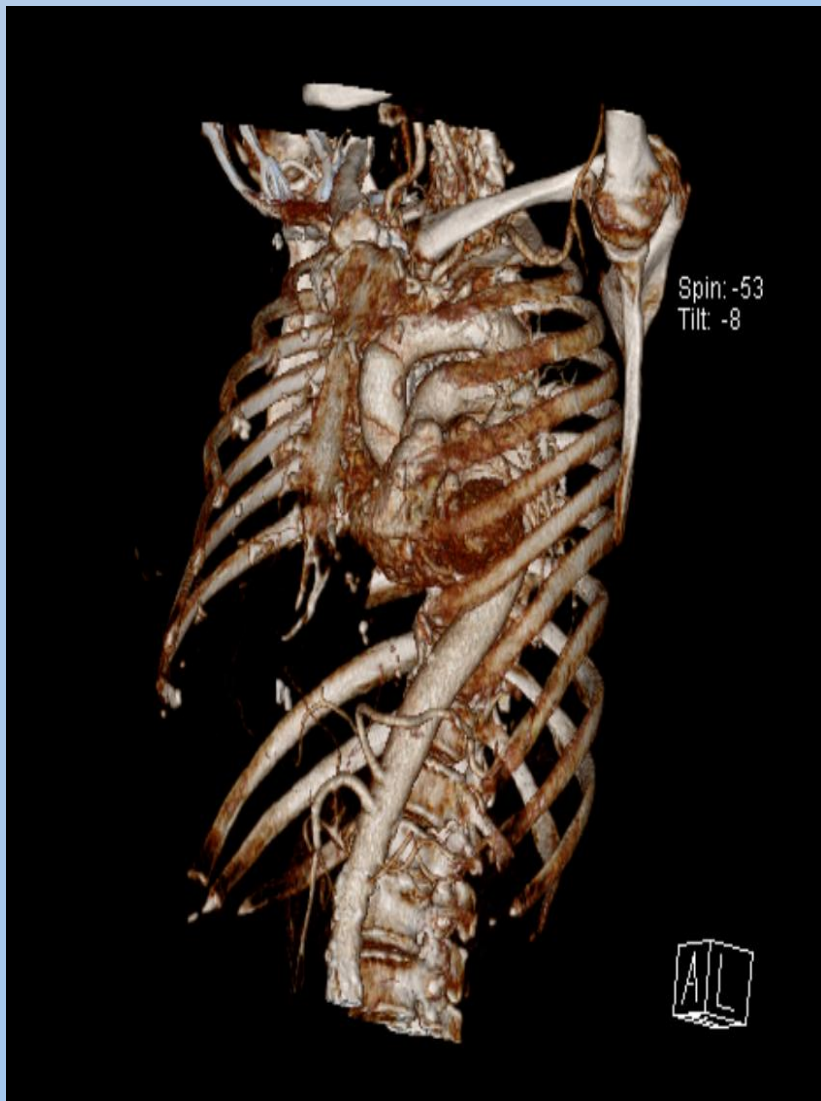


Výsledný stav ? – kýla zpevnění břišní stěny?

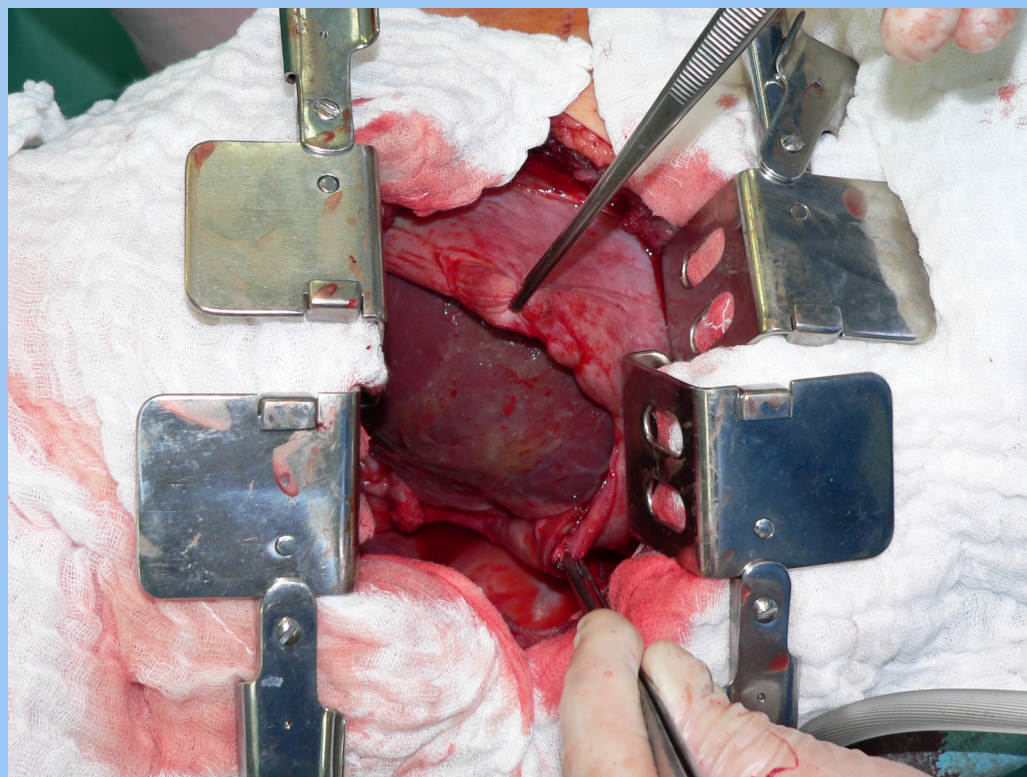
Žena, 76 let, autohavárie spolujezdec, rpt. hrudní stěny,  
rpt bránice, protruze jater do defektu, zlomenina  
acetabula



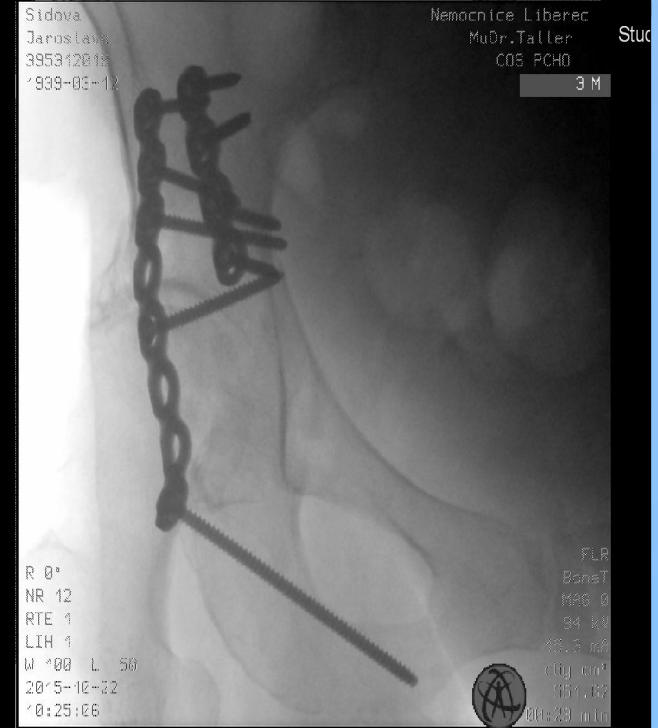
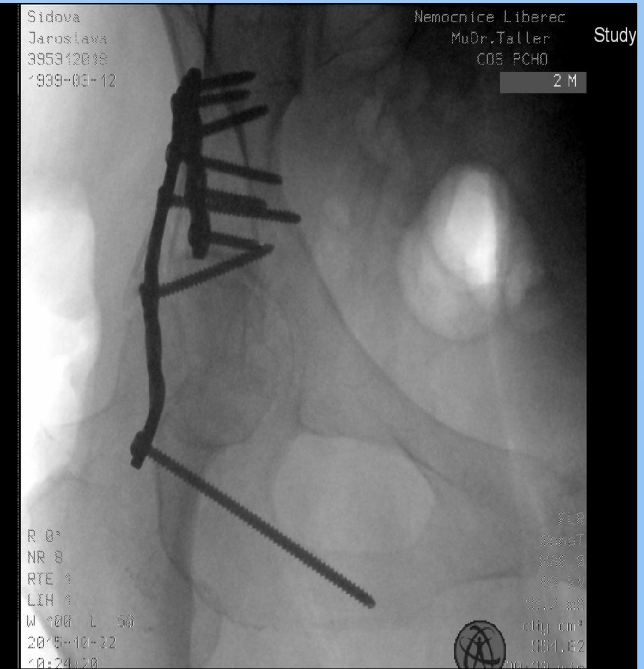
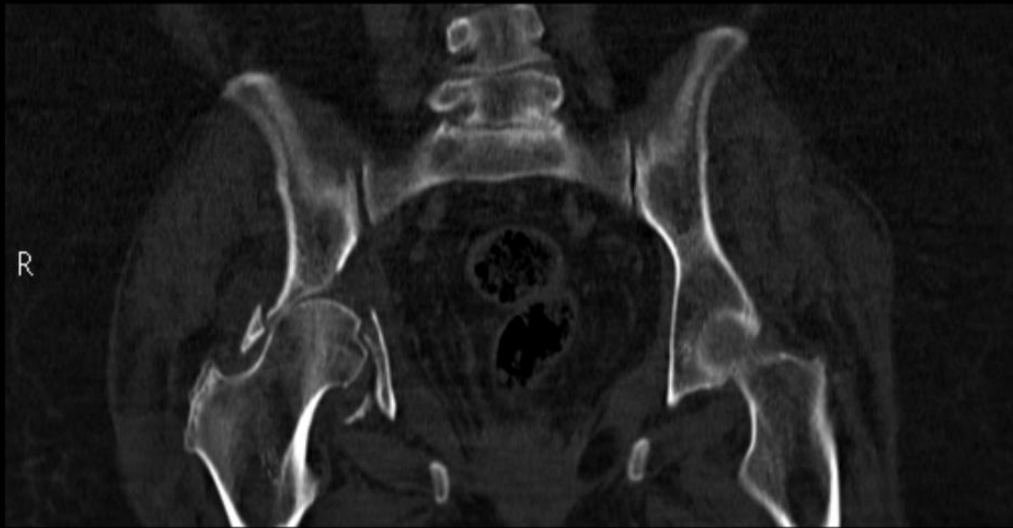
# Defekt hrudní stěny



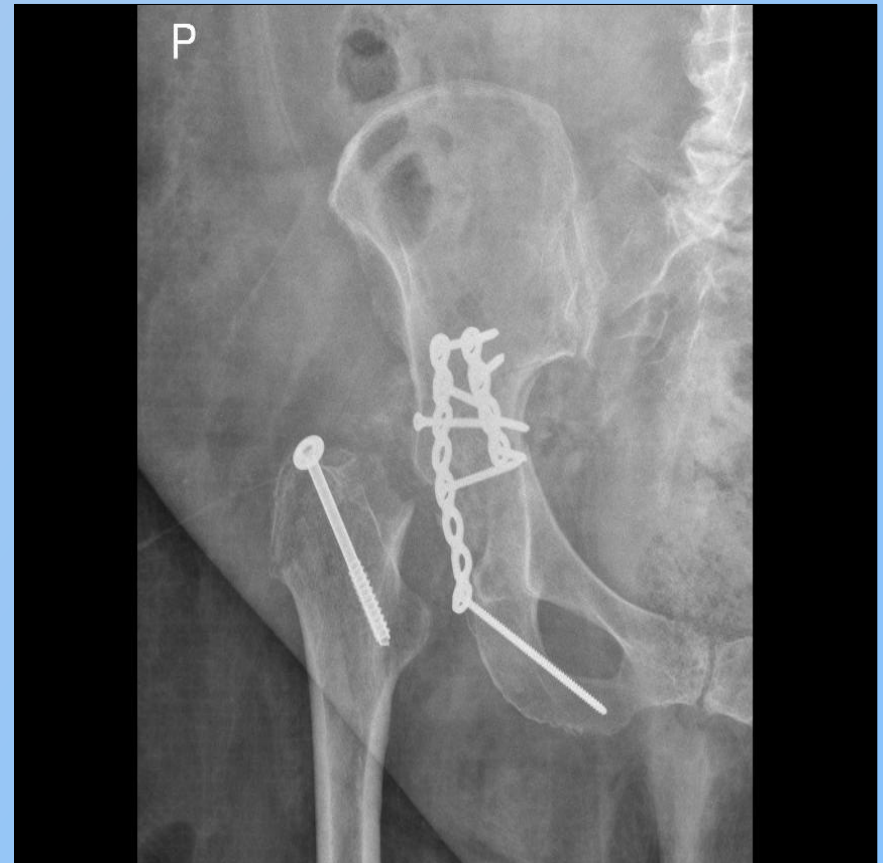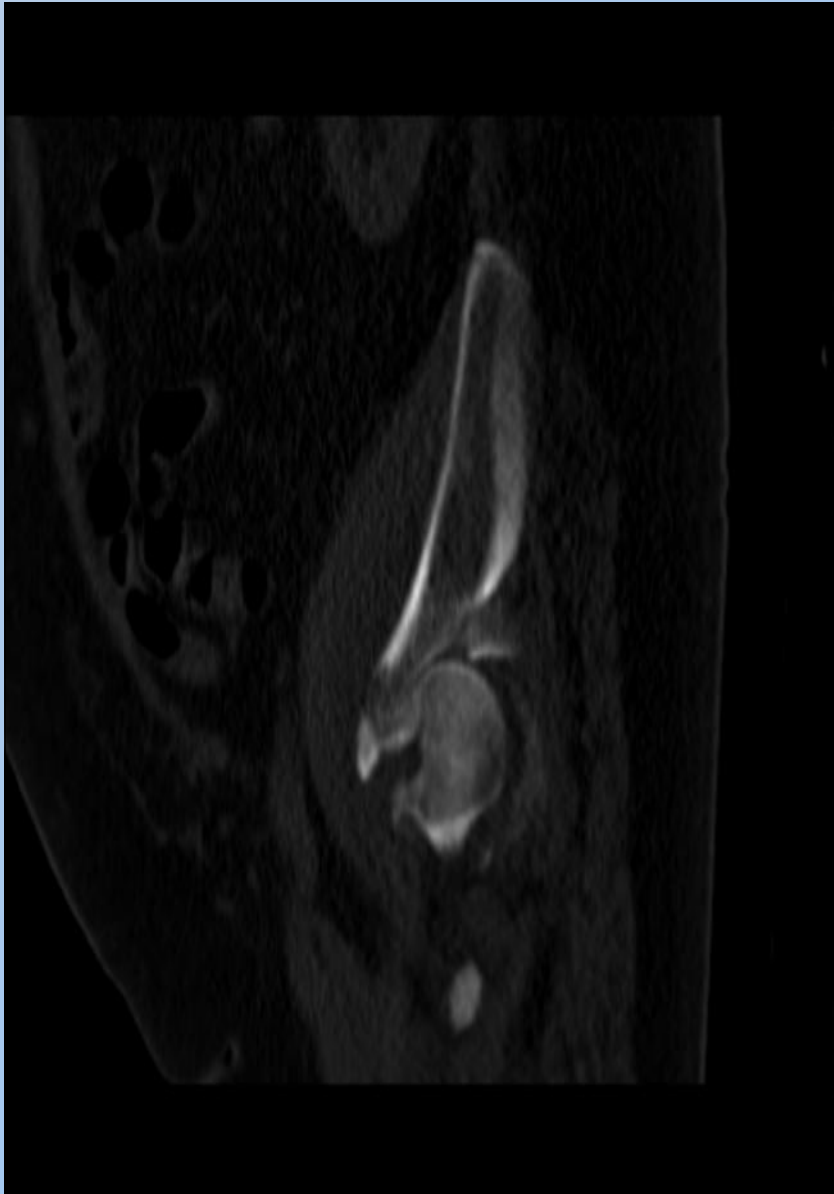
# Ruptura bránice



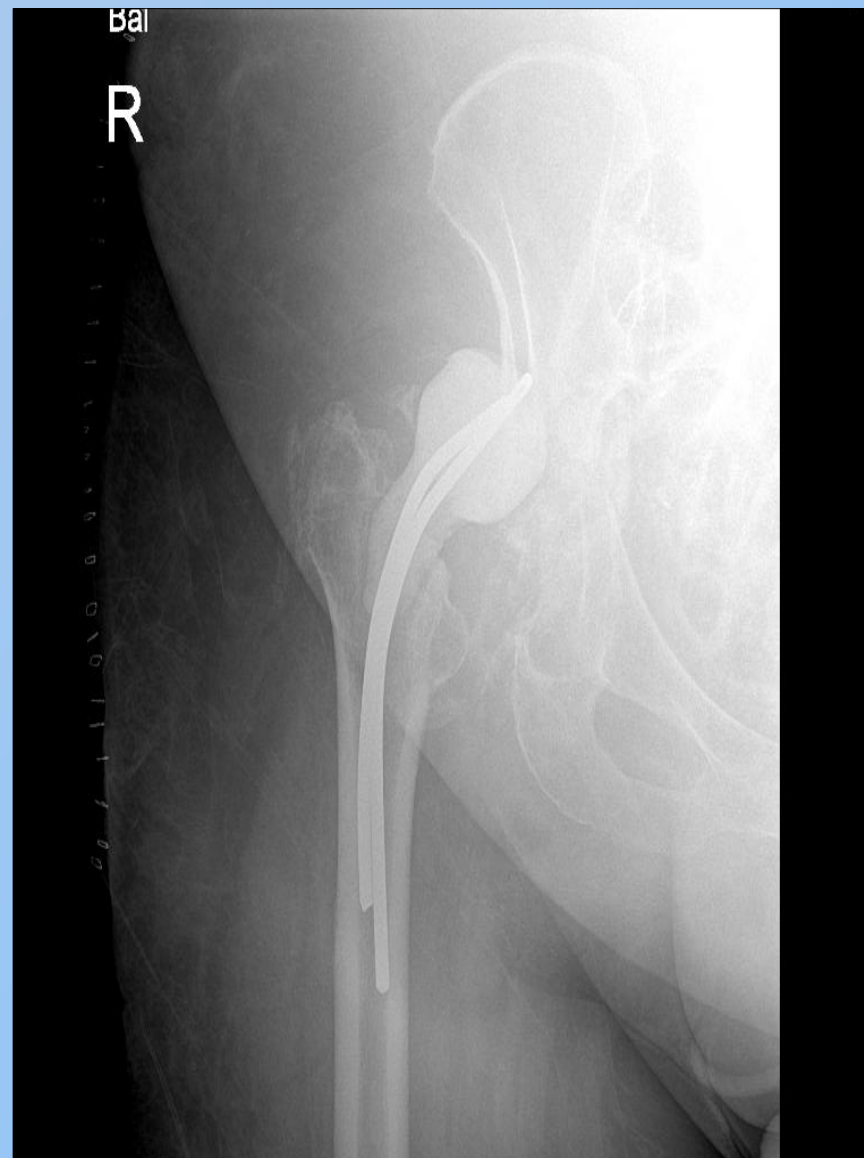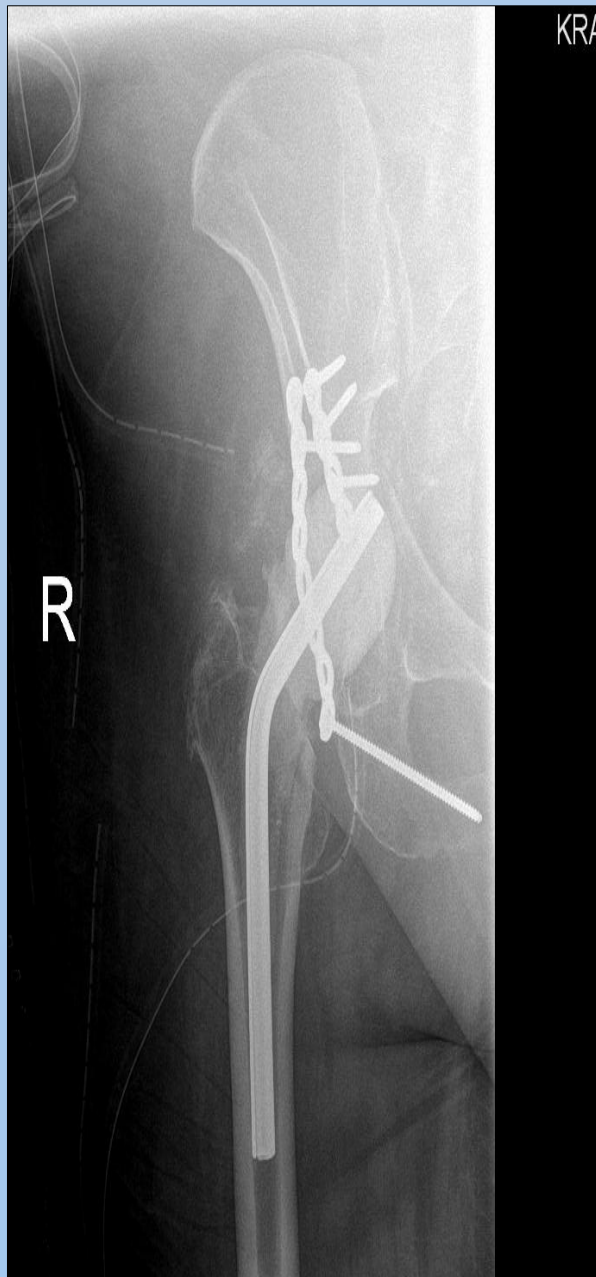# Operace acetabula Kocher – Langebeckův přístup 2 dlahy



Defekt v hlavici, časná nekroza,  
infekt



# Cementový spacer, luxace





# Závěr

Oproti izolovaným poraněním vyšší počet operačních revizí

Významná pomoc invazivní radiologie

Problematika timingu u pacientů s míšní lézí

I jednoduché výkony mají svá rizika



Děkuji za pozornost