

UNIVERSITY HOSPITAL BRNO
FACULTY OF MEDICINE
MASARYK UNIVERSITY



DEPARTMENT OF **PAEDIATRIC**
ANAESTHESIOLOGY
AND INTENSIVE CARE MEDICINE

KAZUISTIKA PACIENTKY SE **STREPTOKOKOVOU SEPSÍ PŘI** VARICELOVÉ **MENINGITIDĚ**

Věra Nečasová, Alena Nečasánková



- **pacientka S.B., 12 měsíců**
- **byla přijata na Kliniku dětských infekčních nemocí FN Brno
16.6.2016 pro varicelu a dehydrataci organismu**
- **18.6. 2016 pro oběhovou nestabilitu, meningismus a respirační
insuficienci překlad na naši kliniku**

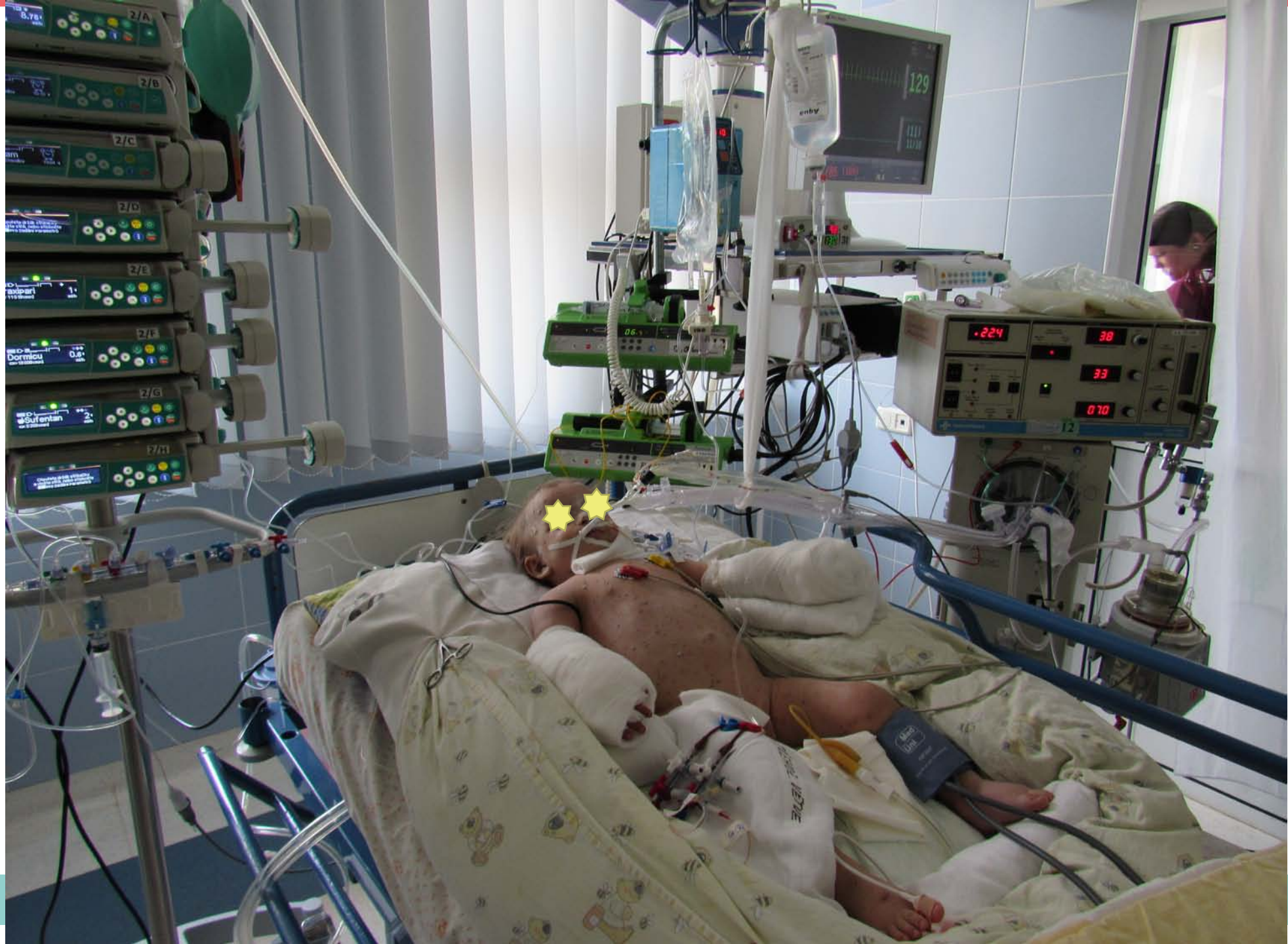

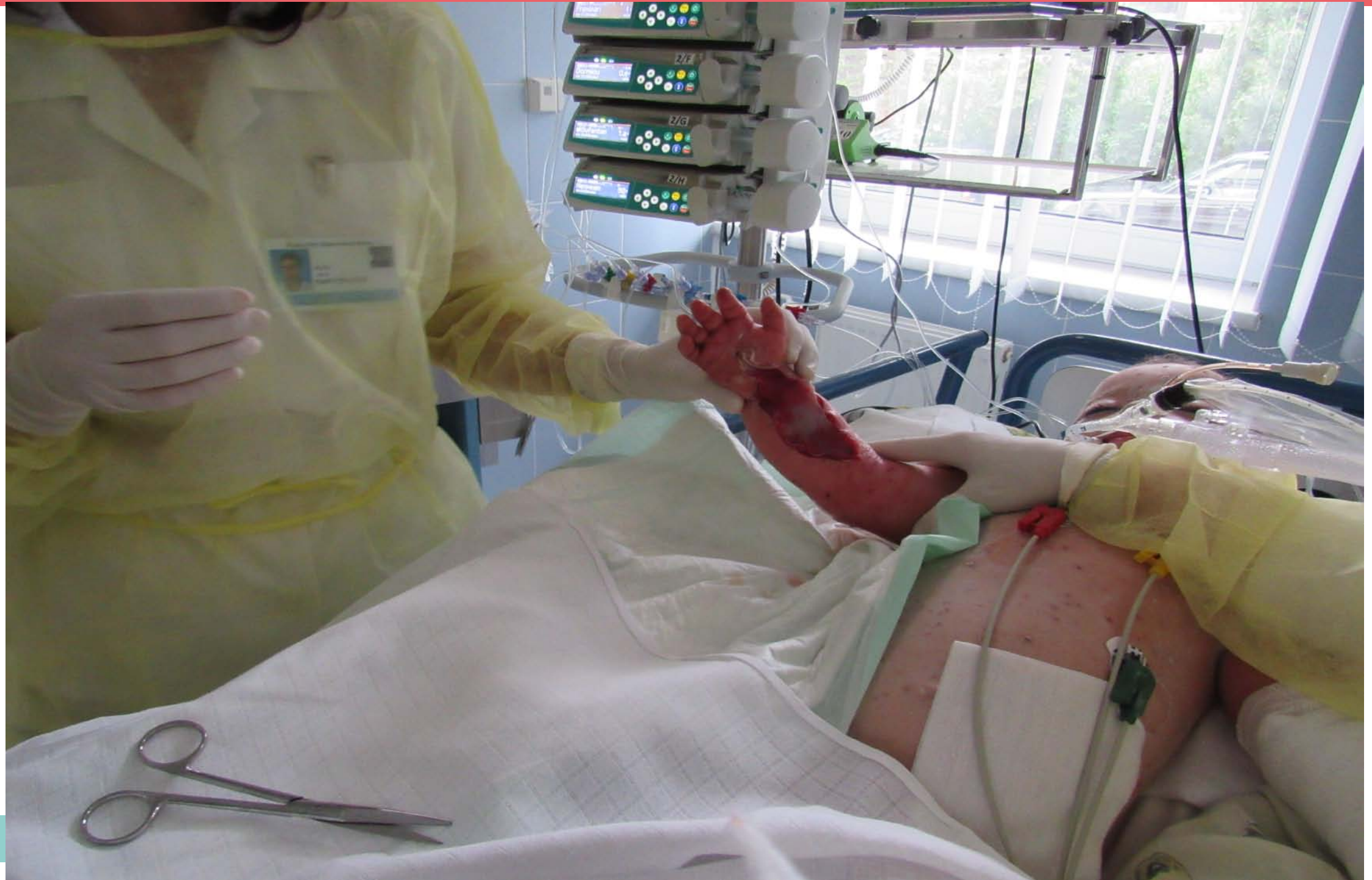- **při příjmu na ARO je tachypnoická, febrilní, extrémně prosáklá, bledá, prošedlá, s výraznými otoky končetin, zejména LHK, která je i cyanotická**
- **po celém těle masivní výsev zaschlých varicelových morf**
- **pac. standardně zajištěna, podána ATB, oběhová resuscitace, stabilizace koagulací, komplexní péče**
- **pro rozvoj tachykardie, pokles saturace a hypotenzi napojena na UPV, která byla nedostatečná, proto přechod na HFOV**

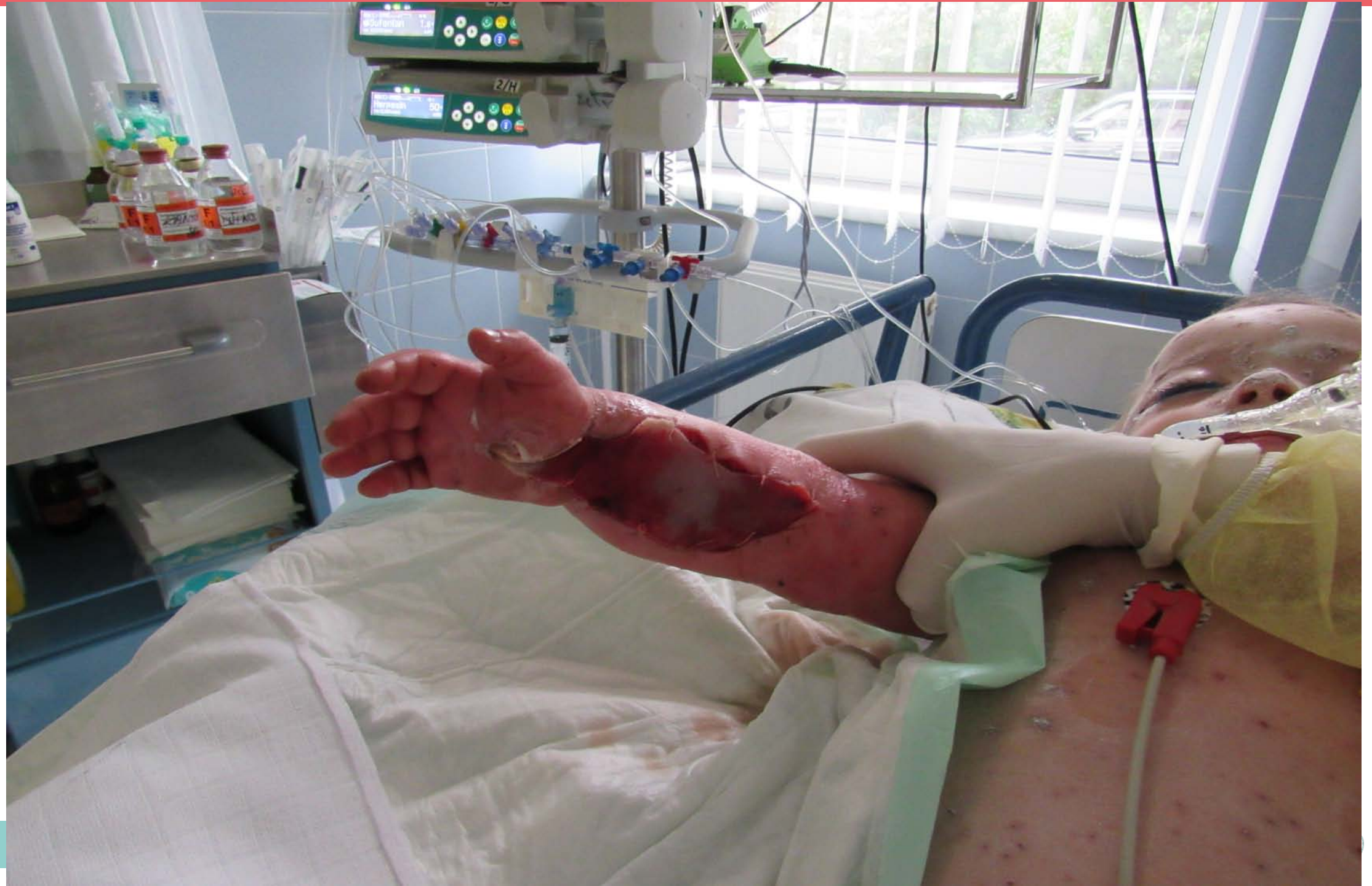

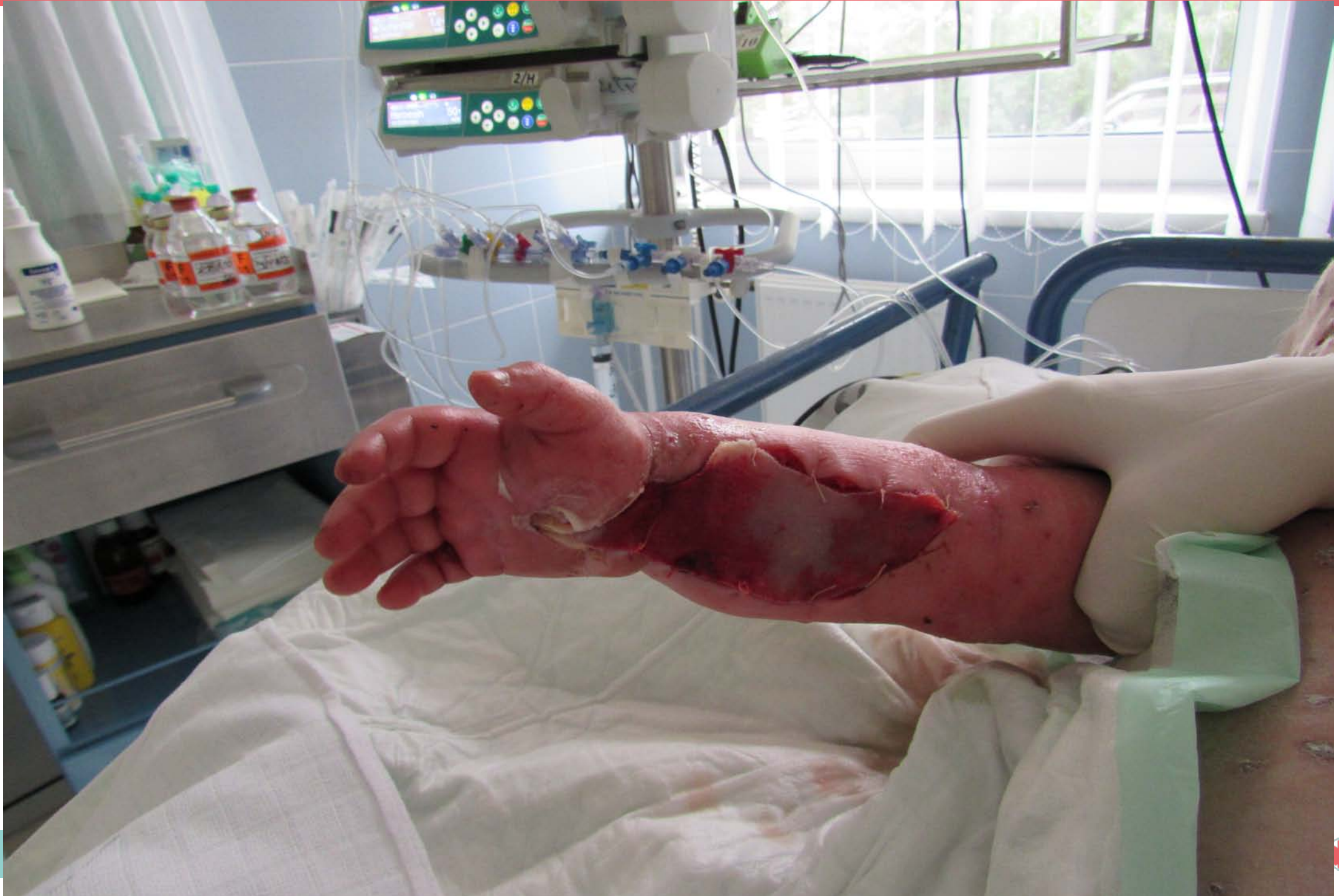- celkový stav komplikován fasciitidou na HKK- původcem byl **Streptococcus pyogenes** (ze stěru)
- pro závažný septický stav nutnost provedení fasciotomie zápěstí a předloktí

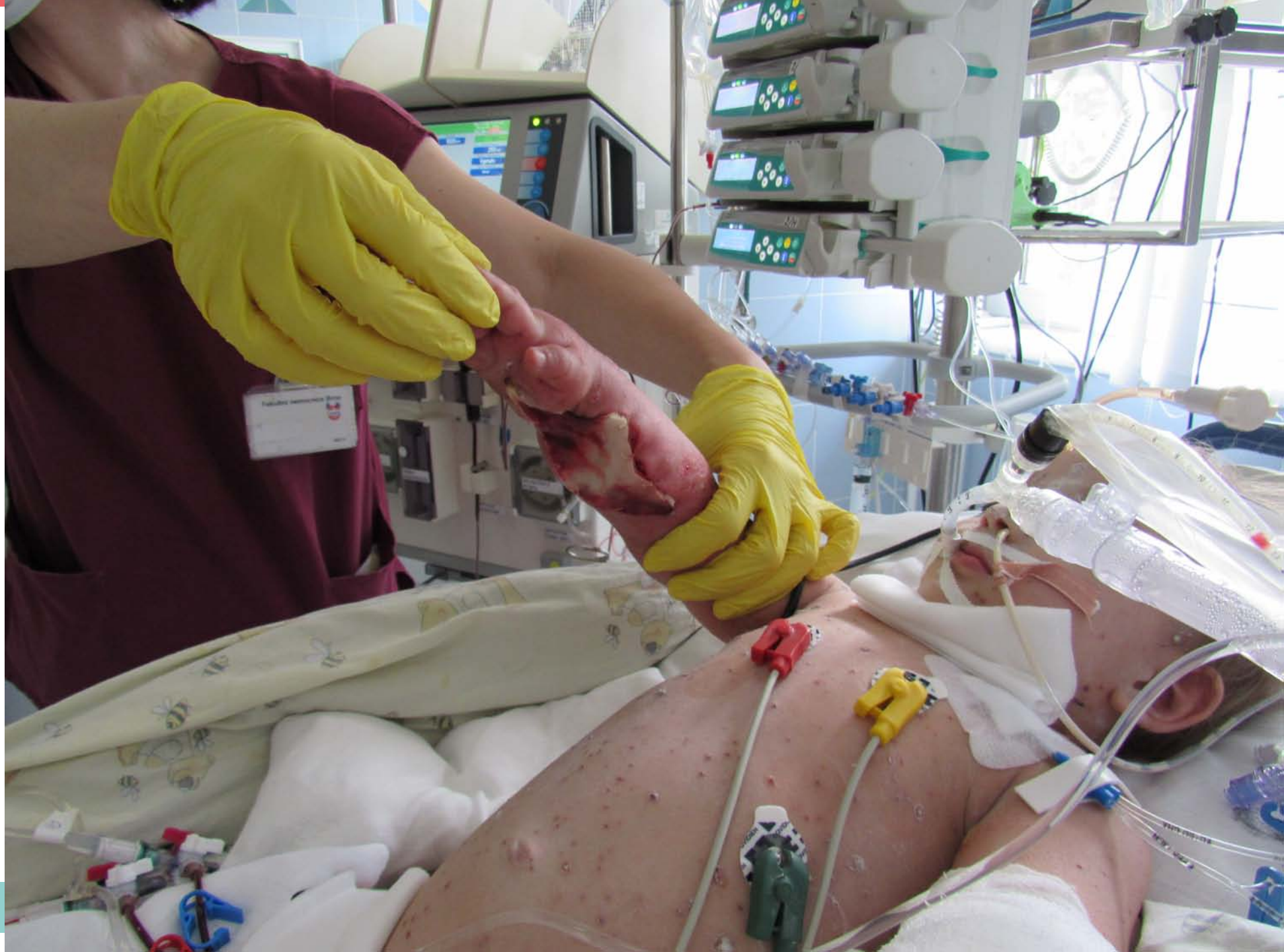


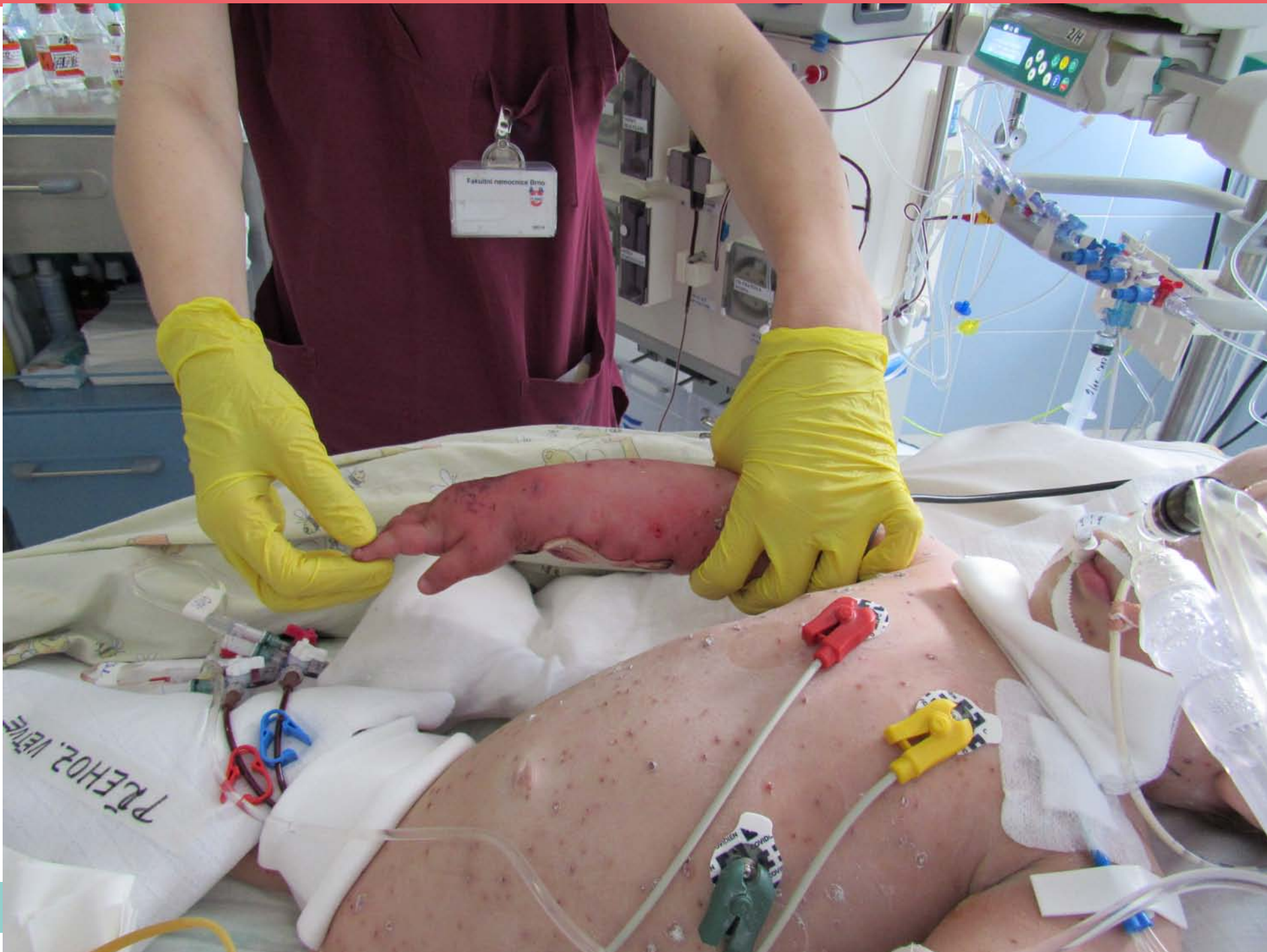


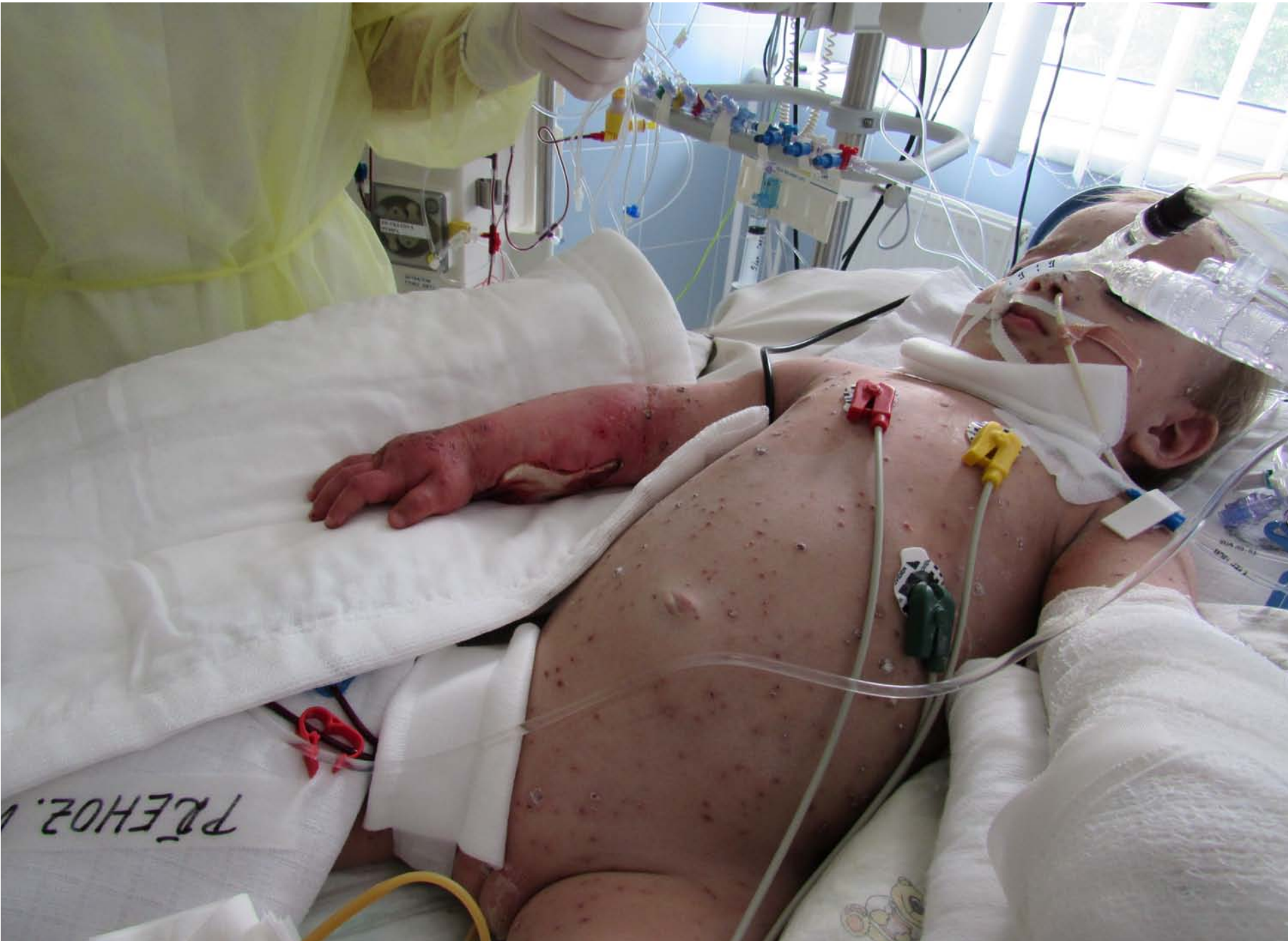






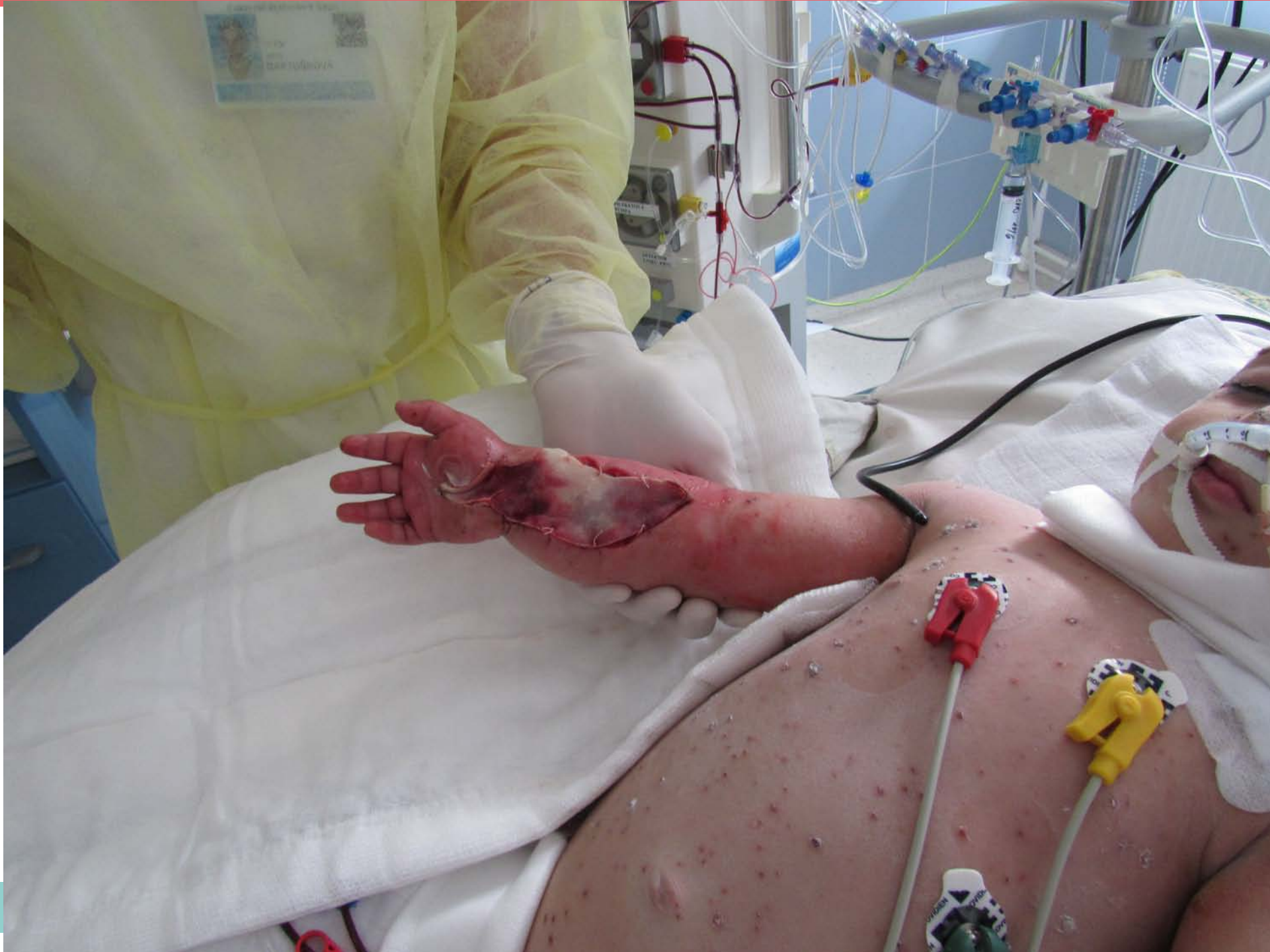


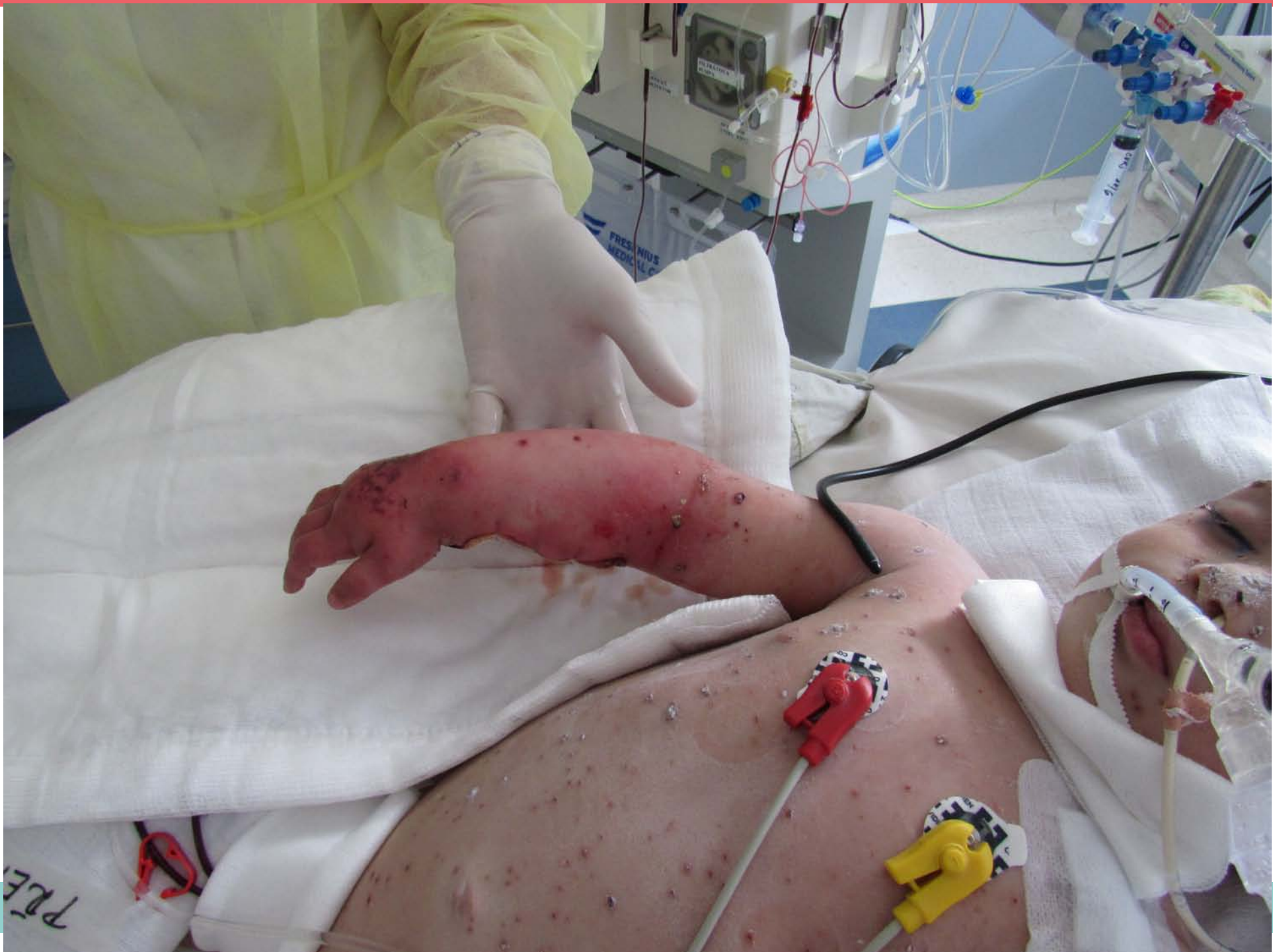PLÉHOZ. V

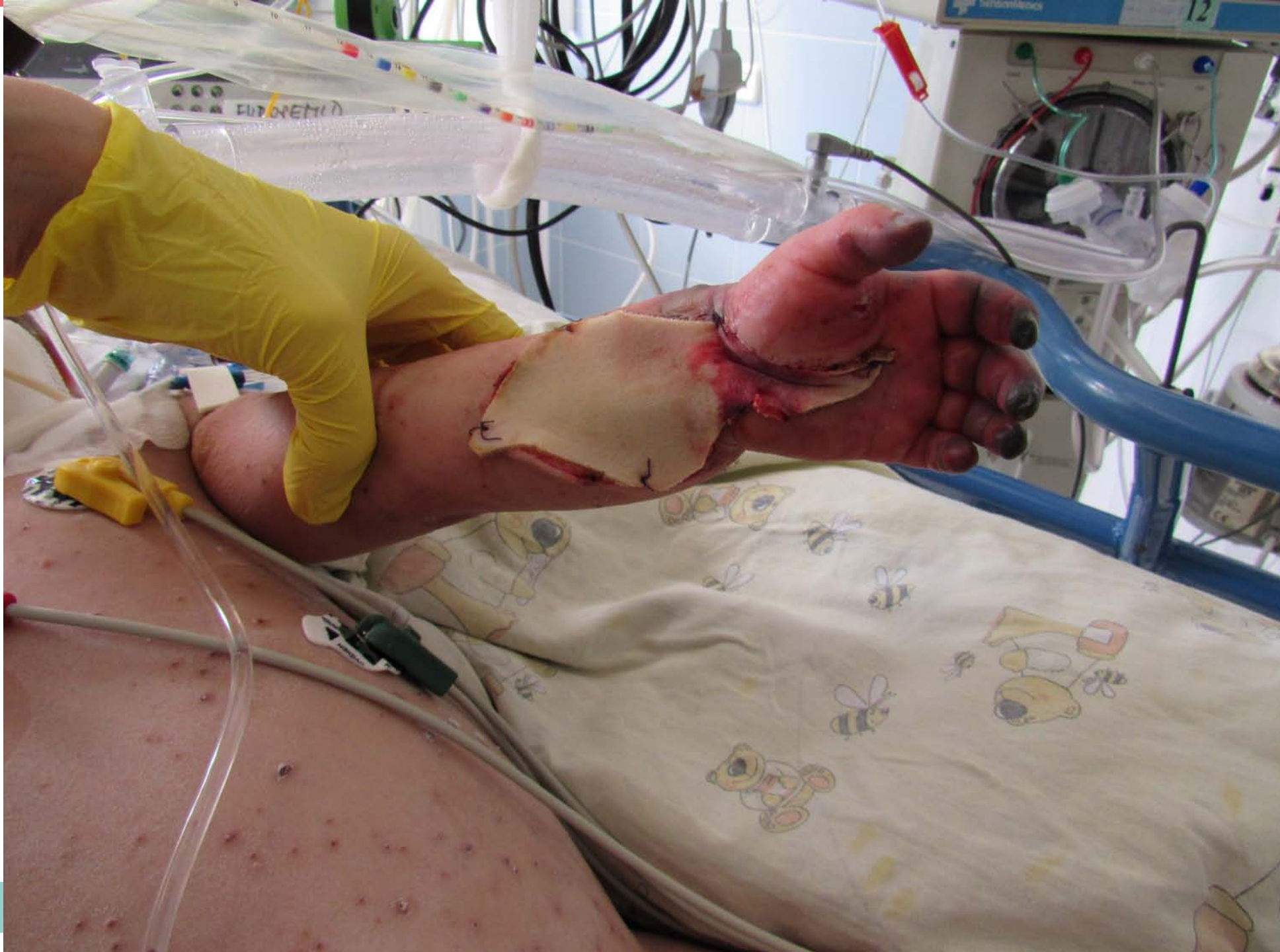


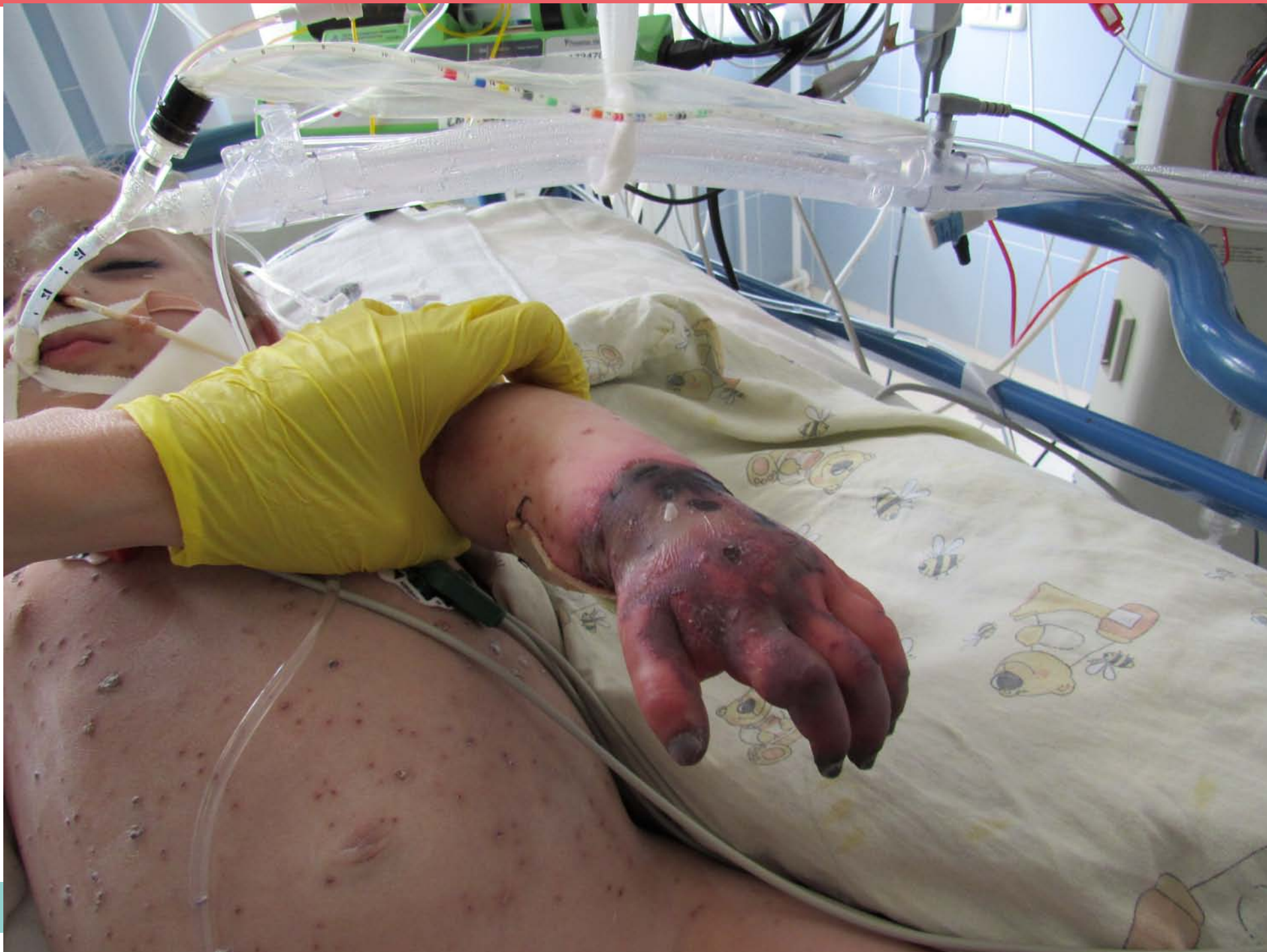


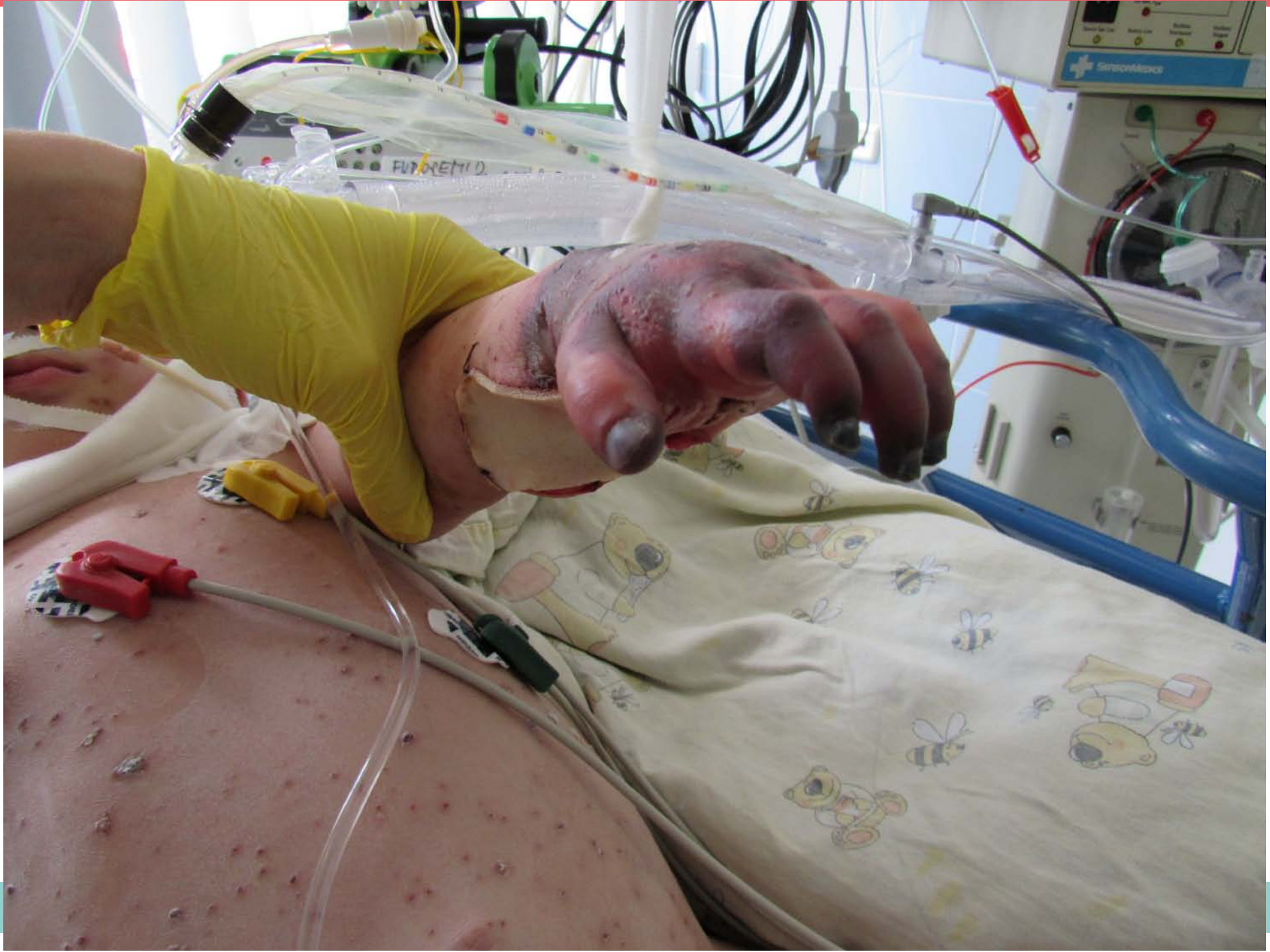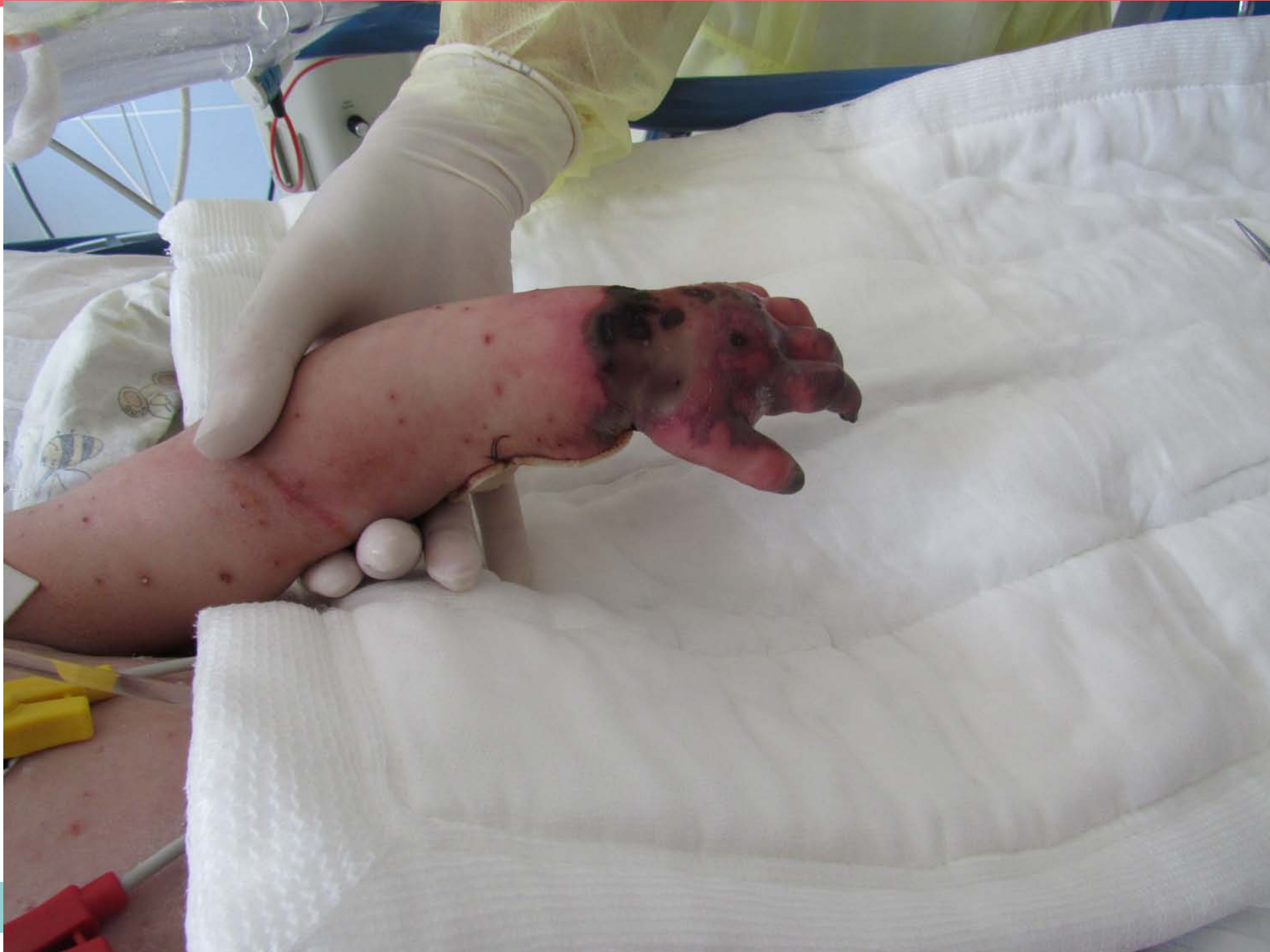- **dle plastických chirurgů hrozící amputace předloktí LHK**
- **následkem uvolnění toxinů rozvoj akutní končetinové ischemie, fluid overload (oběhové přetížení) s následnou CVVHD**

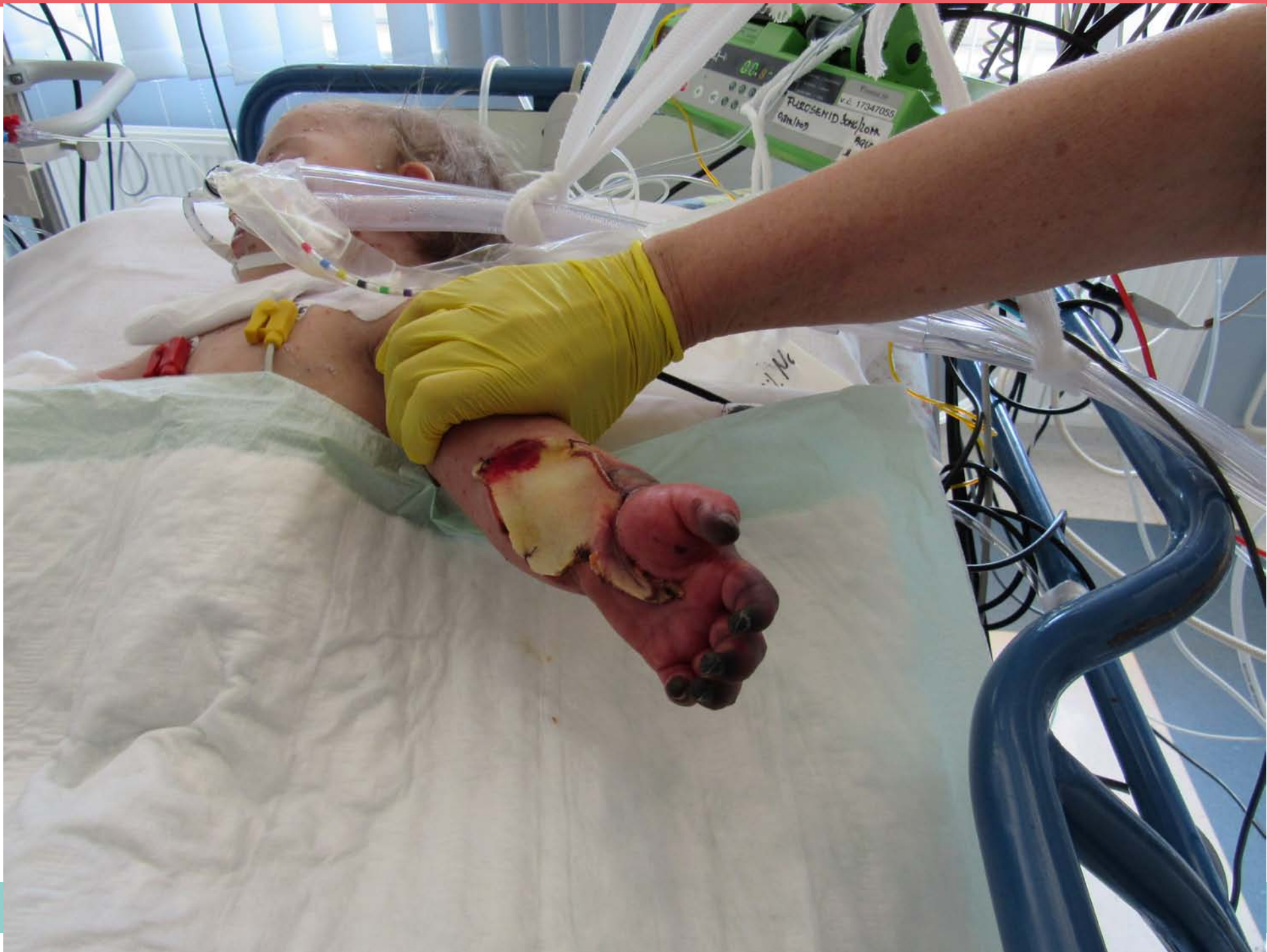


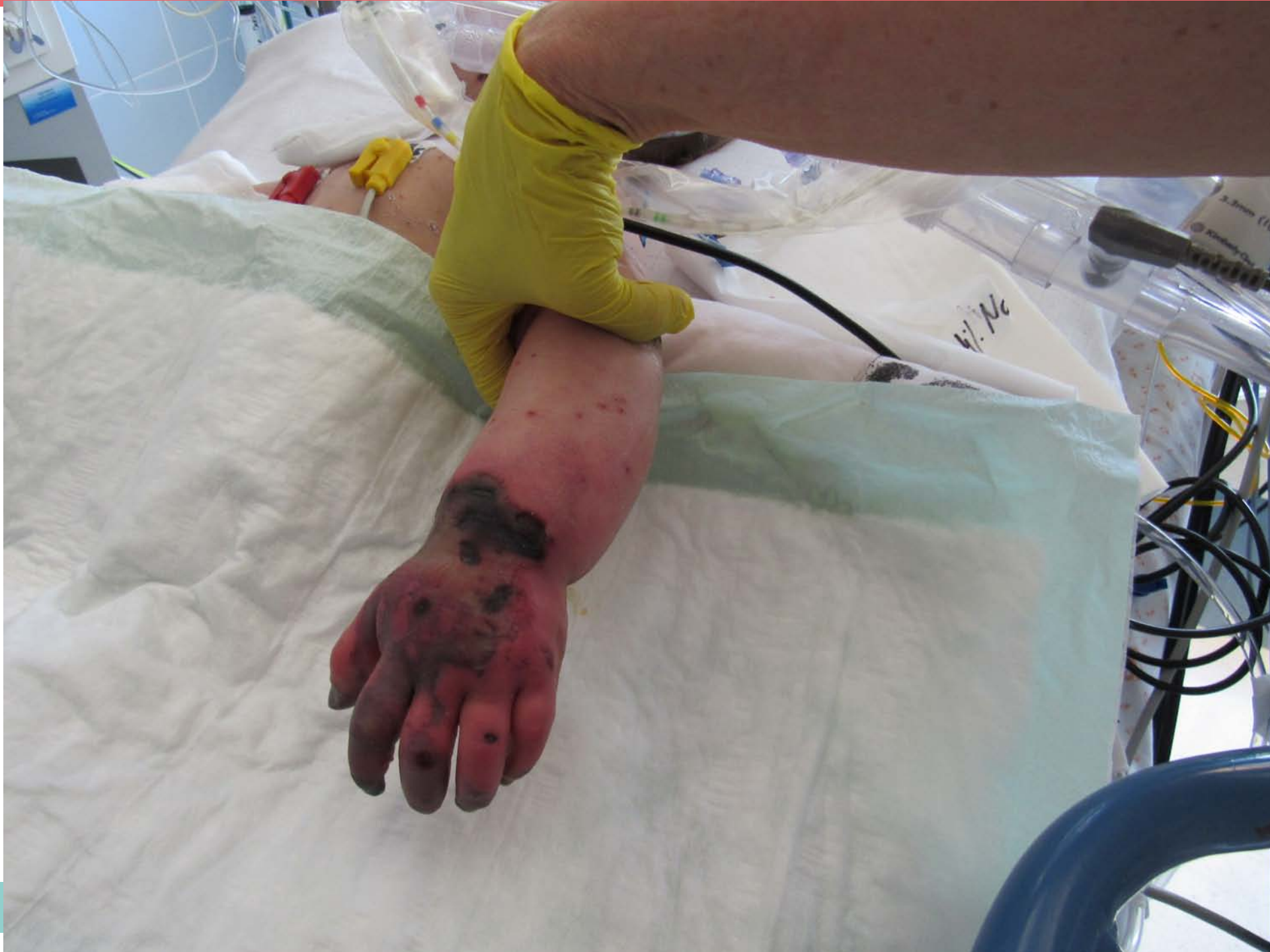






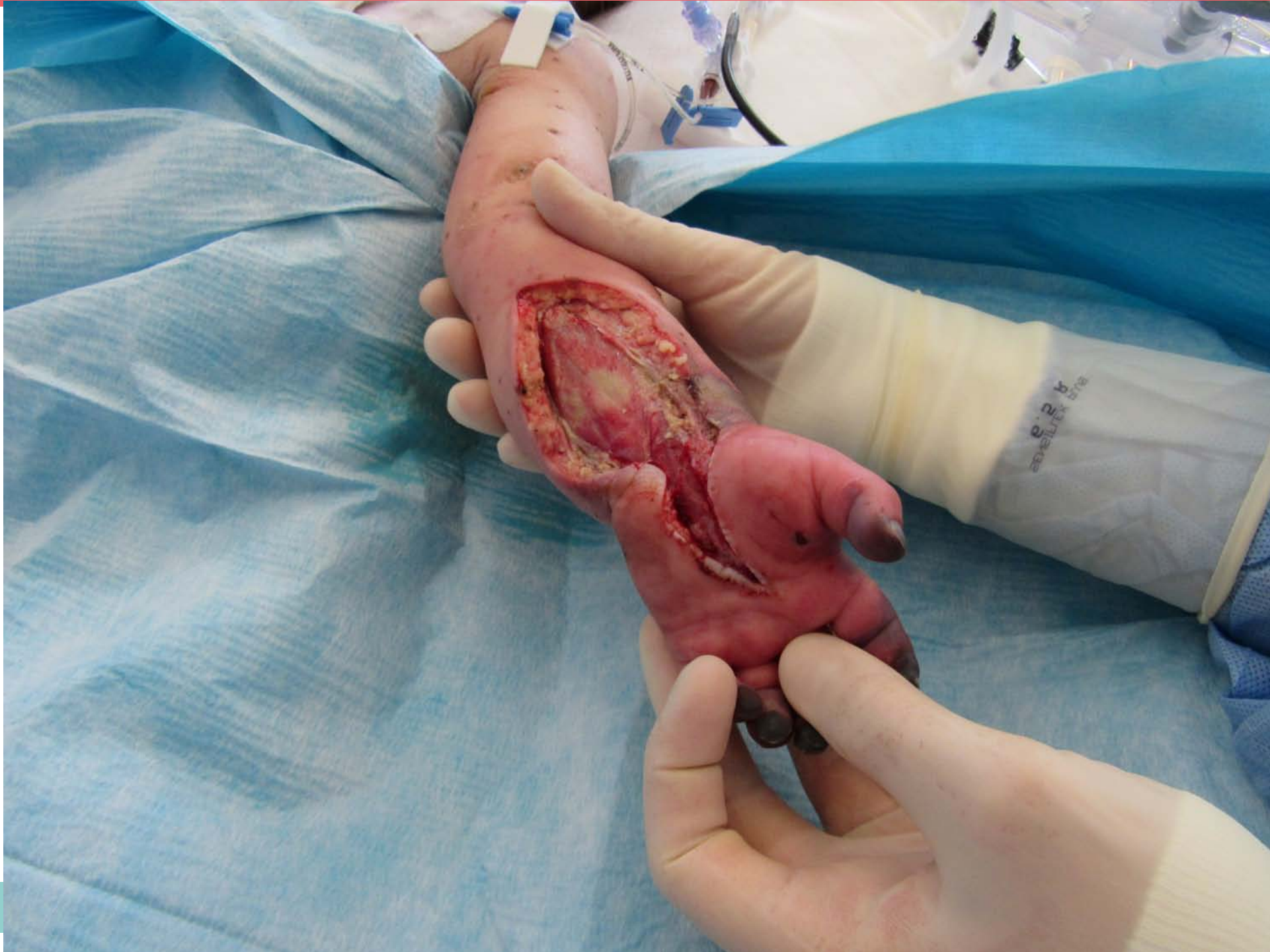

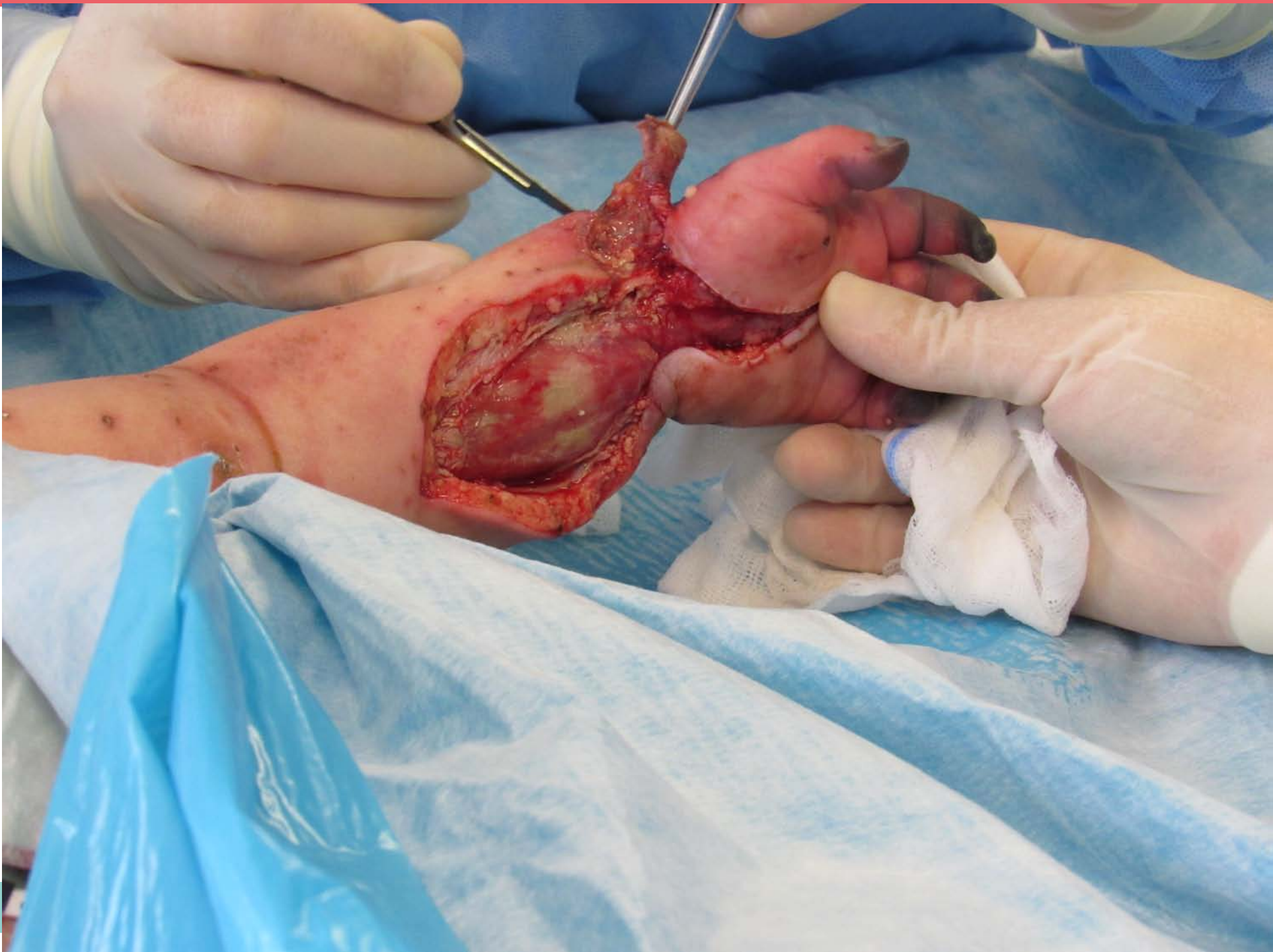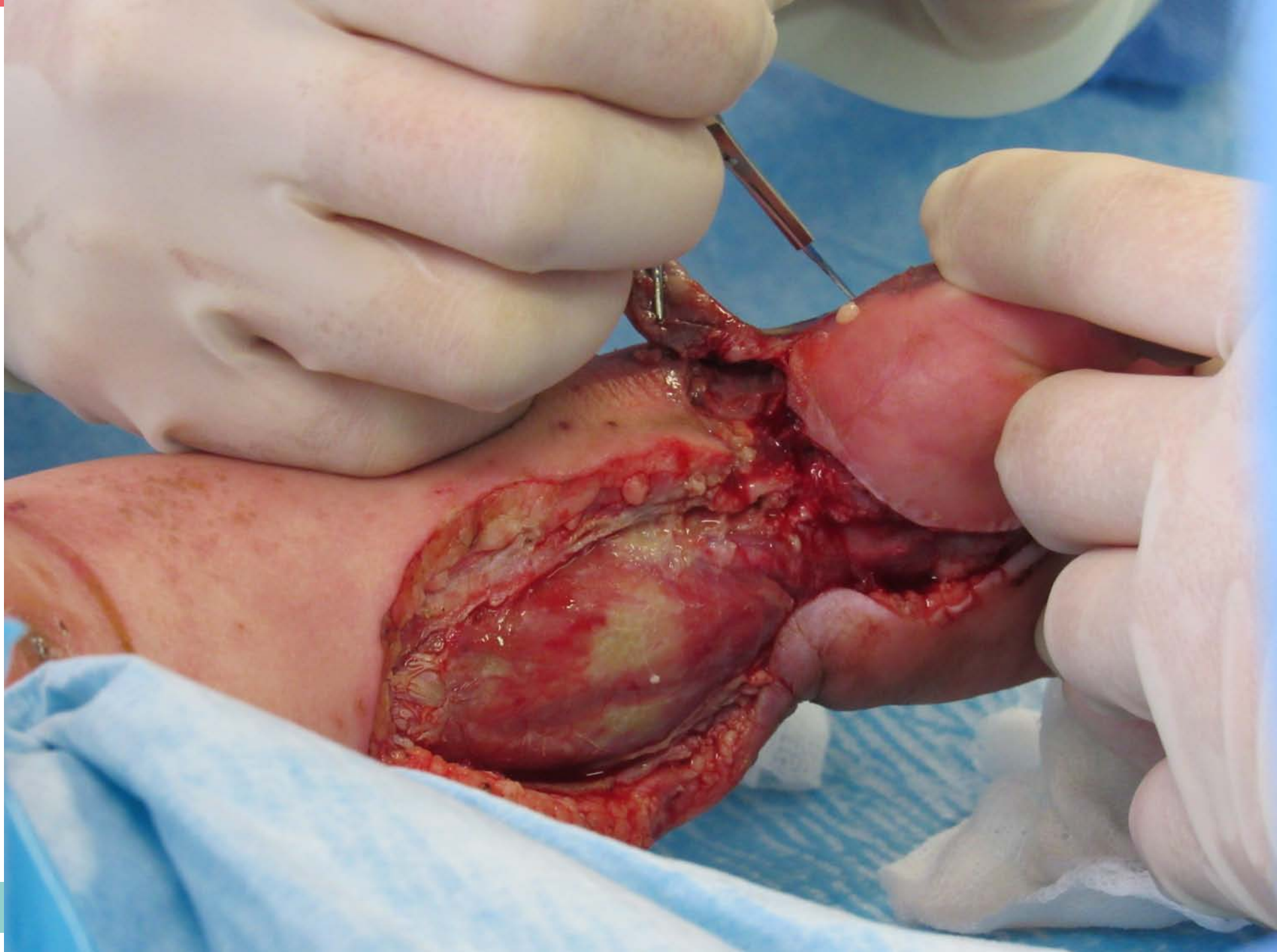


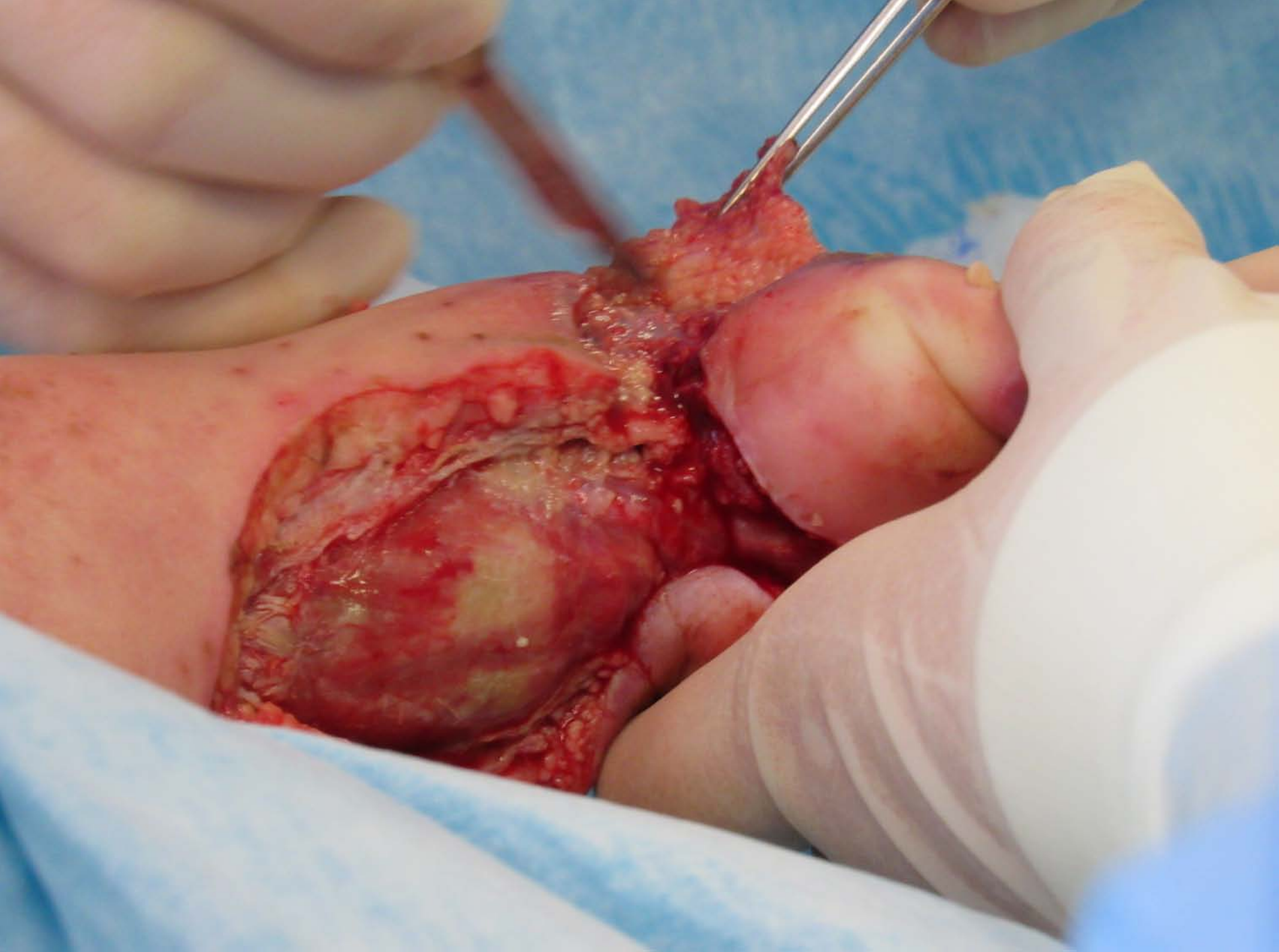- **substituce proteinu C Ceprothinem, profylaxe LMWH, dle sono trombóza celého průběhu v.basilica**
- **na HFOV rozvoj tenzního PNO, po hrudní drenáži rychlá úprava stavu, přechod na konvenční UPV**
- **během hospitalizace opakovaná plastická konzilia s proplachy ran ATB**
- **nekrektomie, následně autotransplantace, i přes původně hrozící amputaci předloktí LHK bylo nakonec nutné amputovat „pouze“ koncové články prstů LHK**

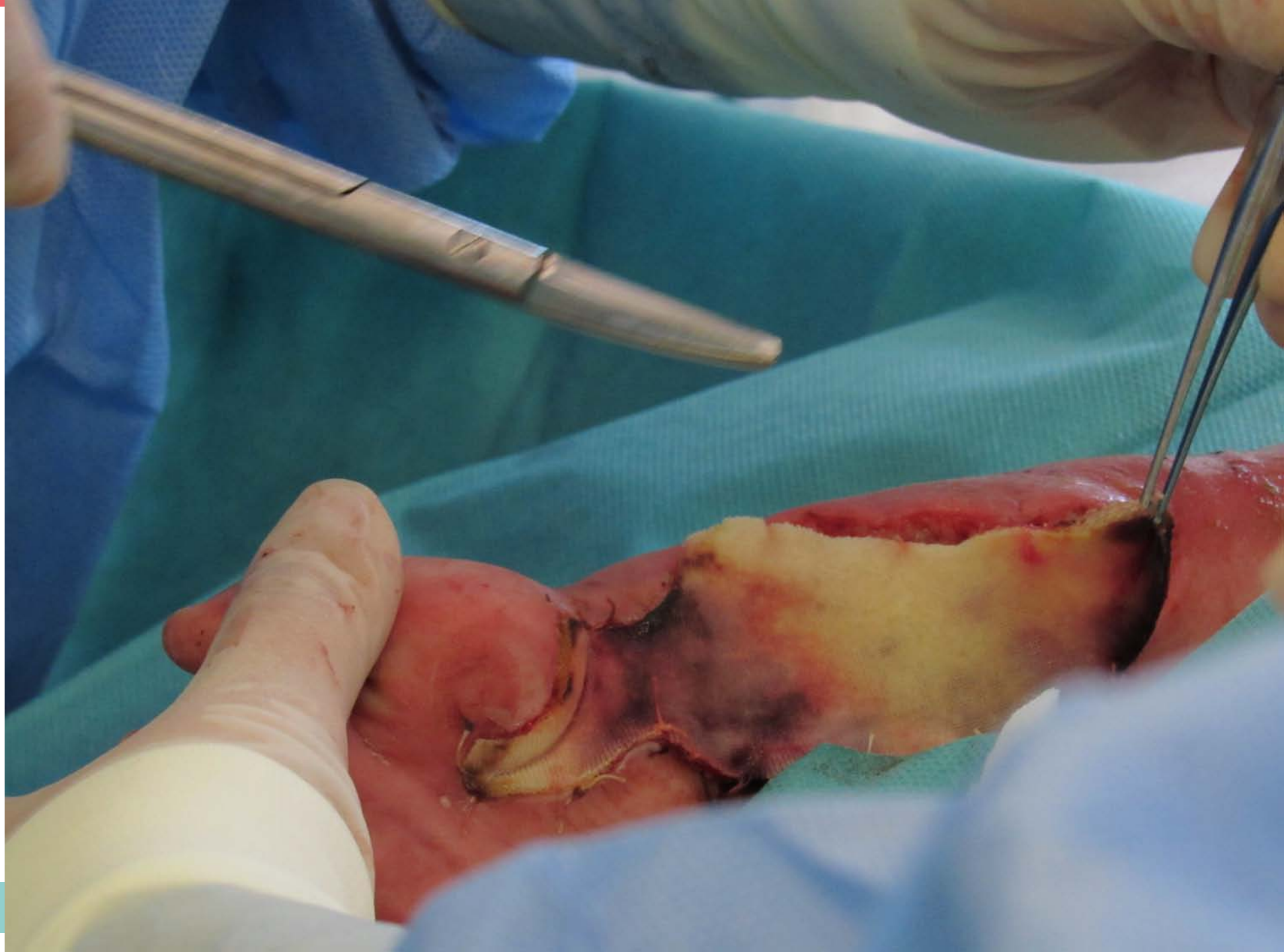


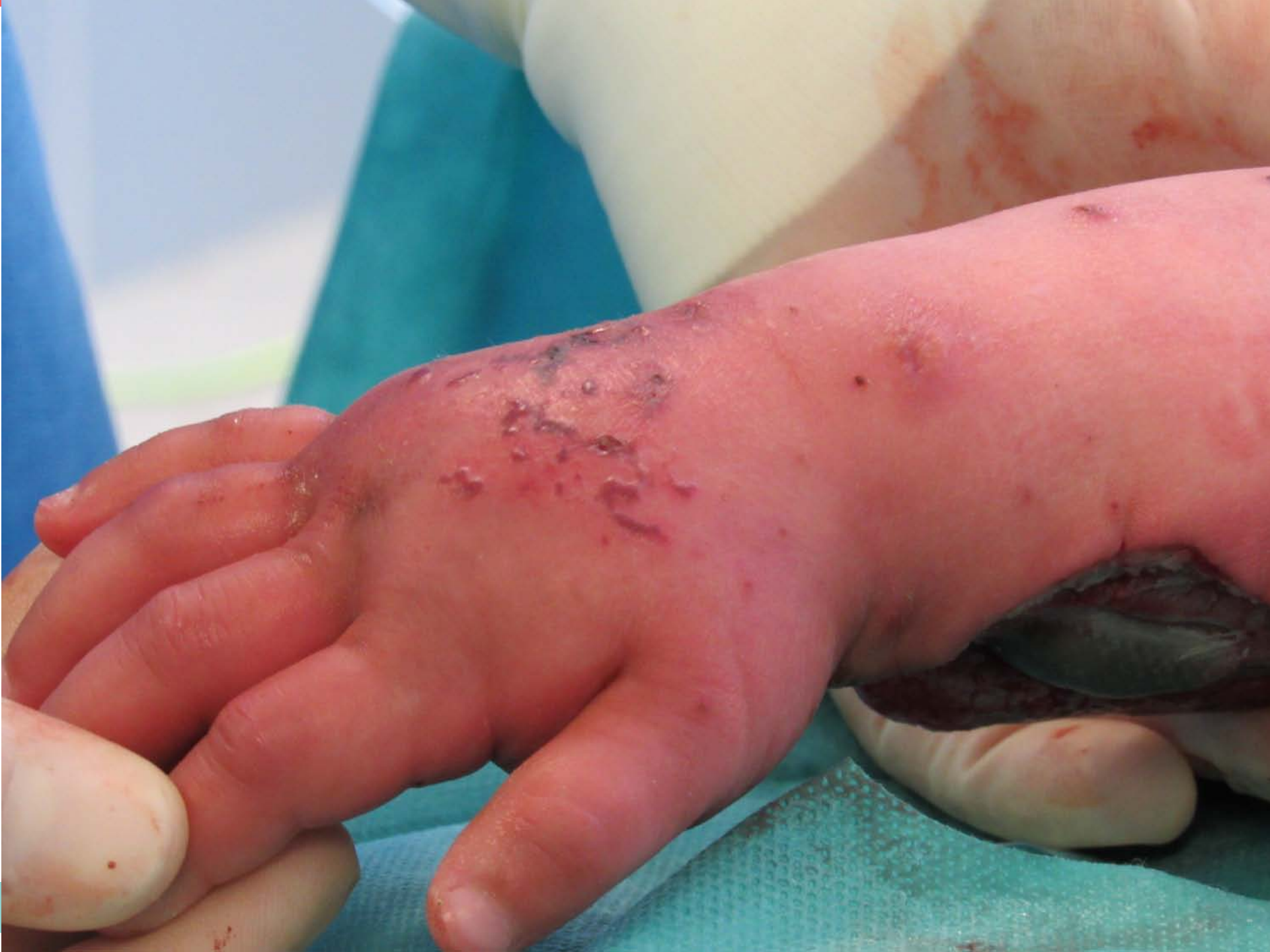
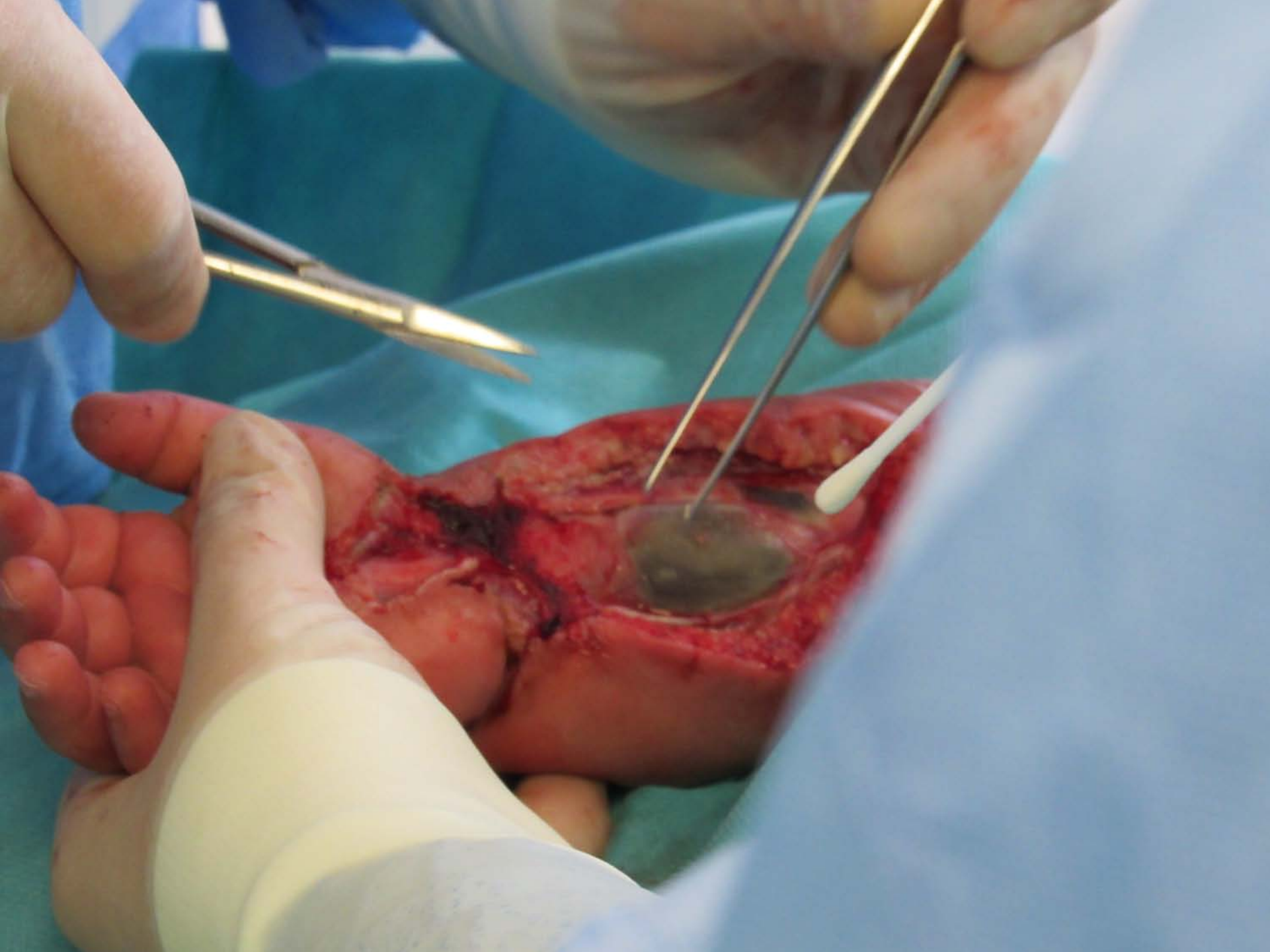




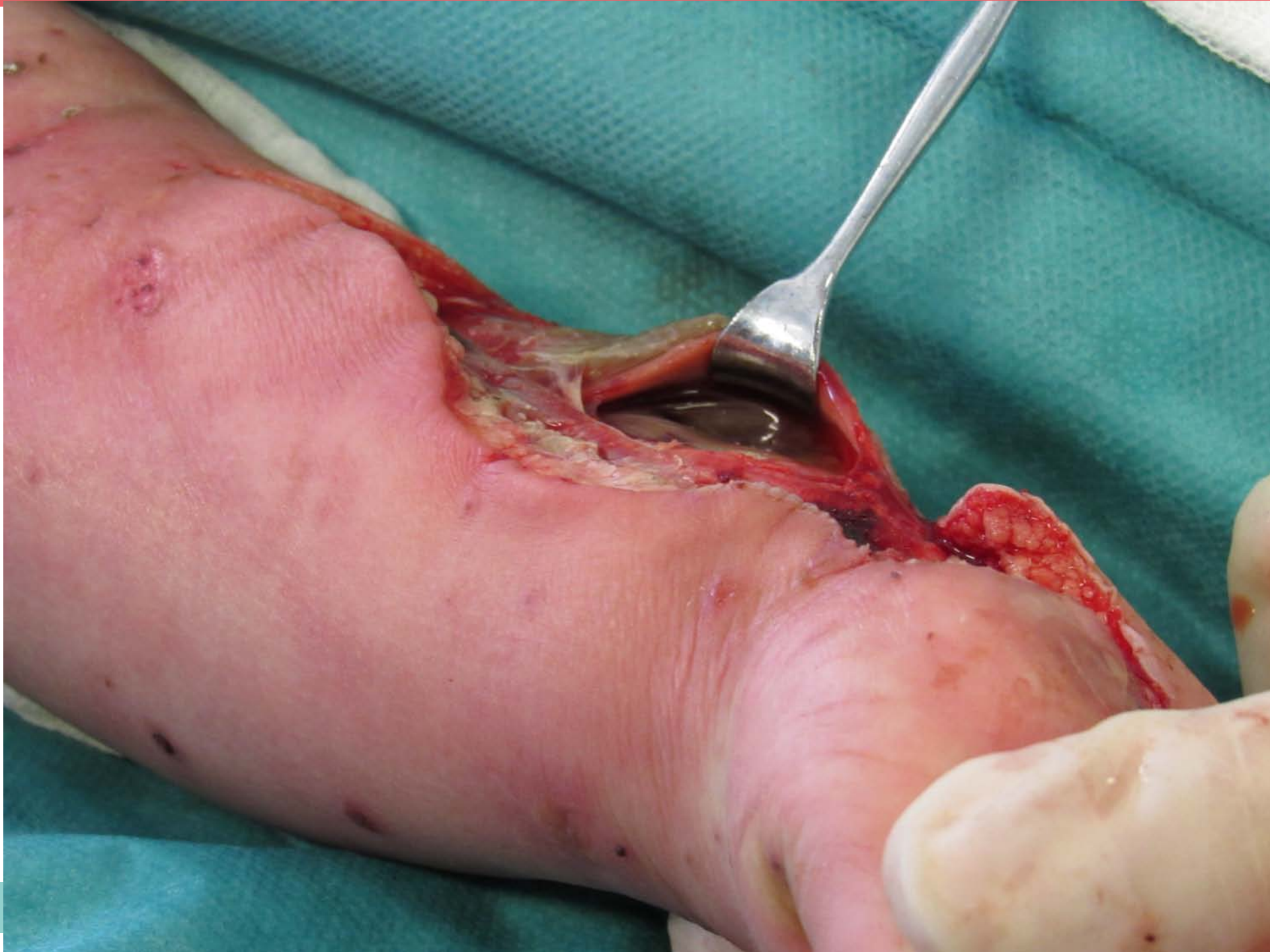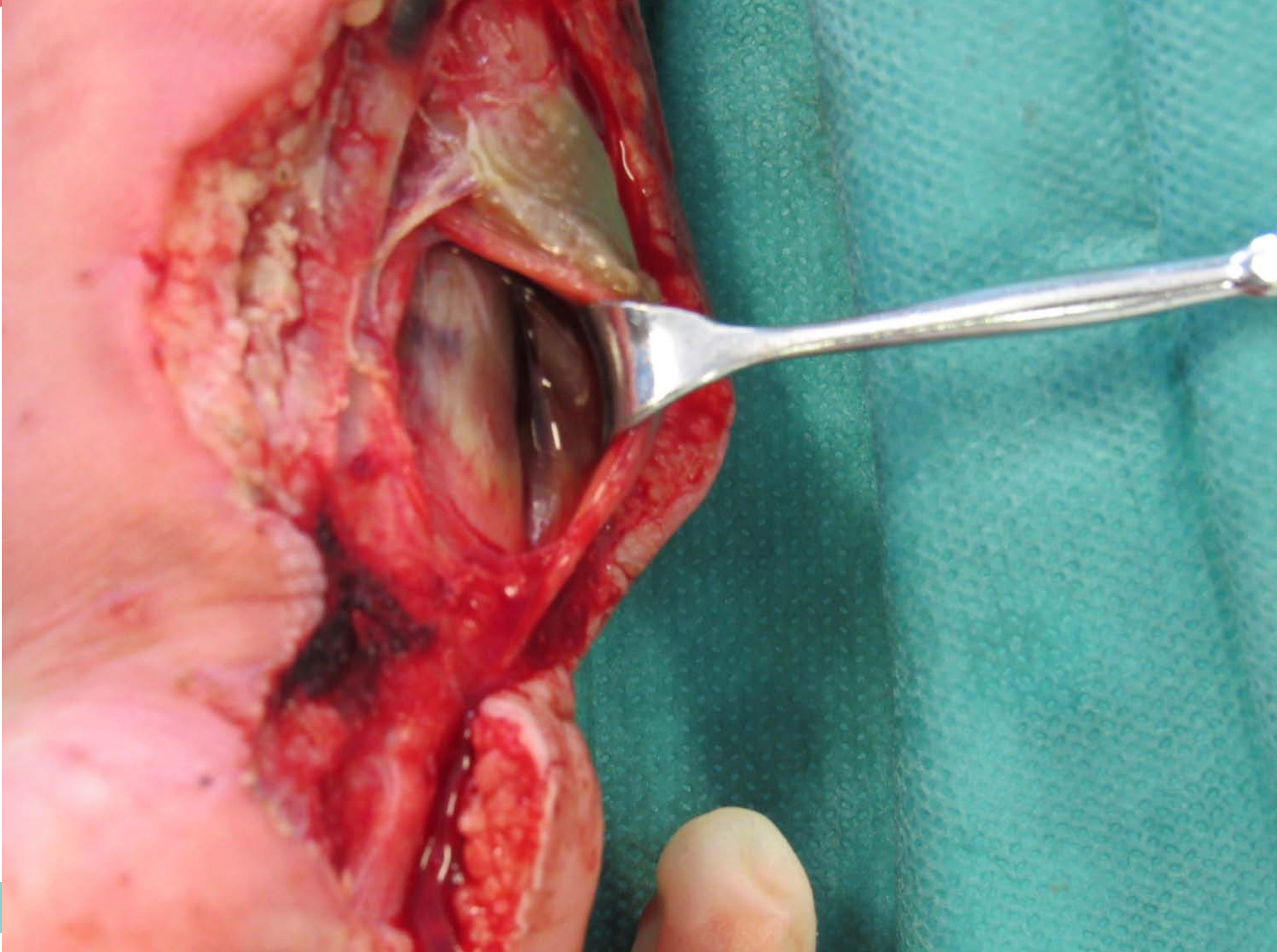









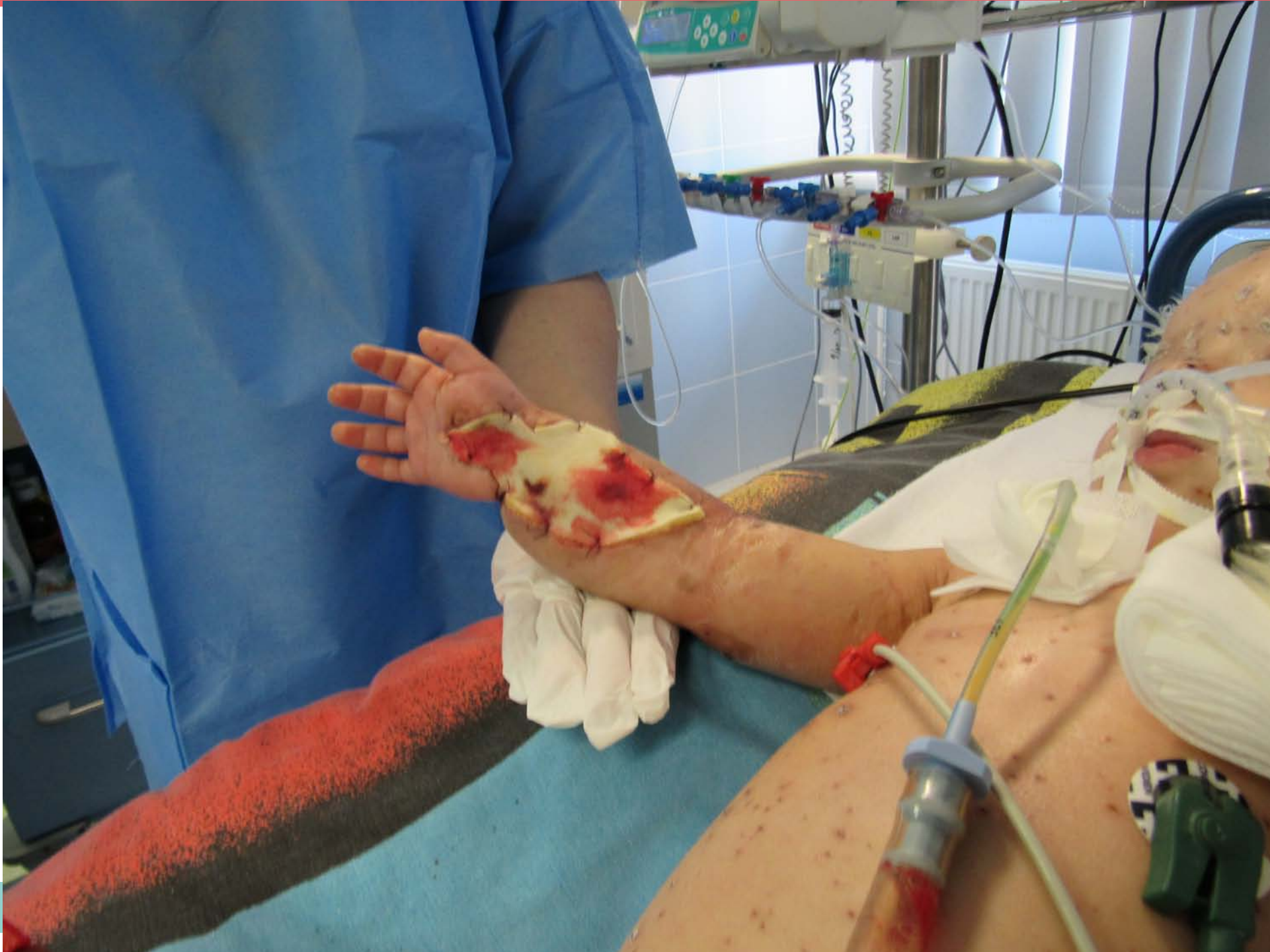


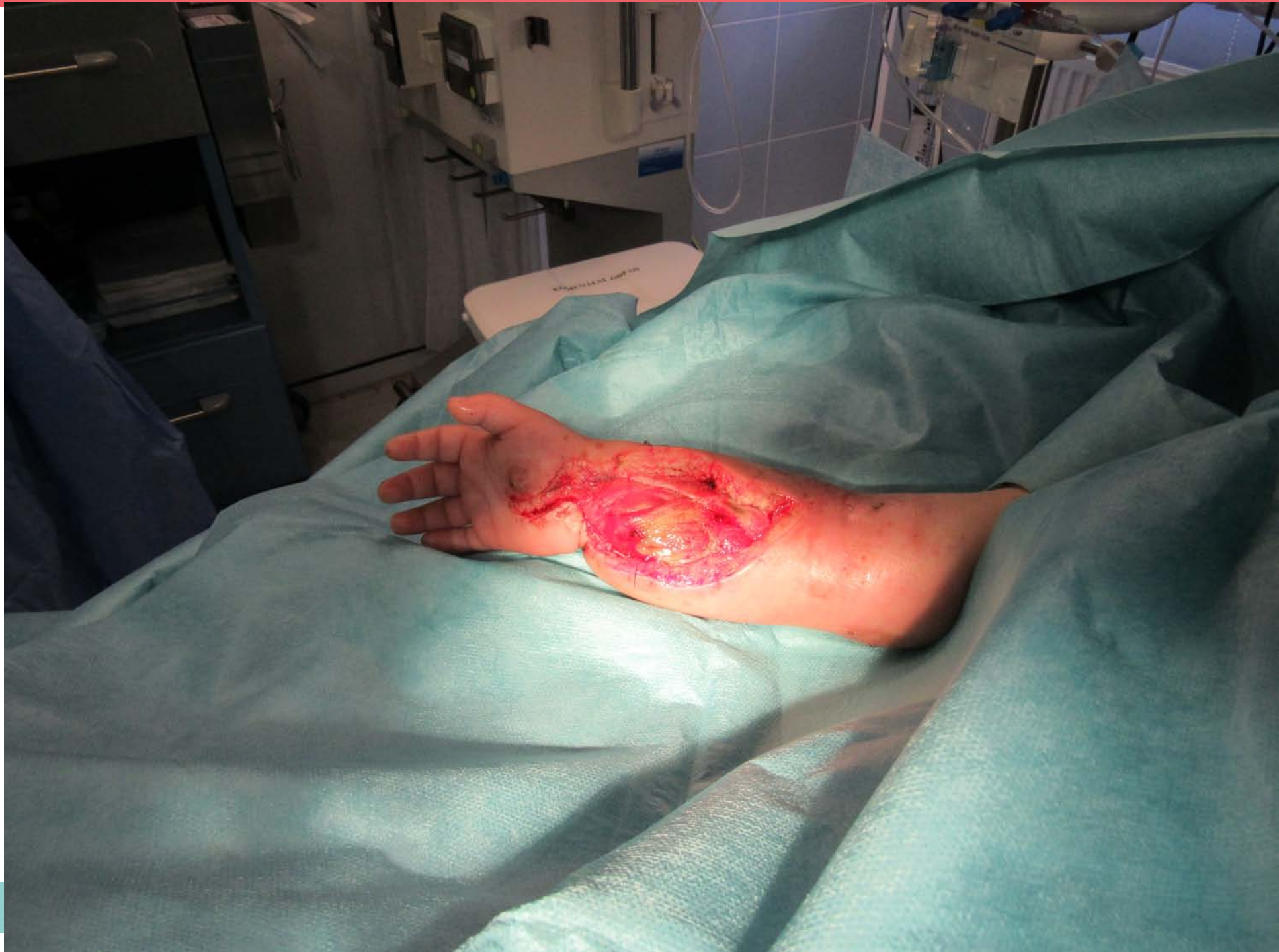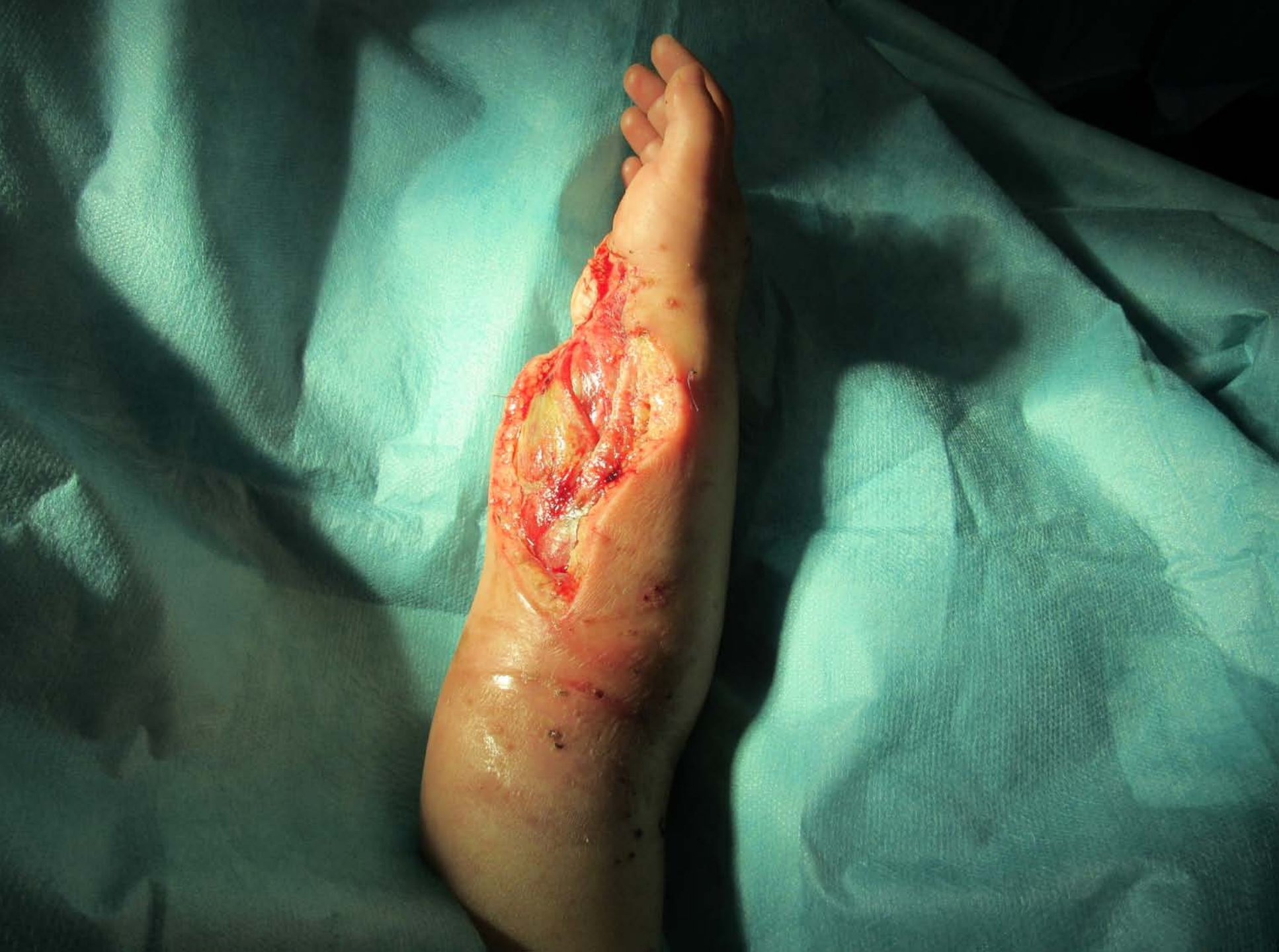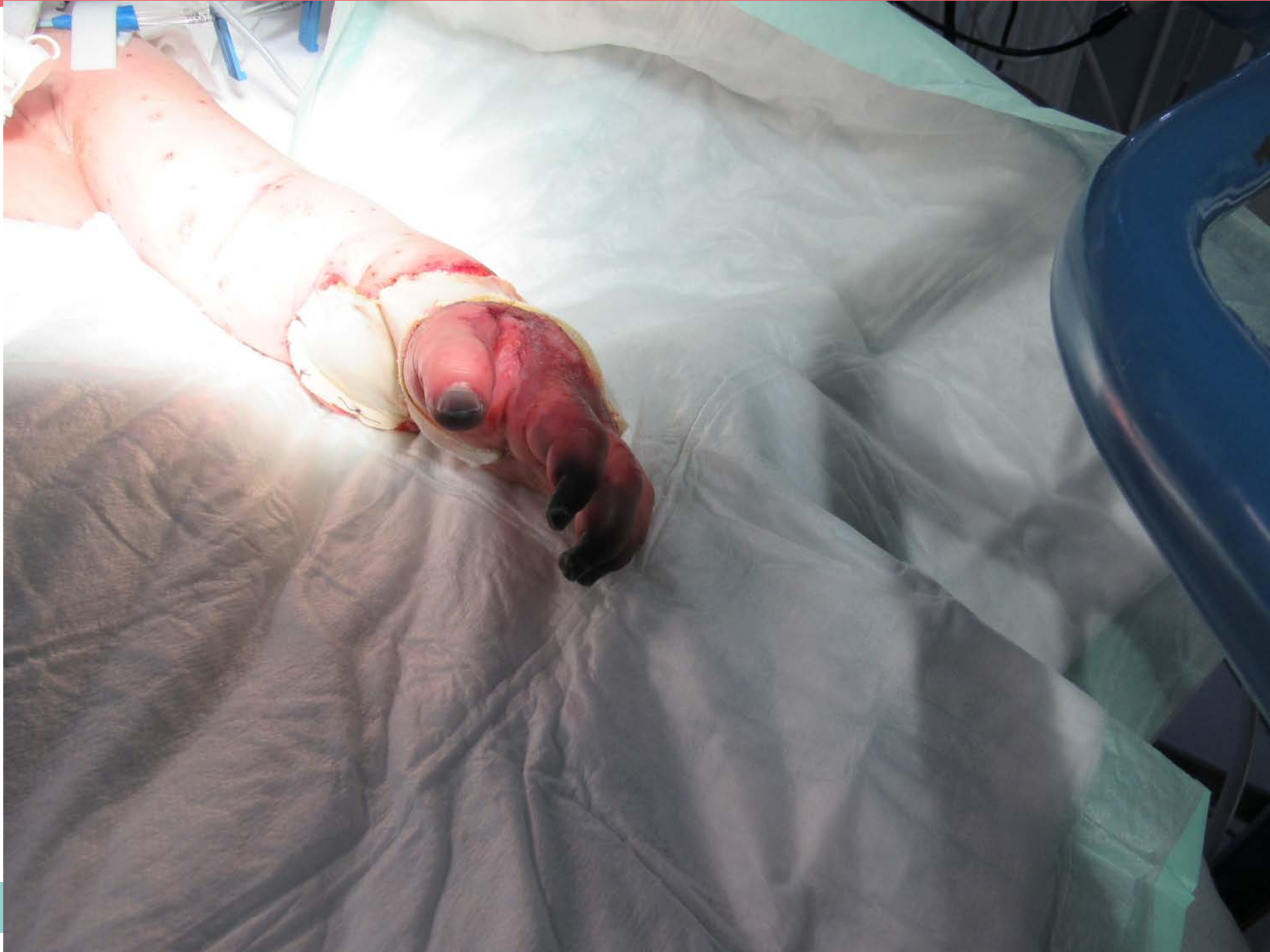- **po zvládnutí septického stavu zahájen weaning, extubace 30.6.2016 (13. den) s nutností přechodné kyslíkové podpory**
- **rozvoj abstinenčního syndromu, terapie nízkou dávkou opioidu a Catapressanem (klonidin)**

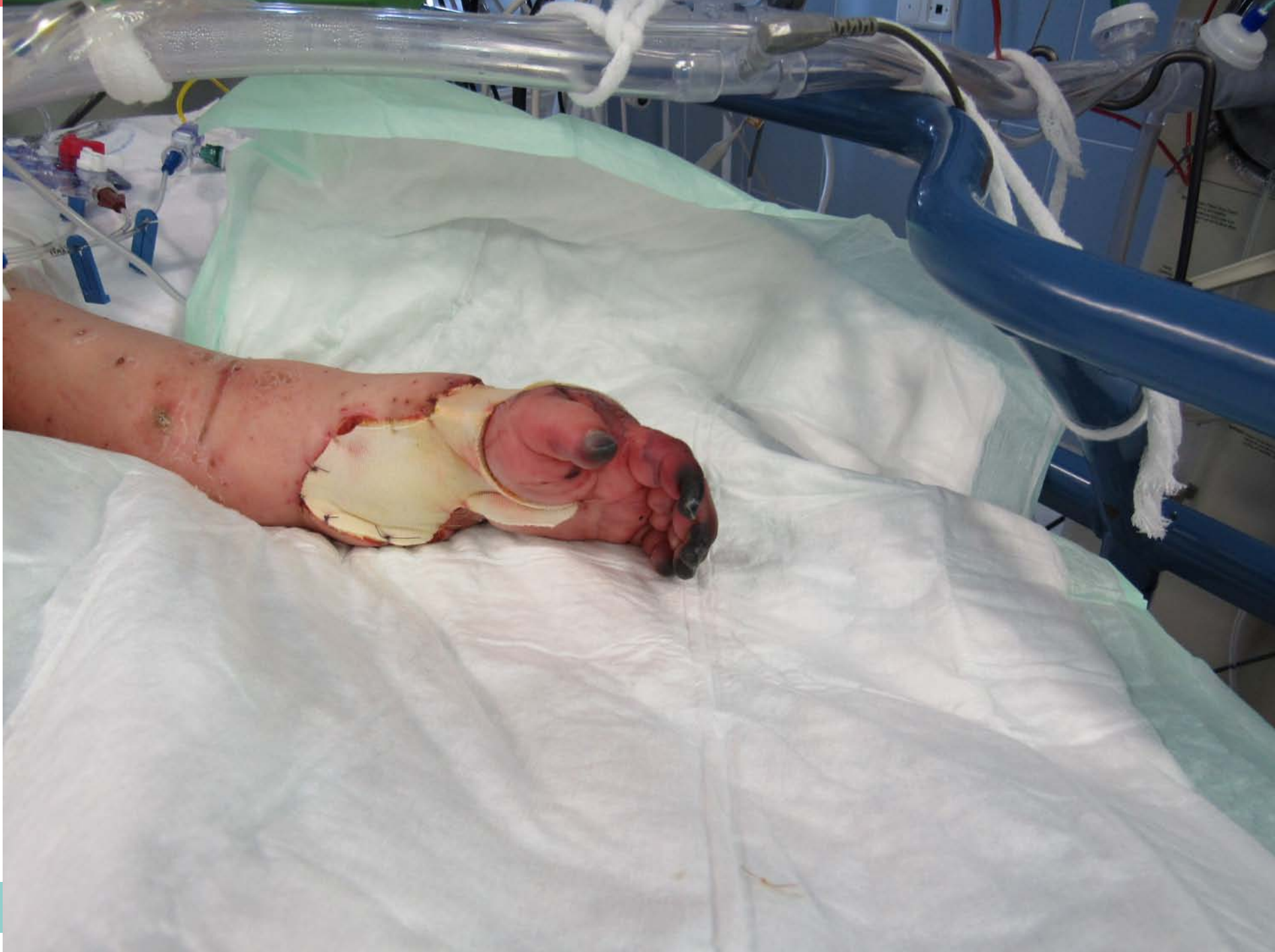


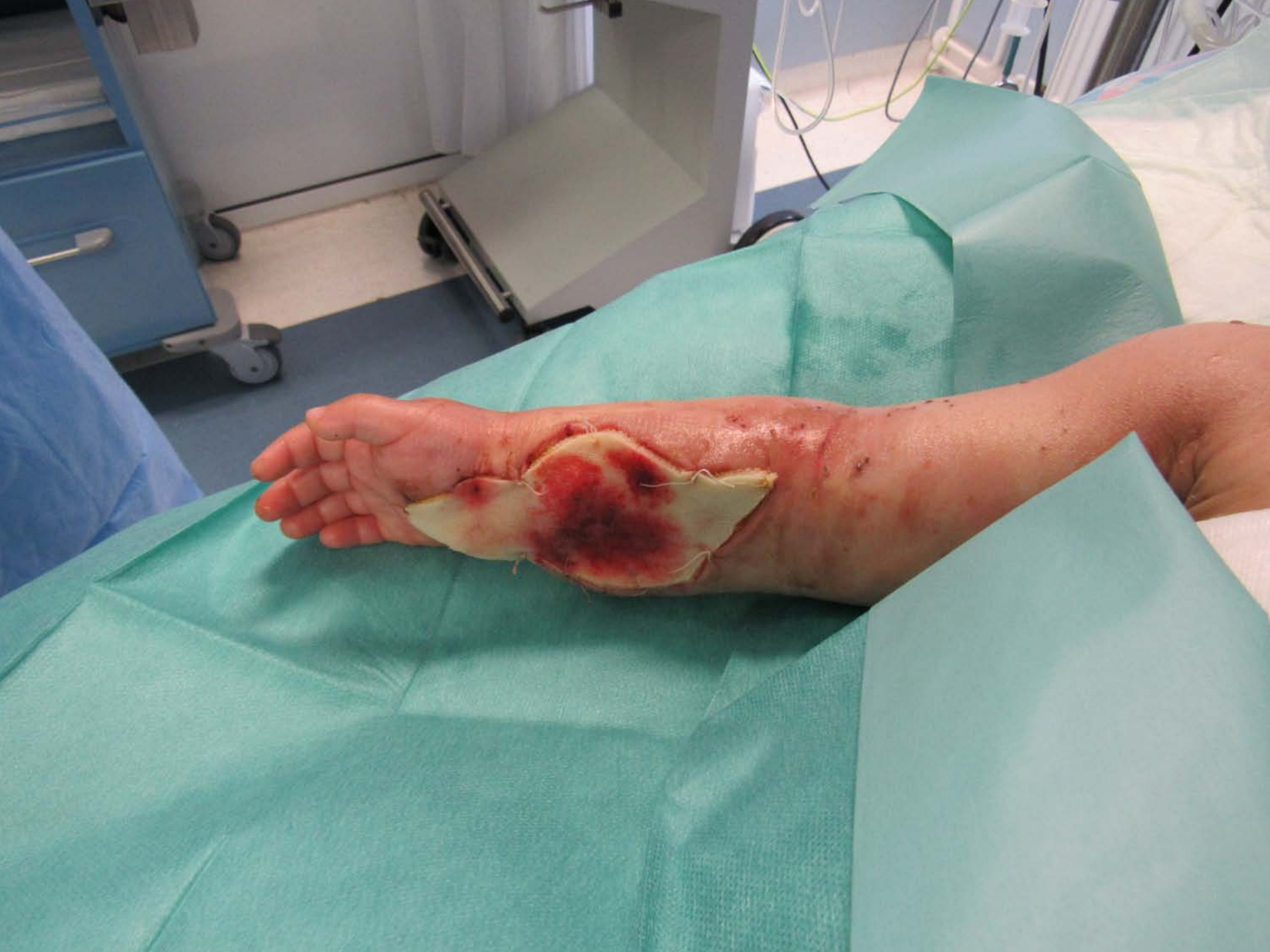


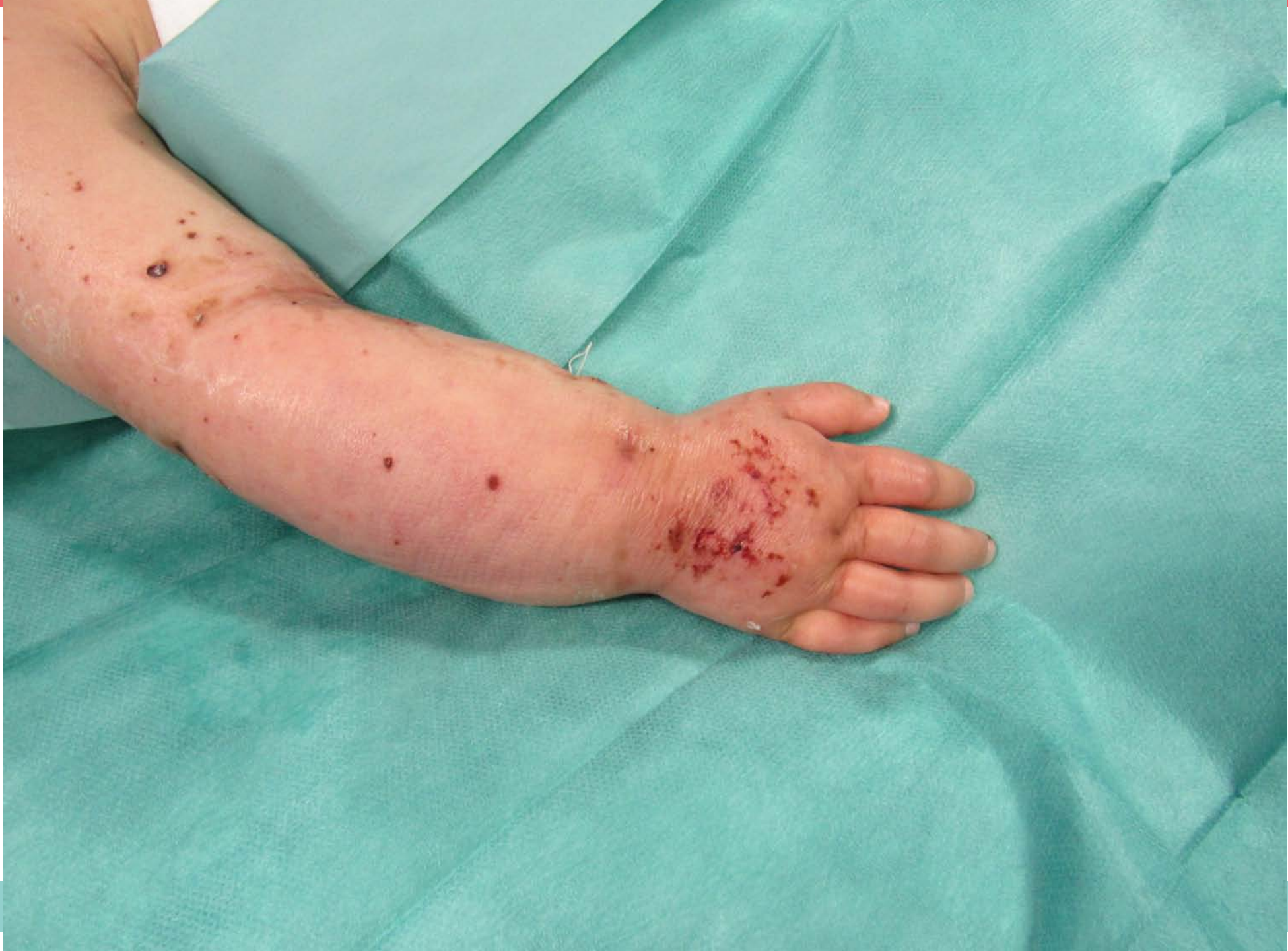






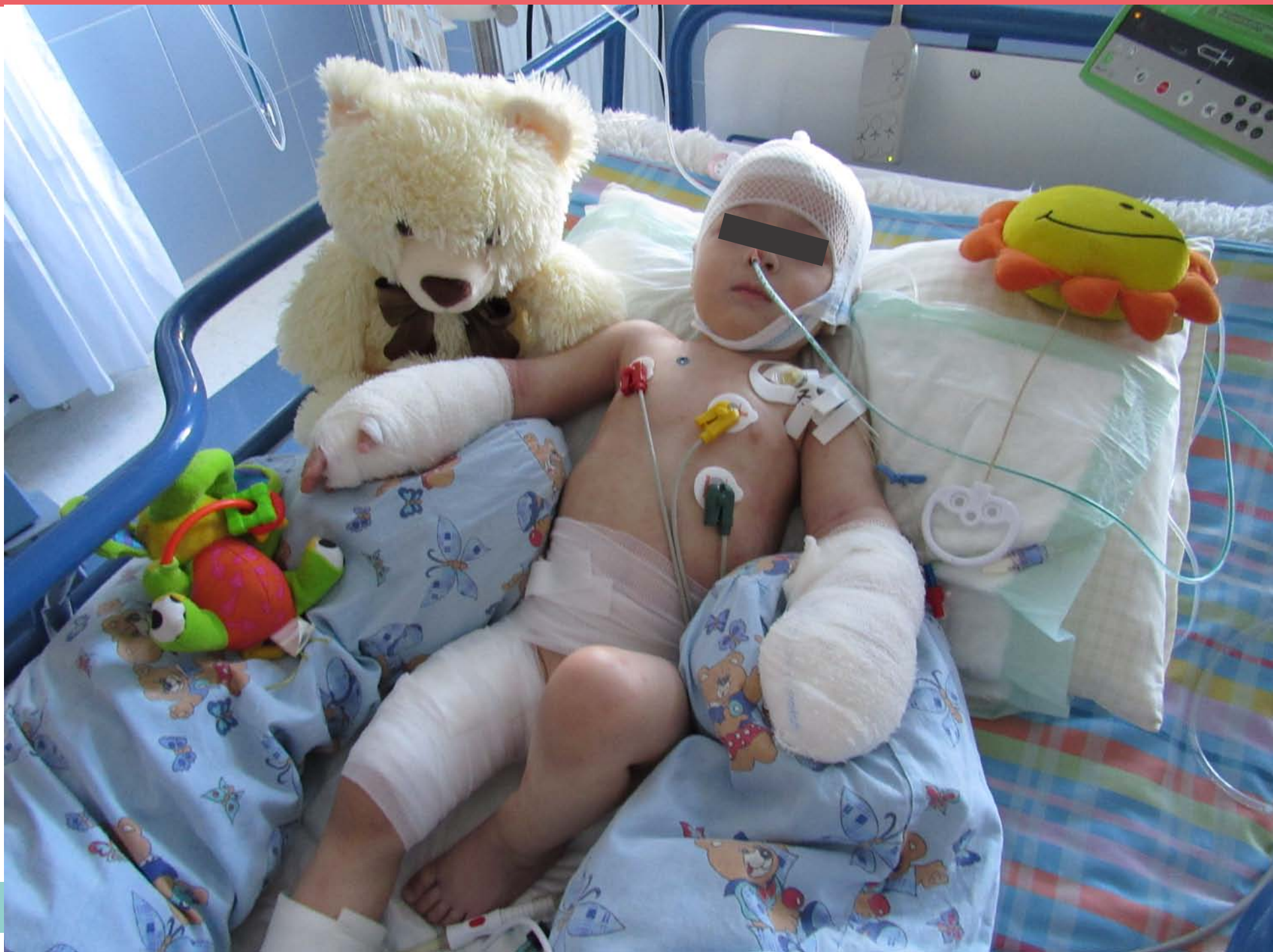


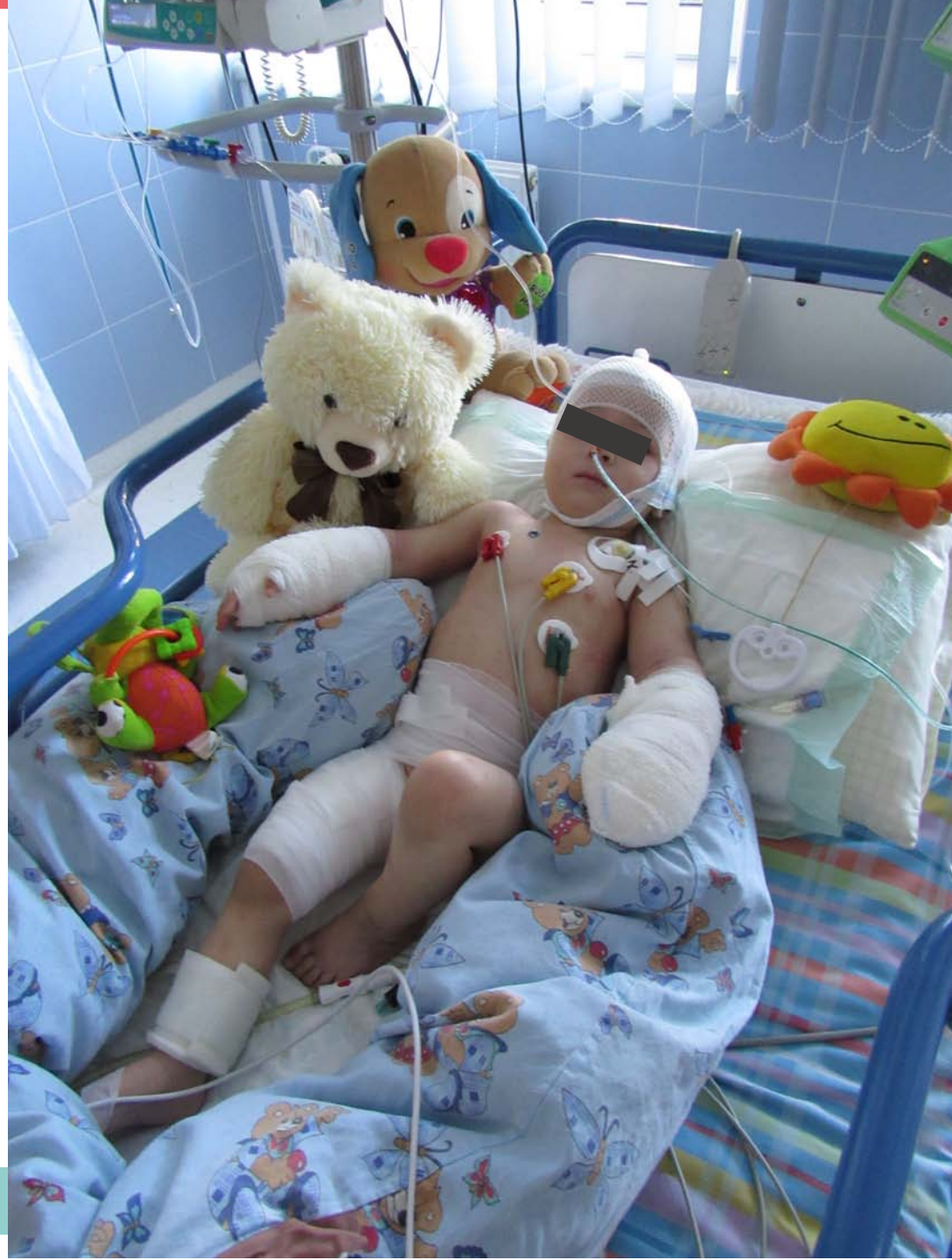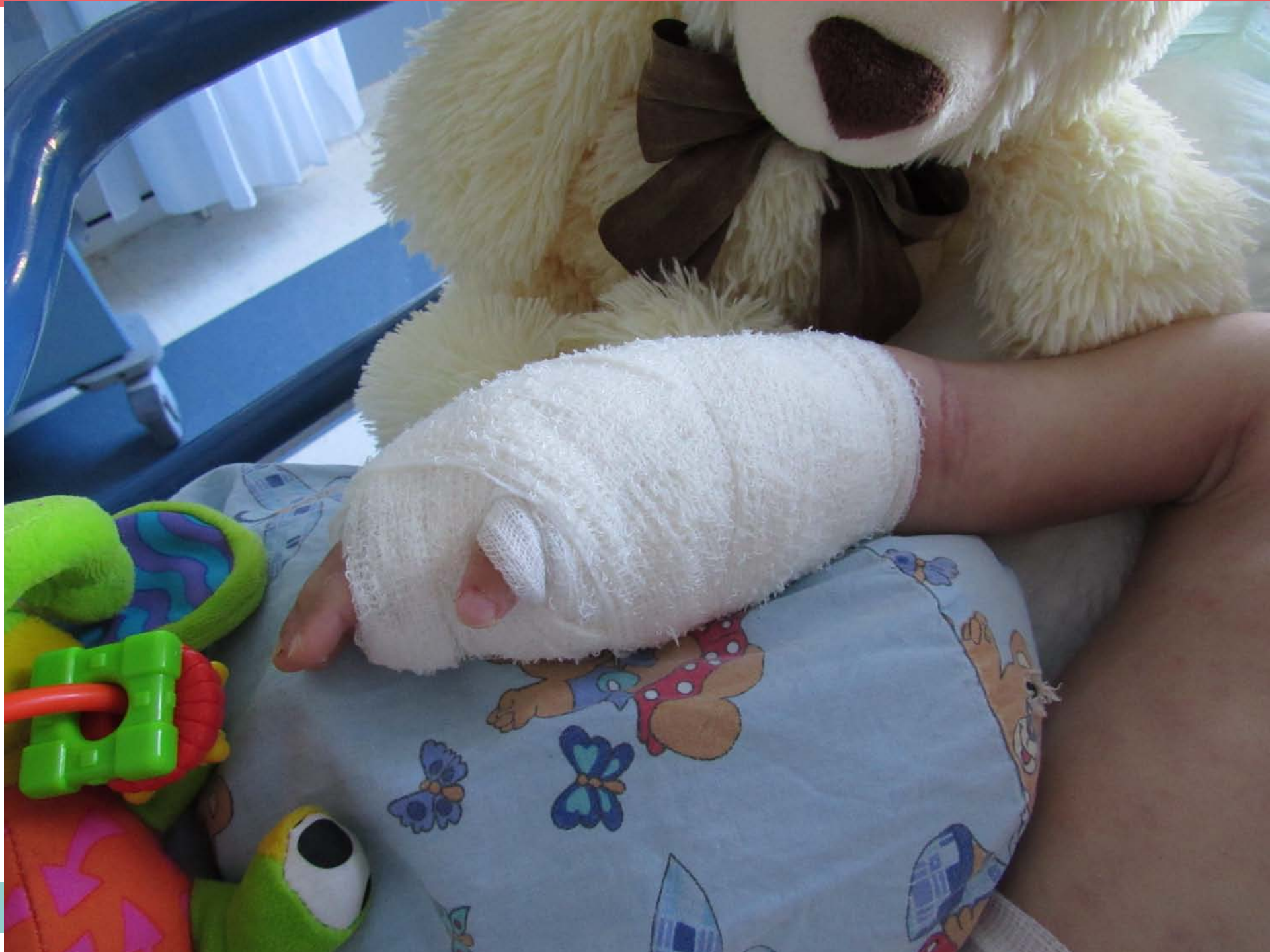- **postupné zatížení GIT stravou**
- **po stabilizaci stavu (22. den) překlad na chirurgickou JIP**
- **pacientka do dnešního dne dochází na ambulanci plastické chirurgie k převazům**

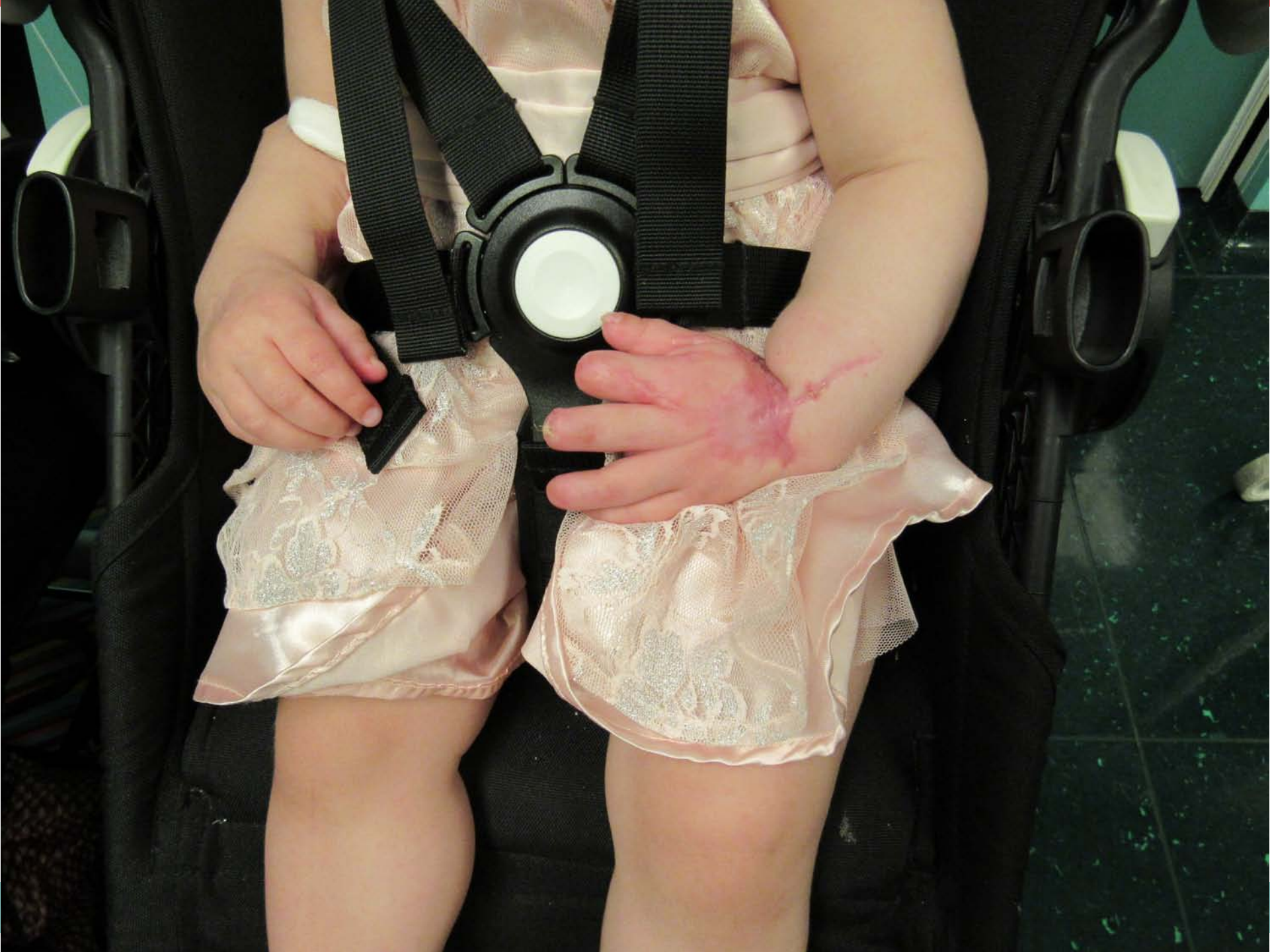





















DĚKUJEME ZA POZORNOST 😊

