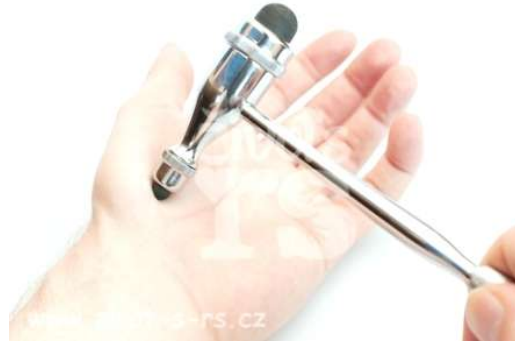



# Význam/přínos neurologa v péči o kriticky nemocné pacienty

petr hon  
neurologická klinika FNO



- **kriticky nemocný**
  - primární onemocnění CNS ( PNS)
  - onemocnění nervového (nervosvalového) systému je komplikací kritického stavu
  - kritický stav demaskuje (zhorší) onemocnění nervosvalového systému

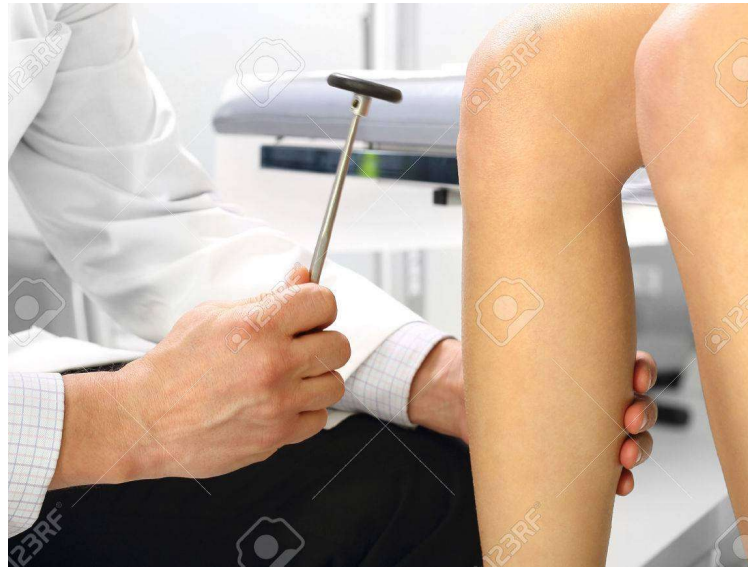- **onemocnění primárně postihující nervosvalový systém**
  - **CMP**
  - **epilepsie**
  - **kraniocerebrální poranění**
  - **neuroinfekce (encefalitidy, myelitidy, polyradikuloneuritidy)**
  - **autoimunní onemocnění NS (encefalitidy, akutní polyradikuloneuritida GBS)**
  - **myasthenia gravis**
  - **myositidy, myopatie**

- **příznaky neurogení léze jako komplikace akutního stavu u primárně „ne neurologických“ onemocnění**
  - **porucha vědomí**
    - kvantitativní
    - kvalitativní (delirantní stavy)
  - **abnormní motorická aktivita**
    - konvulzivní stavy
    - nově vzniklé ložiskové neurologické příznaky
    - generalizovaná slabost

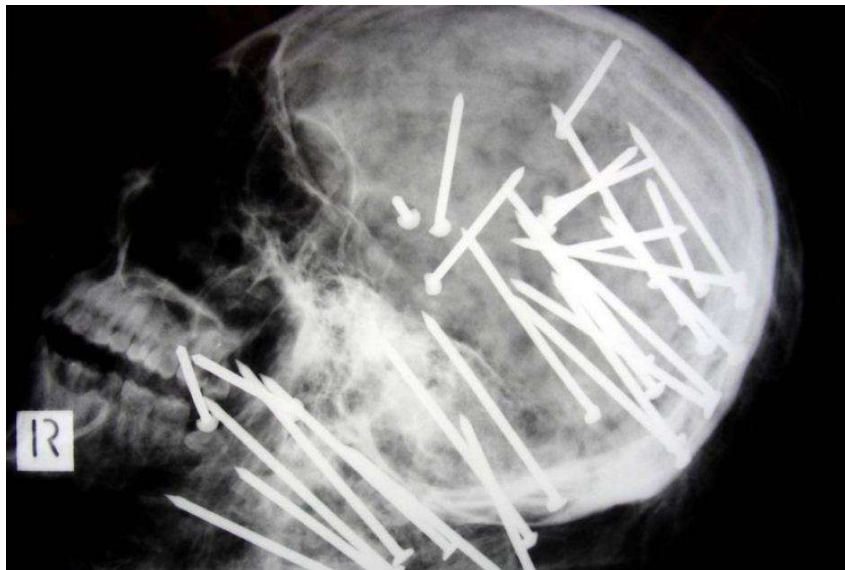
# na scénu přichází neurolog



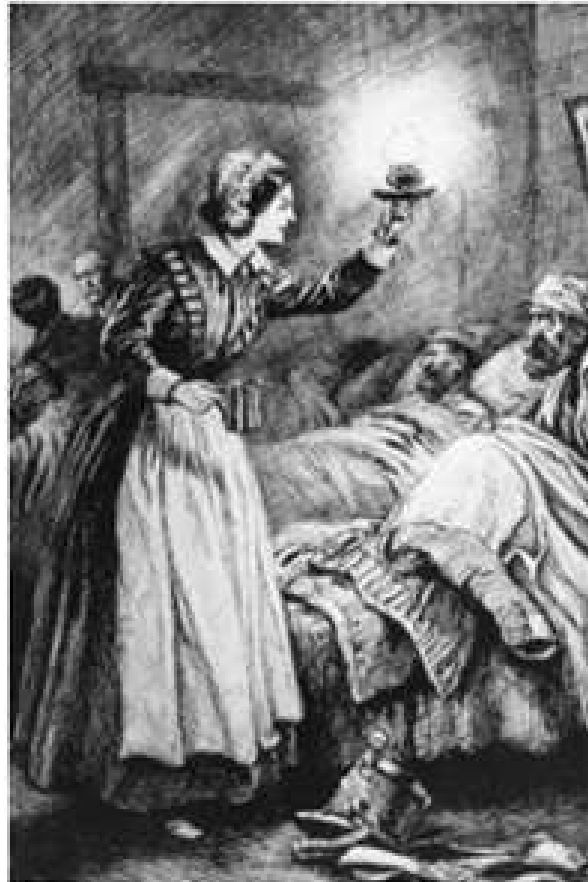## vybaven kladívkem



# hřebíkem

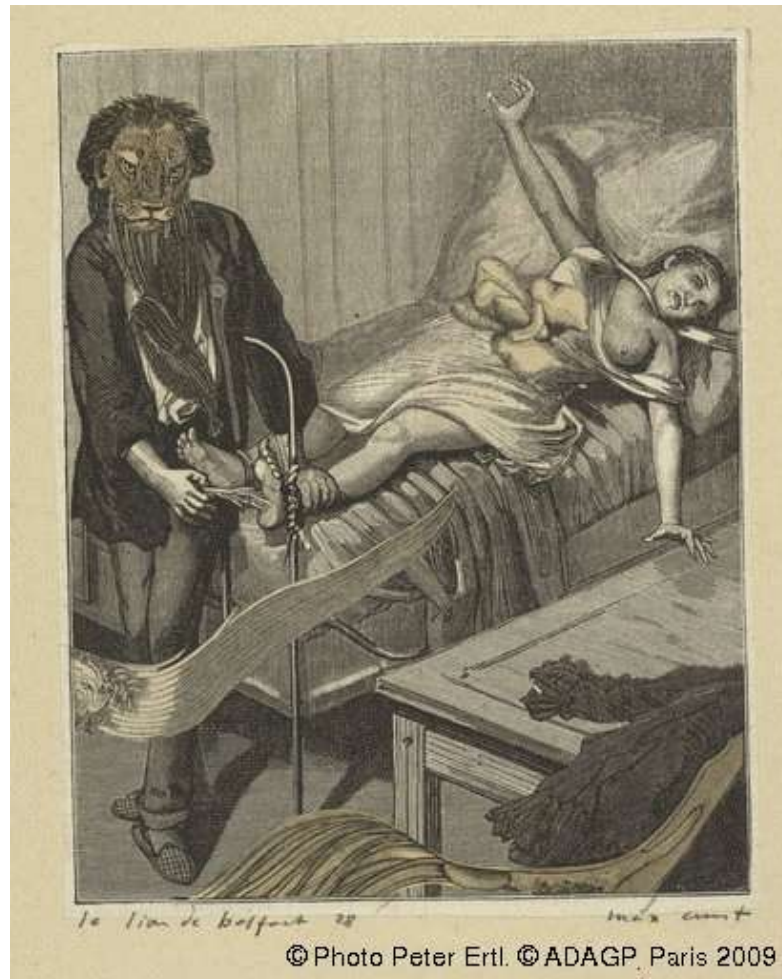

# bodovou svítilnou





**a svými neuroanatomickými a neurofyzilogickými znalostmi**



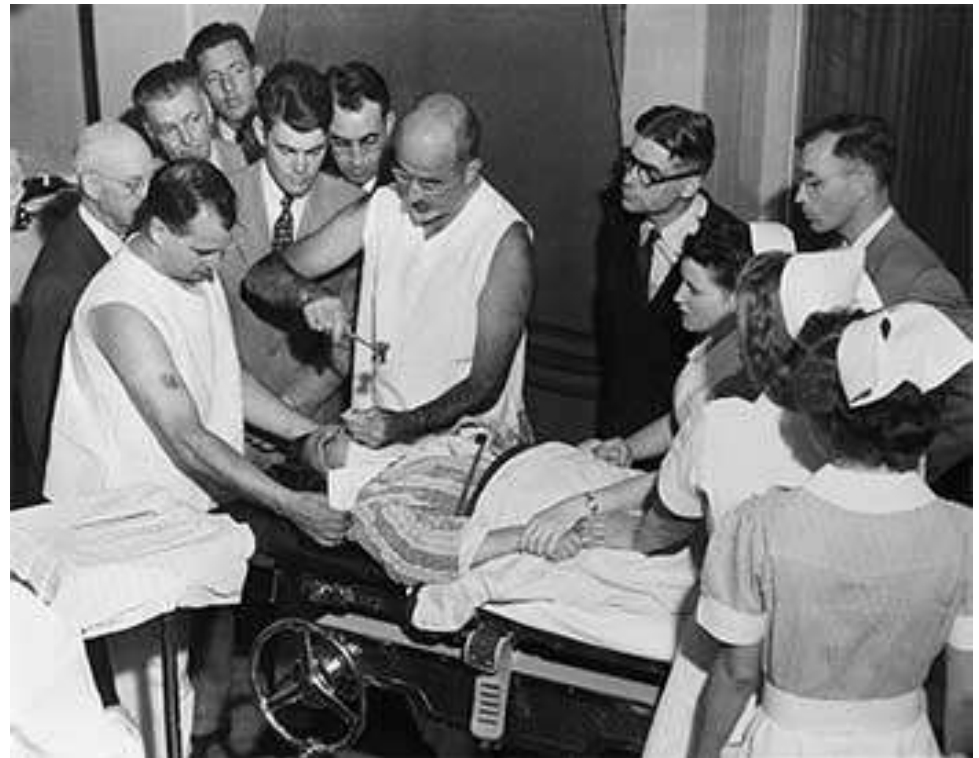- **smysl a význam  
neurologického vyšetření  
kriticky nemocného**

- **stanovit diagnózu**
  - klinický nález
  - doporučení pomocných vyšetření ( zobrazovací, elektrofyziologická, likvor)



- **smysl a význam neurologického vyšetření kriticky nemocného**

- doporučit terapii
  - medikamentosní
  - intervence chirurga, radiologa
  - rehabilitace



- **smysl a význam neurologického vyšetření kriticky nemocného**
  - **podílet se na stanovení prognózy kriticky nemocného**
    - **včetně stanovení mozkové smrti**



- **neurologické vyšetření kriticky nemocného**
  - **pacient je při vědomí**
    - kvalita vědomí ( orientace, paměť, pozornost)
    - verbální produkce (fatická porucha)
    - hlavové nervy
    - hybnost končetin
    - koordinace
    - čítí
    - reflexy a event. přítomnost patologických (pyramidových) jevů
  - **pacient není při vědomí**
    - hlavové nervy
    - motorická odpověď na algický stimul
    - respirační vzorce

- **neurologické vyšetření kriticky nemocného - pacient je při vědomí**
  - kvalita vědomí
    - orientace, paměť, pozornost
    - diagnostika delirantních stavů ( CAM-ICU, ICDSC)
  - verbální produkce
    - sensorická, motorická, globální fatická porucha
  - hlavové nervy
    - stav a fotoreaktivita zornic
    - hybnost bulbů, symetrie očních štěrbin, přítomnost/absence diplopie
    - mimika, bulbární svaly a funkce
  - hybnost končetin
    - přítomnost abnormních pohybů (konvulze, extrapyramidové příznaky, svalové fascikulace)
    - spontaneita, symetričnost
    - svalová síla
    - koordinace (taxe)
  - reflexy a event. přítomnost patologických (pyramidových) jevů
  - čítí

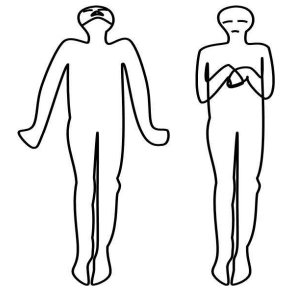
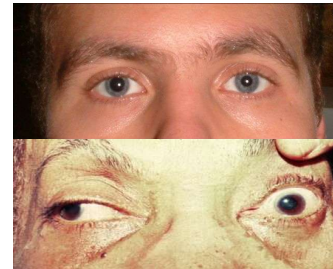- **neurologické vyšetření kriticky nemocného - pacient není při vědomí**

- **motorická odpověď na oslovení - algický stimul**

- dekortikační, decerebrační postavení, absence motorické odpovědi

- **hlavové nervy**

- zornice (fotoreakce, symetričnost)
- postavení bulbů
- kmenové reflexy
  - korneální, okulocefalický, vestibulocefalický
  - gag reflex, okulokardiální reflex



- **respirační vzorce**

- *posthyperventilační apnoe – oboustranná léze hemisfer (strukturální, metabol)*
- *autoarytmická eupnoe – oboustranná kortikobulbární léze*
- *periodické Cheyne – Stokes dýchání – oboustranná subkortiko – pontinní léze*
- *centrální neurogení hyperventilace – oboustranná léze RF paramesencefalické*
- **ataktické dýchání – strukturální léze v oblasti zadní jámy**
- *gasping*

- **neurologické vyšetření kriticky nemocného -pacient není při vědomí**
  - škály, hodnotící poruchu vědomí
    - Glasgow Coma Scale (GCS)
    - Full Outline of UnResponsive (FOUR)



	Glasgow coma scale	FOUR score
Eye response	4 = eyes open spontaneously 3 = eyes opening to verbal command 2 = eyes opening to pain 1 = no eyes opening	4 = eyelids open or opened, tracking, or blinking to command 3 = eyelids open but not tracking 2 = eyelids closed but open to loud voice 1 = eyelids closed but open to pain 0 = eyelids remain closed with pain
Motor response	6 = obeys commands 5 = localizing pain 4 = withdrawal from pain 3 = flexion response to pain 2 = extension response to pain 1 = no motor response	4 = thumbs-up, fist, or peace sign 3 = localizing to pain 2 = flexion response to pain 1 = extension response to pain 0 = no response to pain or generalized myoclonus status
Verbal response	5 = oriented 4 = confused 3 = inappropriate words 2 = incomprehensible sounds 1 = no verbal response	
Brainstem reflexes		4 = pupil and corneal reflexes present 3 = one pupil wide and fixed 2 = pupil or corneal reflexes absent 1 = pupil and corneal reflexes absent 0 = absent pupil, corneal and cough reflex
Respiration		4 = not intubated, regular breathing pattern 3 = not intubated, Cheyne-Stokes breathing pattern 2 = not intubated, irregular breathing 1 = breathes above ventilator rate 0 = breathes at ventilator rate or apnea
Max-min	15-3	16-0

- **neurologické vyšetření kriticky nemocného -pacient není při vědomí**
  - **jak a kdy hodnotit u pacienta sedovaného, na umělé plicní ventilaci?**
    - **denní přerušení či redukce sedace, pokud to lze ( není ohrožen nárůstem nitrolební hypertenze)**

- **generalizovaná slabost, nově vzniklá u kriticky nemocného**

<b>Mozek</b>	<b>Mícha</b>	<b>Nervosvalový přenos</b>	<b>Periferní nerv</b>	<b>Sval</b>
Trauma	Trauma	Myasthenia gravis	GBS	Rhabdomyolysa
CMP	Netraumatická komprese	LEMS	Zánětlivé polyradikuloneuri tidy	Myositida
encefalitida	Cévní myelopatie	Botulismus	Porfyrie	Toxické myopatie
absces	Zánětlivá myelitida	Myorelaxancia	Paraneoplazie	Kongenitální myopatie (svalové dystrofie
Centrální pontinní myelinolysa	Autoimunní myelitida		difterie	
	Difusní leze předních rohů			

– **vyšetření síly končetin – svalový test ( MRC škála)**

- **skórování** 0 žádná kontrakce  
1 kontrakce ano, pohyb ne  
2 aktivní pohyb s vyloučením gravitace  
3 aktivní pohyb proti gravitaci  
4 aktivní pohyb proti gravitaci a odporu  
5 aktivní pohyb proti gravitaci a silnému odporu
- **testování** horní končetina extenze zápěstí  
flexe předloktí  
abdukce ramene  
dolní končetina dorsiflexe nohy  
extenze kolene  
flexe kyčle
- **hodnocení** 0 – 36 kvadruplegie – těžká kvadruparesa  
36 – 48 lehká kvadruparesa  
48 – 60 normální síla

- **generalizovaná slabost**

- **diagnostika polyneuropatie, myopatie kriticky nemocných**

- symetrické postižení všech končetin
- areflexie šlachookosticová
- absence příznaků centrální neurogení leze ( Babinski, hyperreflexie)
- absence fokálních neurologických příznaků
- absence bulbární poruchy
- absence poruchy čítí s hranicí
- absence fascikulací
- absence rychle progredujícího deficitu
- absence zhoršení svalové síly po zátěži
- obtížný, protražovaný weaning

- **konvulzivní stavy u kriticky nemocných**
  - **primární postižení CNS**
    - epilepsie
    - CMP, kraniotrauma, expanzivní procesy, zánět
  - **sekundární postižení u pacienta v kritickém stavu**
    - hypoxicko – ischemické příhody
    - léky indukované křečové stavy
    - sepse, zánětlivé komplikace
    - metabolické a iontové dysbalance

- **diagnostika konvulzí**

- **klinický obraz**

- generalizované křeče
- fokální konvulze
- myoklony
- nonkonvulzivní paroxysmy
- epileptický status
  - konvulzivní
  - nonkonvulzivní

- **EEG**

- **diferenční diagnostika**

- tremor , extrapyramidová symptomatologie
- myoklony bez eeg korelátu
- neepileptické záchvaty

- **indikace zobrazovacích vyšetření**


- akutní rozvoj fokálního neurologického deficitu **(CT (+CTA) mozku)**
- nově vzniklá porucha vědomí **(CT mozku)**
- konvulzivní stav **(CT (+CTA)mozku)**
- podezření na centrální pontinní myelinolýzu, nebo PRES **(MR mozku)**
- ložiskový neurologický deficit, CT mozku nevysvětlitelný **(MR mozku)**
- refrakterní status epilepticus **(MR mozku)**
- hypoxicko –ischemický infarkt, protražované hypoglykemické koma **(MR mozku)**
- akutní míšní léze **(MR míchy)**



- **indikace elektrofyzilogických vyšetření**

- **EEG**

- konvulzivní stavy
- bezvědomí, nejasné etiologie  
( nonkonvulzivní status epilepticus )

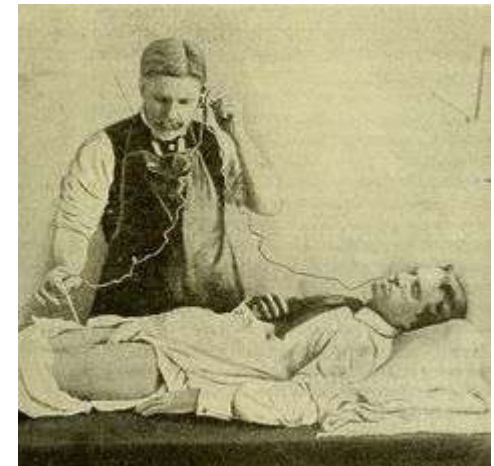

- **EMG**

- generalizovaná slabost
- podezření na poruchu nervosvalového přenosu

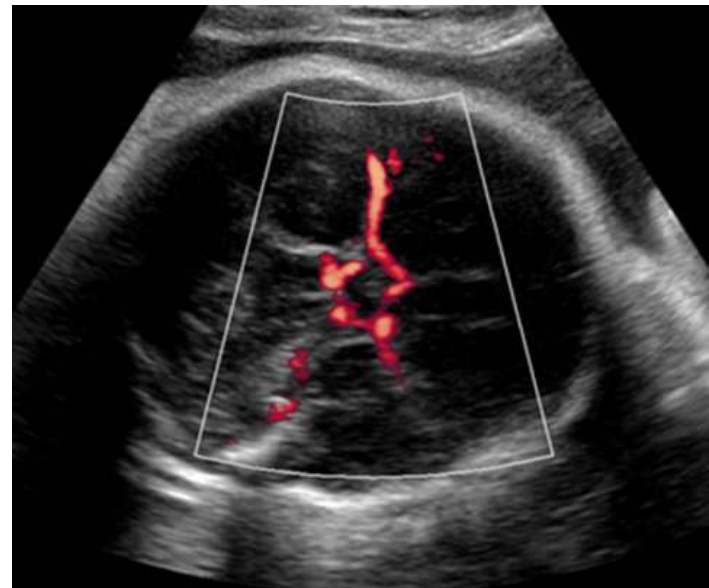- **evokované potenciály (SEP,BAEP)**

- kmenová areflexie, smrt mozku




- **indikace neurosonologického vyšetření**

- **nově vzniklý ischemický iktus**
- **intrakraniální hemodynamika**
  - nitrolební hypertenze
  - UPV (pCO<sub>2</sub>)
- **strukturální léze**
  - pediatrická IP
- **mozková smrt**

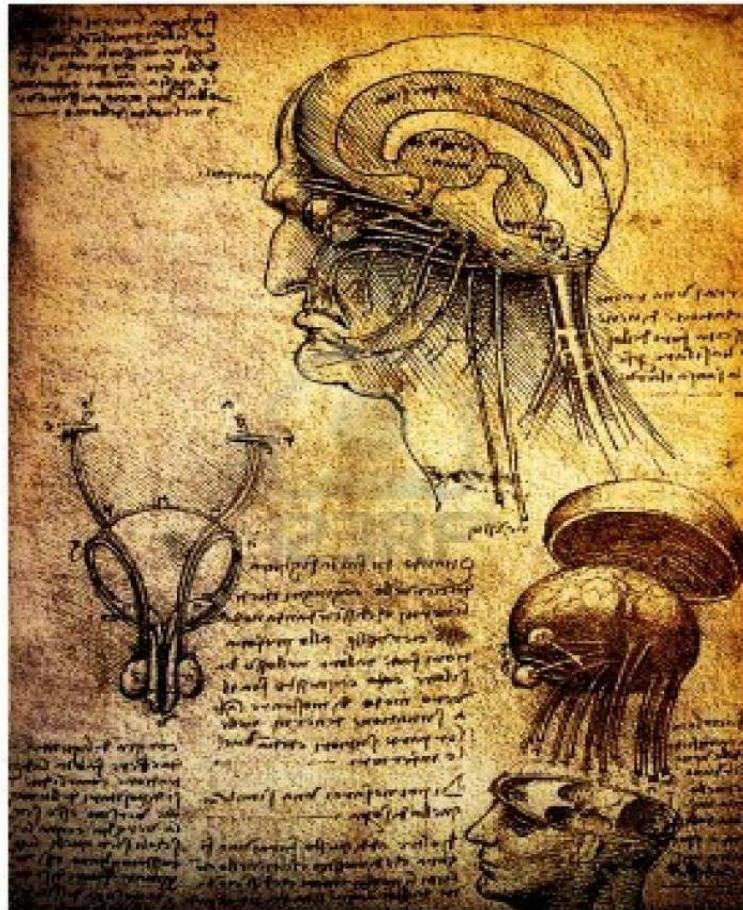

- **diferenční diagnostika**

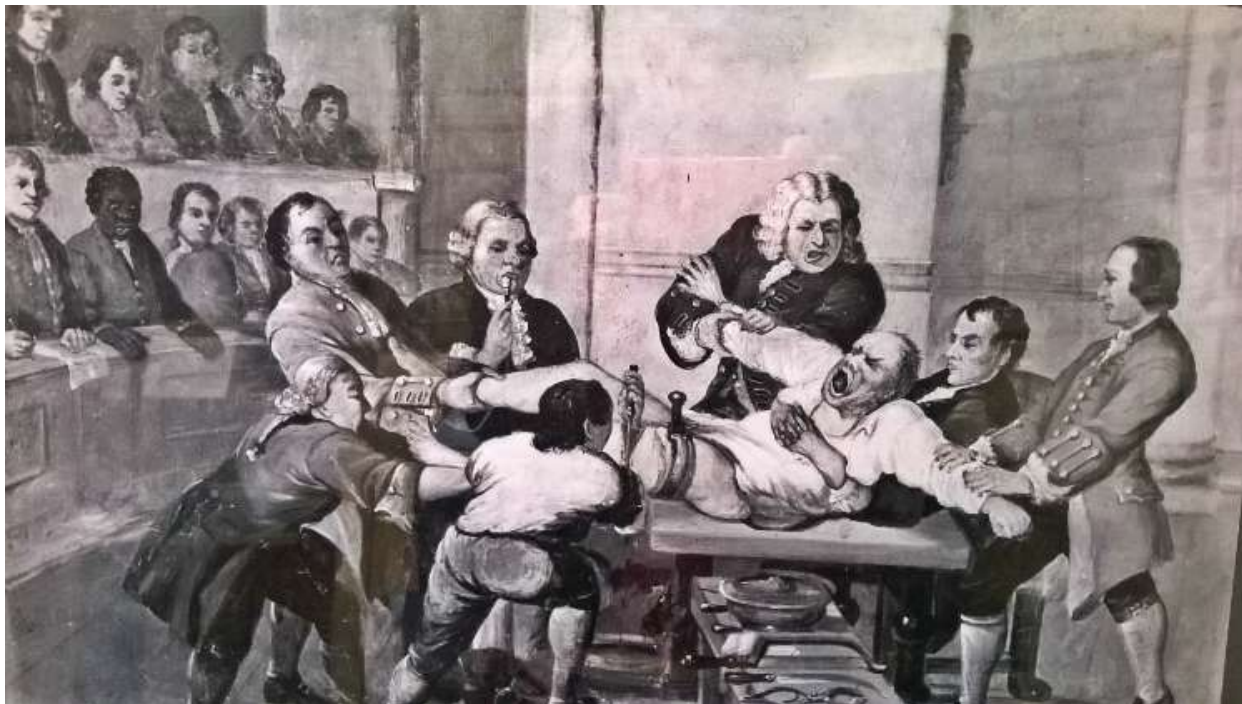- konvulze?
  - myoklony
  - polékové dyskinesy
- metabolická encefalopatie?
  - centrální pontinní myelinolýza
  - PRES
- mozková smrt?
  - locked – in syndrom
  - apalický syndrom (minimální stav vědomí)
- koma?
  - locked – in syndrom
  - katatonie
  - psychogenní koma




# ZÁVĚREM..



- **neurologické vyšetření kriticky nemocného**
  - stav vědomí



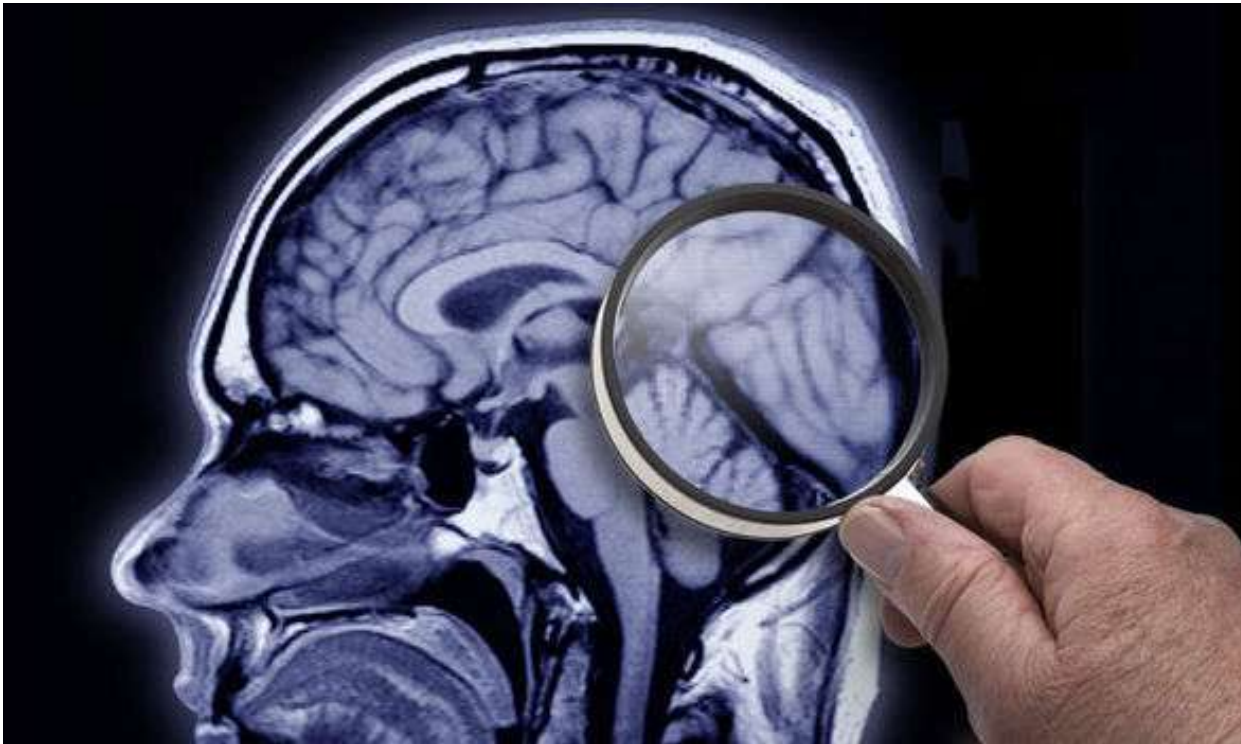- **neurologické vyšetření kriticky nemocného**
  - **hlavové nervy**



- **neurologické vyšetření kriticky nemocného**
  - motorická aktivita




- **indikace zobrazovacích a elektrofyziologických vyšetření**





- **terapie kriticky nemocného**



- prognóza kriticky nemocného

