



**KARIM**

1.LF UK A VFN V PRAZE

# Jak si PAT a MAT vyměnili role, aneb proč se opakovat?

MUDr. Michal Otáhal

Klinika anesteziologie, resuscitace a intenzivní medicíny  
1. lékařská fakulta UK a Všeobecná fakultní nemocnice v Praze  
U nemocnice 2; 128 08 Praha 2  
[www.karim-vfn.cz](http://www.karim-vfn.cz)



# PAVEL a MICHAL





Pavel Herda

Sdíleno veřejně - 14. 4. 2014

**KARIM**  
1.LF UK A VFN V PRAZE

Se všemi , kdo chtějí opravdově a plnohodnotně žít a naplnit slovo život a hledají na to recept , jako my vsichni, se chci podělit o jeden dílčí . Jsou náhody , které přinášíjí poznání . Jsou to náhody? :-)))

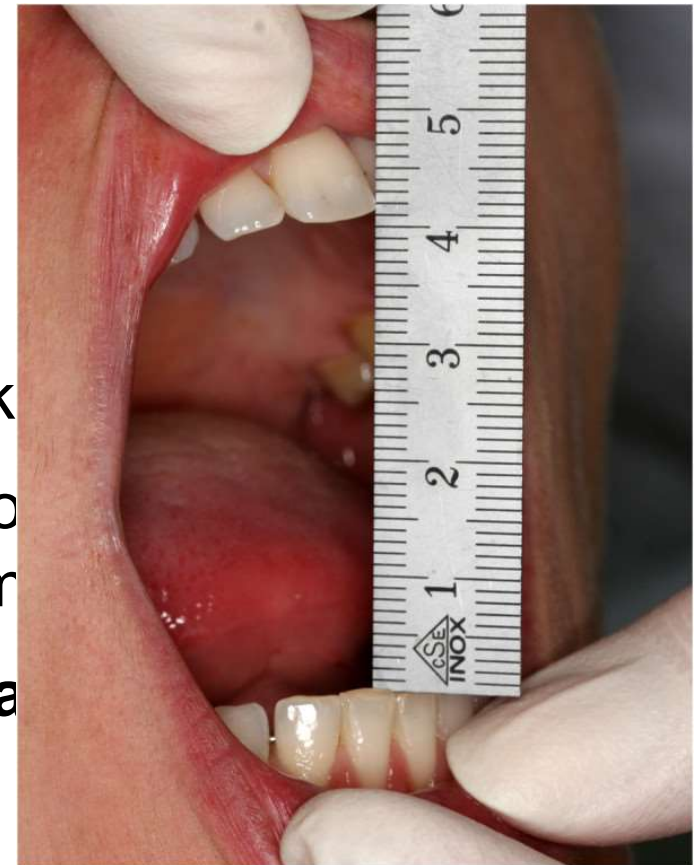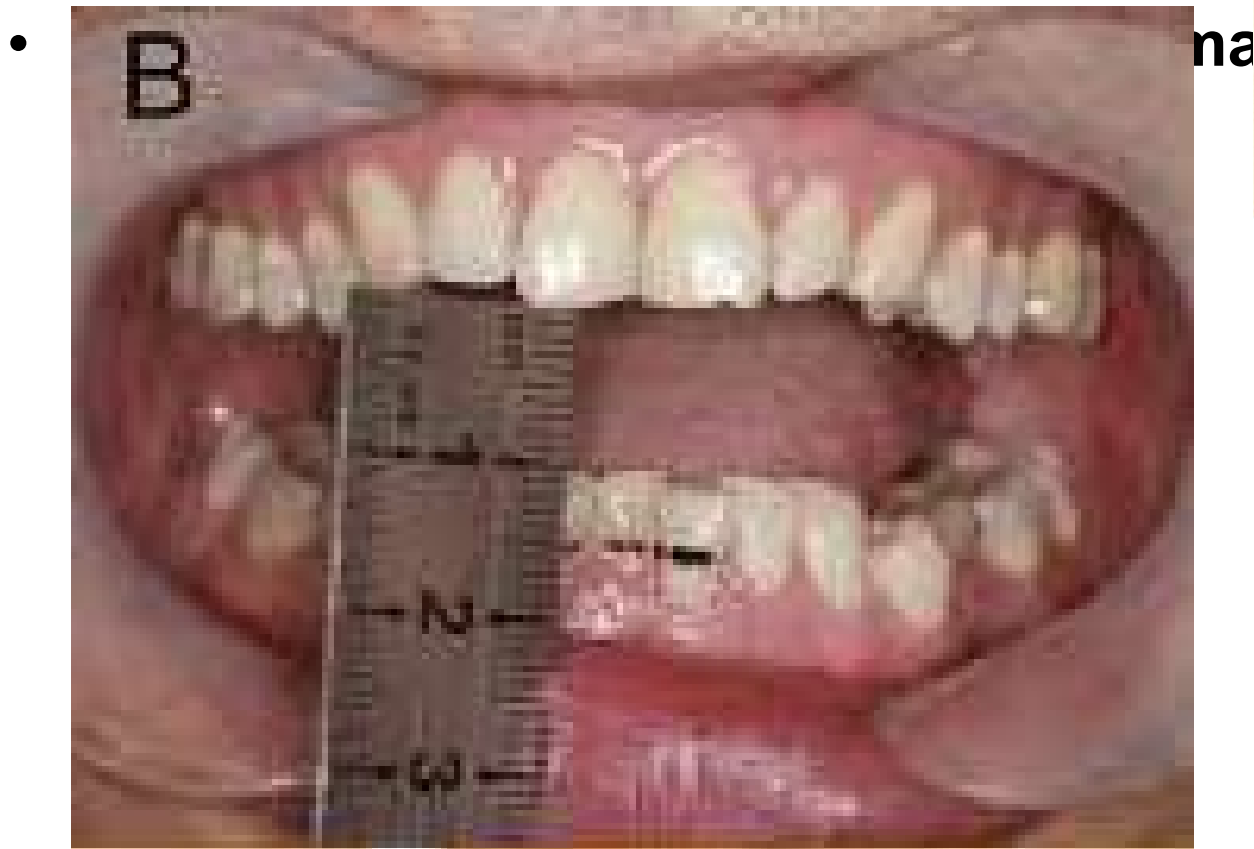## Proč se opakovat?

**Protože opakování je matka moudrosti a zručnosti!**

**A až to VŠICHNI BUDOOU UMĚT jako my  
TAK my s tím MUŽEME PŘESTAT**

# Zajištění DC

- 5 dní pozoruje postupně narůstající otok
- u stomatologa nebyl, toho navštěvuje po bolestech, nyní vyhledal pomoc na Stom

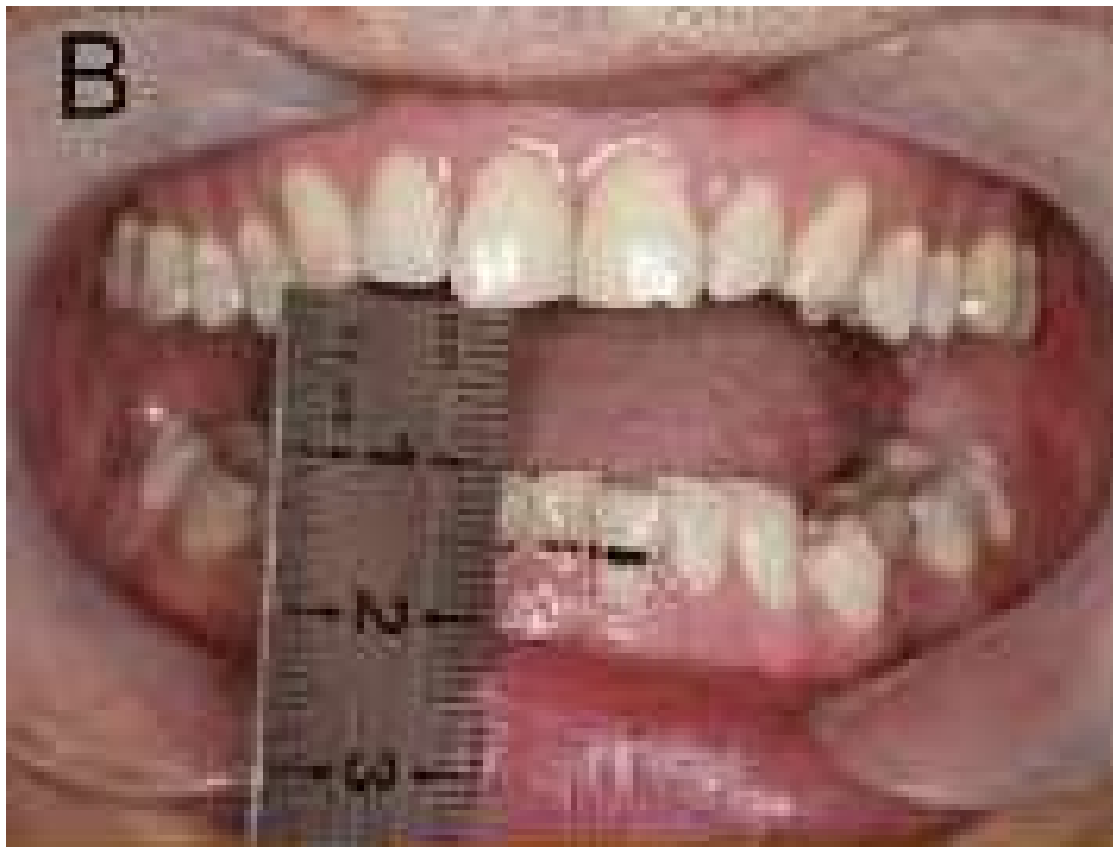



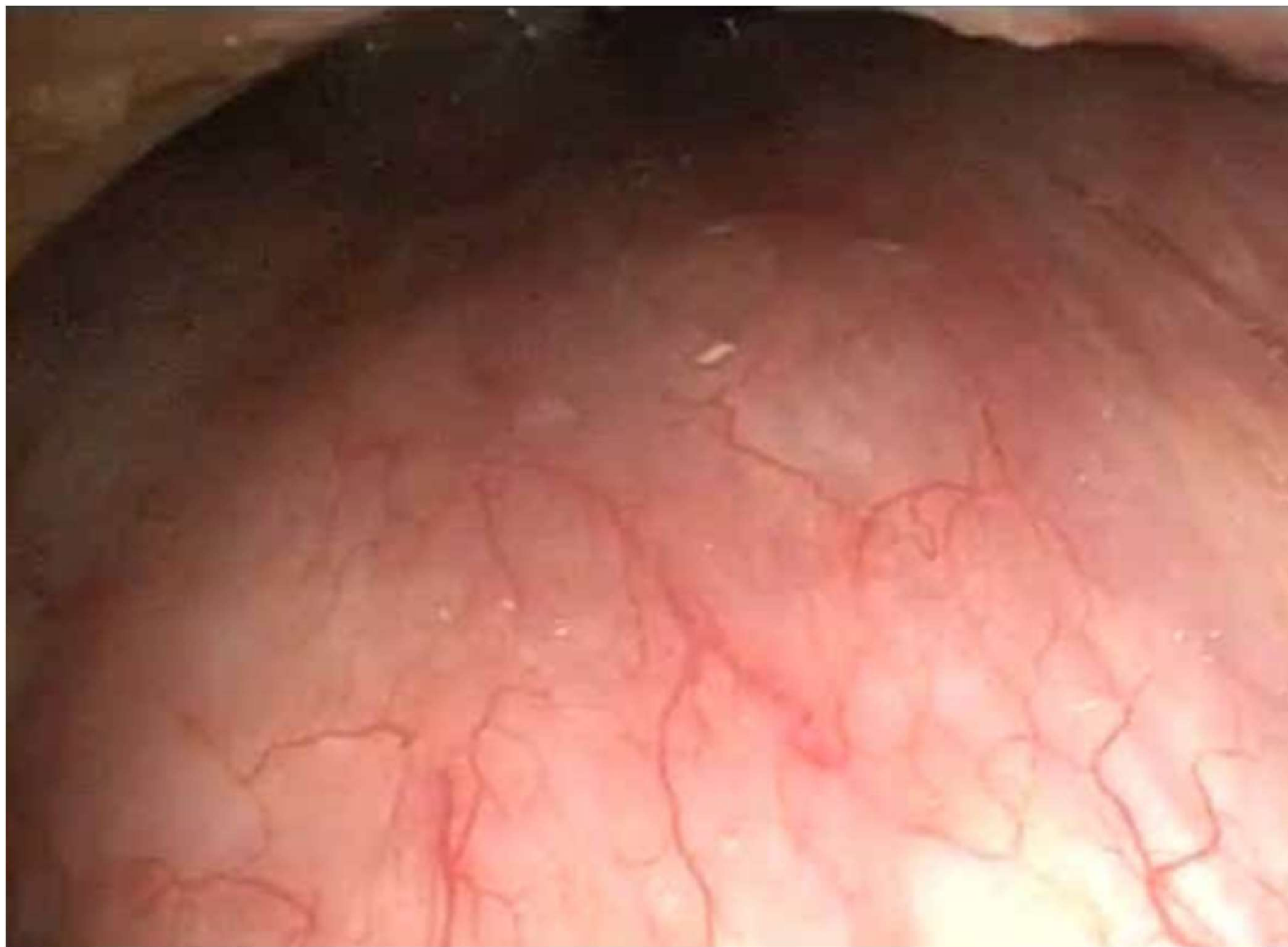# Zajištění DC

- pro inter-incizivální vzdálenosti cca 1cm v analgosedaci za spont. ventilace pro otok velice obtížně

## fibrobronchoskopická NTI



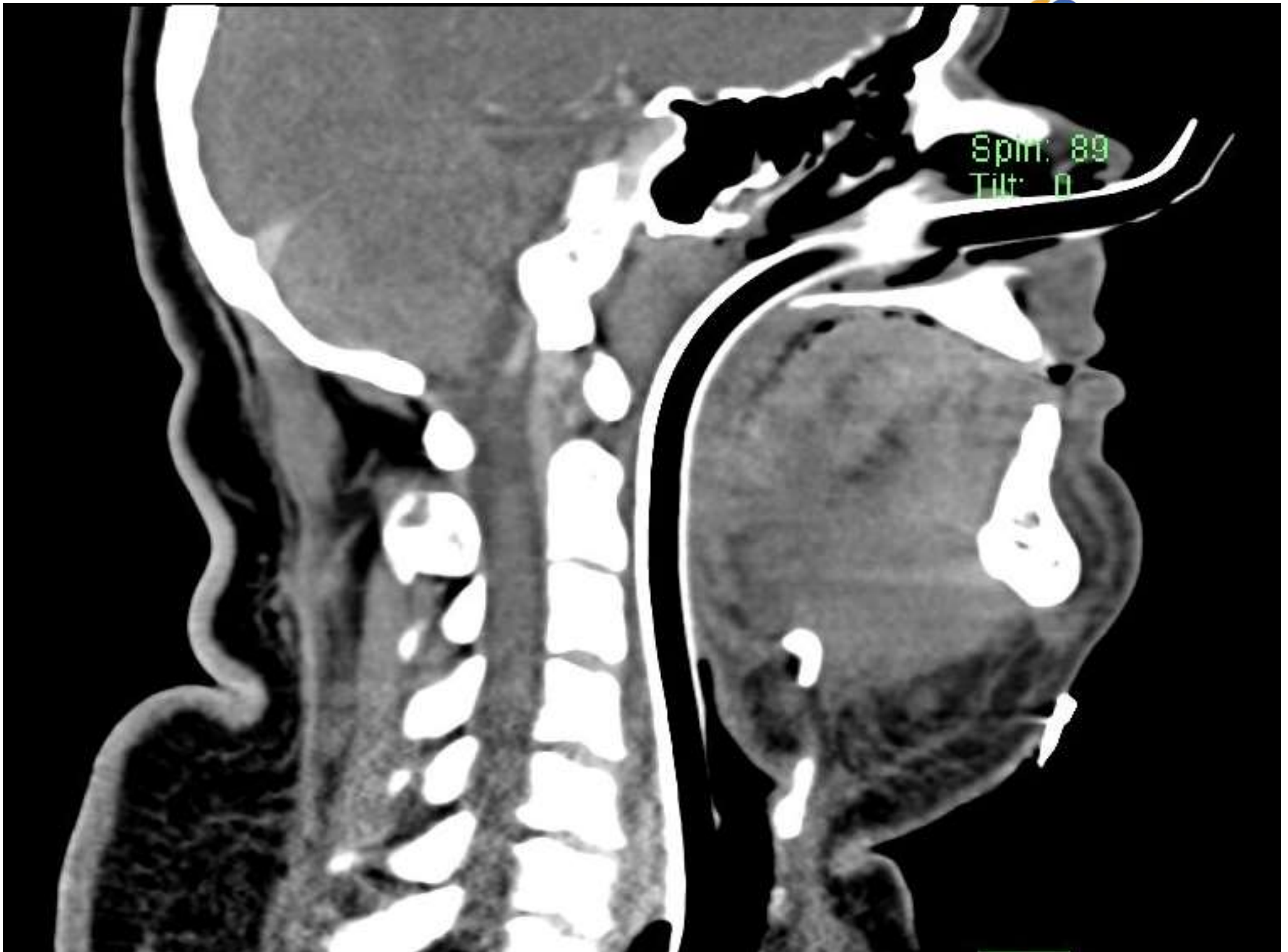# Zajištění DC



## NTI - > OTI (pomocí FOB)

- **provedena** extrakce zubů 36, 37 + **zevní incize a kontraincize submandibulárního abscesu**
- **pro obtížné zajištění DC překlad na RES UP**
- překlad via CT: **prosáknutí a edém drénovaných oblastí submandibulárně, pterygomandibulárně a massetericky; edém podkožního tuku levé poloviny krku a obličeje**
- zjevné kolekce charakteru abscesů nejsou; tuk v mediastinu mírně zastřený, nicméně **obraz není zcela specifický pro mediastinitidu**

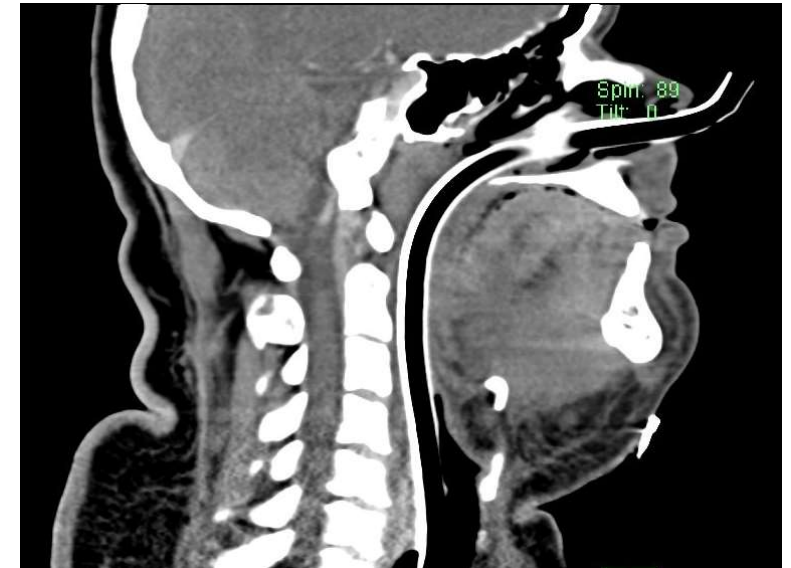



Spin: 89  
Tilt: 0

# NTI - > OTI (pomocí FOB)

- po příjmu NTI/UPV, oběhově stabilní, **nutná vysoká dávka analgosedace**
- pro NTI 6,5 a předpoklad déleodobější nutnosti zajištění dýchacích cest při masivním otoku **přes fibrobronchoskop za pomoci videolaryngoskopu reintubace OTK 8,5 + zavedena NGS**



# RES UP KARIM

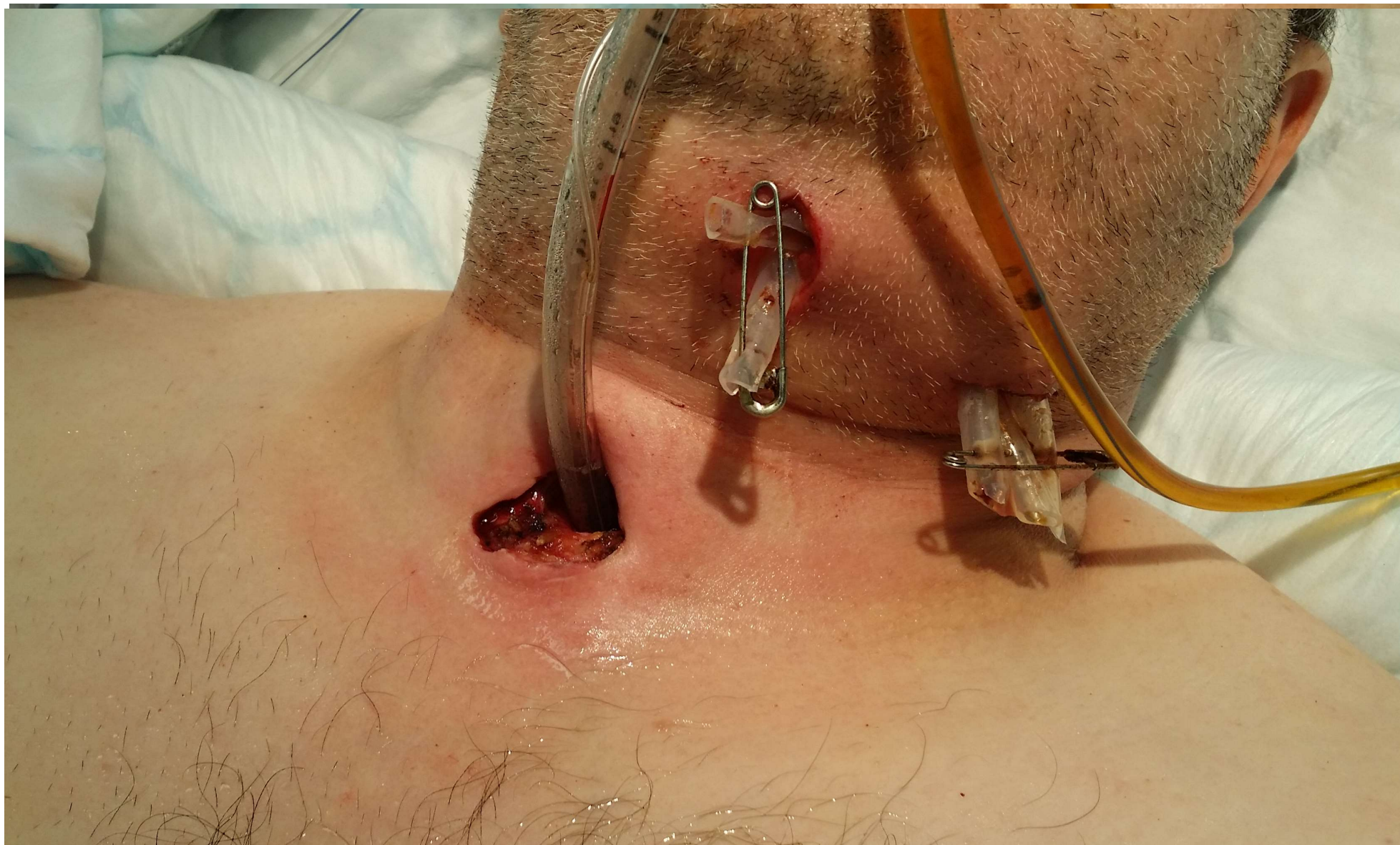
- 25.3. v kontaktu při **VYSOKÉ DÁVCE** sedace k toleranci OTK
- **autoextubace** OTI, při vysokých dávkách sedativ
- **reintubace neúspěšná** (**NEDOSTUPNOST VIDEOLARYNGOSKOPU**)

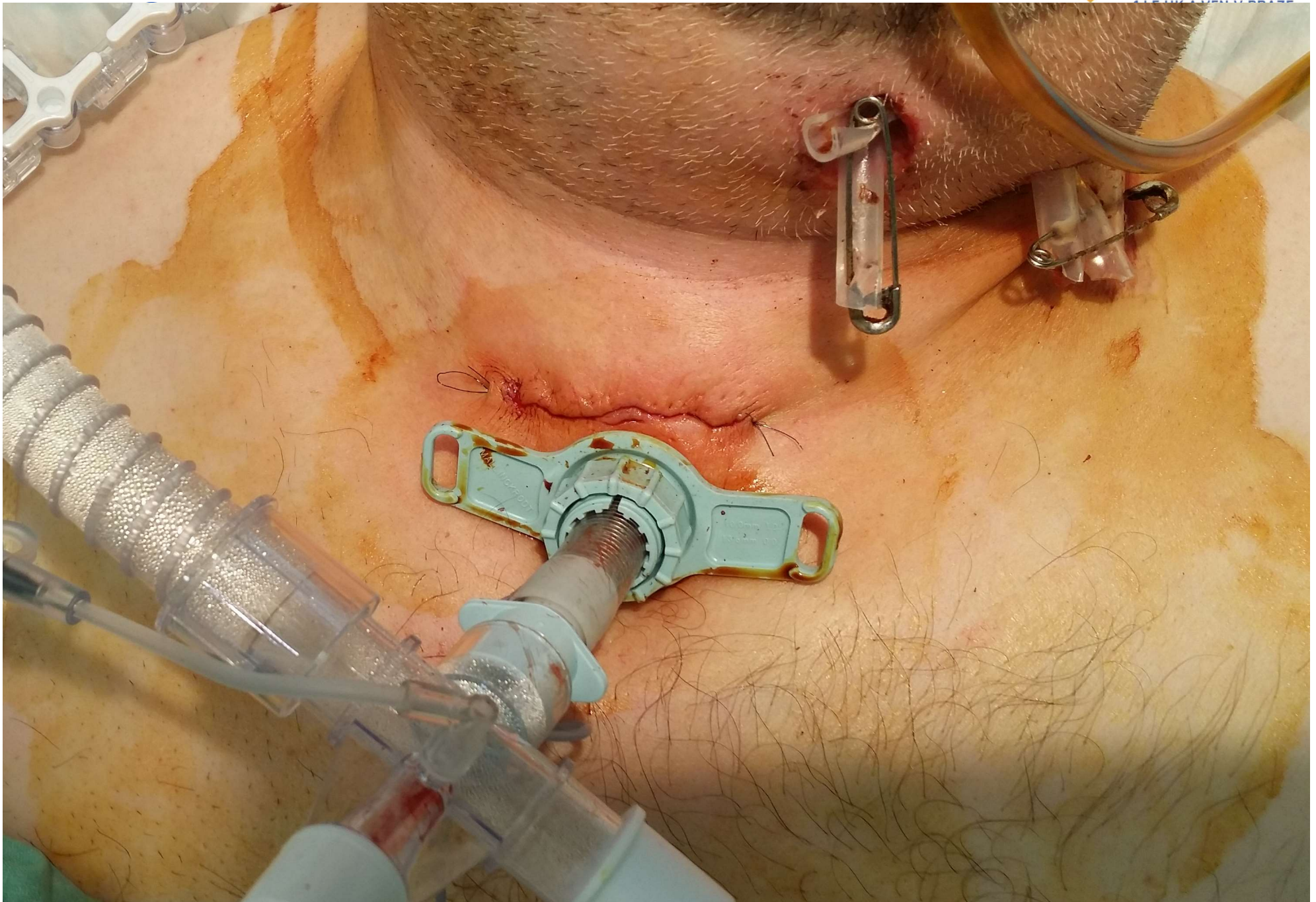


# RES UP KARIM

- 25.3. v kontaktu při **VYSOKÉ DÁVCE** sedace k toleranci OTK
- **autoextubace** OTI, při vysokých dávkách sedativ
- **reintubace neúspěšná** (**NEDOSTUPNOST VIDEOLARYNGOSKOPU**)
- při progredující desaturaci **BACT** se zavedením OTK 6,5
- během výkonu hypoxická zástava, **KPR**, **ROSC 3 min**, s rychlou úpravou oxygenace a metabolických parametrů (max. laktát 2,8mmol/l).

# RES UP KARIM





# PAT a MAT

A JE TO .....





# UŽ ŽÁDNÁ HYPOXICKÁ ZÁSTAVA





# KARIM

1.LF UK A VFN V PRAZE

## Děkuji za pozornost

