


Když nejde zajistit žílu...

Mýty a pověry i. os. vstupu

Jana Kubalová

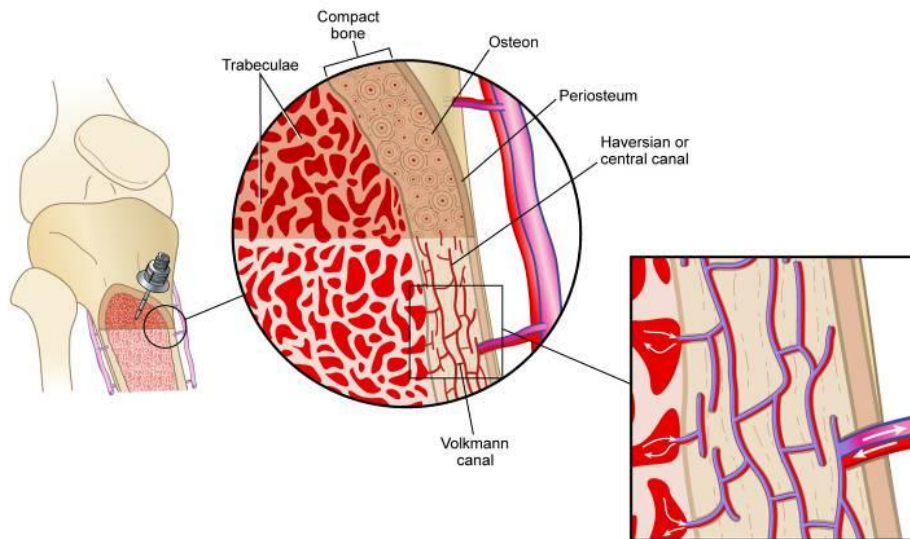
ZZS Jihomoravského kraje

Colours of Sepsis 2018



i. os. vstup

- Ve dřeni hustá síť cév
- Krevní proud rychlý
- Dřeň nezkolabuje
- Léky a tekutiny rychle dosáhnou centrálního cévního řečiště **IO = PIV**
= efektivní varianta PIV



Miller, LJ, Kuhn JG, Von Hoff, DD. Does IO equal IV? Prehosp Emerg Care 2005; 9:102

1922 – Drinker et al. – léky a infúze aplikované do kostní dřene (sternum) se rychle vstřebají do centrálního řečiště

1942 - Papper – doba vstřebání léků do centrálního řečiště je u IV podání a IO identická

Indikace k i. os. zavedení



**EUROPEAN
RESUSCITATION
COUNCIL**

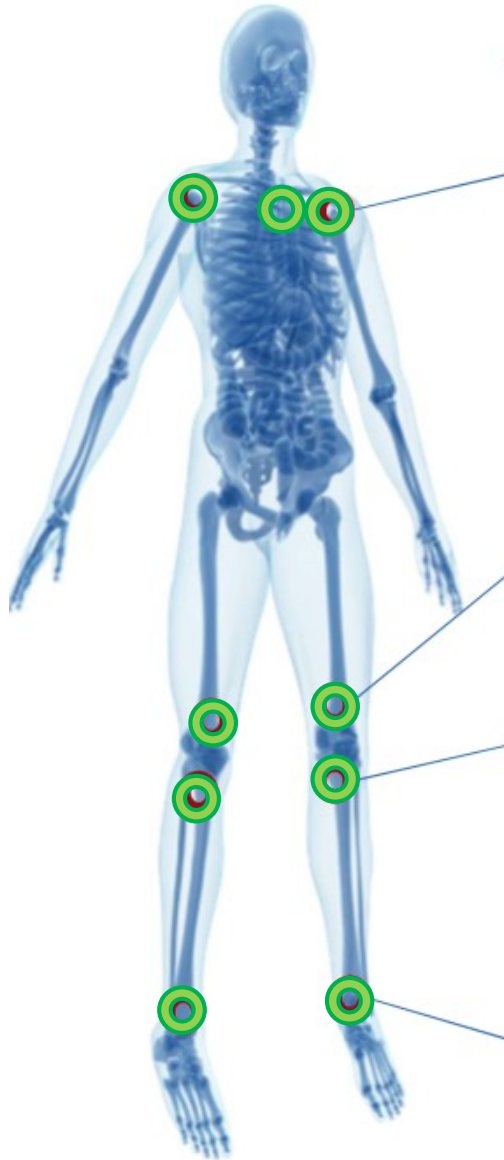


Děti i dospělí, v jakékoliv situaci, kdy je nutné co nejrychleji zajistit žilní vstup a selhaly pokusy o punkci periferní žíly (CPR GL 2005, 2010, 2015)

- Děti: pokud se nezdaří PIV do 1 min => IO (GL 2010, 2015)
- Děti zástava oběhu nebo dekompenzovaný šok (adrenalin, tekutiny): i. os = 1. volba (manuál EPALS, CPR GL 2015)

Místa zavedení

4 Sites, 8 Targets



Proximal Humerus

Preferred site for adults
Optimal site for high flow and quick drug uptake
Awake, responsive patients
Less painful

Distal Femur

Best under 12 years

Proximal Tibia

Unresponsive
Unfamiliarity with other sites
Unable to landmark other sites

Distal Tibia

Larger patient
Unable to access other sites

Site selection

Dependent upon:

- No previous IO in 48 hours
- Absence of contraindications
- Accessibility
- Ability to secure & monitor


Semi-automatické Arrow EZ-IO™ - EZ (Easy) IO (IntraOsseal) access



- Snadné použití a kontrola hloubky zavedení
- Příprava místa a zavedení 6 – 10 s
- Vysoké procento úspěšnosti 97% a minimální riziko komplikací

Efficacy and safety of the EZ-IO™ intraosseous device: Out-of-hospital implementation of a management algorithm for difficult vascular access^{☆,☆☆}

Nicolas Gazin^a, Harold Auger^a, Patricia Jabre^{a,b,c}, Christine Jaulin^a, Eric Lecarpentier^a, Catherine Bertrand^a, Alain Margenet^a, Xavier Combes^{a,*}



Optimální pomůcka

RESUSCITATION

OFFICIAL JOURNAL OF THE
EUROPEAN RESUSCITATION COUNCIL



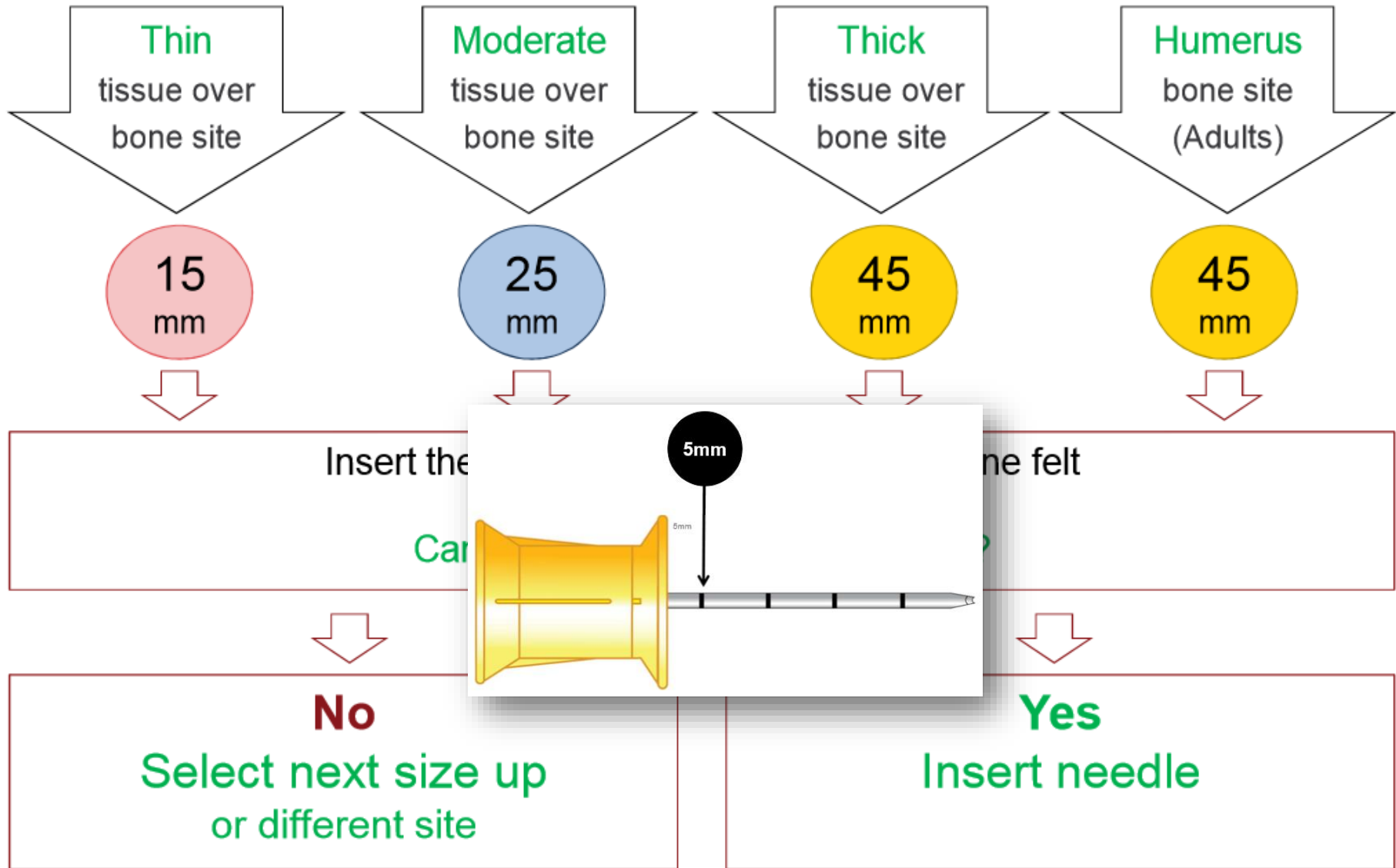
Olaussen A, Williams B., Intraosseous access in the prehospital setting: literature review. Prehosp Disaster Med. 2012 Oct;27(5):468-72. doi: 10.1017/S1049023X12001124. Epub 2012 Aug 9. (2100 => 20)

-**semiautomatic devices** offers better and faster intraosseous access compared with the use of manual devices and also were associated with fewer complications
-**semiautomatic devices** can reduce insertion times and the number of insertion attempts when contrasted with the use of manual insertion techniques“.

Weiser G et al, Current advances in intraosseous infusion - a systematic review, Resuscitation, 2012 Jan;83(1):20-6. doi: 10.1016/j.resuscitation.2011.07.020. Epub 2011 Aug 24. (179 => 10)

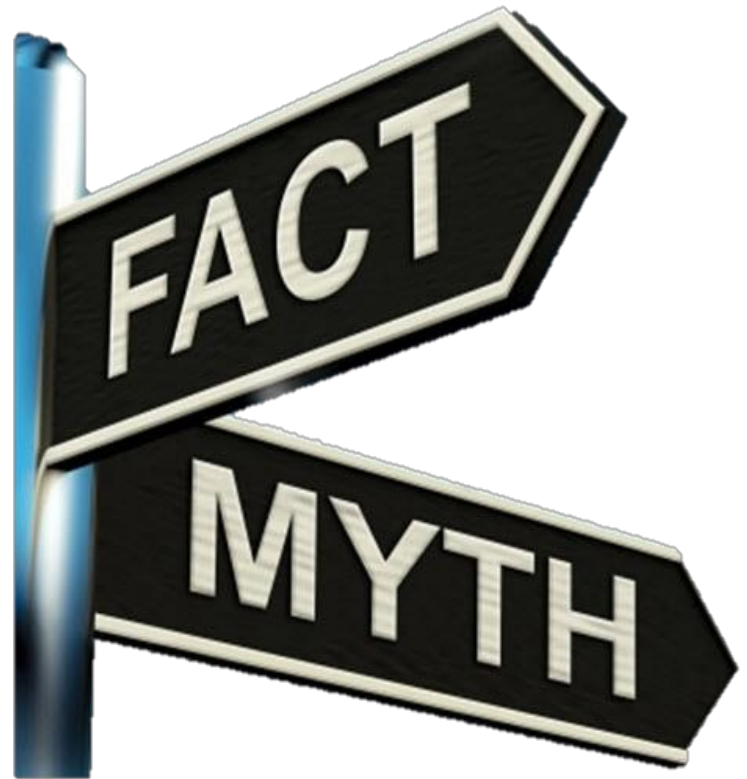- „**CONCLUSIONS:** studies suggested a superiority of the battery-powered IO driver over manual needles, and other semi-automatic IO devices.“

EZ-IO - použití v jakémkoliv věku a
konstituci pacienta,
podmínka: možnost najít místo vpichu



Mýty

- CVK je zavedený stejně rychle
- Průtok je pomalý
- Riziko vážných komplikací
- Poškození růstové ploténky
- Pro i. os. vstup v nemocnici není indikace



IO vs. CVK

Patient Safety in Surgery

Research

Is the intraosseous access route fast and efficacious compared to conventional central venous catheterization in resuscitation in the emergency department? An observational pilot study

Bernd A Leidel^{*1,3}, Chlodwig Kirchhoff², Viktoria Bogner¹, Wolf Mutschler², Karl-Georg Kanz² and Volker Braun¹

Address: ¹Department of Emergency Medicine, Charité - University Medicine Berlin, Campus Benjamin Franklin, Germany, ²Department of Trauma, University Medical Centre of Munich, Downtown, Nussli, Germany, ³Helicopter Emergency Medical Service Christoph 31, ADAC Luftrettung air rescue services, Charité - University Medicine Berlin, Benjamin Franklin, Hindenburgdamm 30, 12203 Berlin, Germany

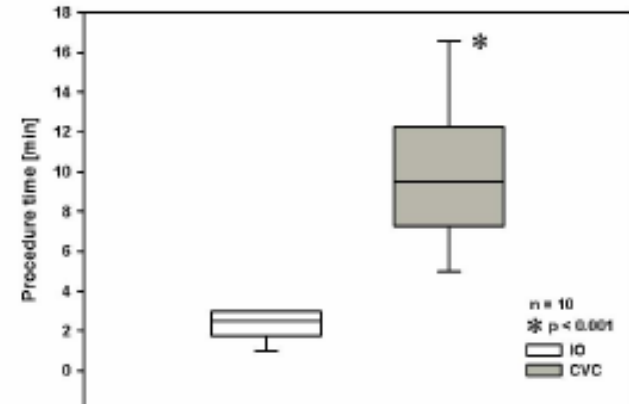


Figure 3
Procedure time of intraosseous (IO) cannulation was significantly shorter than central venous catheterization (CVC) for vascular access to enable drug and fluid administration in adult emergency patients under resuscitation.

jugular or subclavian veins. The success rate on first attempt was 90% for IO insertion versus 60% for CVC. Mean procedure time was significantly lower for IO cannulation (2.3 min ± 0.8) compared to CVC (9.9 min ± 3.7) (p < 0.001). As for complications, failure of IO access was observed in one patient, while two or more attempts of CVC were necessary in four patients. No other relevant

impossible peripheral IV access. Furthermore, IO cannulation requires significantly less time to enable administration of drugs or infusion solutions compared to CVC. Because CVC was slower

IO vs. CVK

WICHTIG

JVA | The Journal of
Vascular Access

Dolister M et al, Intraosseous vascular access is safe, effective and costs less than central venous catheters for patients in the hospital setting, J Vasc Access 2013; 14(3): 216 – 224

„Results:

- 105 cases, six centers
- 94% of placements were successful on the first attempt
- mean time to IO access was 103.6 ± 96.2 seconds
- one serious complication – a lower extremity compartment syndrome
- IO access costs \$100/patient.

Conclusions:

- IO catheter placement than reported for CVCs, few complications and high user satisfaction
- if 20% of the 3.5 million CVCs placed annually were replaced with IO catheters, cost savings could approach **\$66,5 million/year**“

Průtok kanylou

- Hagen-Poiseuilleův zákon: $Q = \pi r^4 \cdot \Delta P / 8 \mu l$

- Q = průtok
- r = poloměr kanyly
- ΔP = tlakový gradient mezi začátkem a koncem
- M = viskozita podávaného roztoku
- l = délka kanyly

⇒ průtok závisí přímo úměrně na čtvrté mocnině poloměru

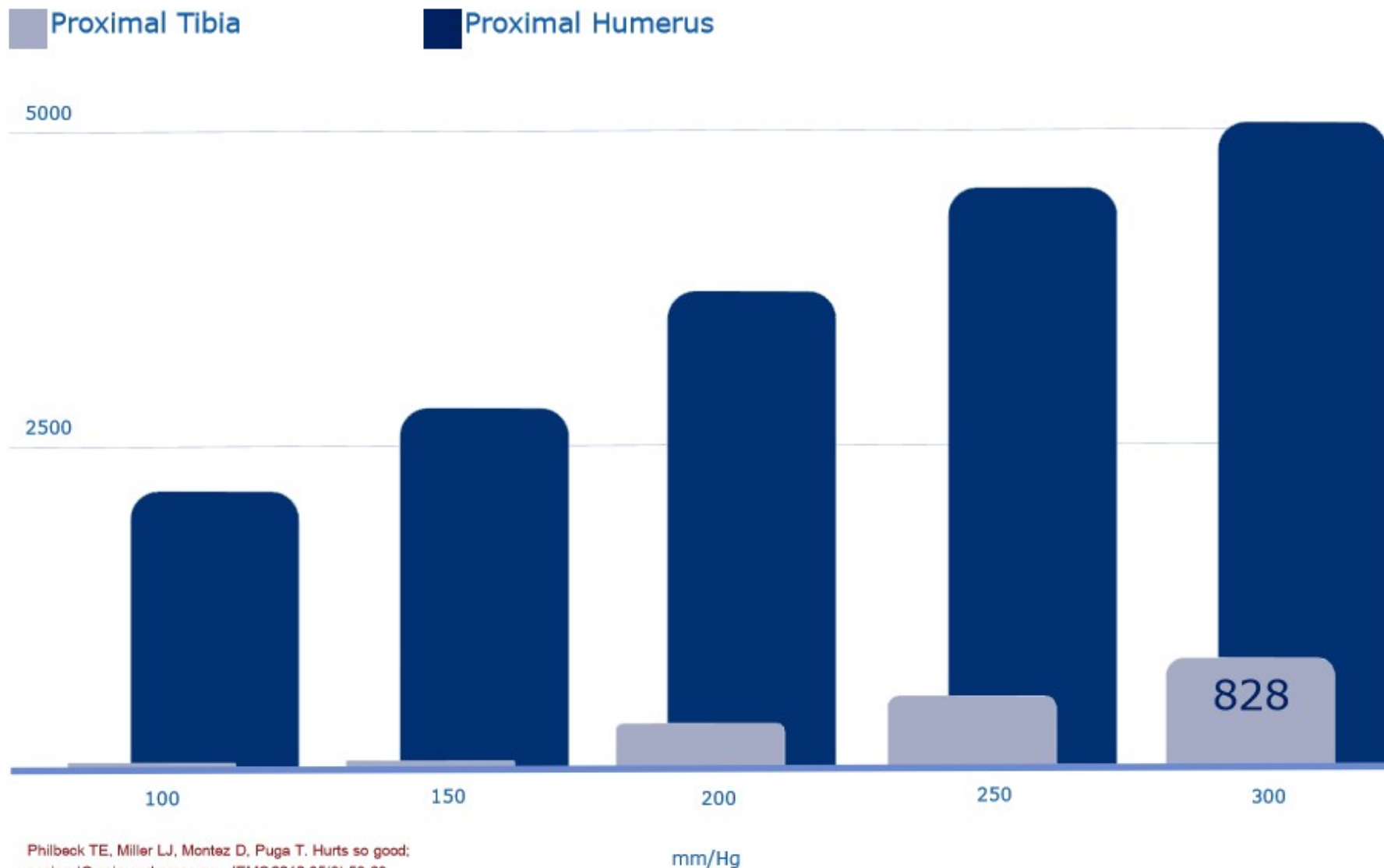
⇒ průtok krátkou kanylou zavedenou do PŽ ($l=4,5\text{cm}$) bude min. $3x\uparrow$ než průtok katétrem téhož kalibru zavedeném do CŽ ($l=15 - 20\text{cm}$)

⇒ video



MC-001297 Proximal Humerus Subclavian Vein Dissected and Flush (Cadaveri....mov)

Průtok v závislosti na přetlaku



Philbeck TE, Miller LJ, Montez D, Puga T. Hurts so good: easing IO pain and pressure. *JEMS* 2010;35(9):58-69

Máme se bát komplikací?

- Možné závažné komplikace IO: osteomyelitis, fraktura, infekce, extravazace, kompartment syndrom a poranění růstové ploténky, tuková embolie



Komplikace - statistiky

- Děti – osteomyelitis < 0, 6% (4200 pacientů, komplikace = bakteriémie v době vpichu, prodloužená doba inserce)

Rossetti, VA, Thompson, BM, Miller, J et al. Intraosseus infusion: an alternative route of pediatric access. Ann Emerg Med 1985; 14:885-8

- Na histopat. změny ve dřeni po IO inf. nemá vliv ani rychlost ani osmolalita (u prasat)

Brickman KR, Rega P, Schoolfield L, Harkins K, Weisbrode SE, Reynolds G: Investigation of bone developmental and histopathologic changes from intraosseous infusion. Ann Emerg Med October 1996;28:430-435

Complication with Intraosseous Access: Scandinavian Users' Experience

Peter Hallas, MD,* [Mikkel Brabrand](#), MD,[†] and [Lars Folkestad](#), MD[‡]

Complication with Intraosseous Access

Hallas et al

Table. Complication rate with intraosseous access (IO) reported by Scandinavian users - listed by device.

IO-equipment used	All	%	EZ-IO	B.I.G	Cook	Others	p-value*
Cases reported	1,802	100.0	861	255	418	268	
Start complications							
Equipment difficult to assemble	36	2.0	4	21	5	6	< 0.0001
Difficult to identify correct anatomical site	57	3.2	28	17	5	7	0.0013
Bended or broken needle	72	4.0	11	17	20	24	< 0.0001
Patient discomfort / pain	128	7.1	73	13	20	22	0.0663
Difficult to penetrate the periosteum	186	10.3	18	56	51	61	< 0.0001
Difficult to aspirate bone marrow	221	12.3	92	51	38	40	< 0.0001
Complications in use							
Difficult to inject fluid and drugs	133	7.4	59	33	27	14	0.0026
Slow infusion despite use of pressure bag	159	8.8	77	32	34	16	0.0610
Displacement after insertion	153	8.5	47	50	38	18	< 0.0001
Extravasation	66	3.7	25	12	17	12	0.4089
Late complications							
Compartment syndrome	10	0.6	6	1	1	2	0.796
Osteomyelitis	7	0.4	4	1	1	1	1.000
Skin infection	6	0.3	4	1	1	0	0.829

Poranění růstové ploténky?

- Žádné abnormality na růstové ploténce při klinickém i rtg vyšetření u 3. – 4. týdenních prasat (FR, NaHCO₃)

Brickman KR, Rega P, Koltz M, Guinness M. Analysis of growth plate abnormalities following intraosseous infusion through the proximal tibial epiphysis in pigs. Ann Emerg Med. 1988 Feb. 17(2):121-3.

- 23 dětí, prox. tibie, prům. věk 18.6m, zavedení 5 hodin, objem 225 ml, rtg vyš. za 29,2 m, porovnání obou končetin, žádné signifikantní změny mezi punktovanou a kontrolní končetinou

Claudet I., Baunin C., Laporte-Turpin E., Marcoux MO, Grouteau E., Cahuzac JP: Long-term effects on tibial growth after intraosseous infusion: a prospective, radiographic analysis. Ped. Emerg. Care. 2003 Dec;19(6):397-401.

Hot topic on Colours of sepsis



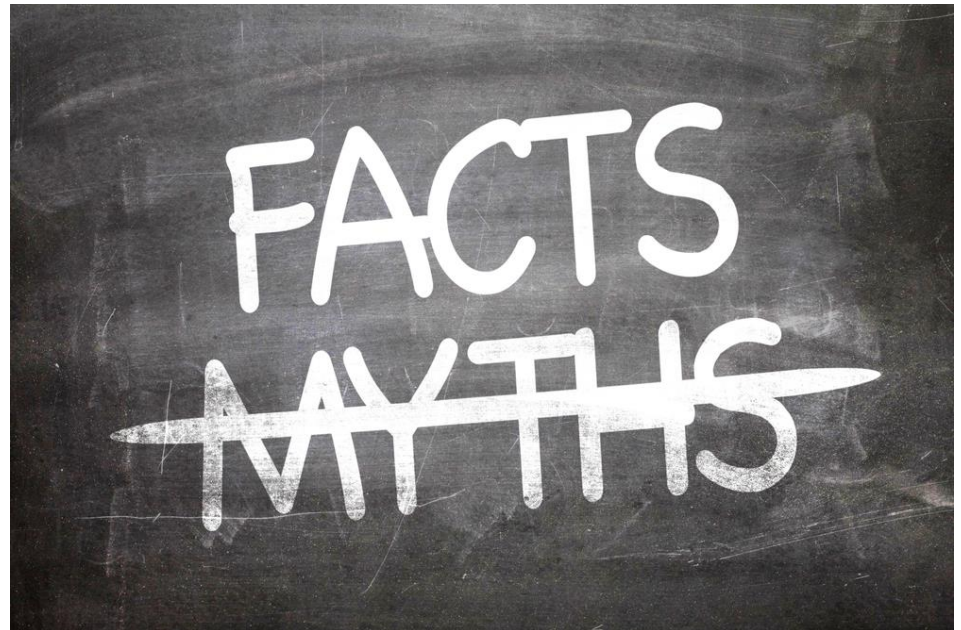
ON-LINE REPORTÁŽ Z 19. ROČNÍKU COLOURS OF SEPSIS

10:45 - 11:45 Panelová diskuze - Těžká sepse

V panelové diskusi jsme se věnovali problematickým kapitolám léčby sepse. Dozvěděli jsme se, že kapilární návrat, jedno z nejjednodušších klinických vyšetření, má stále své místo jako ukazatel stavu perfúze. Živě se diskutovalo též nad zajištěním vstupu. V podstatě se shodli s mezinárodními GL, které tvrdí, že v případě, kdy nelze zajistit periferní žílu do 2 minut, máme preferovat intraosseální přístup.

Mýty

- CVK je zavedený stejně rychle
- Průtok je pomalý
- Riziko komplikací
- Poškození růstové ploténky
- Pro i. os. vstup v nemocnici není indikace



Správné provedení

- Správné místo, správná technika, správná délka jehly, častá kontrola – eliminace komplikací



1. VYHLEDAT MÍSTO VPICHU

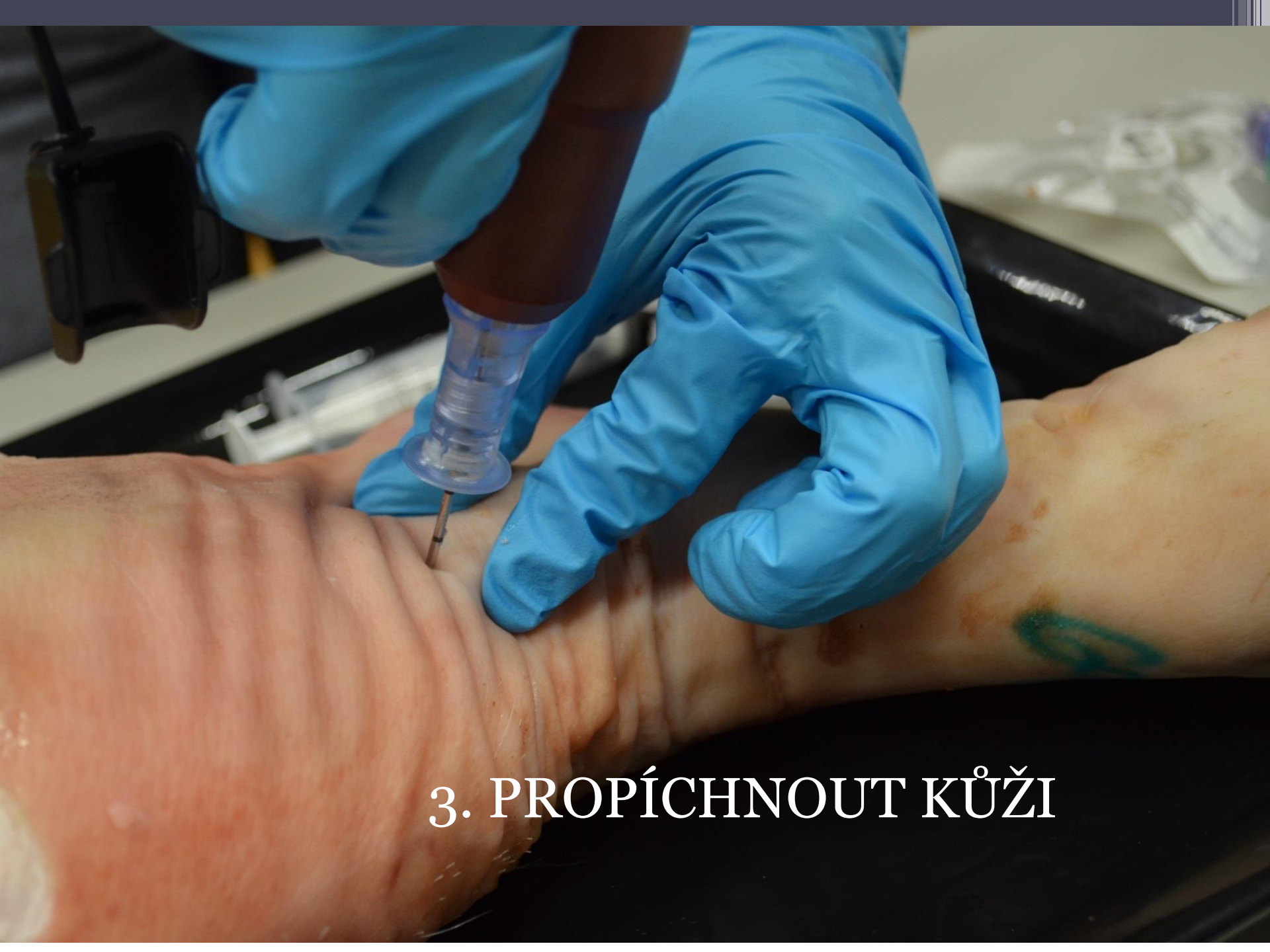

- Dle situace
- Dle věku
- Dle dostupného zařízení
- EZ-IO zvolit správnou délku jehly

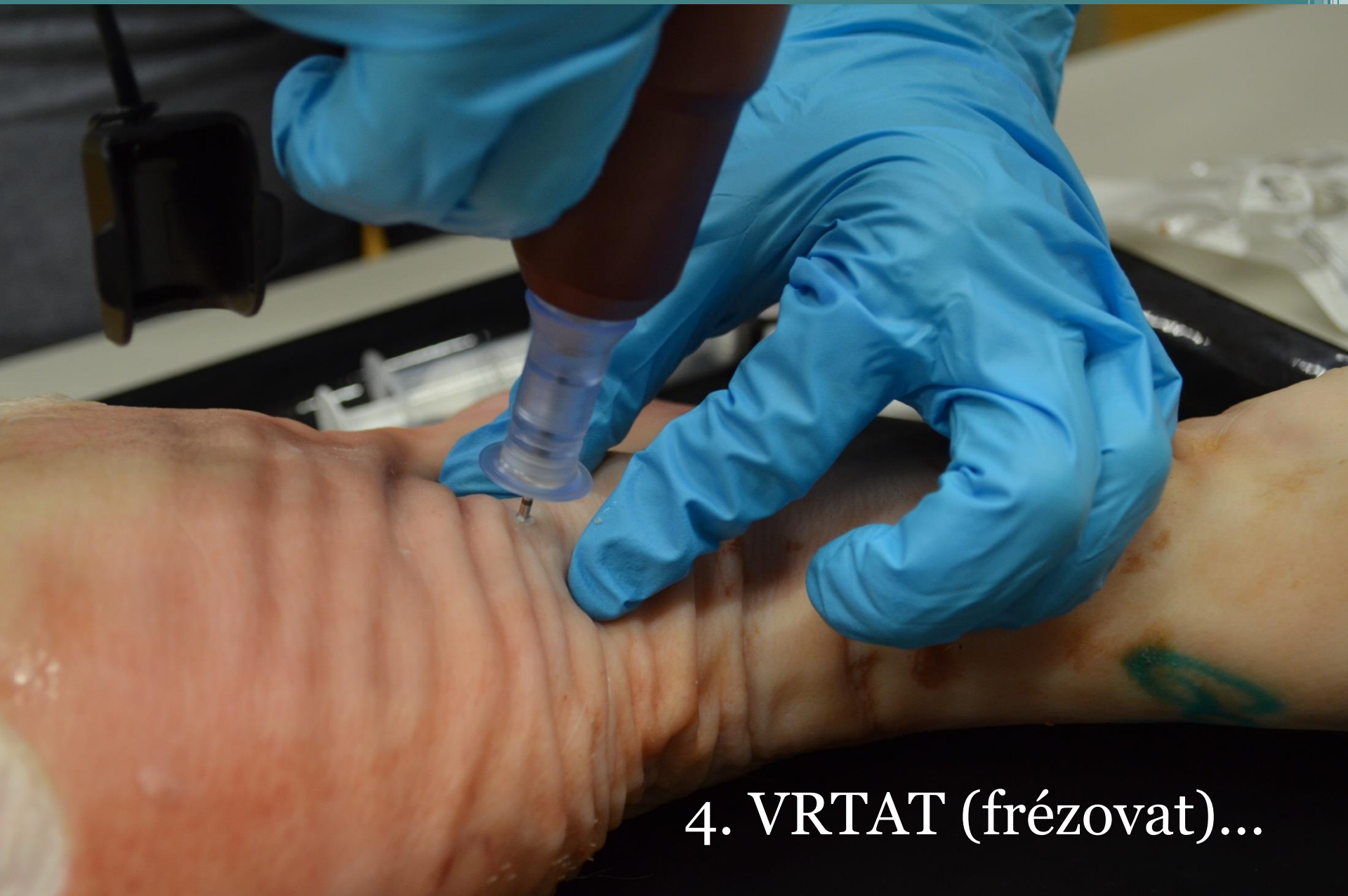2. PŘÍPRAVA MÍSTA VPICHU



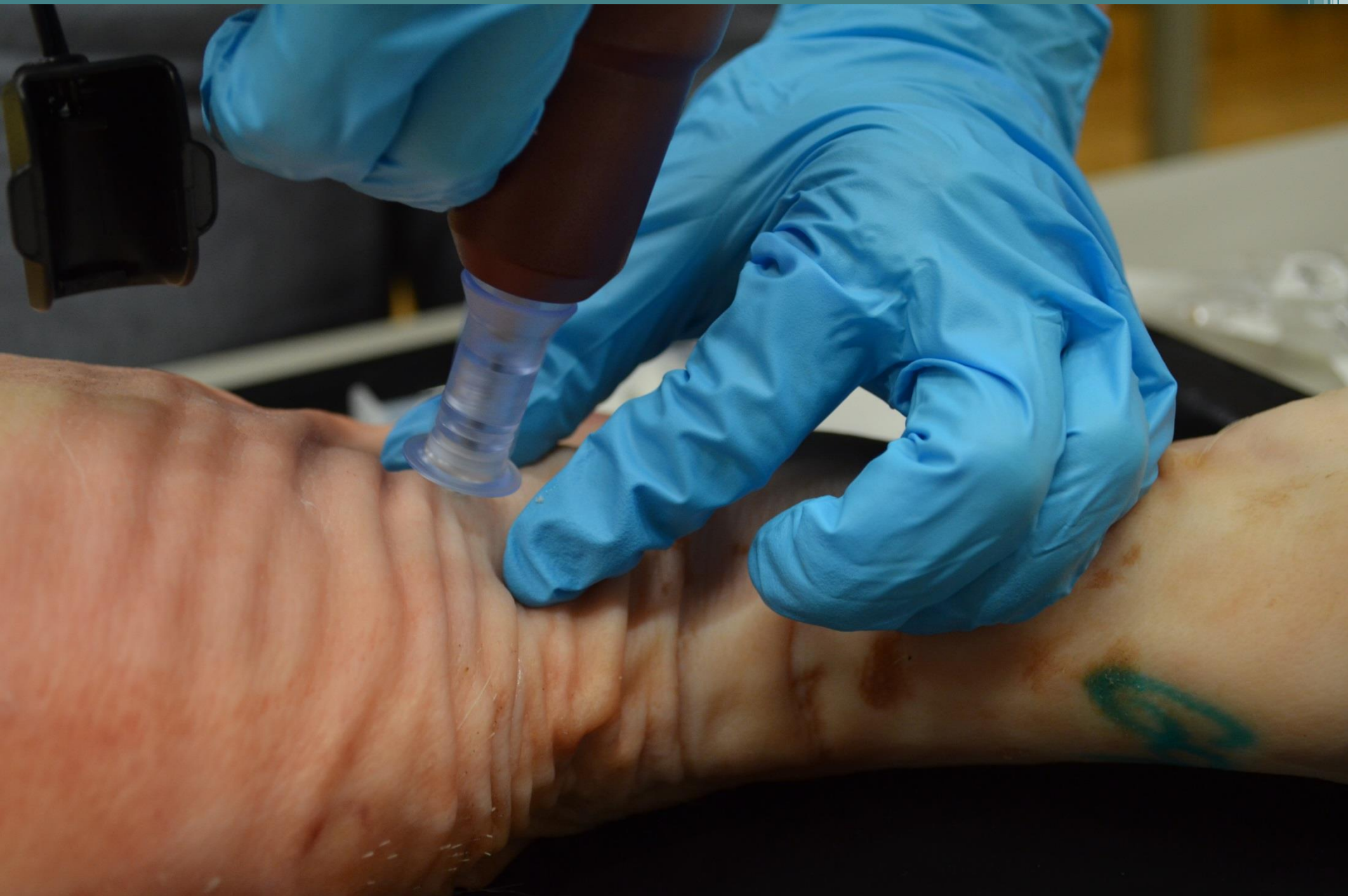- Dezinfekce
- Asepse

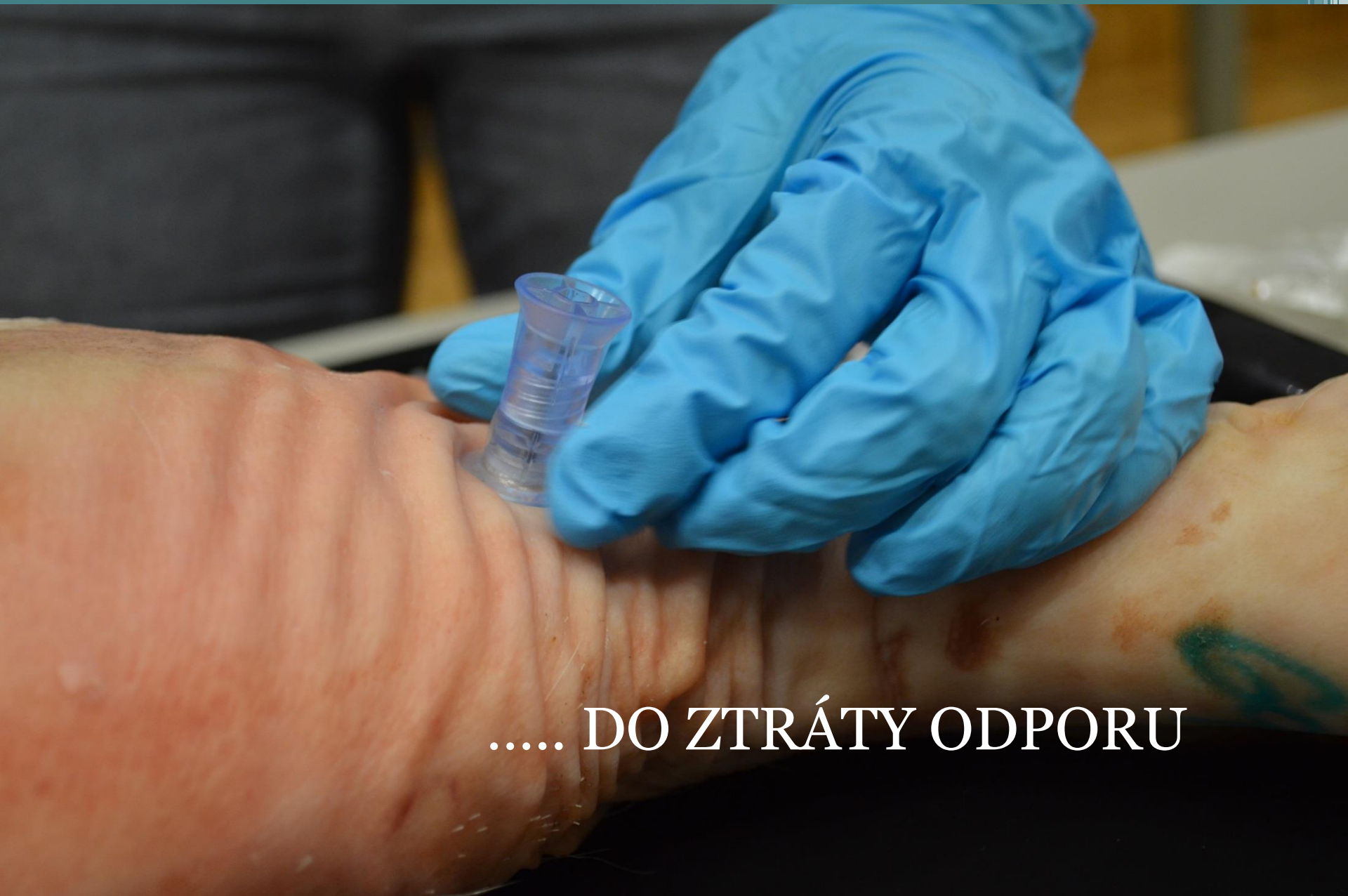

3. PROPÍCHNOUT KŮŽI



4. VRTAT (frézovat)...





..... DO ZTRÁTY ODPORU



5. ROZŠROUBOVAT

A close-up photograph of a patient's arm. A clear plastic cannula is inserted into the skin and secured by a blue, multi-lobed cap. The skin shows some bruising and redness. In the background, a person wearing blue gloves is visible, and a white tray with medical instruments is partially seen.

6. VYTÁHNOUT ZAVÁDĚCÍ JEHLU



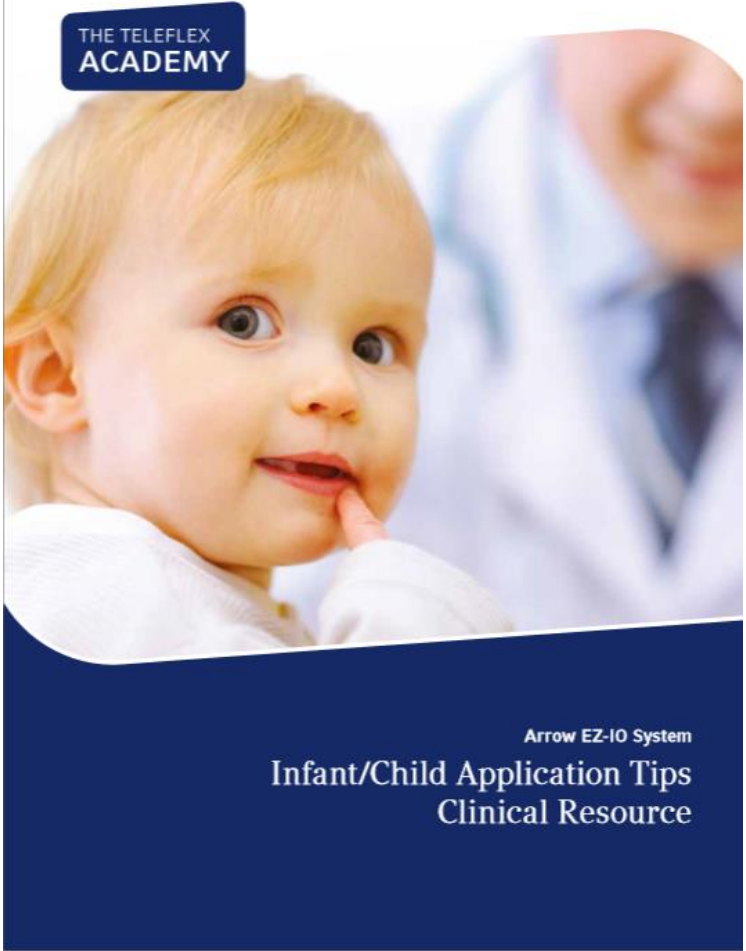
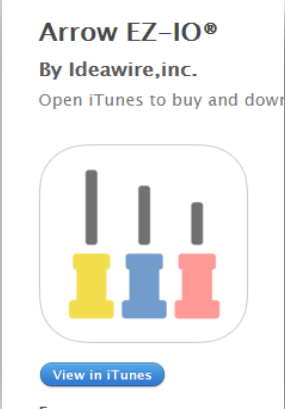
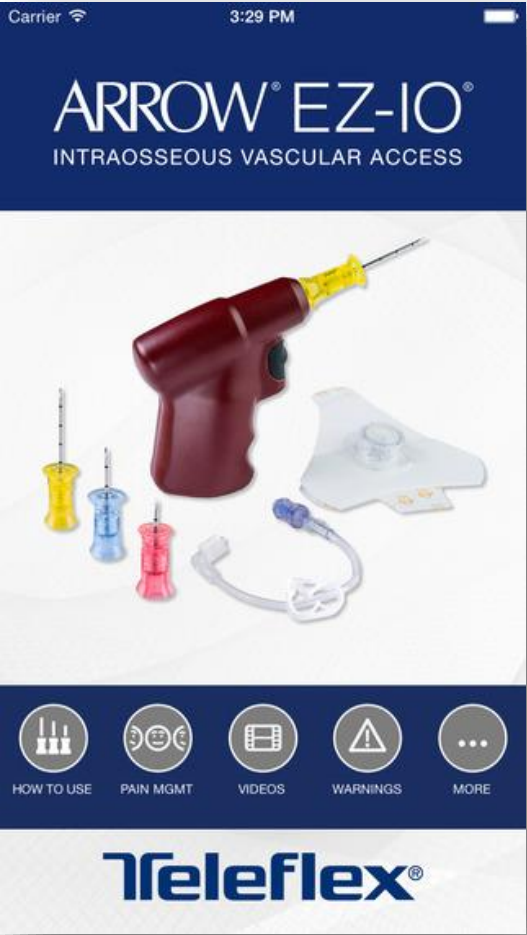**NO FLUSH = NO
FLOW**

6. ASPIROVAT, APLIKOVAT BOLUS!!!
(během 5 s 5 - 10 ml FR, děti 2 – 5 ml)



7. FIXOVAT, APLIKOVAT INFÚZI
PŘETLAKEM (300 mmHg)

Vychytávky



Děkuji za pozornost

ZZS JmK, Kamenice 798/1d
kubalova.jana@zzsjmk.cz

