



SPECIFIKA URGENTNÍCH STAVŮ V MAXILOFACIÁLNÍ OBLASTI

MUDR. V. PEŘINA, PH.D.

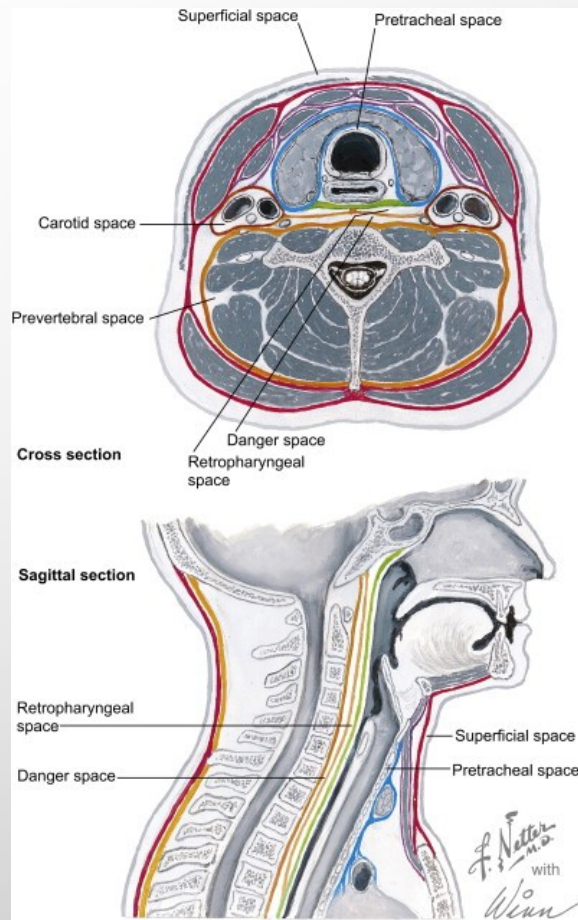
KLINIKA ÚSTNÍ, ČELISTNÍ A OBLIČEJOVÉ CHIRURGIE, FN BRNO

URGENTNÍ STAVY V MAXILOFACIÁLNÍ OBLASTI

- OTOKY
- KRVÁCENÍ
- TRAUMATA

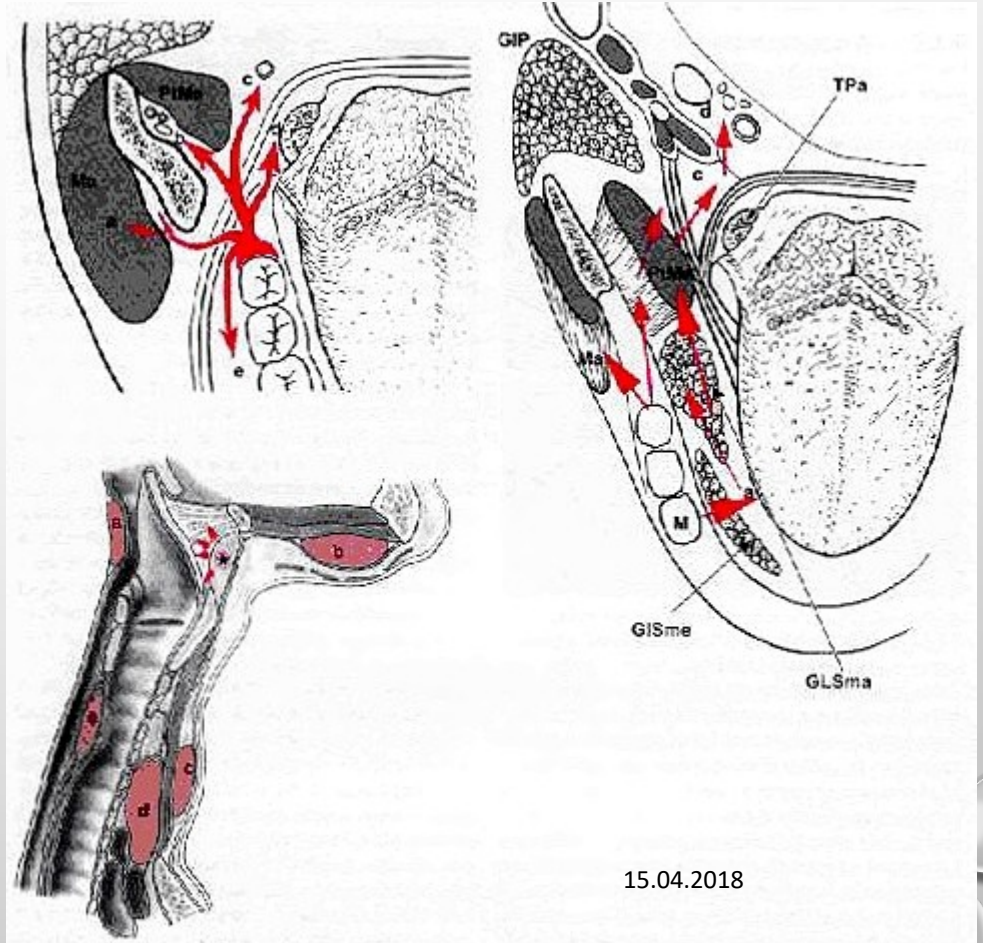
ANATOMICKY KOMPLIKOVANÁ OBLAST

- SKELET, NOSNÍ + PARANASÁLNÍ DUTINY
- SVALY – MIMICKÉ A ŽVÝKACÍ
- ZUBY, ZÁVĚSNÝ APARÁT, SLIZNICE
- CÉVY, NERVY
- OBSAH OČNIC
- BLÍZKÝ VZTAH K INTRAKRANIU
- MYOFASCIÁLNÍ PROSTORY
- SLINNÉ ŽLÁZY



OTOKY + KRVÁCENÍ

- ODONTOGENNÍ ZÁNĚTY
- RYCHLÉ ŠÍŘENÍ DO MEDIASTINA
- ÚTLAK DC
- POTÍŽE S INTUBACÍ
- KRVÁCENÍ
- VĚTŠINOU NEVÝZNAMNÉ
- ALTERACE HEMOSTÁZY

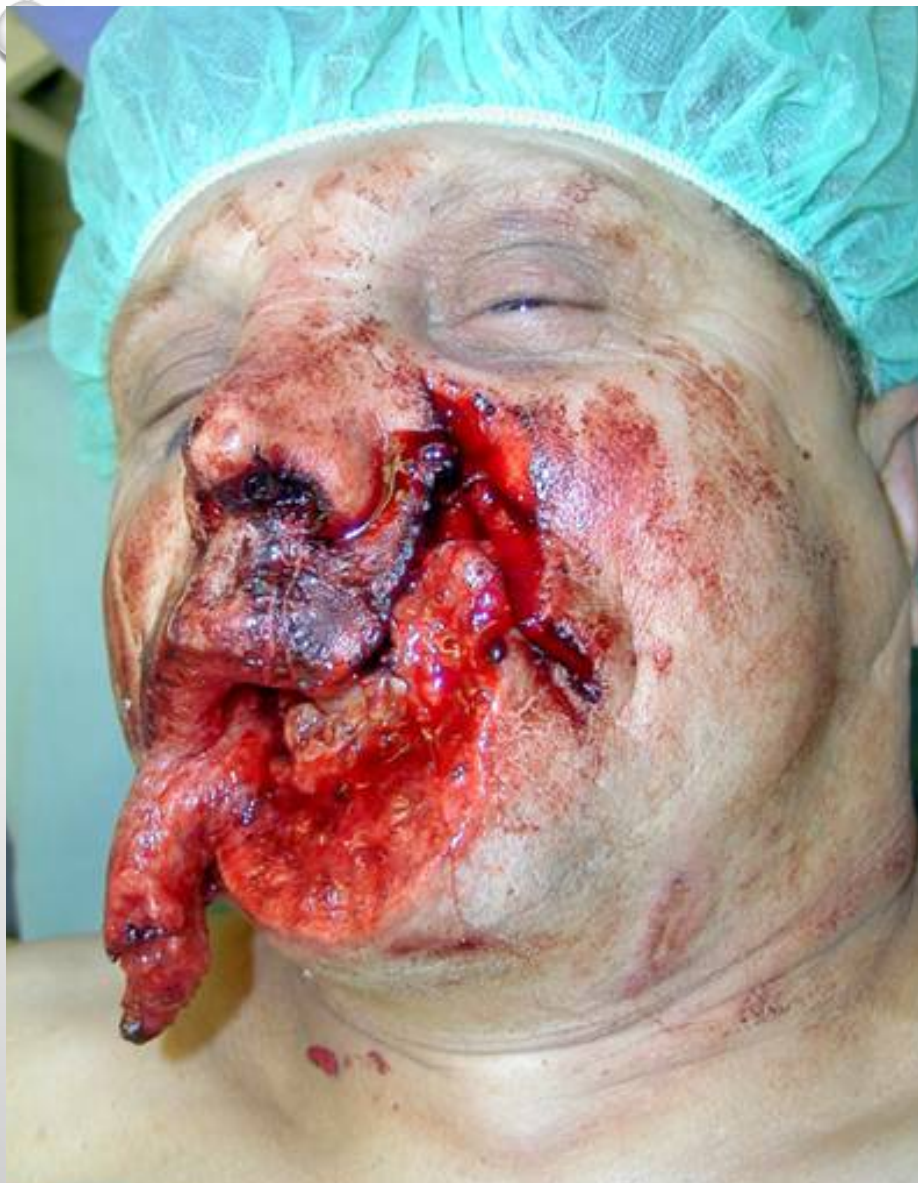

ÚRAZY OBLIČEJE

- ČASTÉ
- VĚTŠINOU DROBNÉ ÚRAZY (EXKORIACE, TRŽNÉ RÁNY, ÚRAZY ZUBŮ, NEZÁVAŽNÉ FRAKTURY)
- EMOCIONÁLNĚ ŠPATNĚ SNÁŠENÉ – PANIKA + PŘEHLÉDNUTÍ DALŠÍCH TRAUMAT
- KOMBINACE POSTIŽENÍ RŮZNÝCH TKÁNÍ A SYSTÉMŮ
- U IZOLOVANÝCH ÚRAZŮ OBLIČEJE NEDOCHÁZÍ K ROZVOJI ŠOKOVÉHO STAVU!
- ODLOŽITELNÉ OŠETŘENÍ
- PŘI NEADEKVÁTNÍM OŠETŘENÍ TRVALÉ FUNKČNÍ A ESTETICKÉ NÁSLEDKY

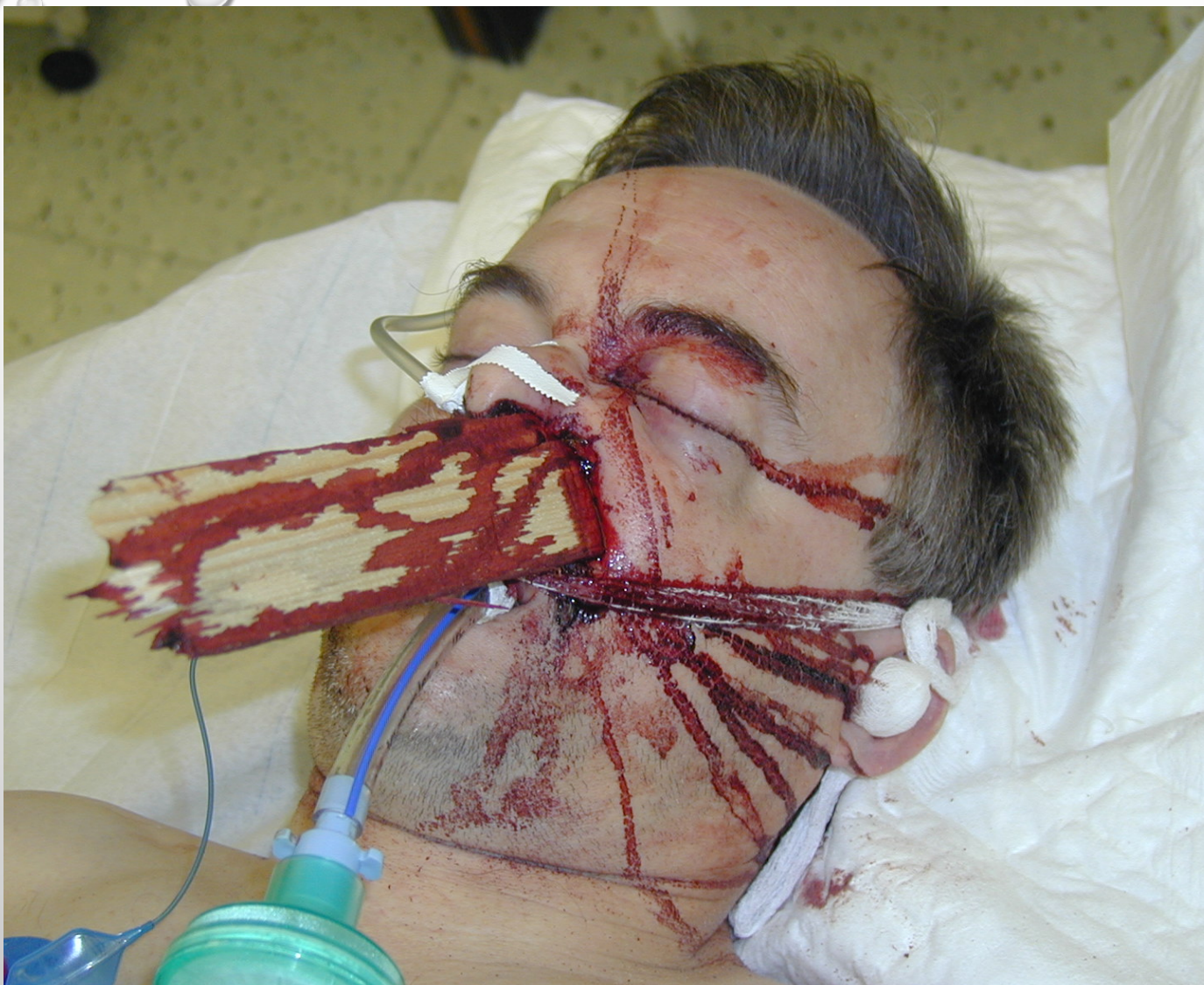PŘÍČINY + ROZDĚLENÍ ÚRAZŮ OBLIČEJE

- PÁDY
 - DOPRAVNÍ NEHODY
 - NAPADENÍ
 - SPORTOVNÍ ÚRAZY
 - PRACOVNÍ ÚRAZY
-
- MĚKKÉ TKÁNĚ
 - SKELET
 - ZUBY
 - KOMBINACE - ČASTO
 - POLYTRAUMATA



Specifika urgentních stavů v maxilofaciální oblasti - KUM 2018

15.04.2018



Specifika urgentních stavů v maxilofaciální oblasti - KUM 2018

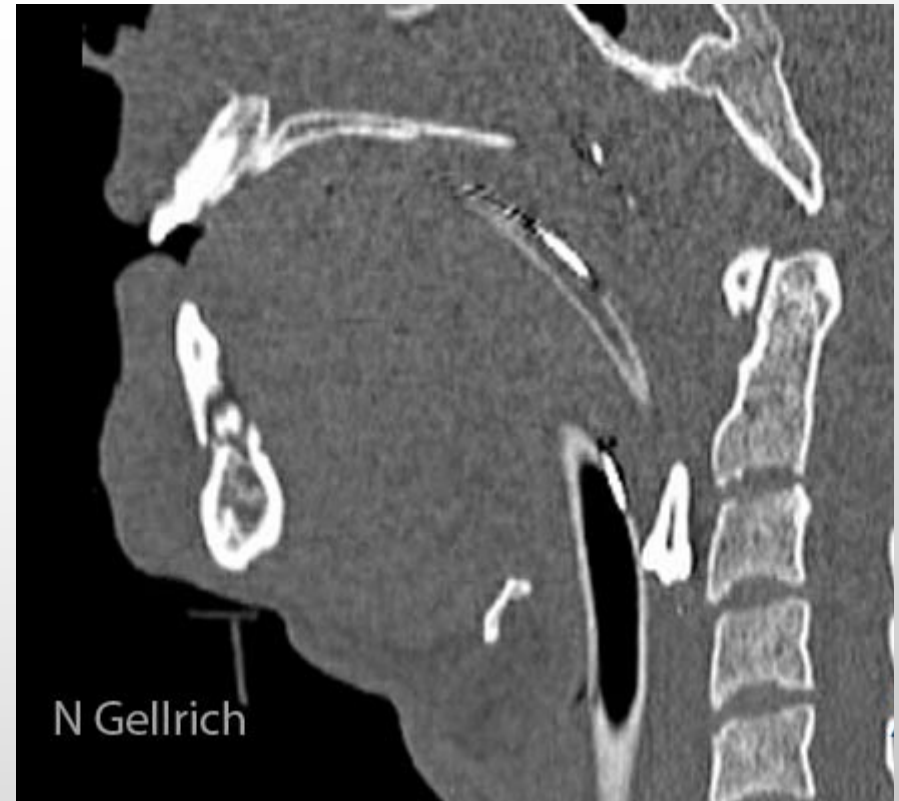15.04.2018

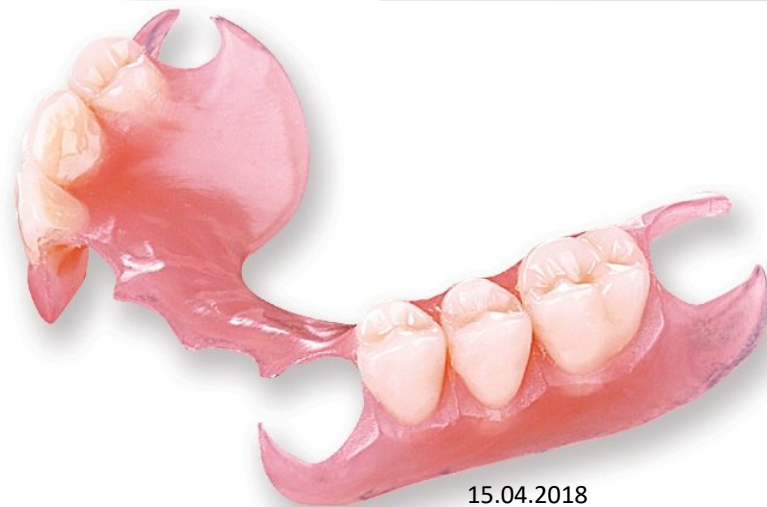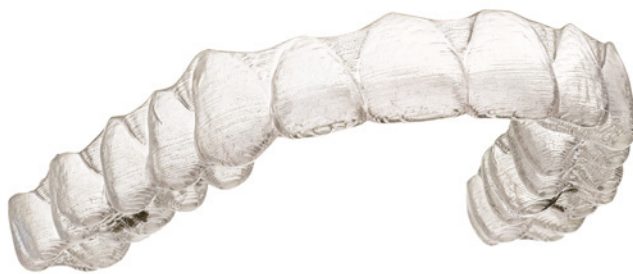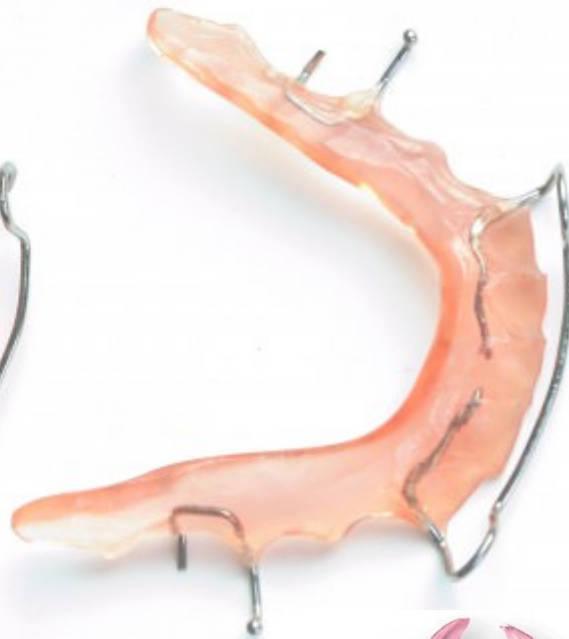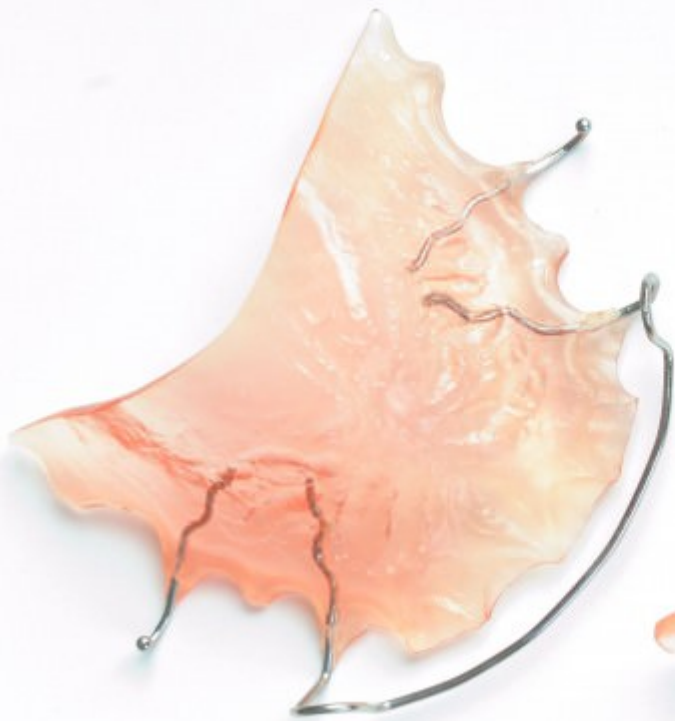ZÁSADY PRVNÍ POMOCI

- ZAJIŠTĚNÍ ŽIVOTNÍCH FUNKCÍ EVENT. KPCR
- PORANĚNÍ KRČNÍ PÁTEŘE (TÉMĚŘ U 10%, OSTATNÍ TRAUMATA 3%)!
- ASPIRACE
- DALŠÍ ZRANĚNÍ (PORANĚNÍ OBLIČEJE NEVEDOU SAMA O SOBĚ K ROZVOJI ŠOKU!)
- VHODNÁ POLOHA V POLOSEDĚ S PŘEKLONĚNOU HLAVOU NEBO RAUTEKOVA
- STERILNÍ KRYTÍ RAN + ČÁSTEČNÉ STAVĚNÍ KRVÁCENÍ + ČÁSTEČNÁ IMOBILIZACE
- REPLANTACE NEBO UCHOVÁNÍ ZUBŮ VE VLHKU
- TRANSPORT NA ODBORNÉ PRACOVIŠTĚ (ARO, MFCH, NCH, ORL)
- TAT PROFYLAXE

RIZIKO ASFYXIE

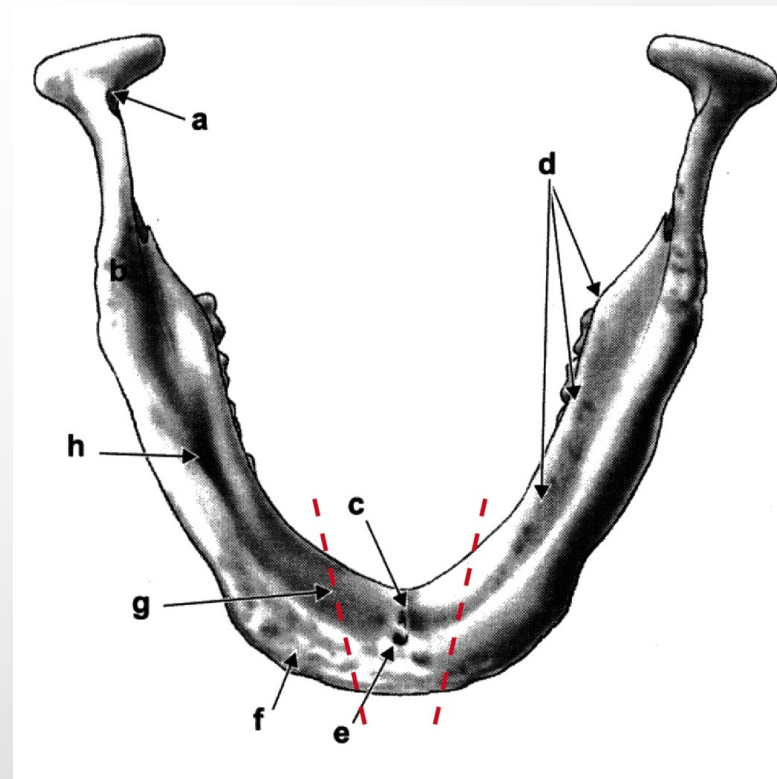
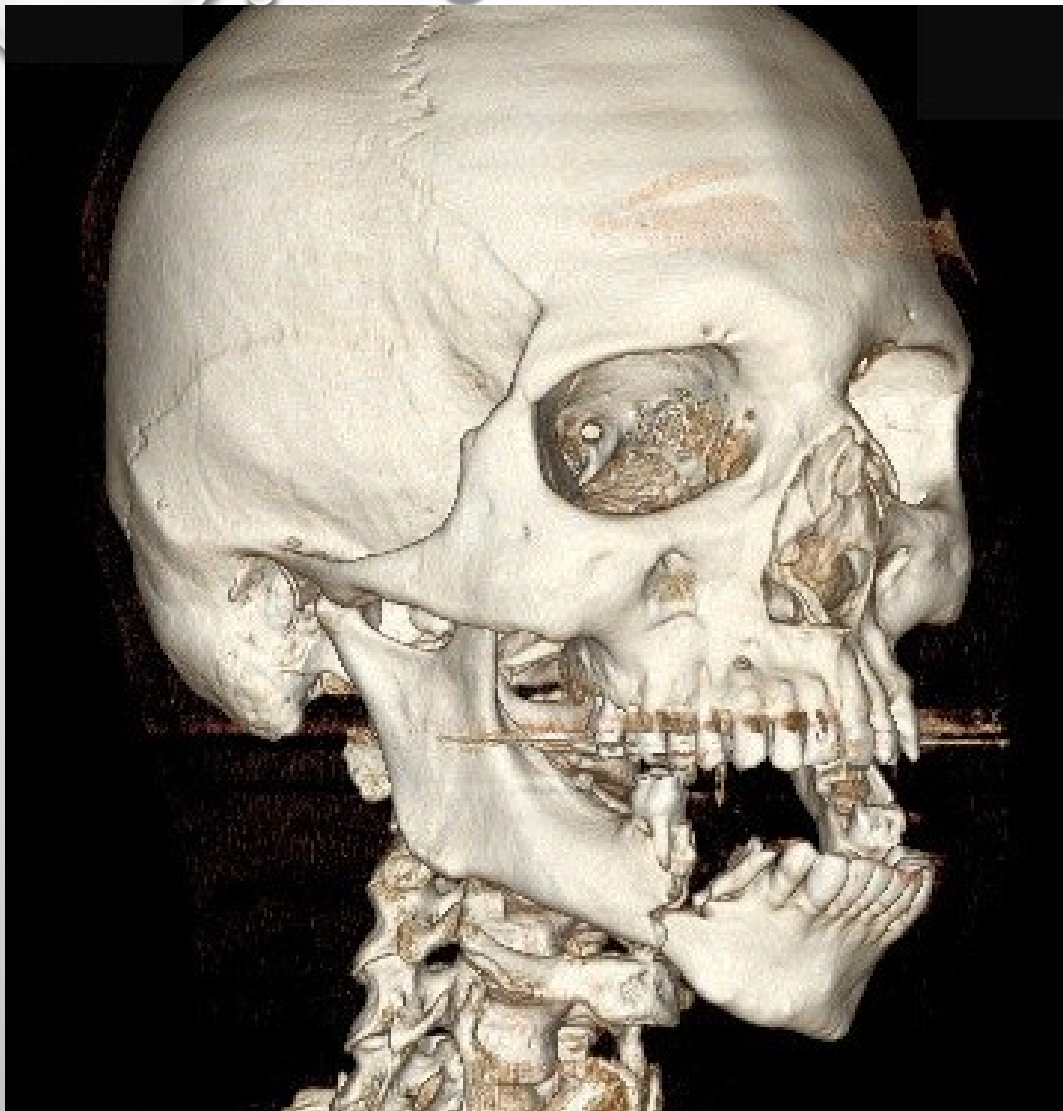
- OBTURAČNÍ – ZUBY, NÁHRADY, ROVNÁTKA
- ASPIRAČNÍ – KREV
- DISLOKAČNÍ – MÁLO ČASTÉ
- VENTILOVÉ – CÁRY TKÁNÍ
- STENOTICKÉ – HEMATOMY

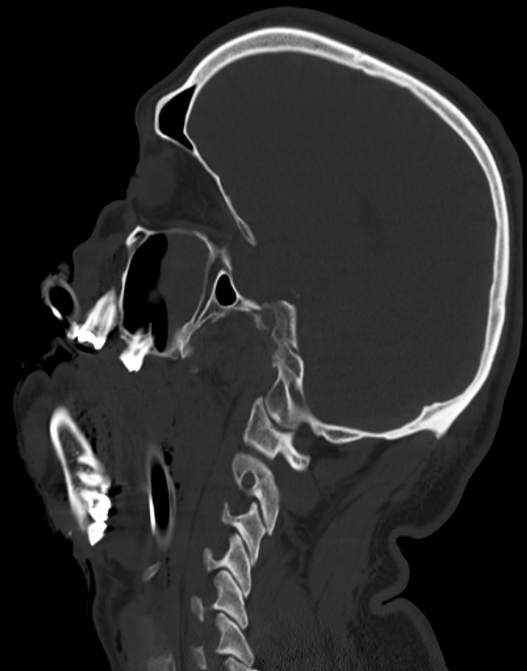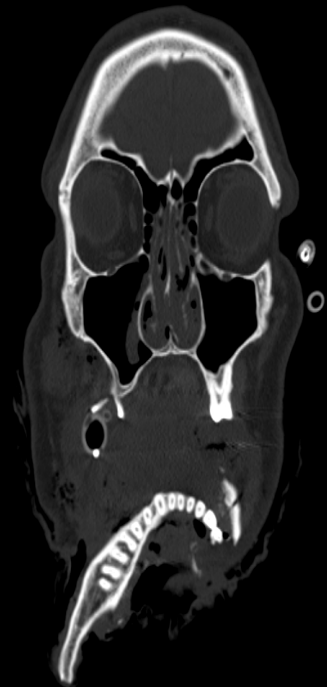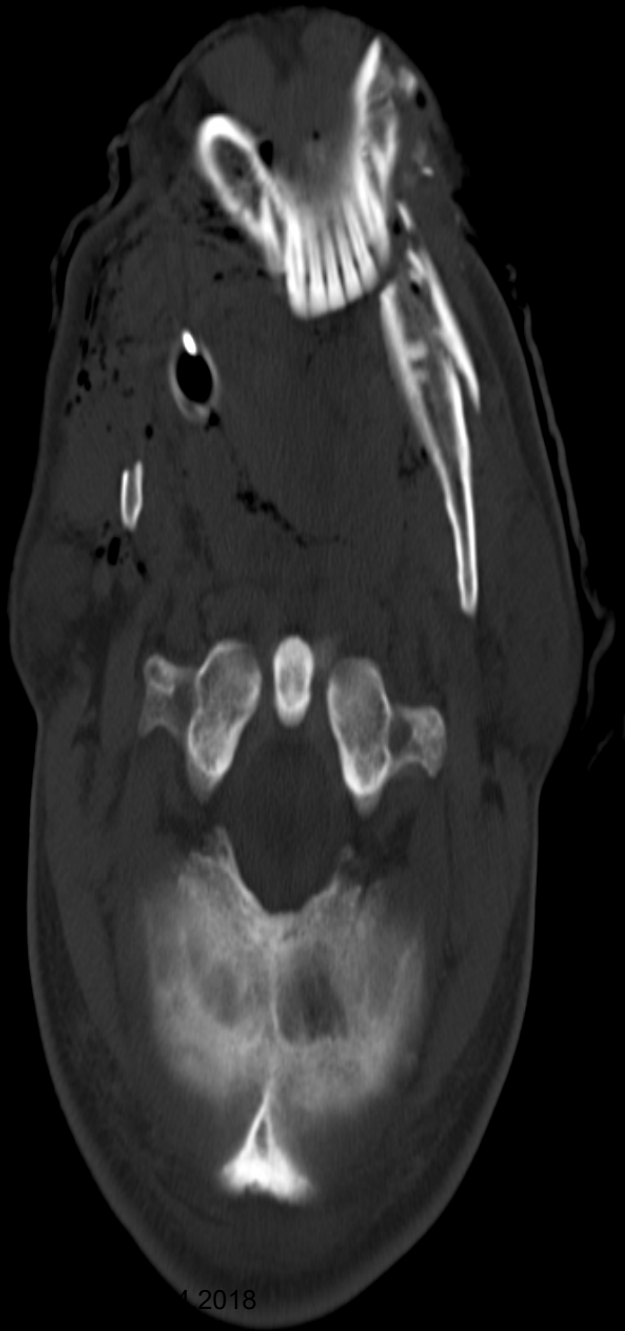




Specifika urgentních stavů v maxilofaciální oblasti - KUM 2018

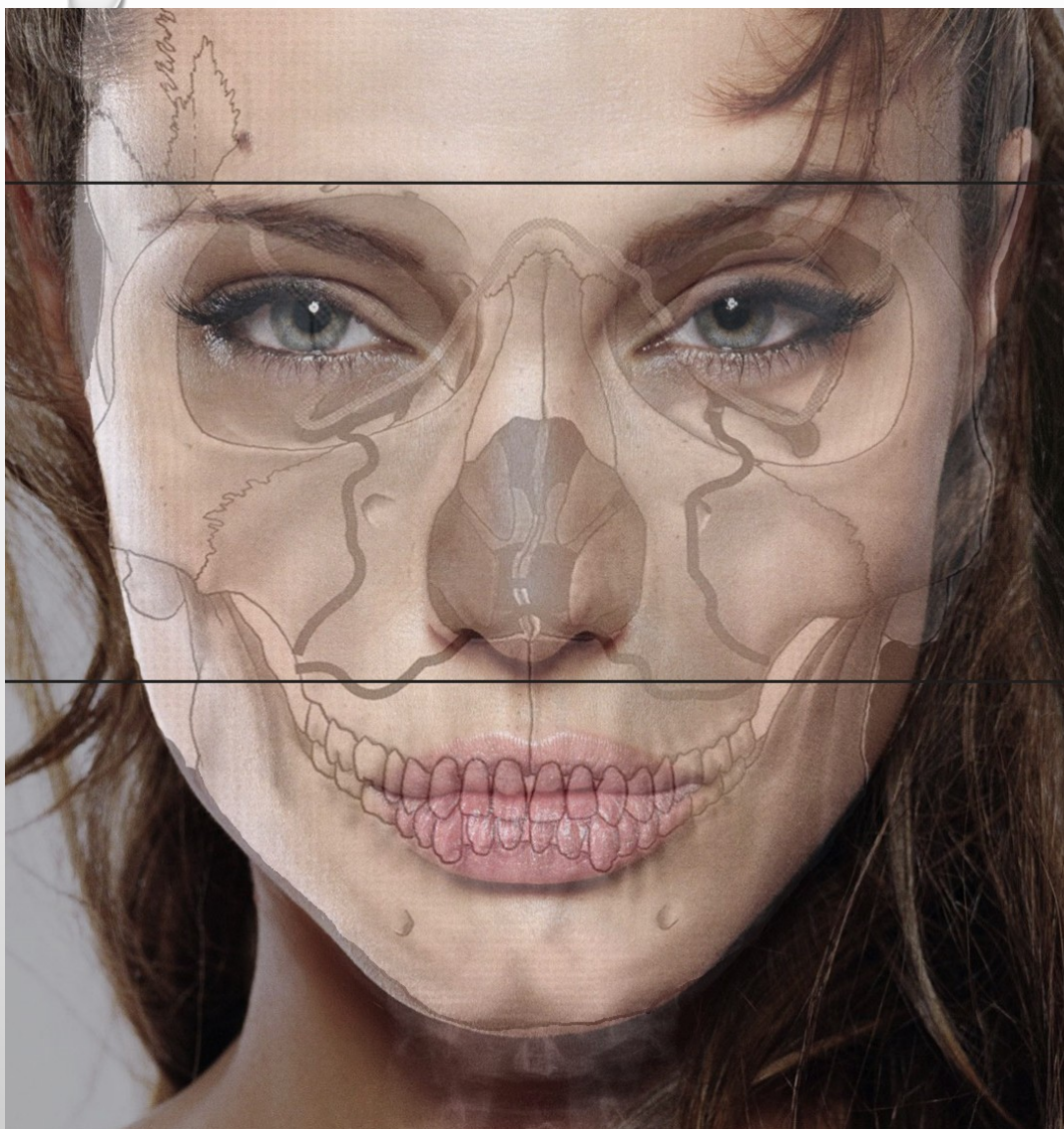
15.04.2018





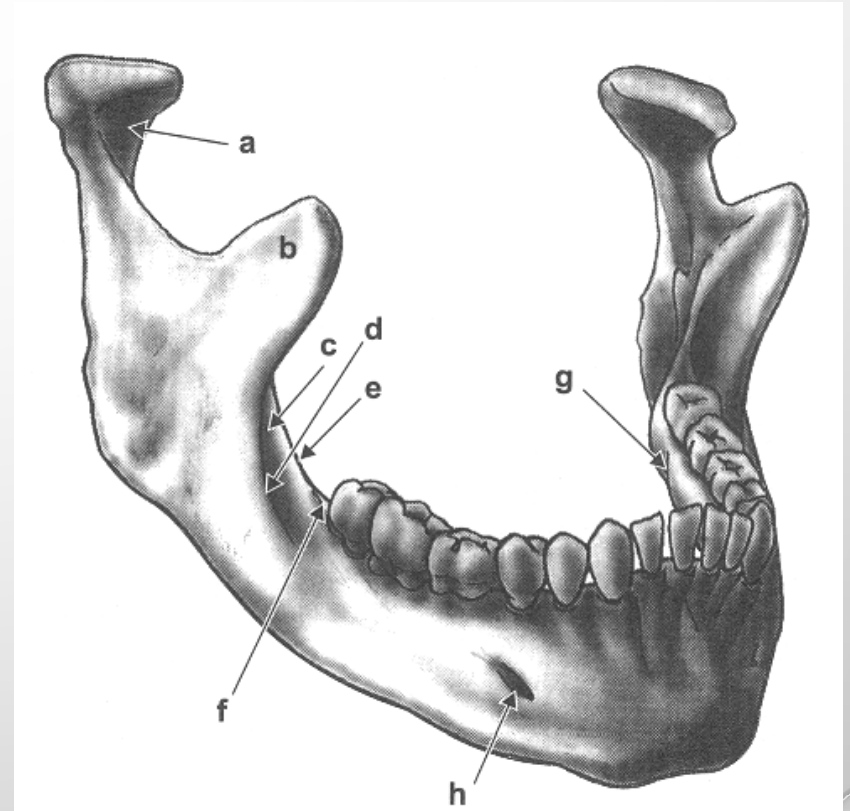
PORANĚNÍ SKELETU

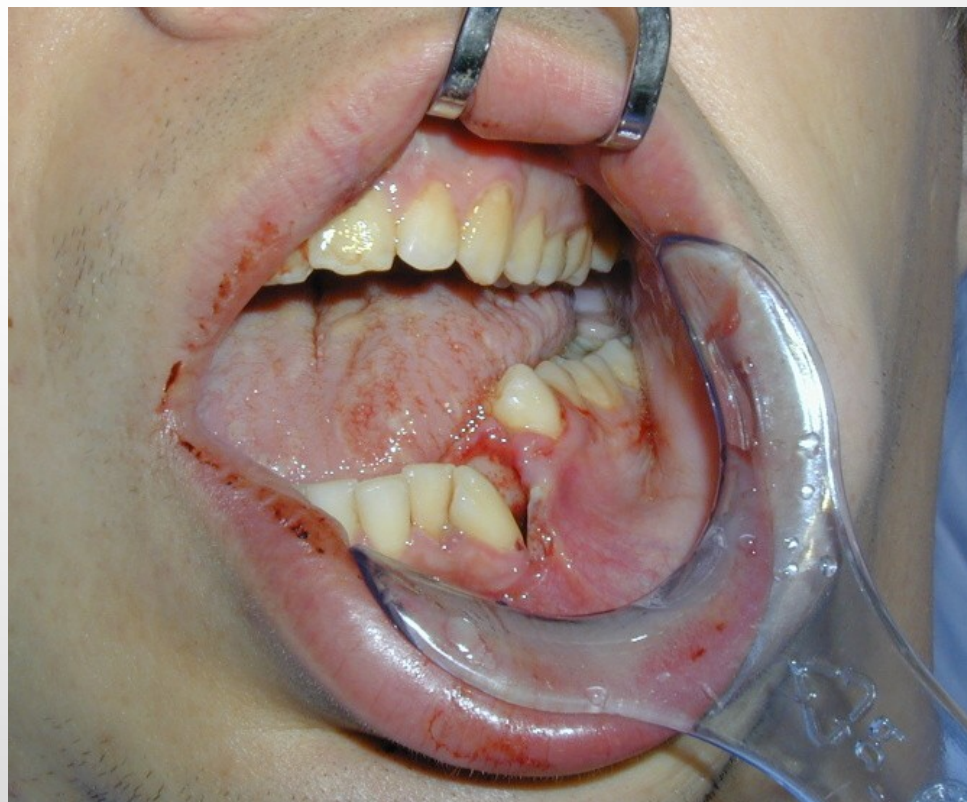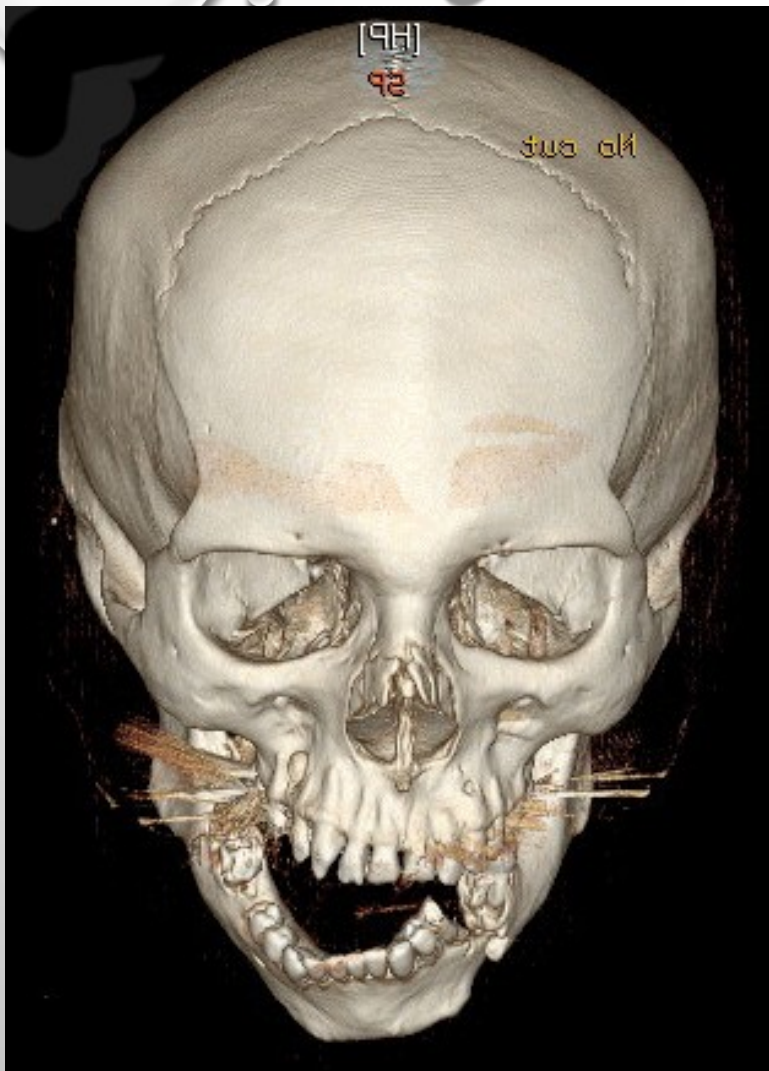
- ZLOMENINY
 - PŘÍMÉ X NEPŘÍMÉ
 - JEDNODUCHÉ X VÍCEČETNÉ
 - UZAVŘENÉ X OTEVŘENÉ
- BOLEST
- OTOK
- PORUCHA SKUSU
- OBLIČEJOVÉ TŘETINY



ZLOMENINY DOLNÍ ČELISTI

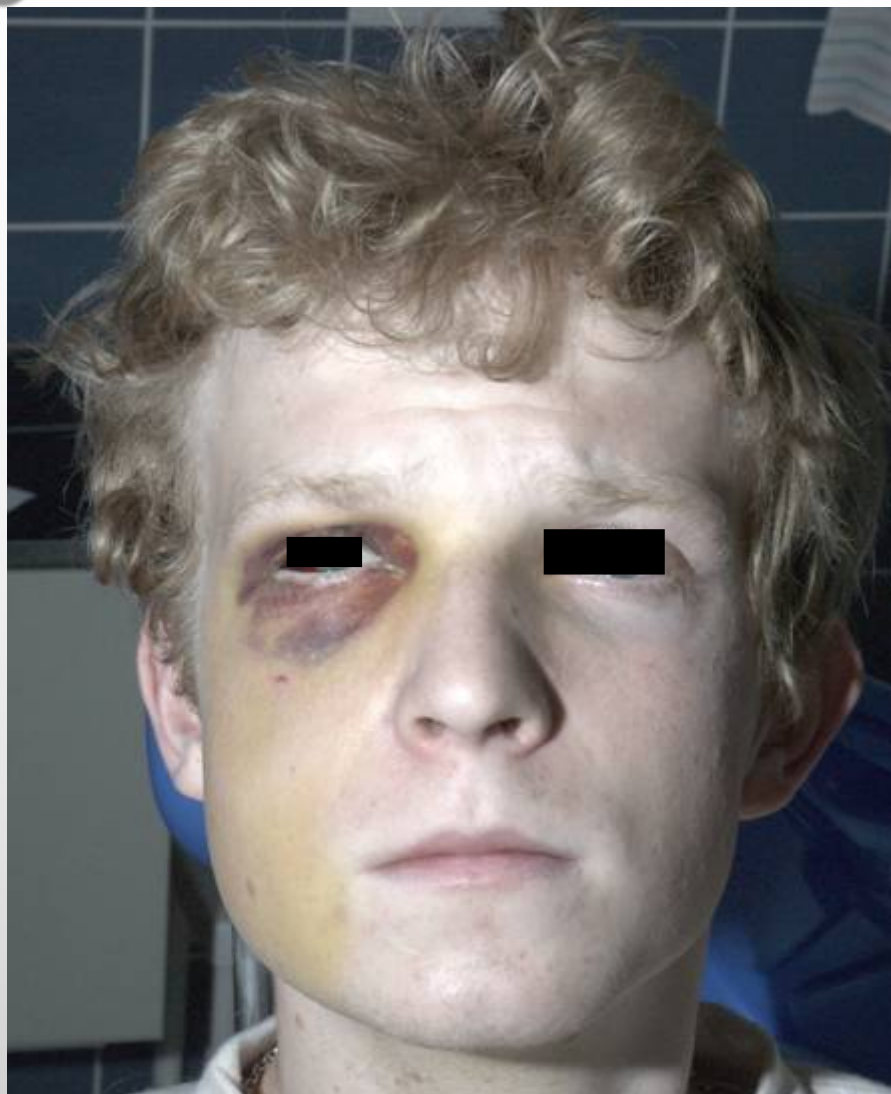- ČASTÉ
- NEPŘÍMÝ MECHANIZMUS ÚRAZU
- BOLEST, PORUCHA OKLUZE
- TĚLO, ÚHEL, KLOUBNÍ VÝBĚŽEK
- PŘI RÁNĚ SLIZNICE – OTEVŘENÁ ZLOMENINA!





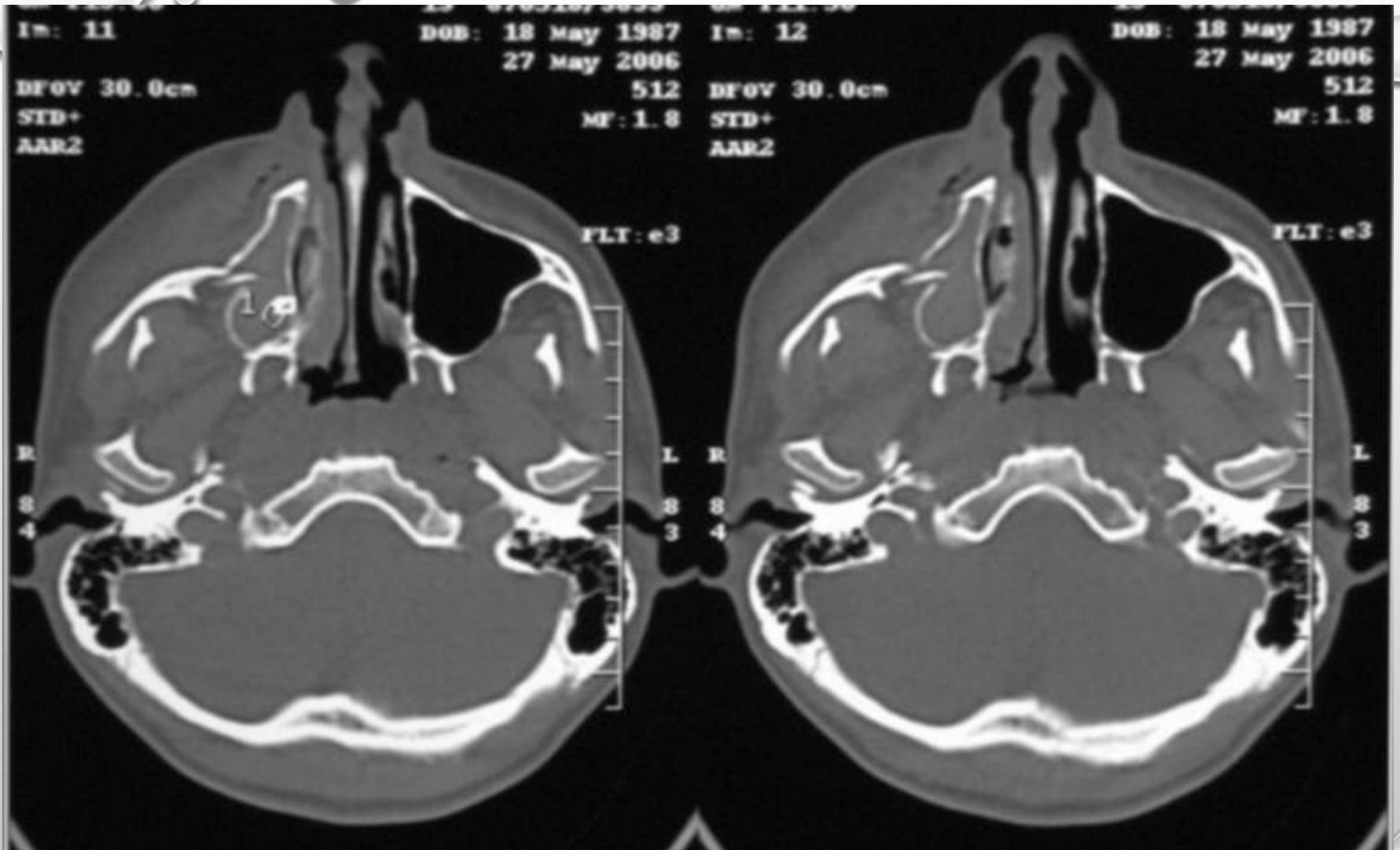
ZLOMENINY STŘEDNÍ OBLIČEJOVÉ ETÁŽE

- LE FORT I – III, ZYGOMATIKOMAXILLÁRNÍ KOMPLEX, OČNICE, NOS
- RŮZNĚ ZÁVAŽNÉ
- ČASTÁ KOMBINACE S HORNÍ TŘETINOU + NEUROKRANIUM
- LIKVORHEA
- DEFORMITY OČNIC



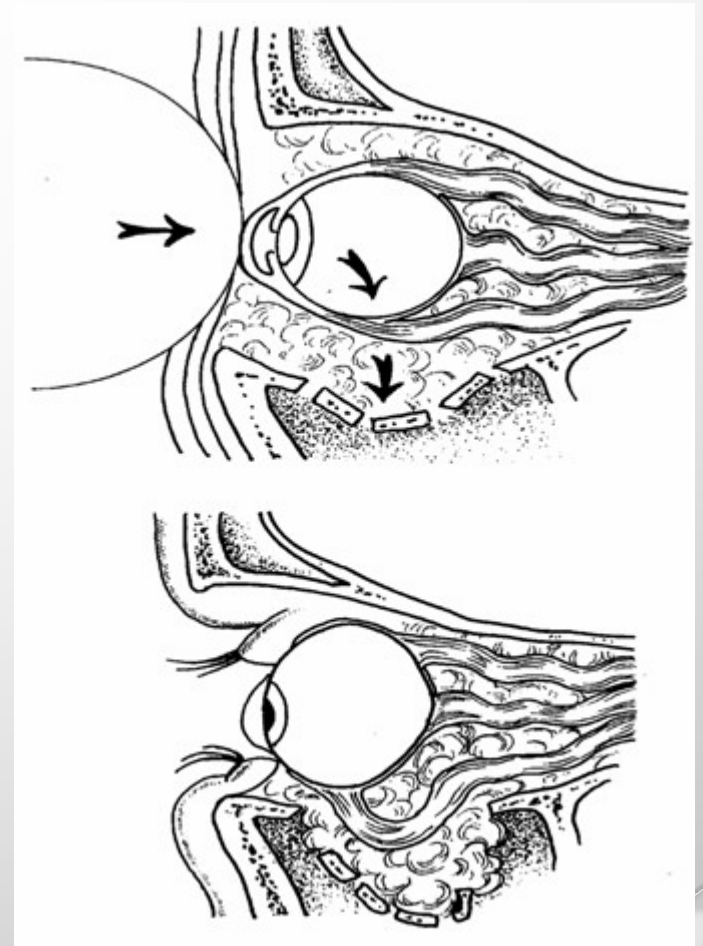
Specifika urgentních stavů v maxilofaciální oblasti - KUM 2018

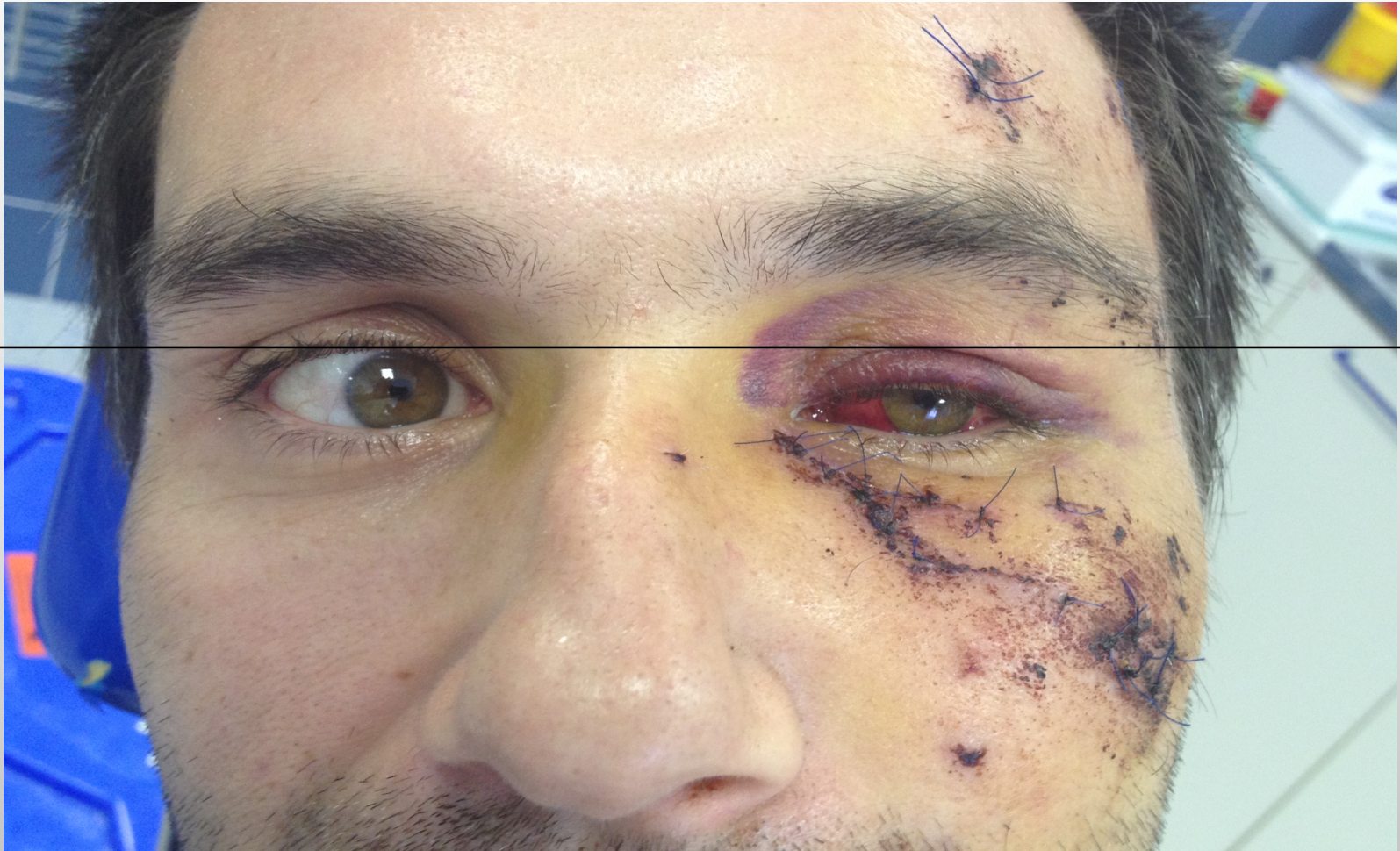15.04.2018

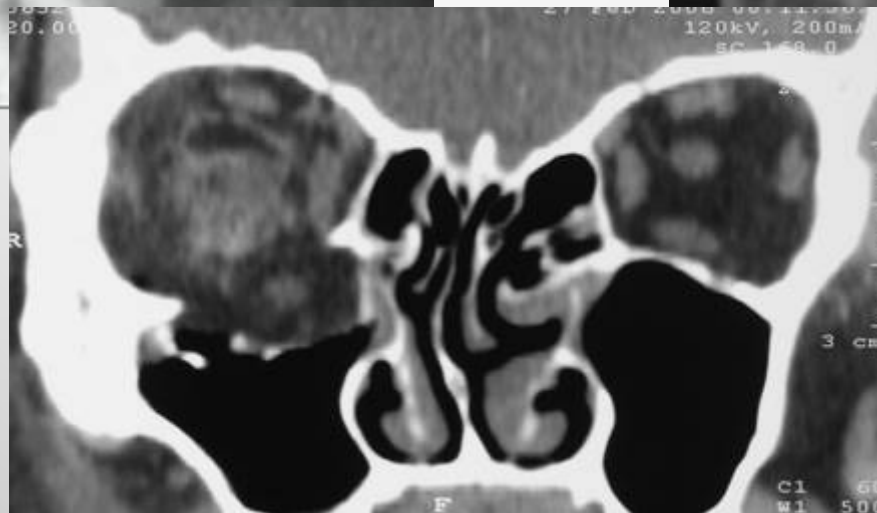
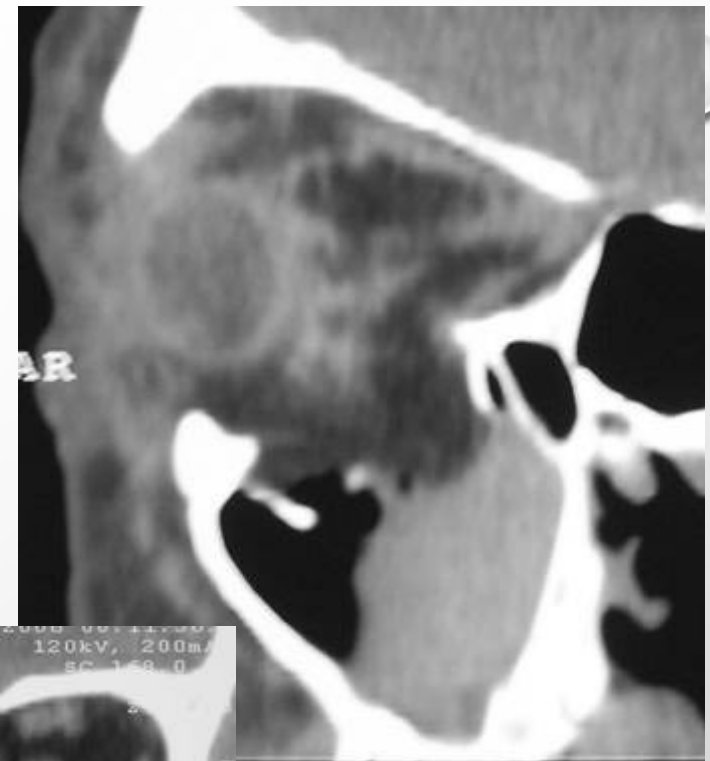
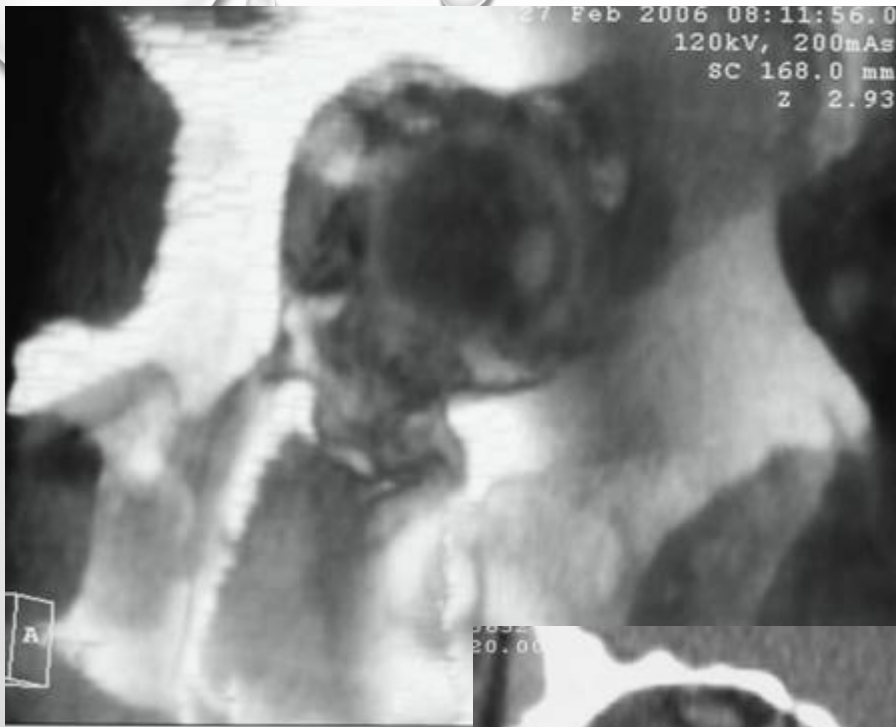


BLOW – OUT FRAKTURY

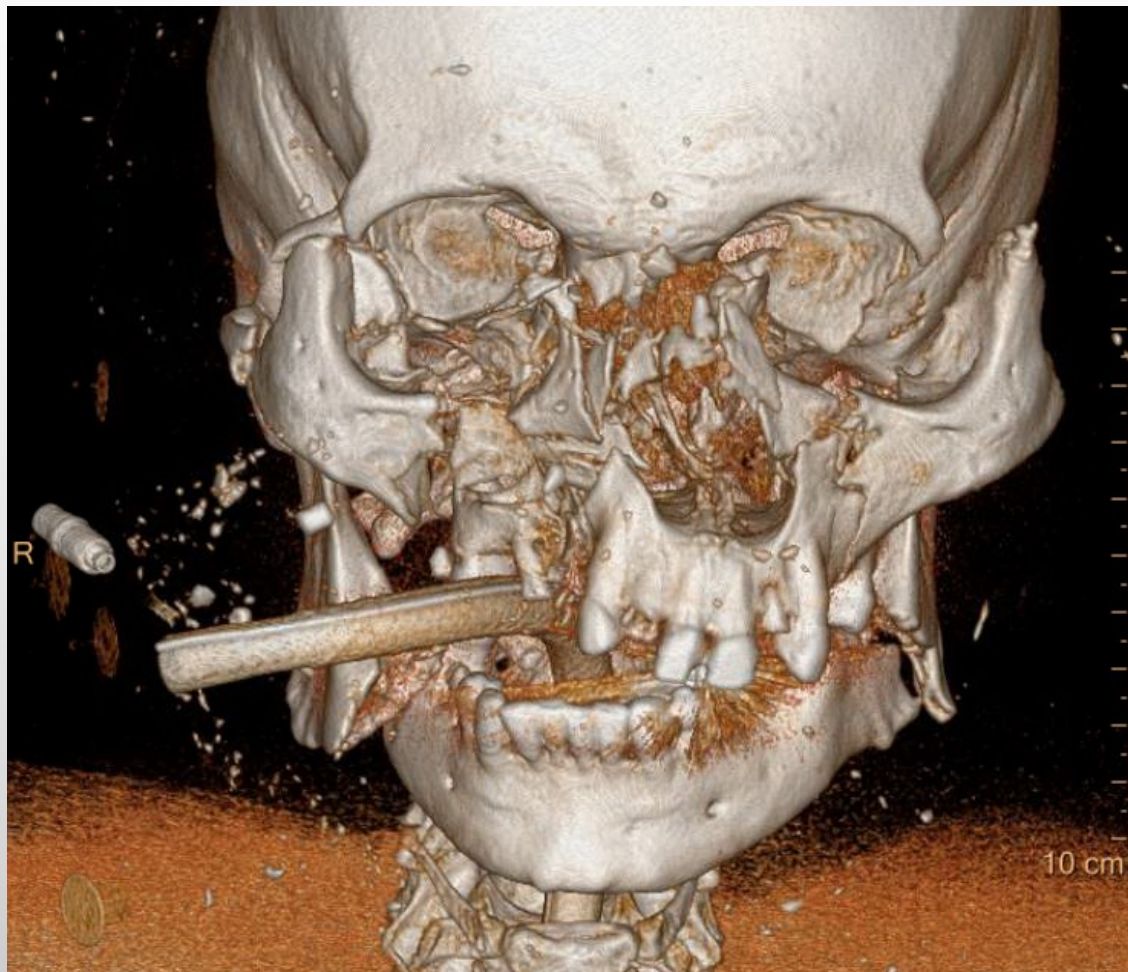- ÚDER TUPÝM PŘEDMĚTEM NA BULBUS – HYDRAULICKÁ ZLOMENINA
- MECHANISMUS ÚRAZU!
- DVOJITÉ VIDĚNÍ, PORUCHA POHYBŮ BULBU
- BEZ TERAPIE TRVALÉ NÁSLEDKY





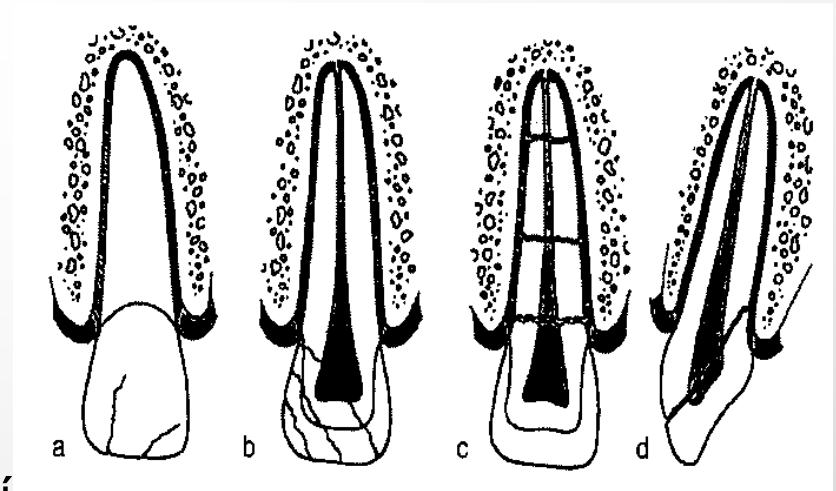


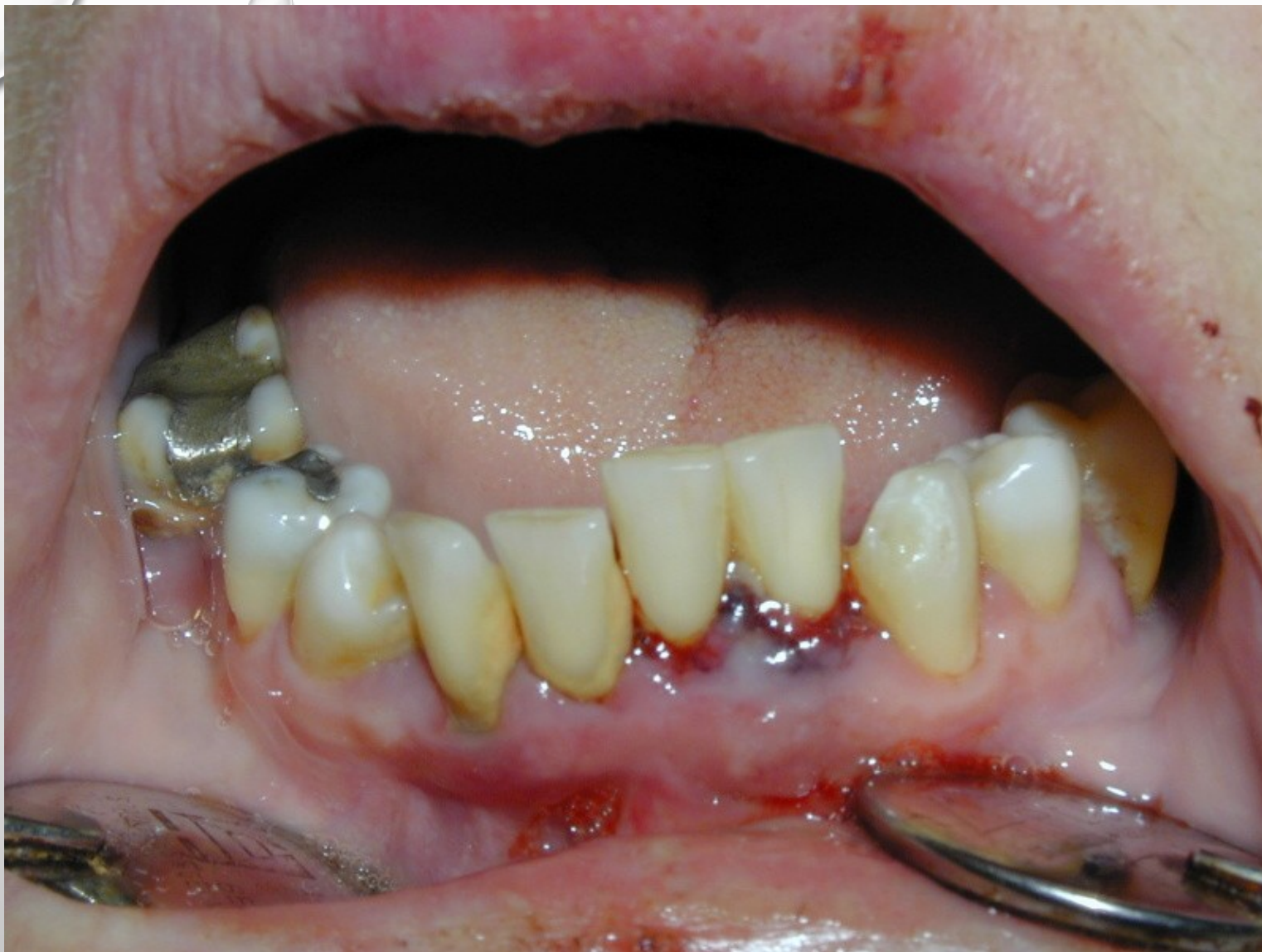PANFACIÁLNÍ TRAUMATA

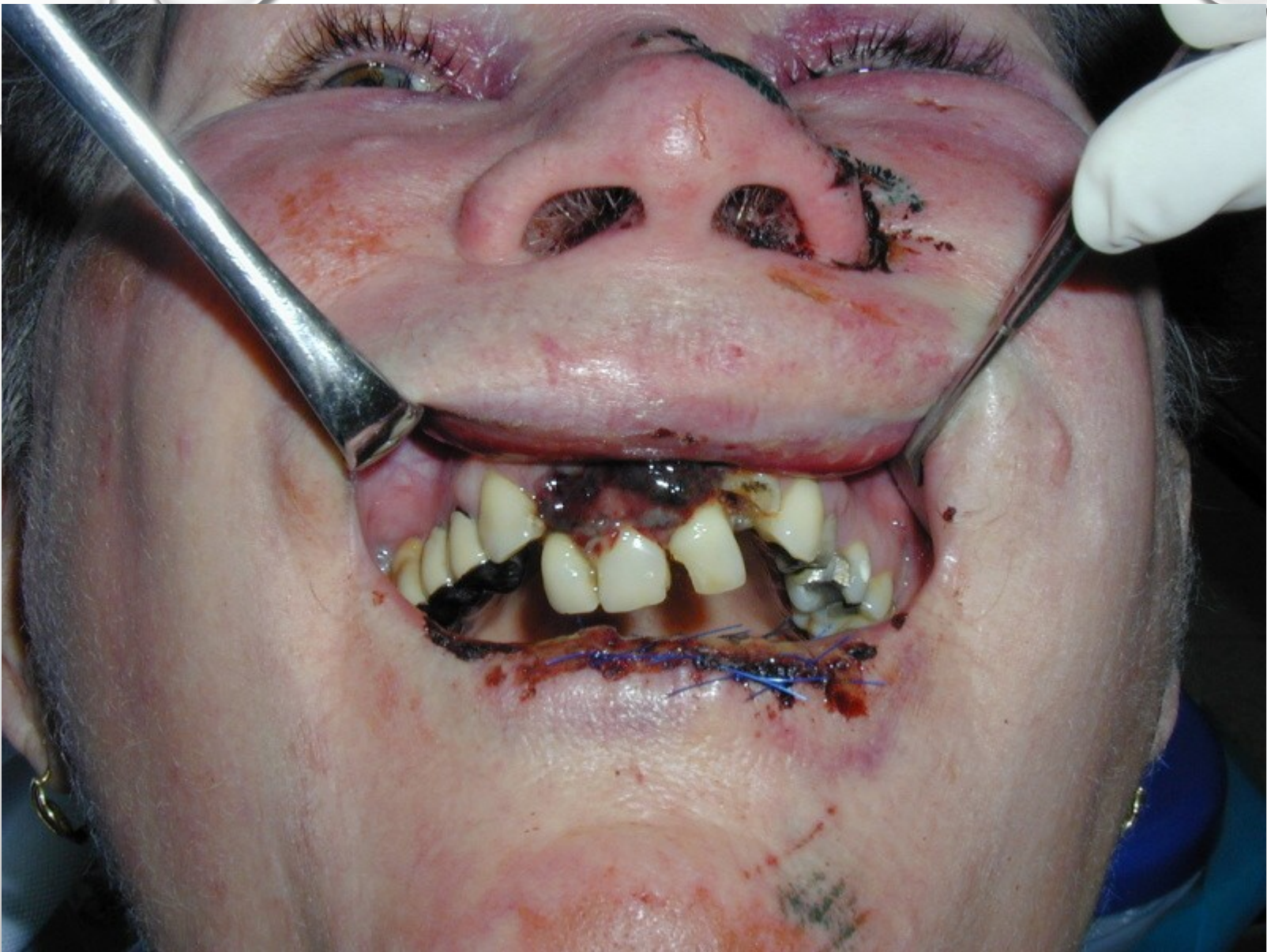

PORANĚNÍ ZUBŮ

- PRASKLINY
- ZLOMENINY
- SUBLUXACE
- LUXACE X ZLOMENINY ALVEOLU
- NEBEZPEČÍ ASPIRACE
- MOŽNOST REPLANTACE – ZUB NESMÍ OSCHNOU
- PŘECHOVÁNÍ VE VLHKU – MLÉKO, FYZ. ROZTOK

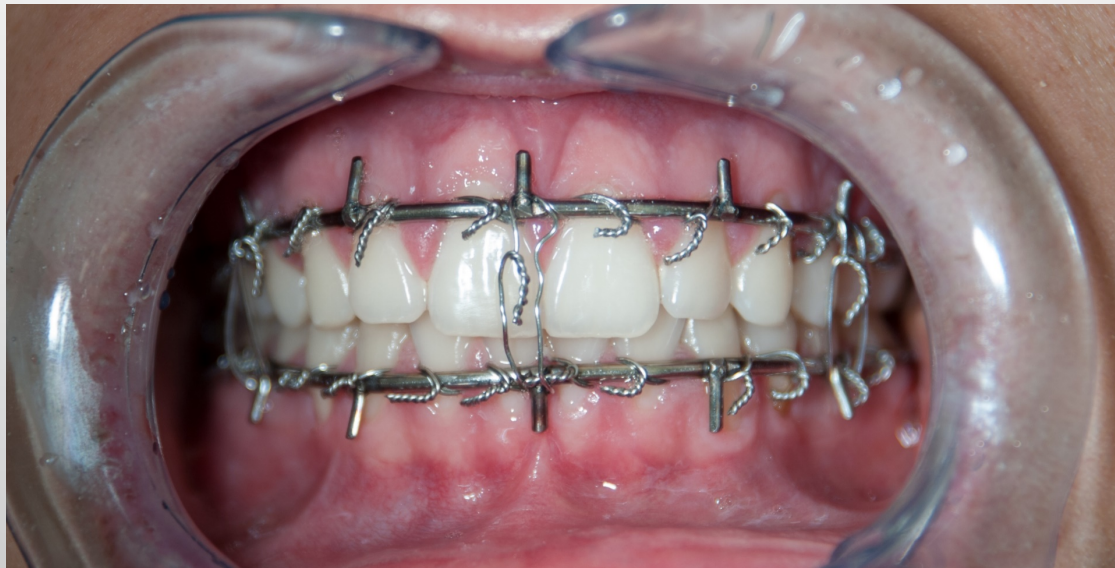





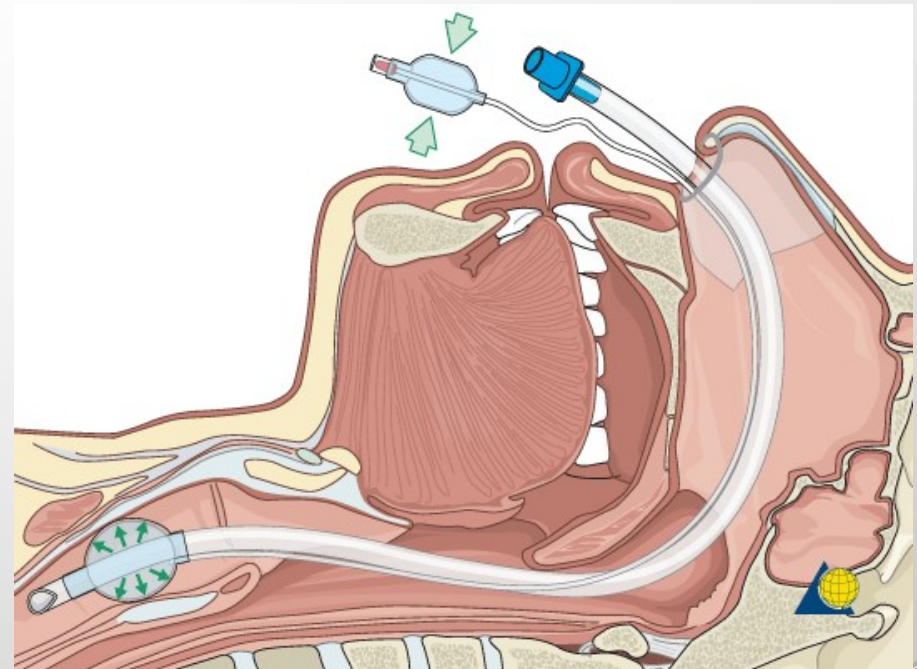
PRINCIPY OŠETŘENÍ + SPECIFIKA ZAJIŠTĚNÍ DÝCHACÍCH CEST

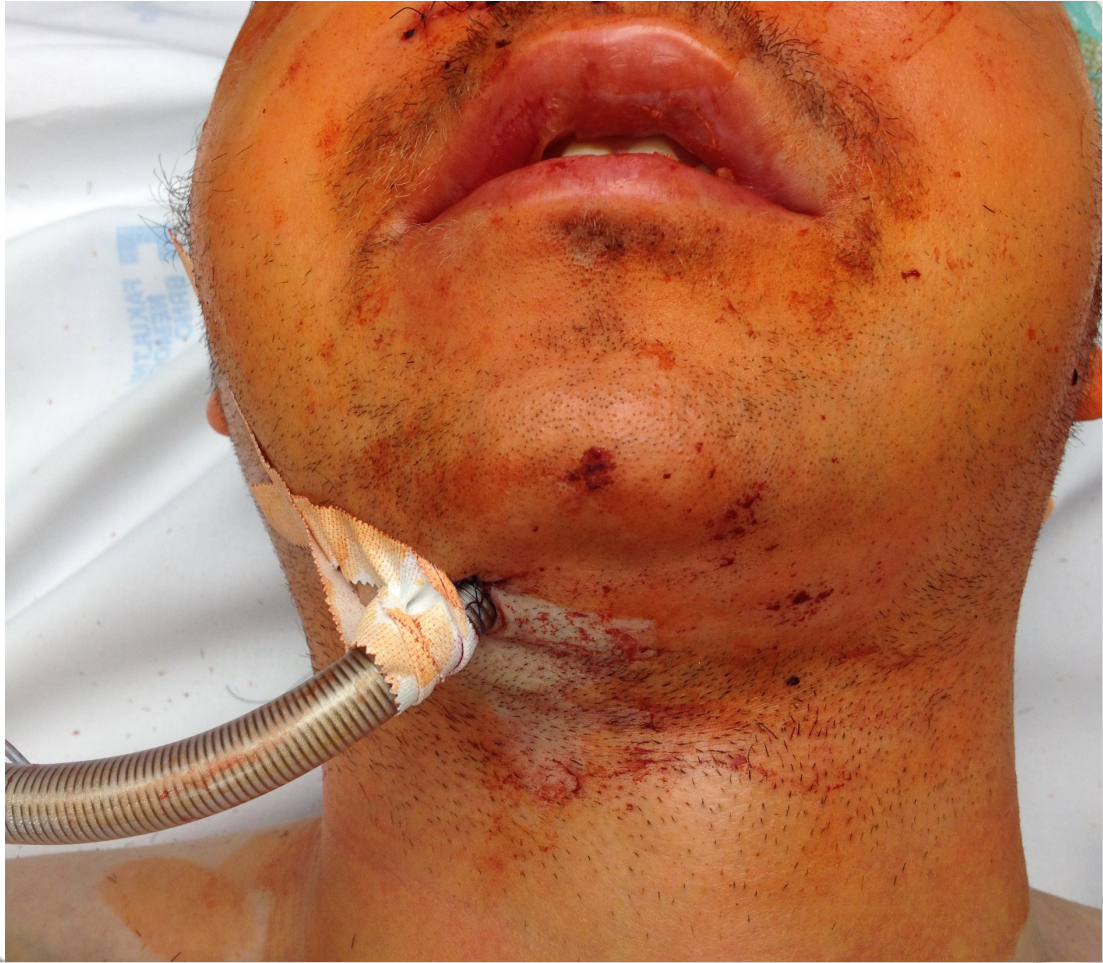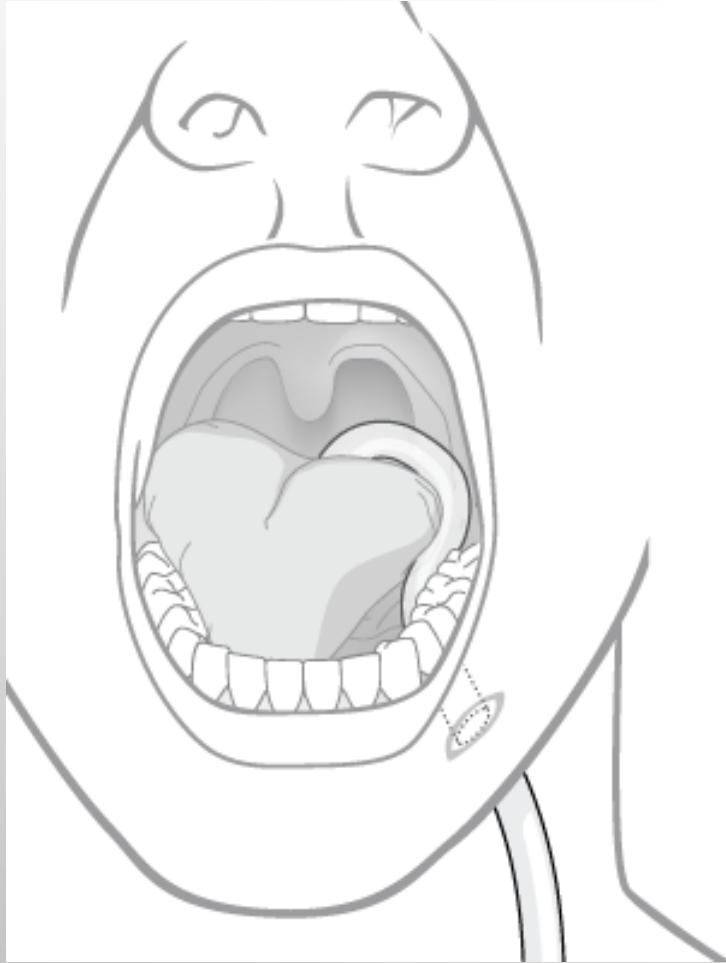
- IMOBILIZACE – MEZIČELISTNÍ VAZBA
- DŮLEŽITÁ JE KOREKTNÍ OKLUZE => NUTNOST ZAVŘENÝCH ÚST BĚHEM CA



PRINCIPY OŠETŘENÍ + SPECIFIKA ZAJIŠTĚNÍ DÝCHACÍCH CEST

- NASOTRACHEÁLNÍ INTUBACE –
MOŽNÉ KI (FRAKTURY NOSU...)
- TRACHEOSTOMIE – JEN PŘI JINÉ
INDIKACI (PROLONGOVANÁ UPV)
- SUBMENTÁLNÍ INTUBACE





Děkuji za pozornost

CAVE

- ASFYXIE
- PORANĚNÍ C PÁTEŘE
- PŘIDRUŽENÁ PORANĚNÍ PŘI ROZVOJI ŠOKU
- ZUBY S SEBOU