


Intervence na krční páteři



Křístek J.

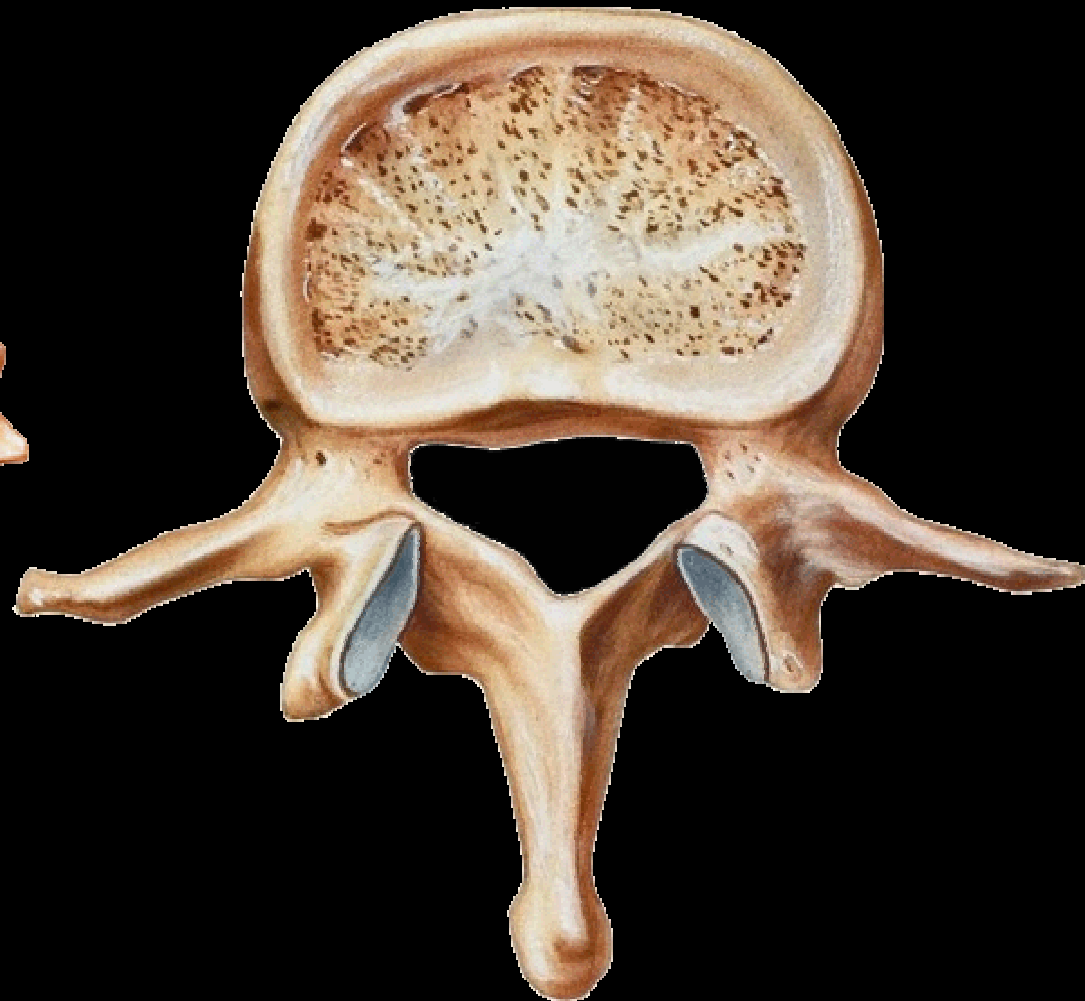
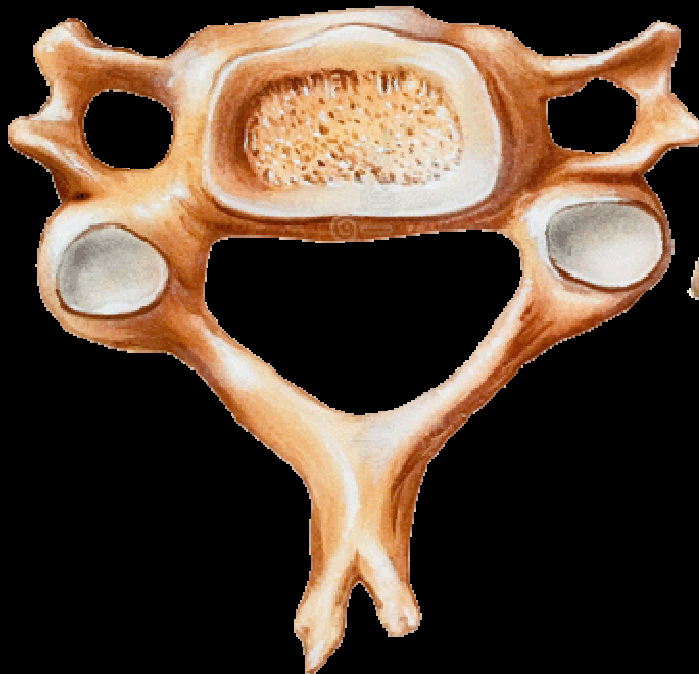
Odd.. zobrazovacích metod
SurGal Clinic, Brno

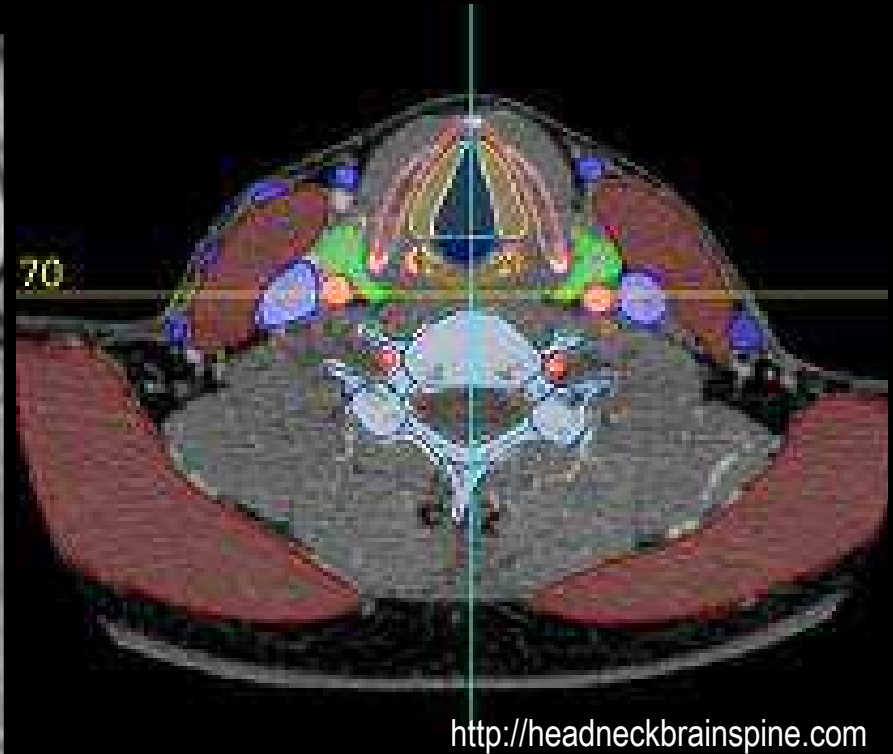
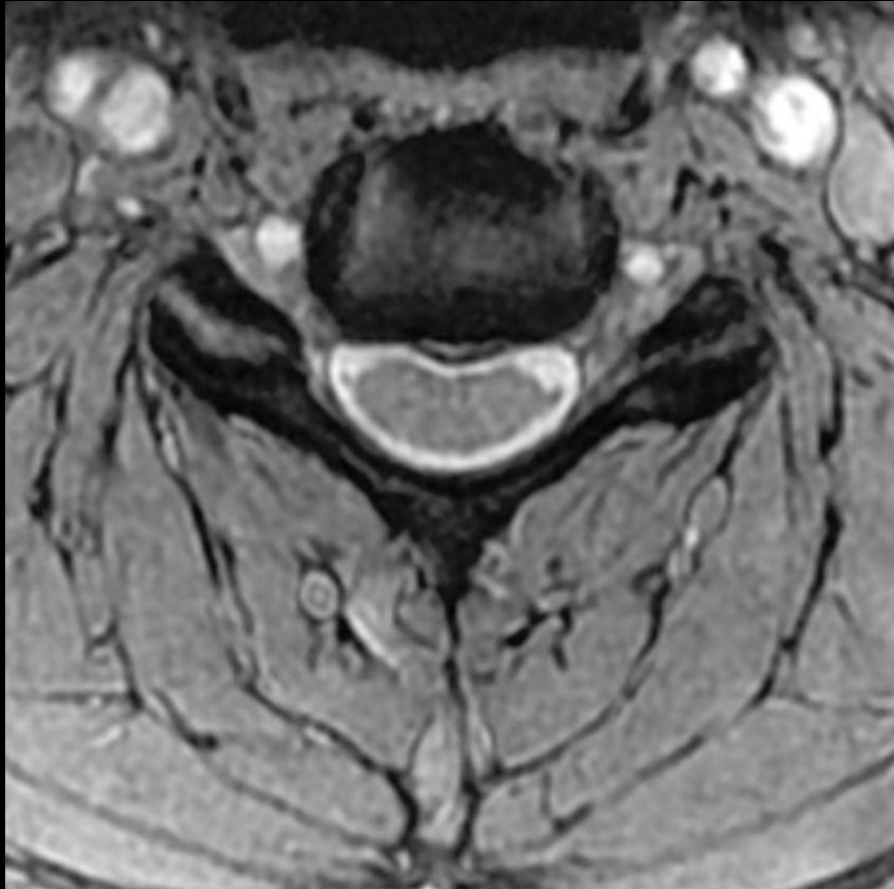Odd. radiodiagnostiky
MOÚ, Brno

Specifika krčního obratle

- Velikost
- Pedikly a facety
- For. transversum
- Disk



Specifika krčního obratle



Nejzásadnější zásada

Nejzásadnější zásada

- **Primum non nocere!**

Nejzásadnější zásada

- **Primum non nocere!**
- **Co nejšetrněji to jde,
když to funguje**

Nejzásadnější zásada

- **Primum non nocere!**
- **Co nejšetrněji to jde,
když to funguje**
- **Konzervativní terapie**

Do čeho se nepouštět

- Možnosti konzervativní terapie vyčerpány?
- **Není korelace grafického nálezu s klinikou**
- **Progrese kliniky, zánikové příznaky**
- **Myelopatie**
- **Nepřehledný terén**
- **Krátké, tlusté krky**
- **Psychosomatické, účelové, psychiatrické**
- **Infekce, krvácivé stavy, ...**

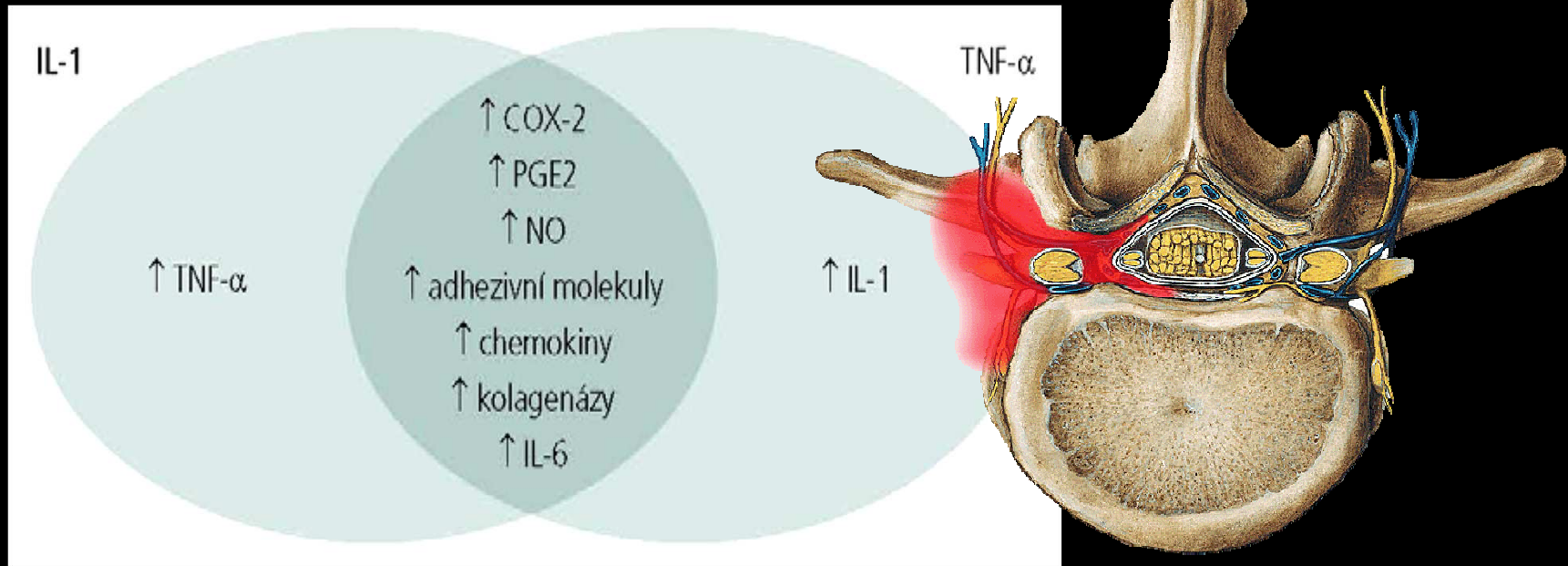
Bolesti krční páteře

- **Osteochondroza**
- **Hernie disků**
- **Facetový syndrom**
- **CC, CB syndrom**
- **Onkologické**
- **Trauma**
- **Postoperační stavy**
- **Psychosomatické, účelové, psychiatrické**
- **Jiné**

Periradikulární terapie (PRT)

Při kompresi nervového kořene:

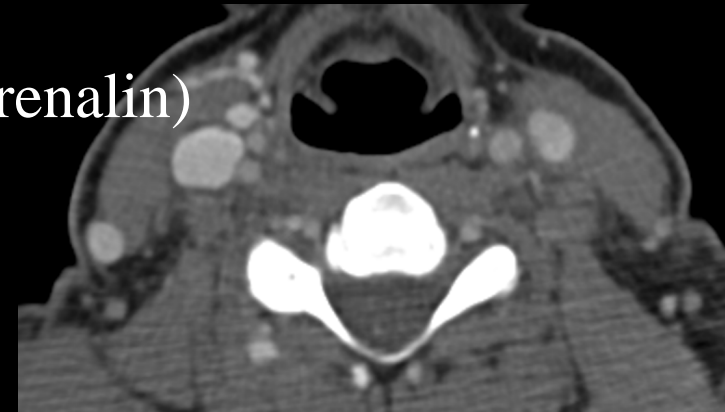
- Ischemizace, hypoxie
- Antigenní vlastnosti fragmentů nucleus pulposus
- Spuštění zánětlivé kaskády
- Iritace nocicepčních zakončení



Jančálek et al.: Patofyziologie kompresivní radikulopatie. *Cesk Slov Neurol* 2008, 71/104 (4)

Periradikulární terapie (PRT)

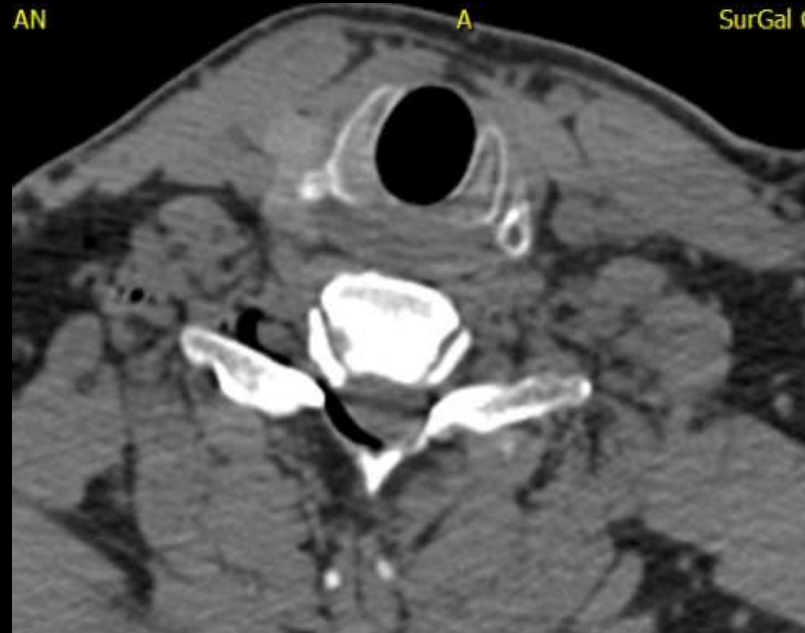
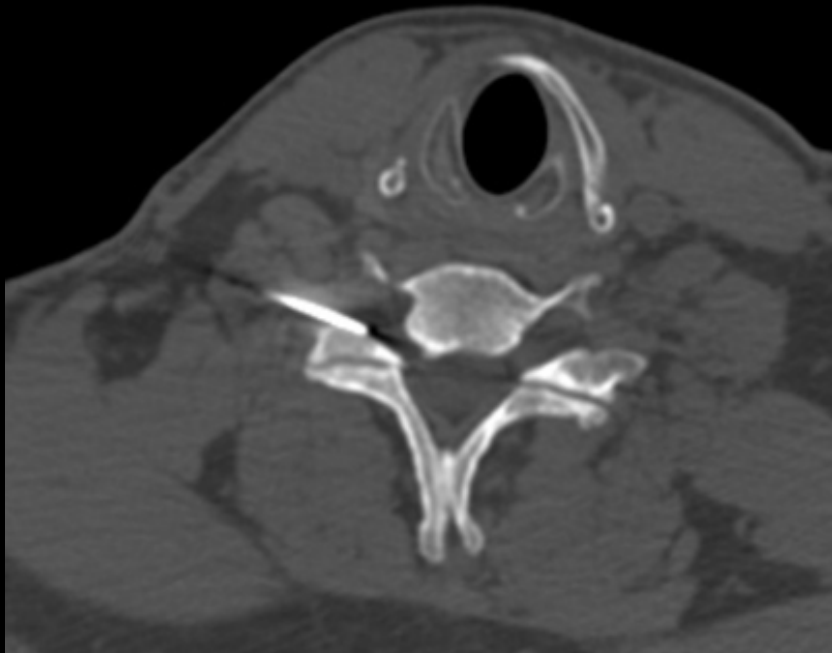
- Antiflogistikum+anestetikum (opiát, adrenalin)
- Ozon
- RF modulace



AN

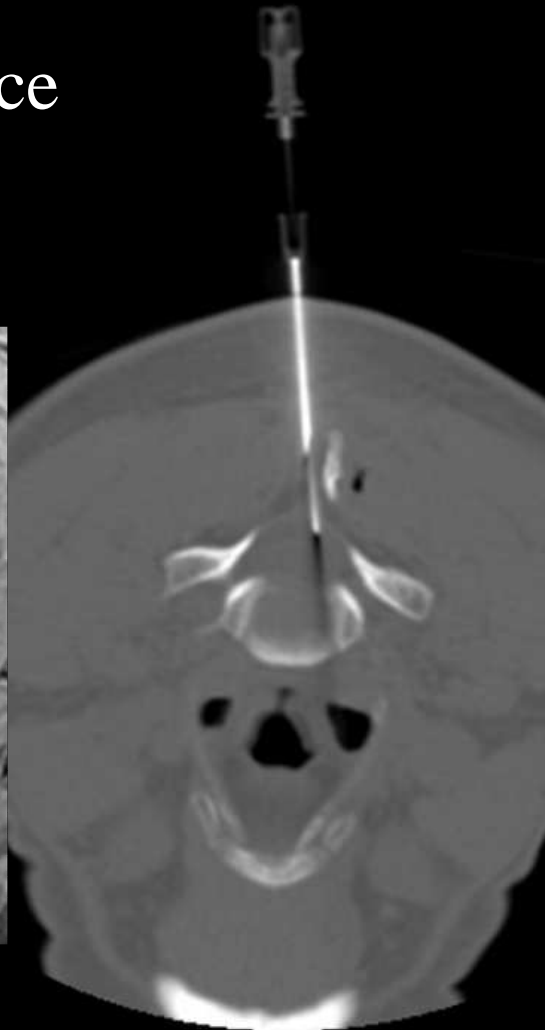
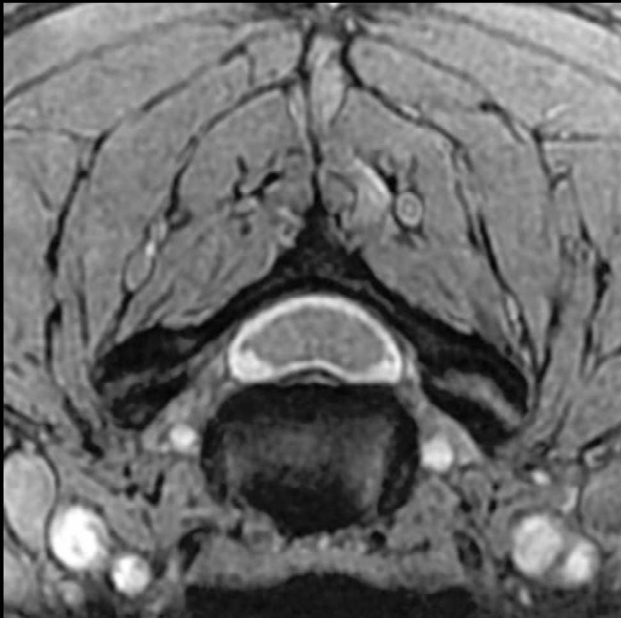A

SurGal (

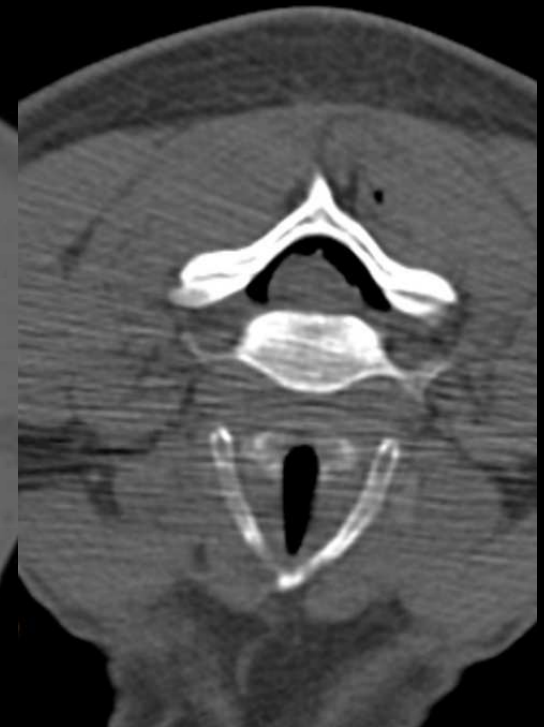

Ozonoterapie

- Epidurální aplikace



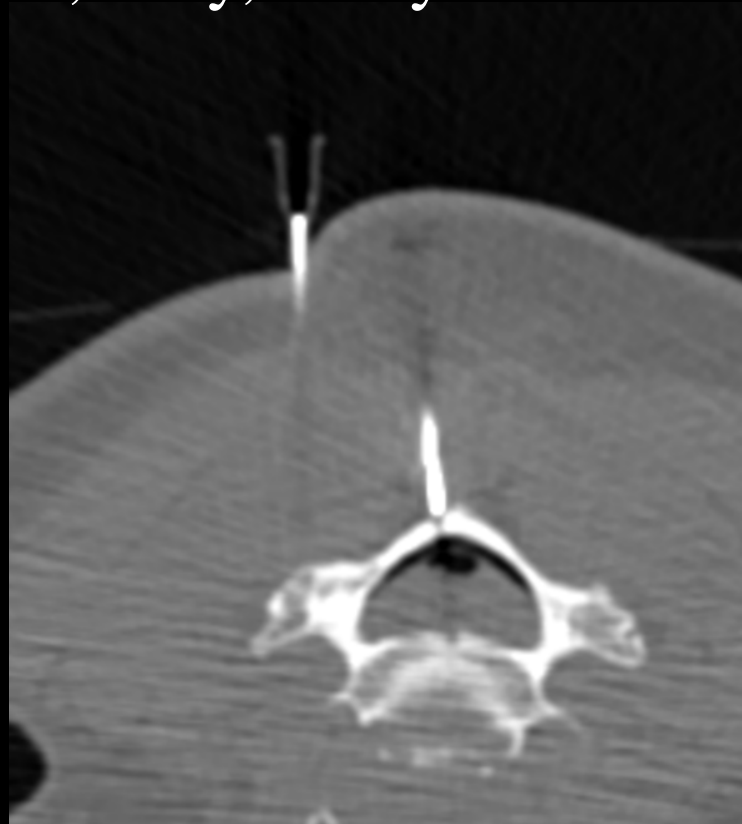
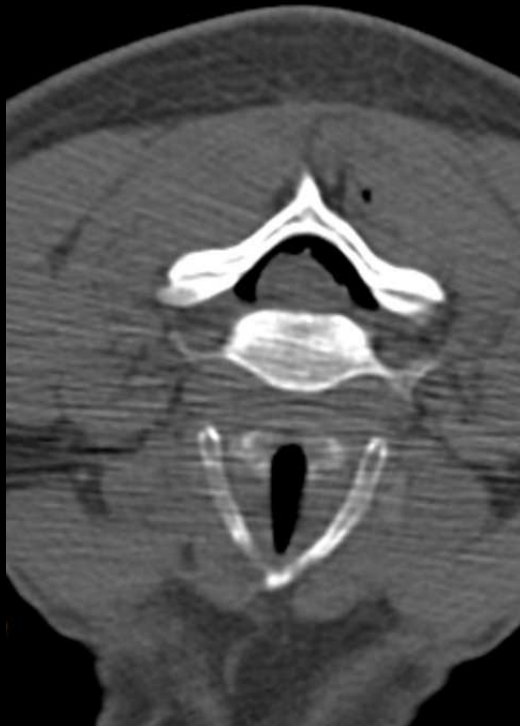
14



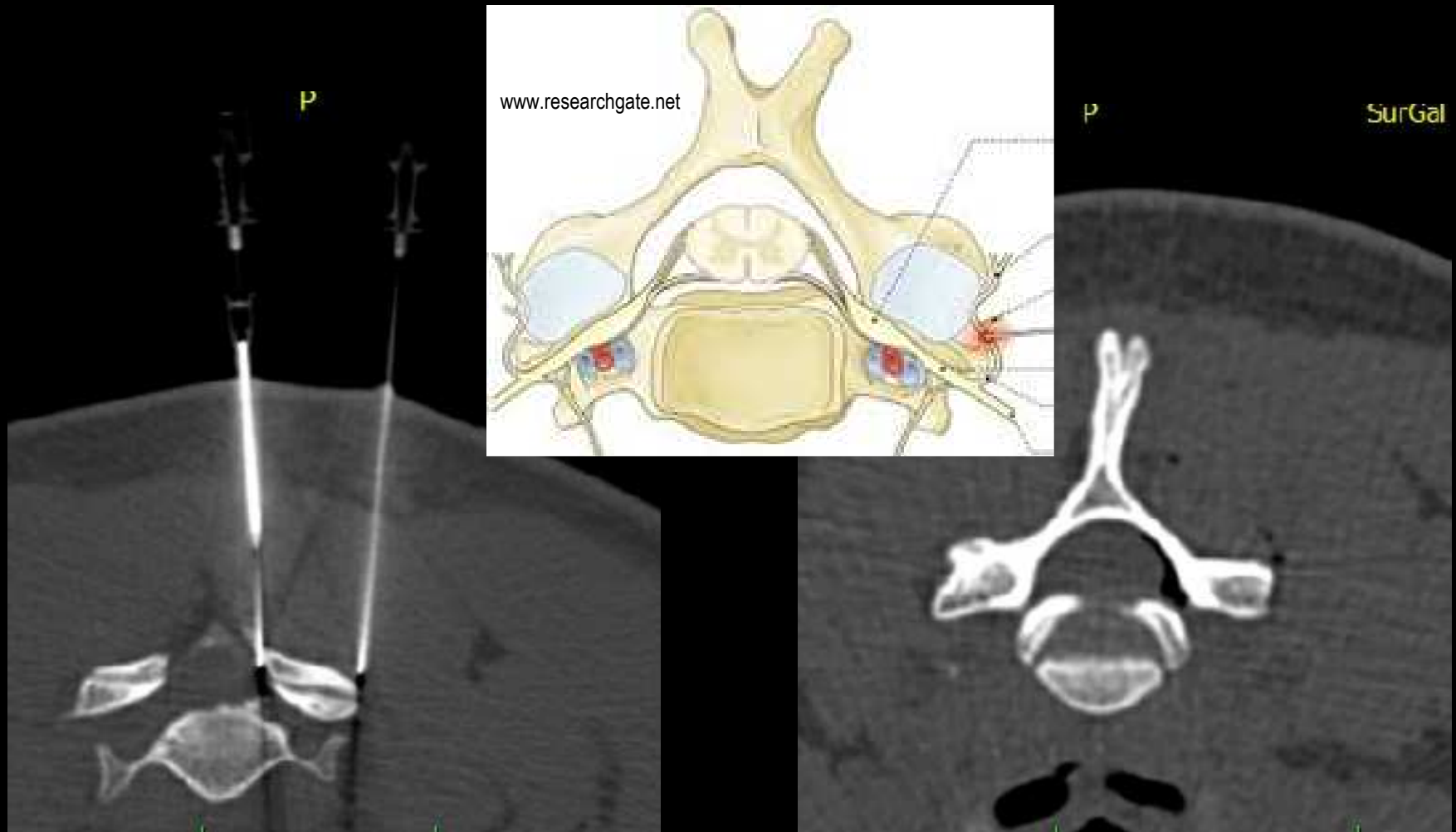
Komplikace

- Intrathekální podání u kortikoidů arachnoiditis
- Poškození struktur- mícha, cévy, nervy

14

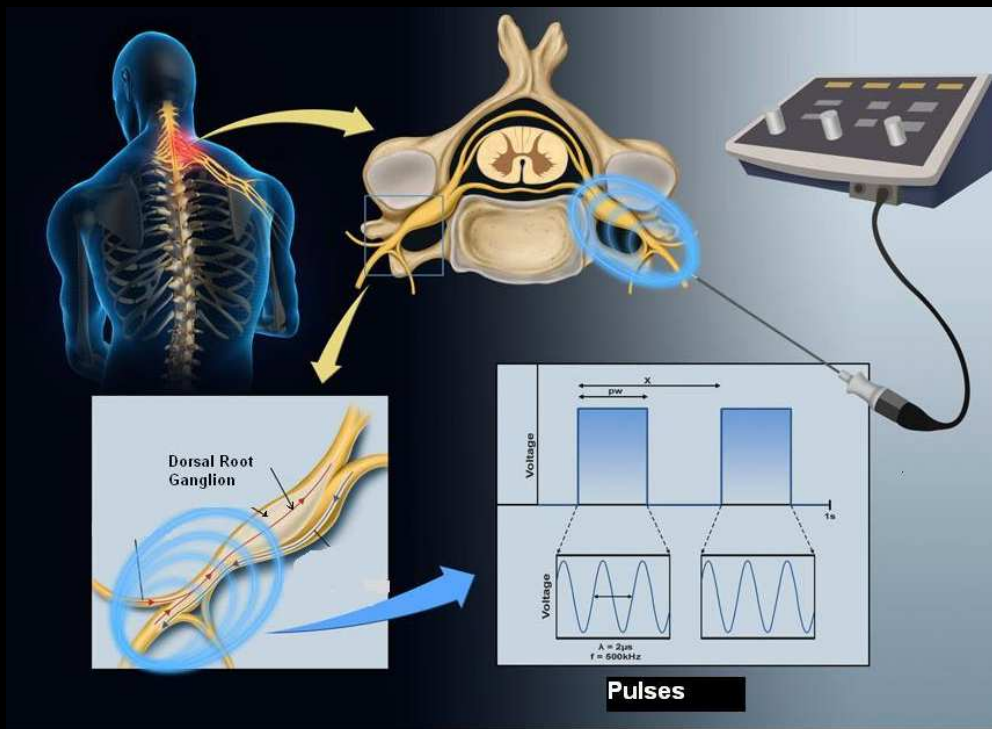


Facetární blokáda, neurolyza

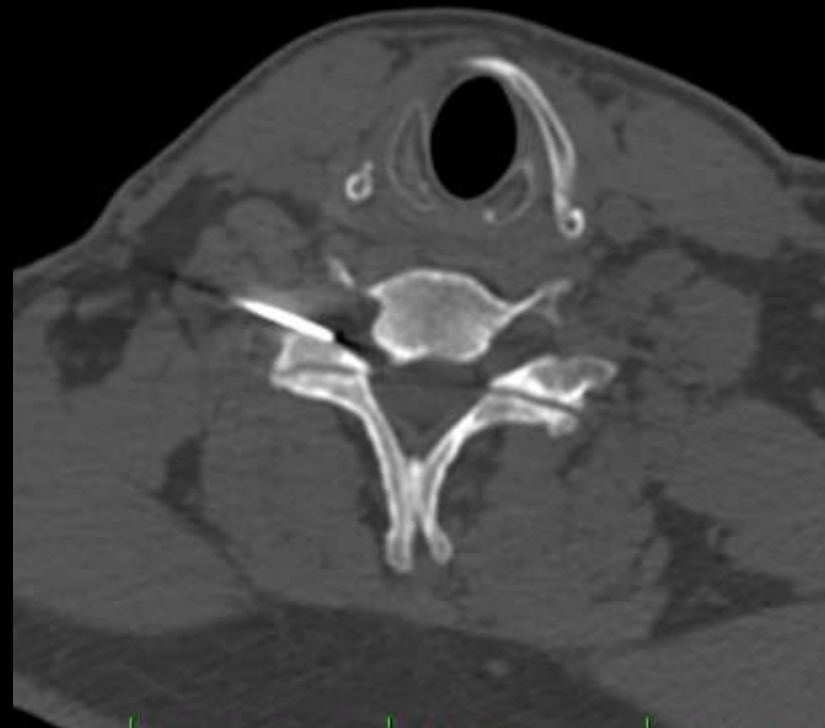


Pulzní radiofrekvence

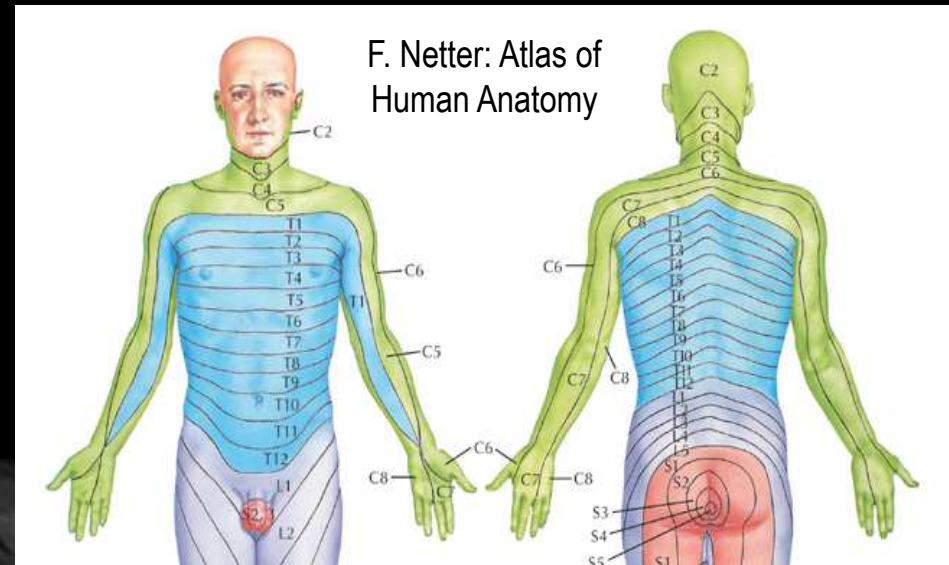
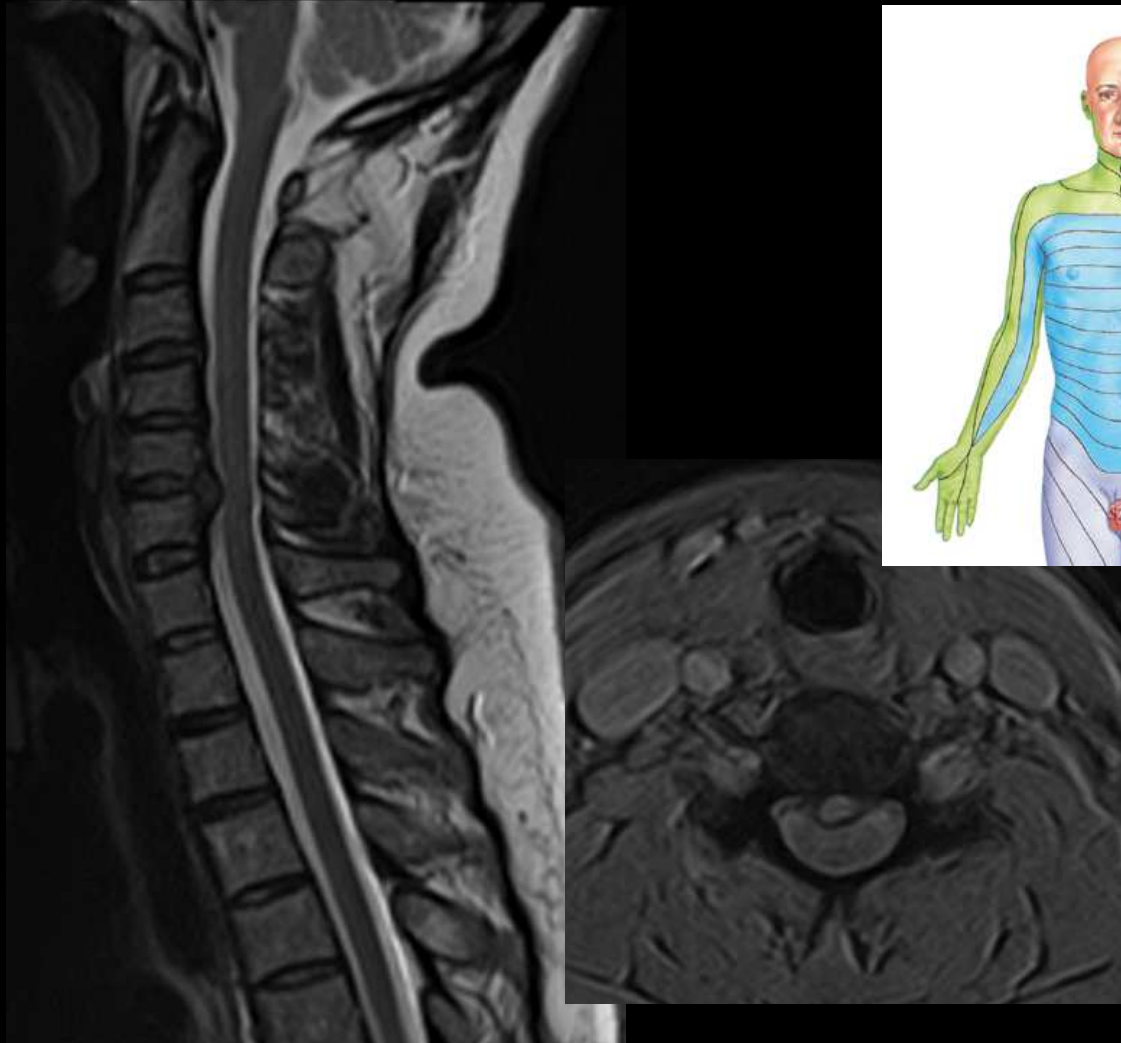
- Dorzální nerv. ganglion
- Facety



<http://www.e-algos.com/radiofrequency-pain-treatment/>

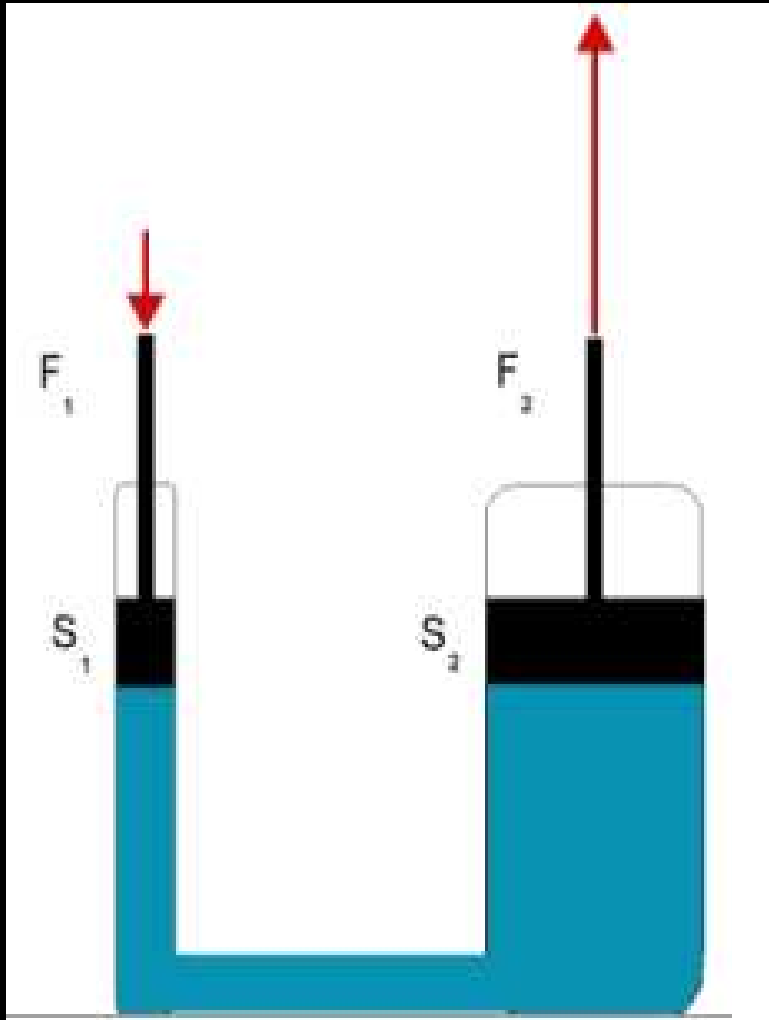


Zákroky na discích

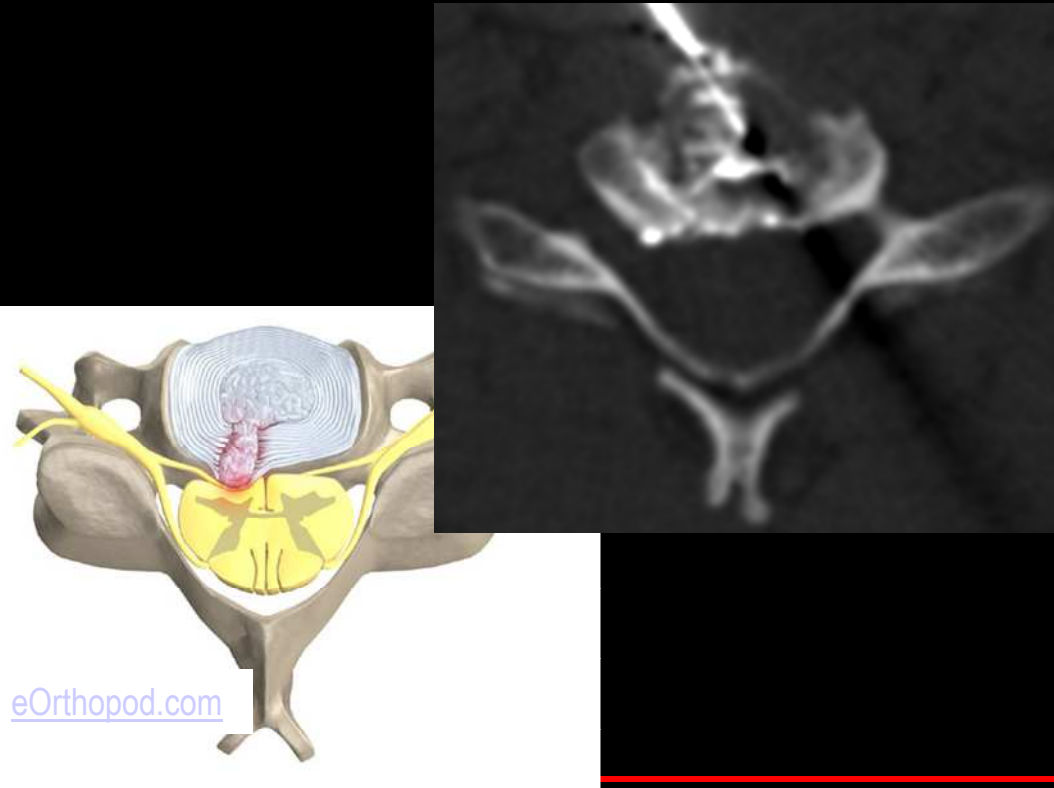


Dekomprese disku

- Termální: laser, koblace
- Chemicky: DiscoGel, ozon
- Mechanicky: ?



J. Křístek

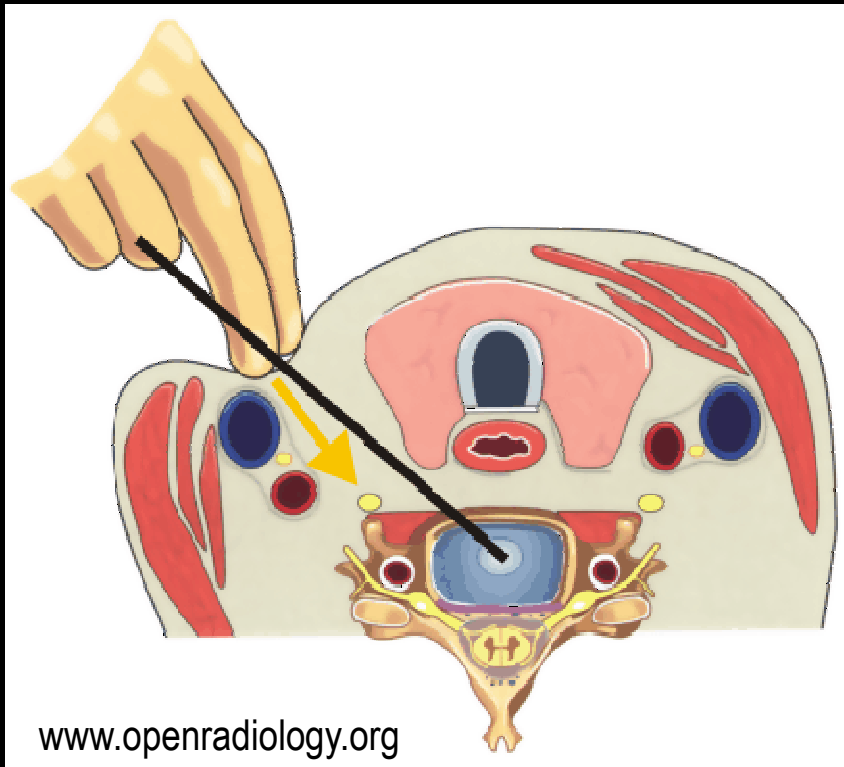


eOrthopod.com

Intervence na krční páteři

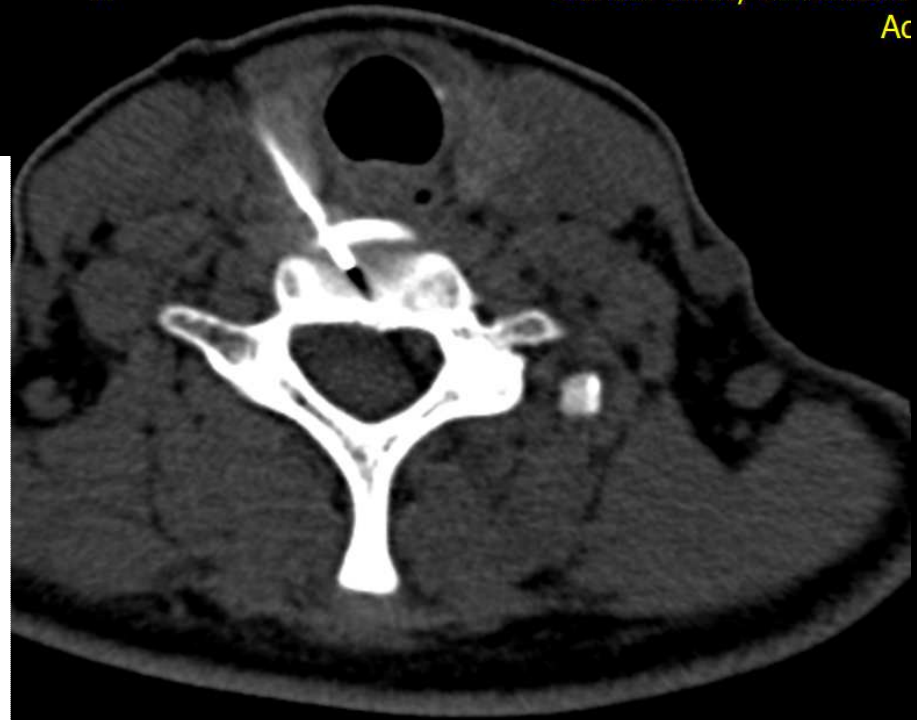Dekomprese disku

Technika

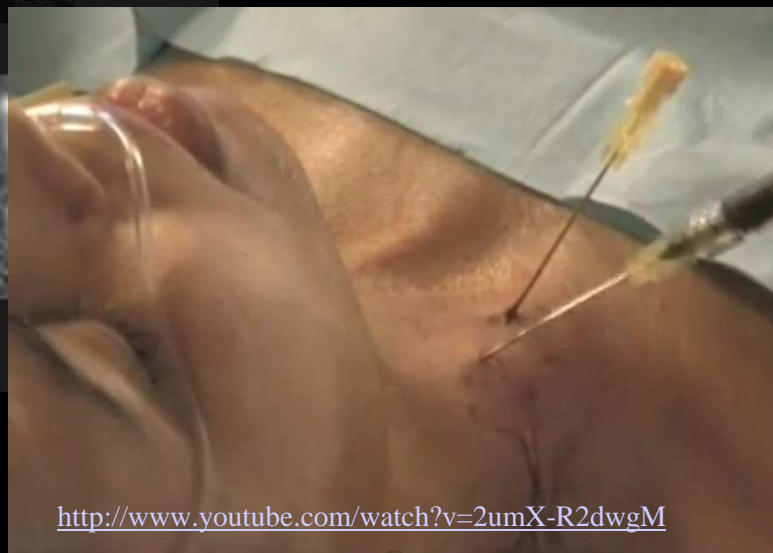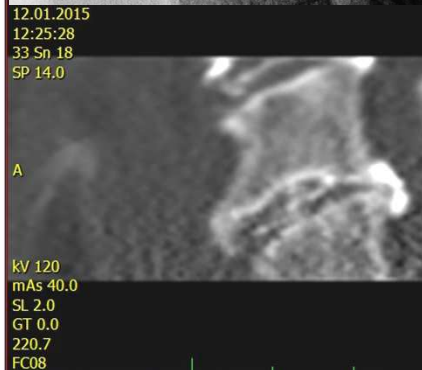
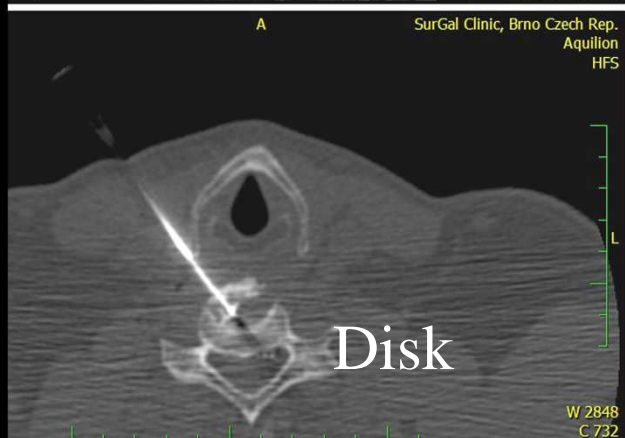

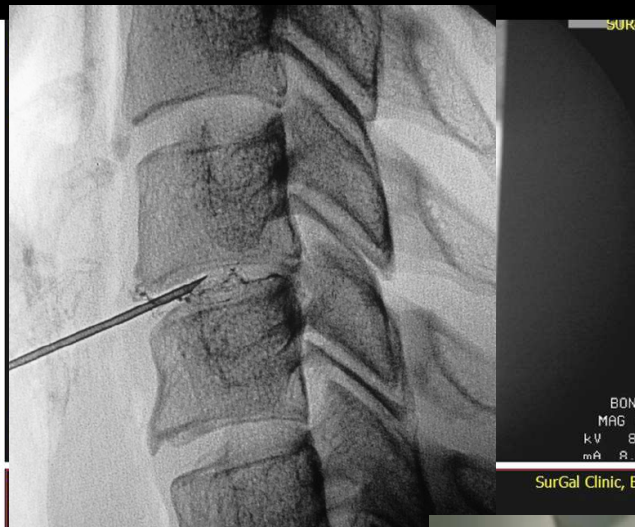
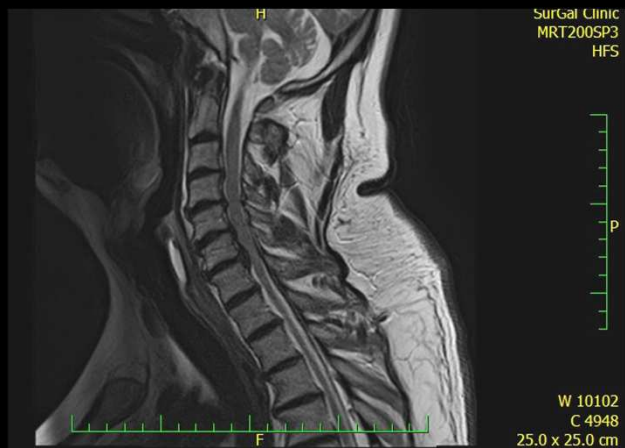A

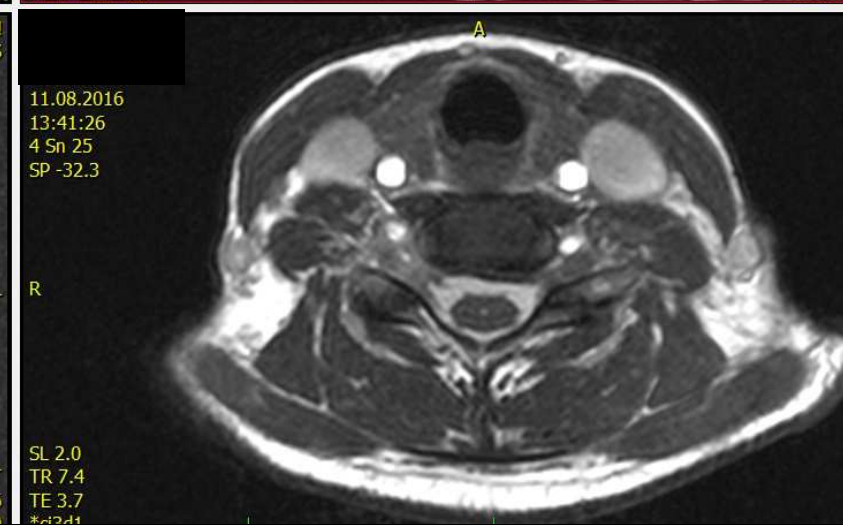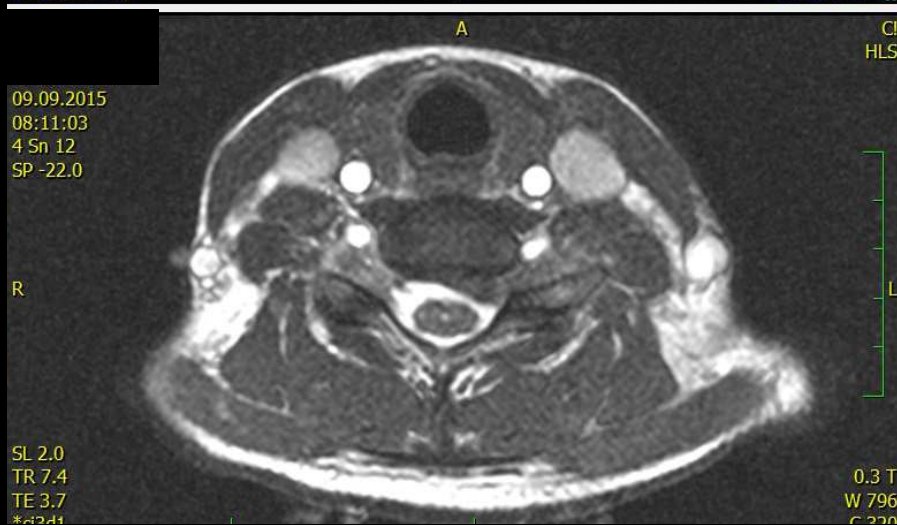
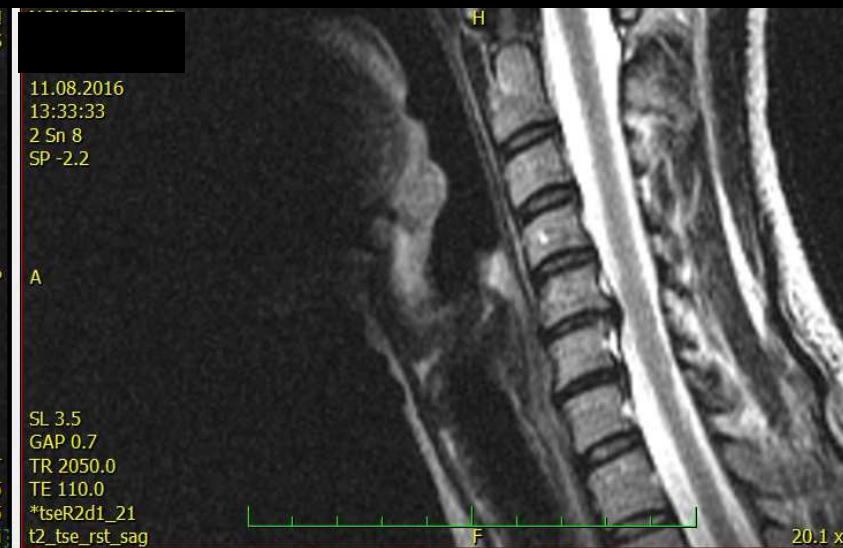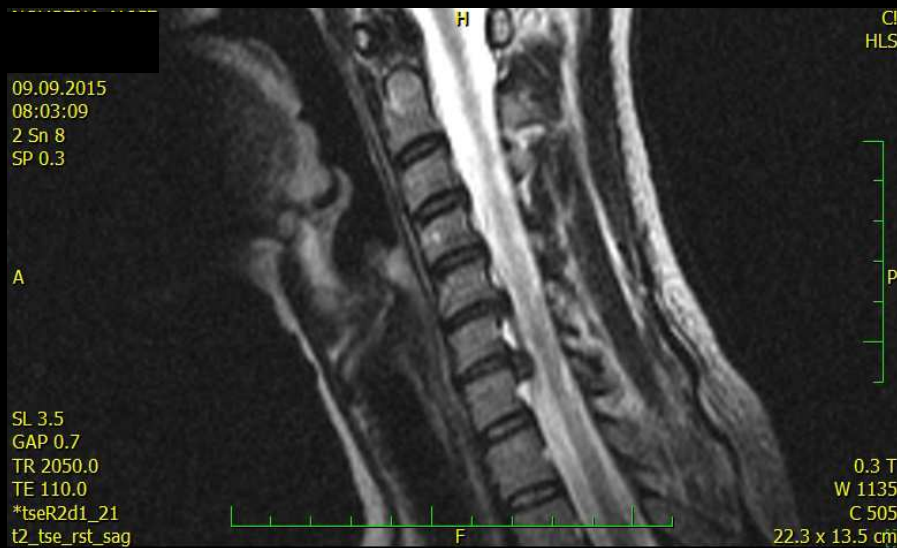
SurGal Clinic, Brno Czech
Ac



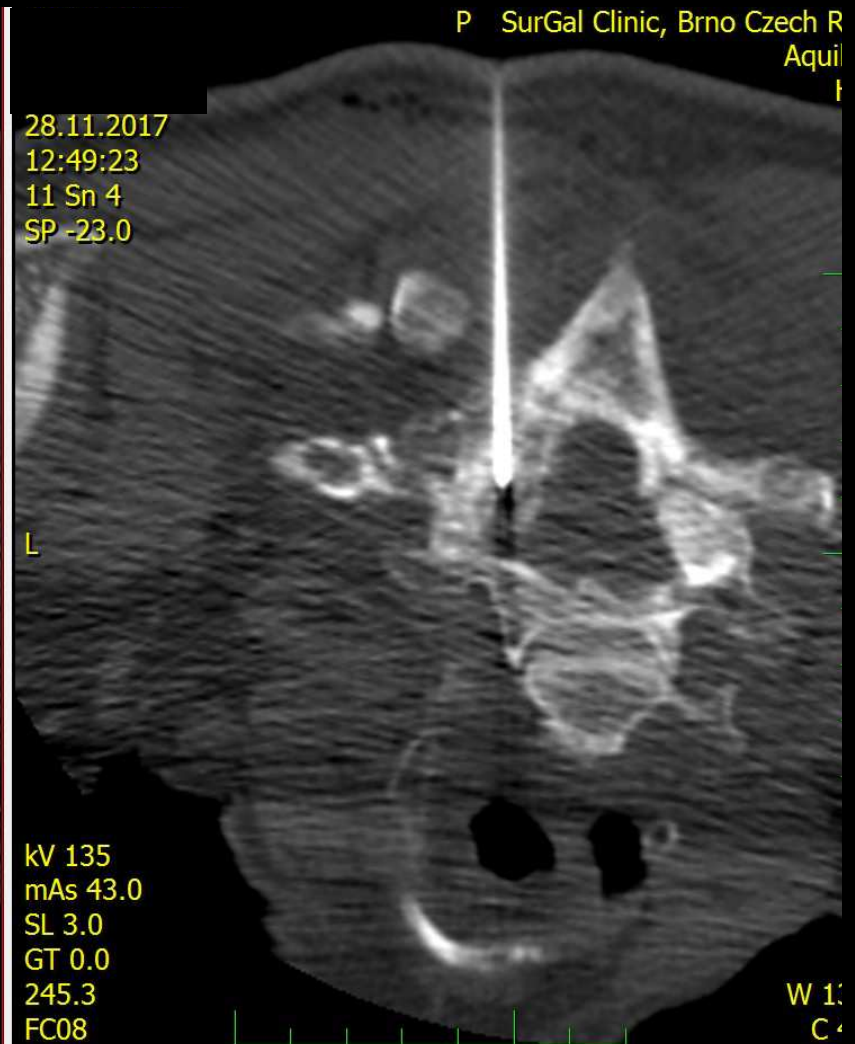
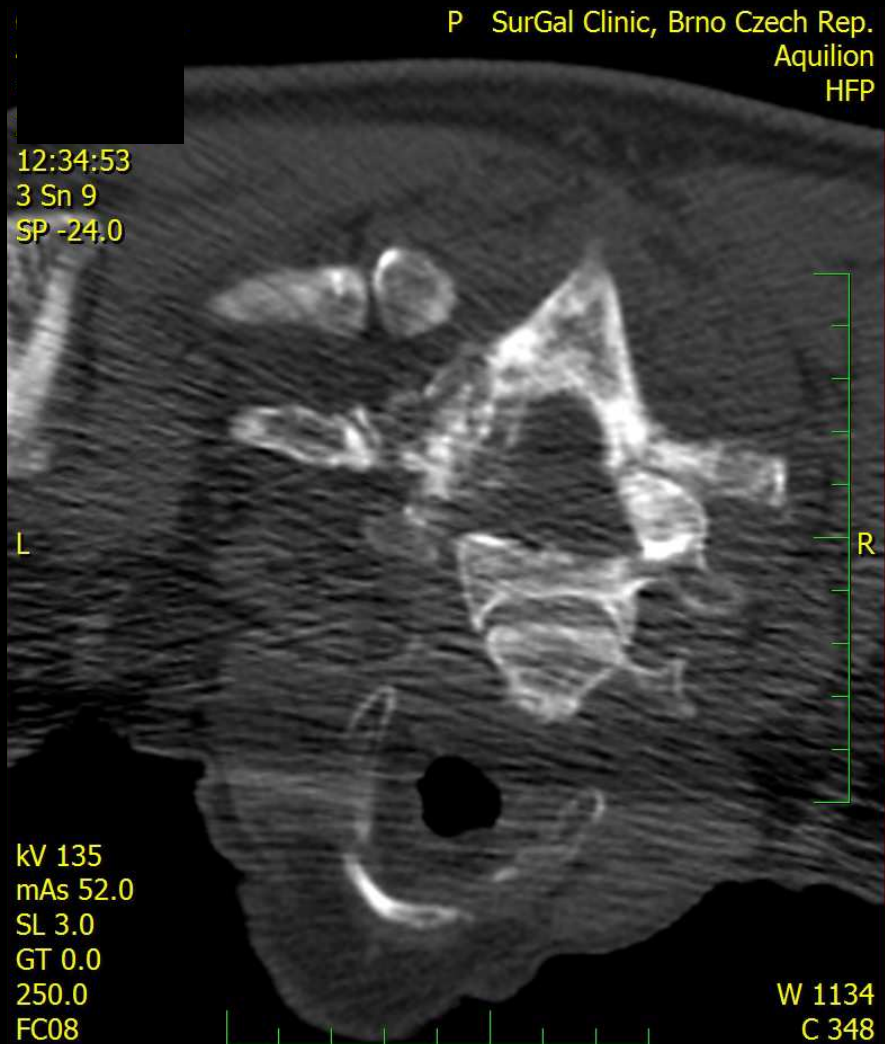
DiscoGel



DiscoGel



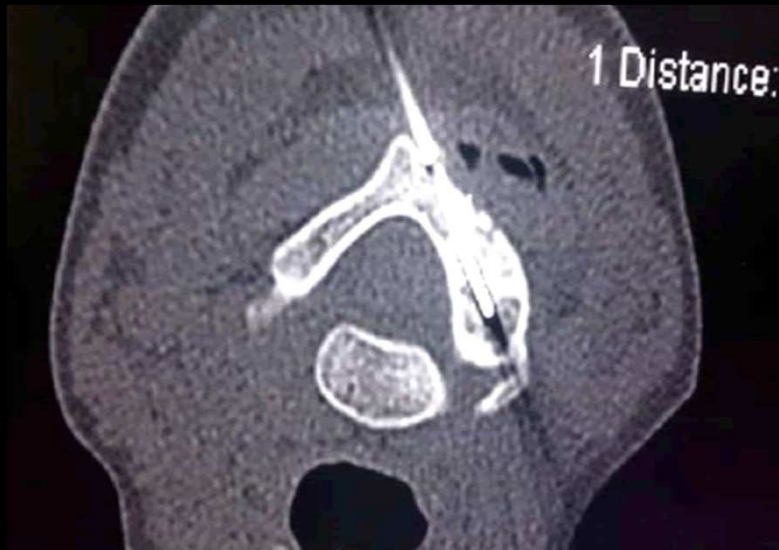Biopsie



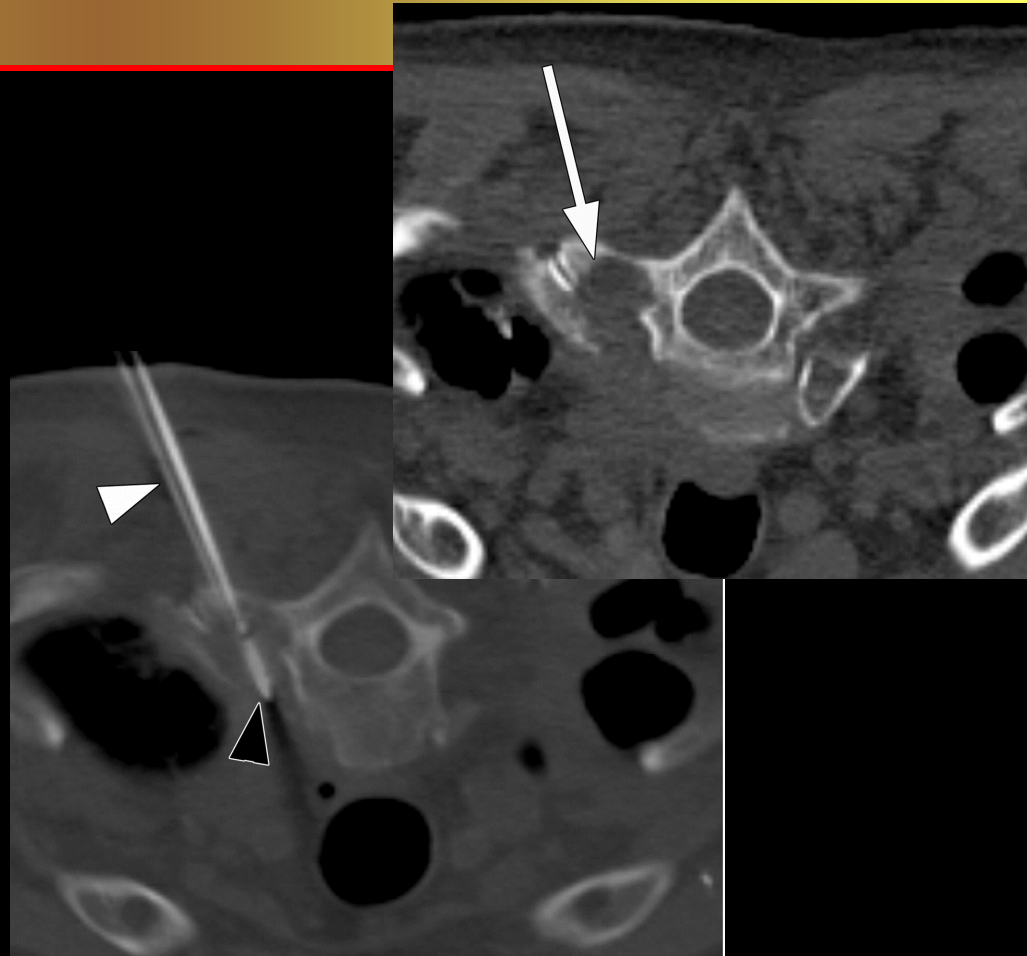
J. Křístek

Intervence na krční páteři

Ablace



Chakraverty J, Grainger M, Da Silva EJ, et al.
Percutaneous Radiofrequency Ablation of a C2
Osteoblastoma. Spine Res. 2016, 3:1. doi:
10.21767/2471-8173.10001

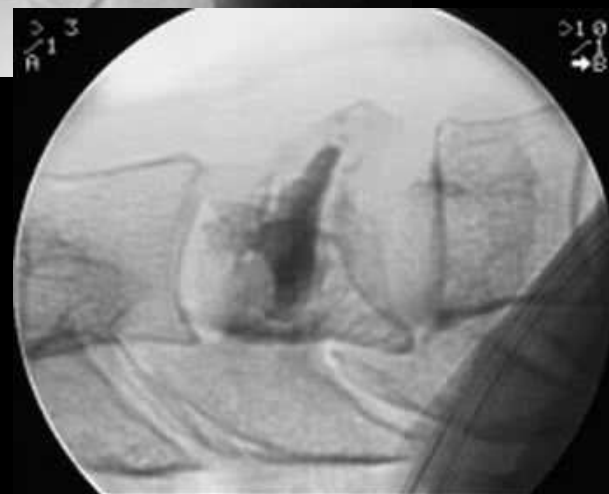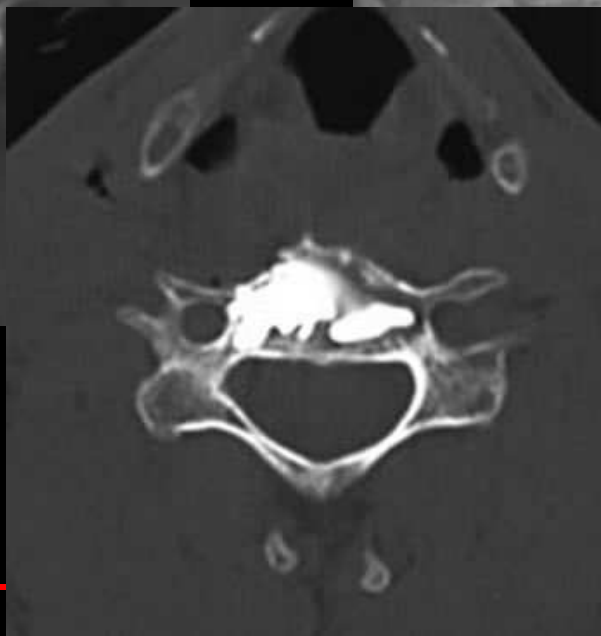
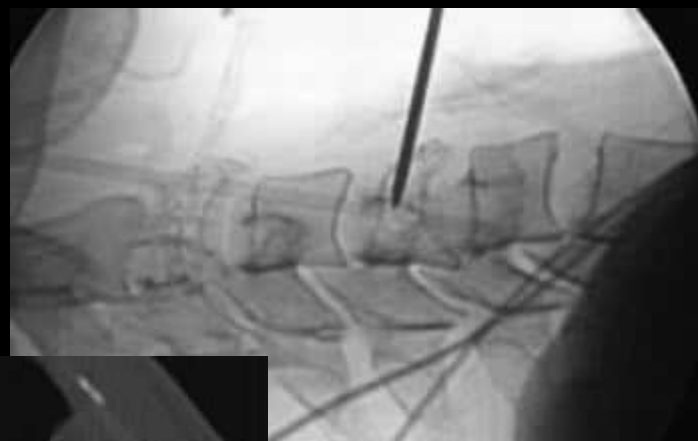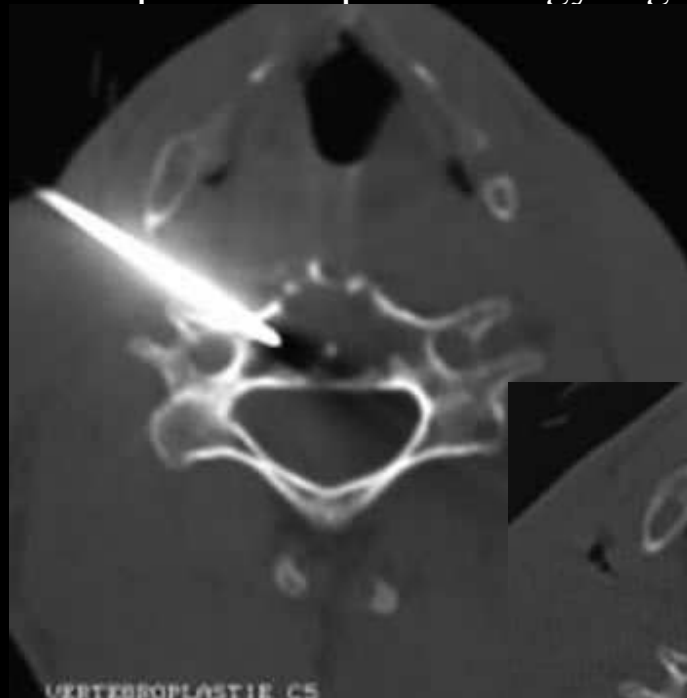


Kastler A et al.: Microwave Thermal Ablation of
Spinal Metastatic Bone Tumors. JVIR September
2014Volume 25, Issue 9, Pages 1470–1475

Vertebroplastika

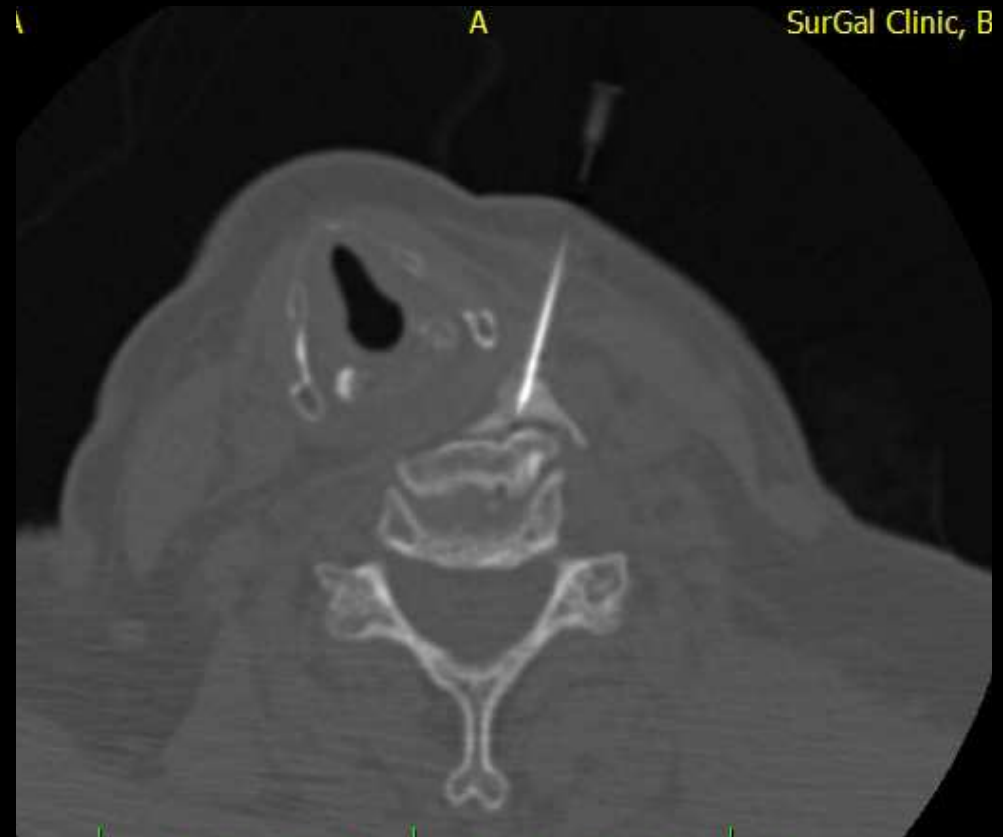S laskavým svolením prof. A. Gangi, Strasbourg, Francie

<http://www.openradiology.org/survey/vertebroplasty/cases/case10>



Farmakologické blokády, neurolýzy

Blok ggl. stellatum



Závěrem

- Spousty pacientů
- Základní techniky nejsou náročné
- Ne všechny metody jsou hrazeny ZP
- SPRÁVNÁ INDIKACE
- Lůžka nebo stacionář je velká výhoda

Do čeho se nepouštět

- Možnosti konzervativní terapie vyčerpány?
- **Není korelace grafického nálezu s klinikou**
- **Progrese kliniky, zánikové příznaky**
- **Myelopatie**
- **Nepřehledný terén**
- **Krátké, tlusté krky**
- **Psychosomatické, účelové, psychiatrické**
- **Infekce, krvácivé stavy, ...**

Závěrem

- Spousty pacientů
- Základní techniky nejsou náročné
- Ne všechny metody jsou hrazeny ZP
- SPRÁVNÁ INDIKACE
- Lůžka nebo stacionář je velká výhoda
- Spolupráce s neurology, NCh, algeziology, ortopedy, RHB!!!