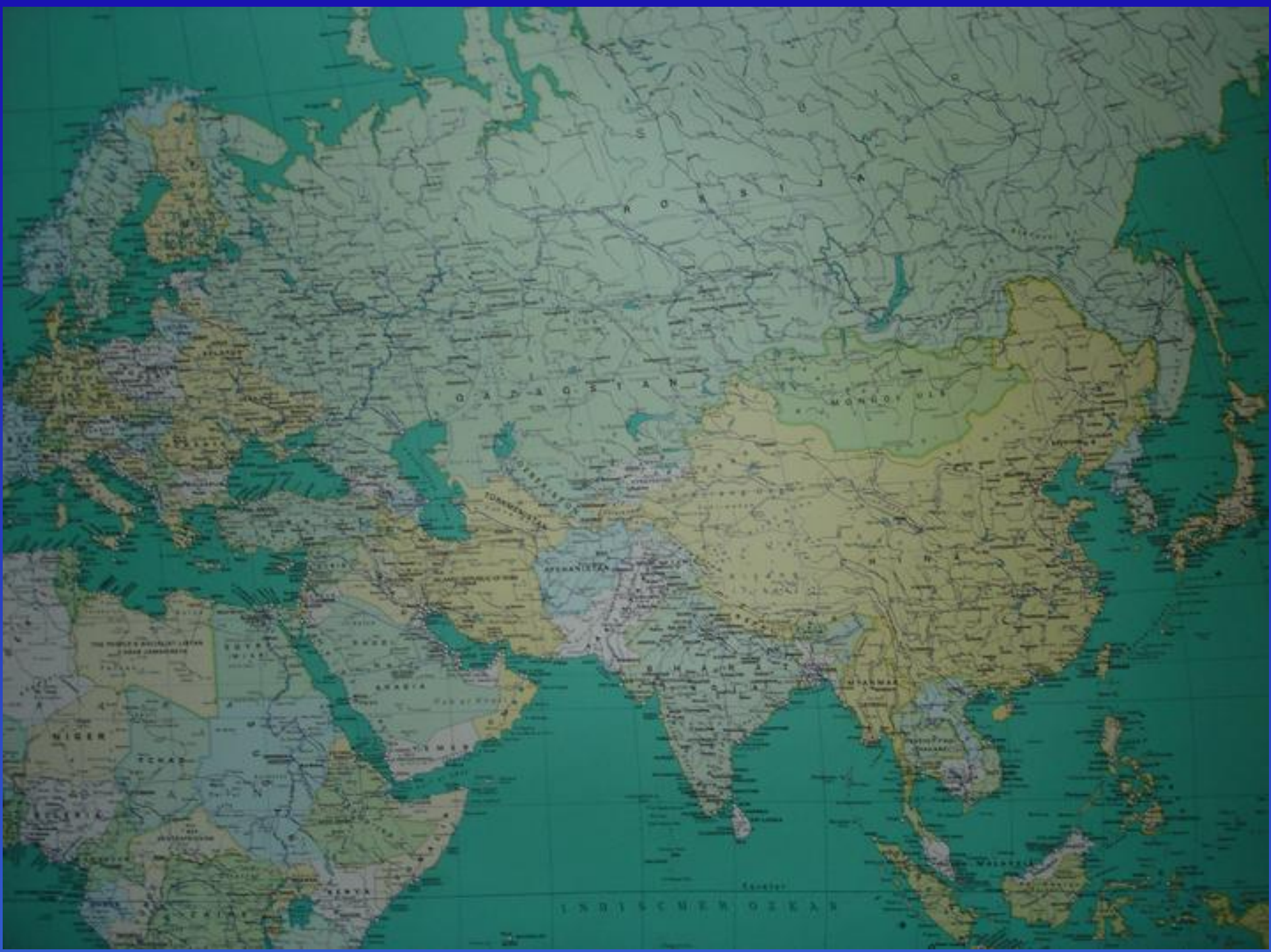

Klinika úrazovej chirurgie -
traumacentrum
Košice

Lekárska fakulta UPJŠ a Univerzitná nemocnica LP

Hepatálne a lienálne poranenia detí a
dospelých

Miroslav Kitka



RUSSIA

CAUCASIAN

MONGOLIA

INDIAN OCEAN

AFGHANISTAN

CHINA

INDIA

SIAM

NIGER

CHAD

ARABIA

YEMEN

INDISCHER OZEAN







Tupé abdominálne trauma

- slezina 2.4%
- pečeň 1.1 %
- autonehody 90%
- priemerný vek postihnutia 7 rokov
- konservatívna liečba 97% pediatrických pacientov

1999 - 2015
(deti a adolescenti)

Incidencia

Tupé abdominálne poranenia	306
Lienálne	29
Hepatálne	18
Dospelí	1062

Príčiny

- Detské a športové aktivity 11
- Pády z výšok 4
- Autonehody (zrazenia) 2
- Iné 1

Priemerný vek 8 (5 - 17)

Dospelí 36 r.

Chirurgická liečba

Slezinové poranenia
ruptúry

Splenektómia

5

Pólová resekcia

2

Sutura

7

subkapsulárny hematóm

Hepatálne poranenia

Subkapsulárne lézié
ruptúry

Sutura

4

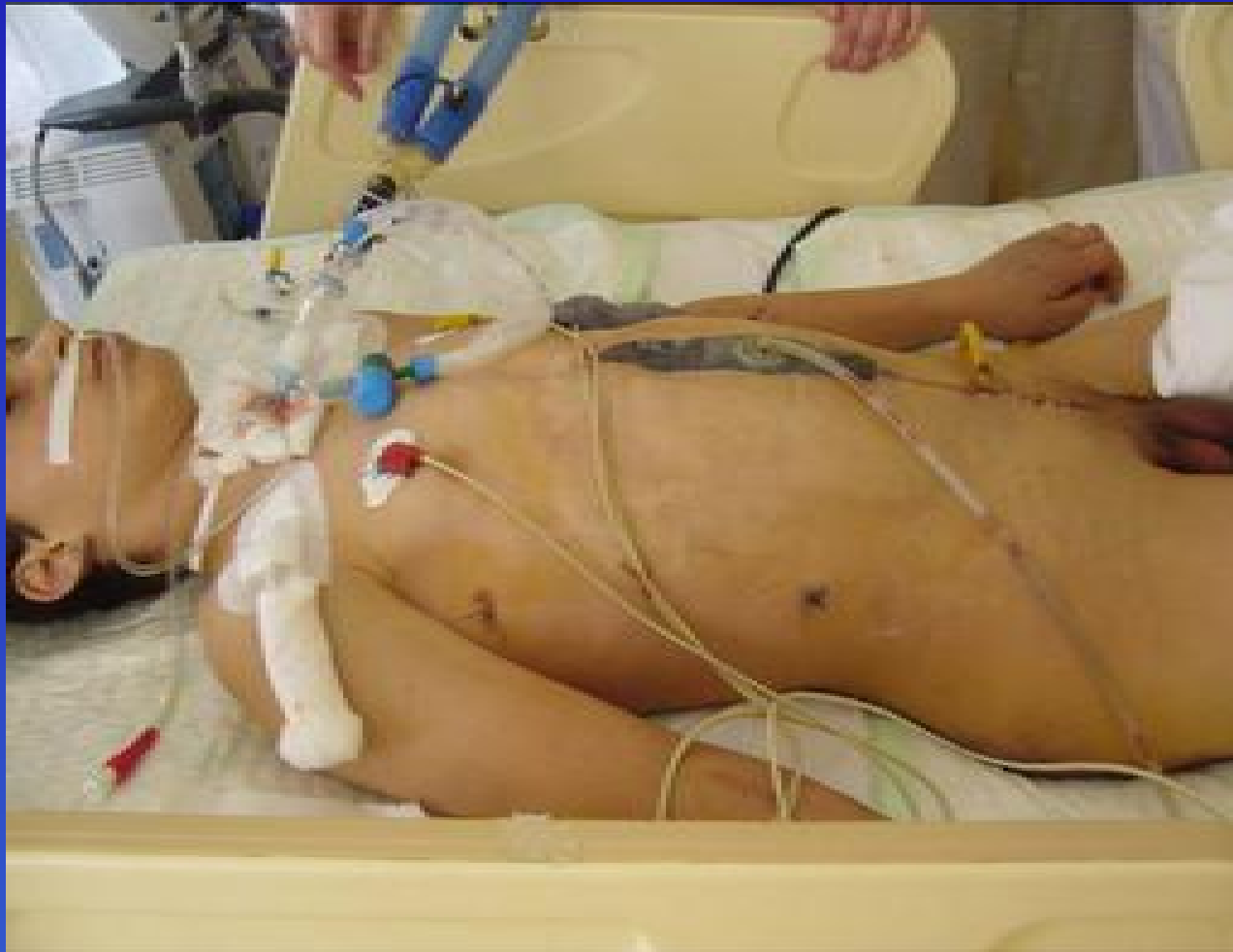Tamponáda

3

Komplikácie

- Konverzia konzervatívnej liečby (sek. ruptúry) 3 -
- Ileus 2 -
- Pankreatitída - 1
- Intra abdominal abscess - -
- Compartment sy. 2 1
- Infekcia - dehiscencia 1 -
- exitus 2 1

Kombinované poranenie hrudníka, brucha a močového mechúra



Diagnostika

Anamnéza (veľké tupé násilie na hepatálnu,
torakoabdominálnu oblasť)

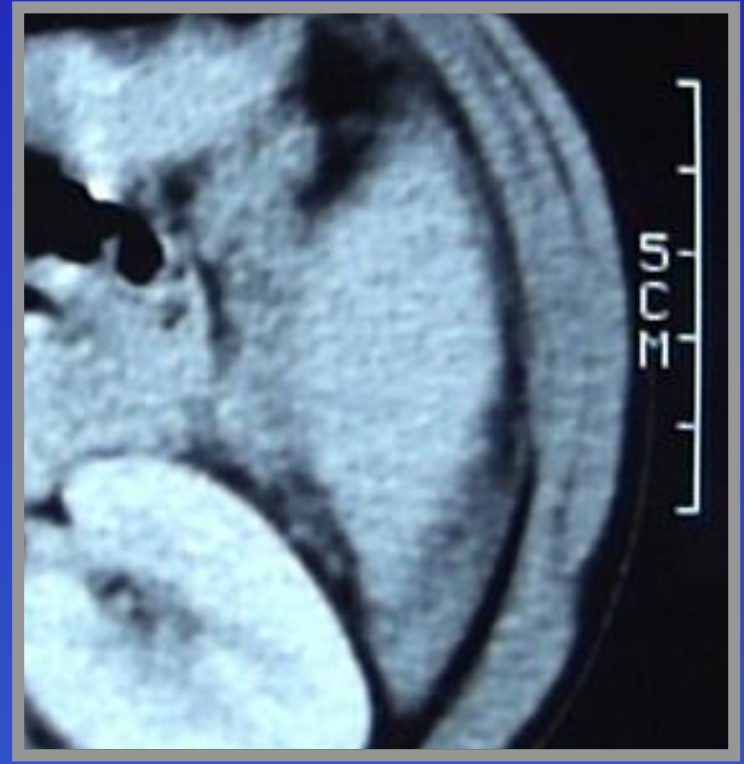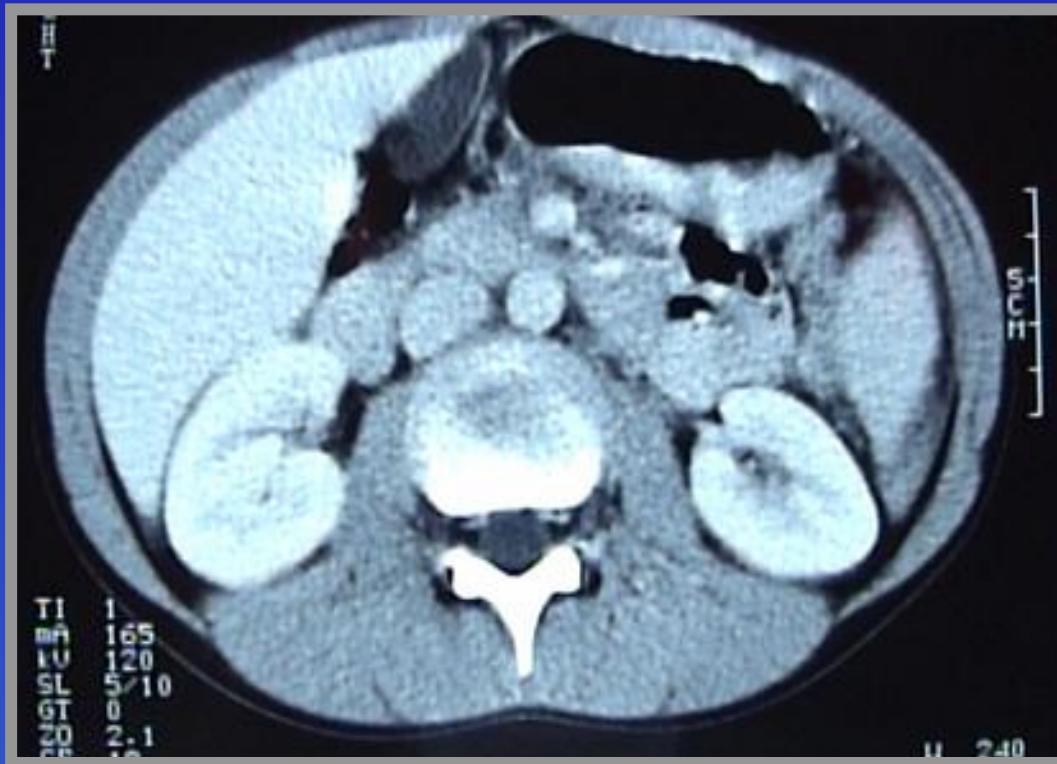
Klinické vyšetrenia

Ultrazvuk

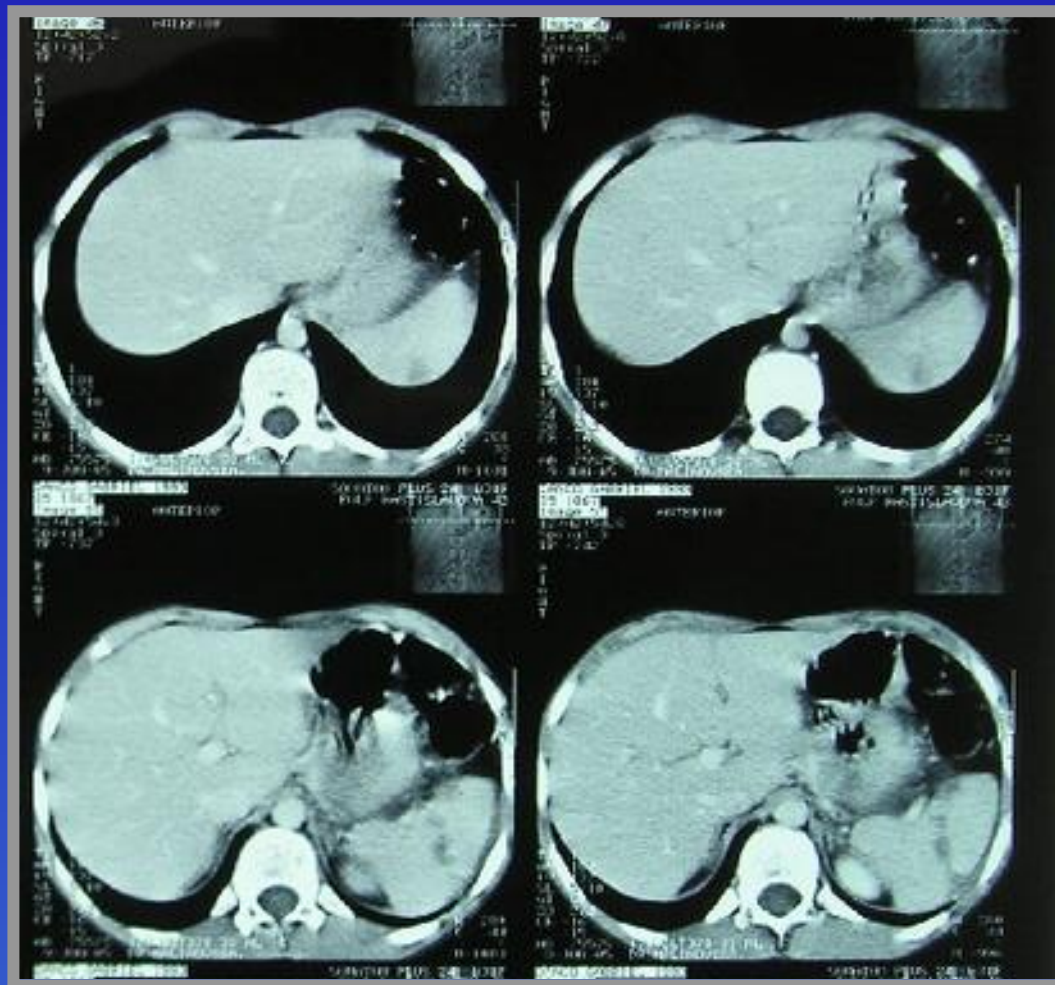
CT (s kontrastom)

(Hemodynamický stabilizovaný pacient)

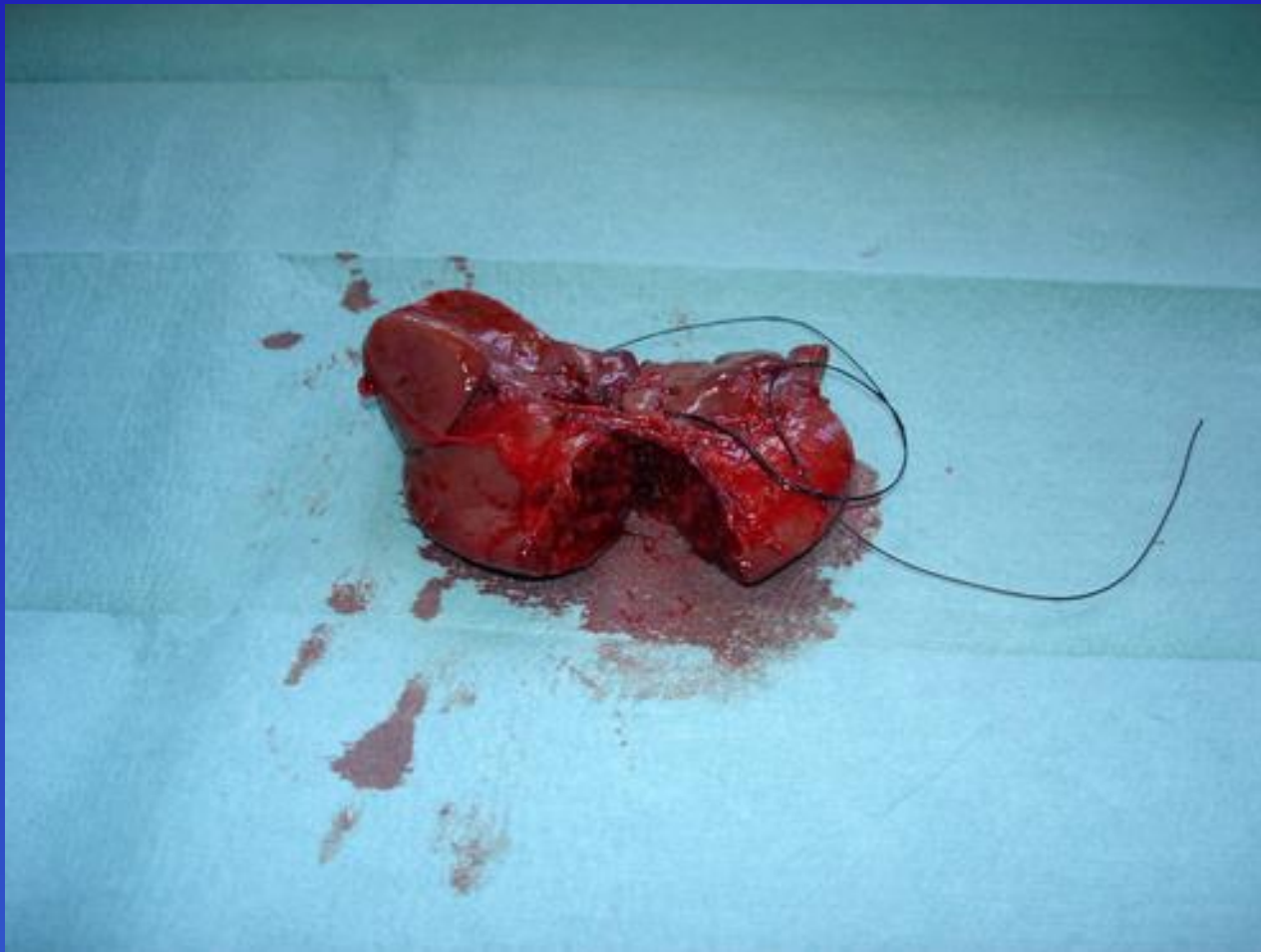
12 ročné dieťa


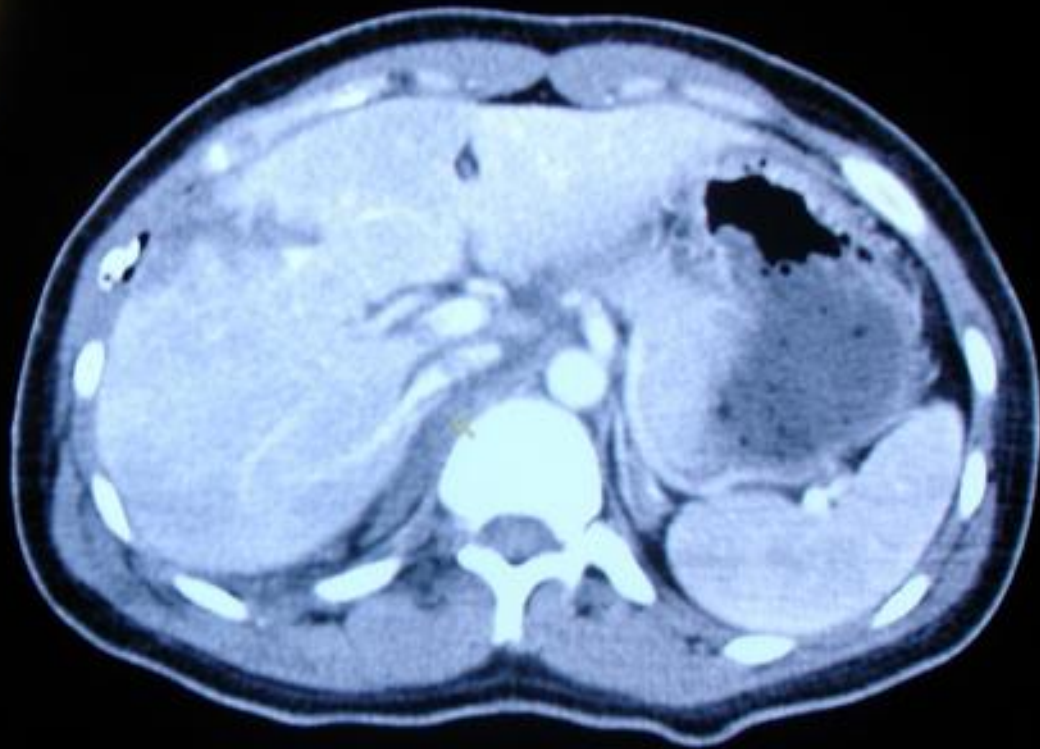

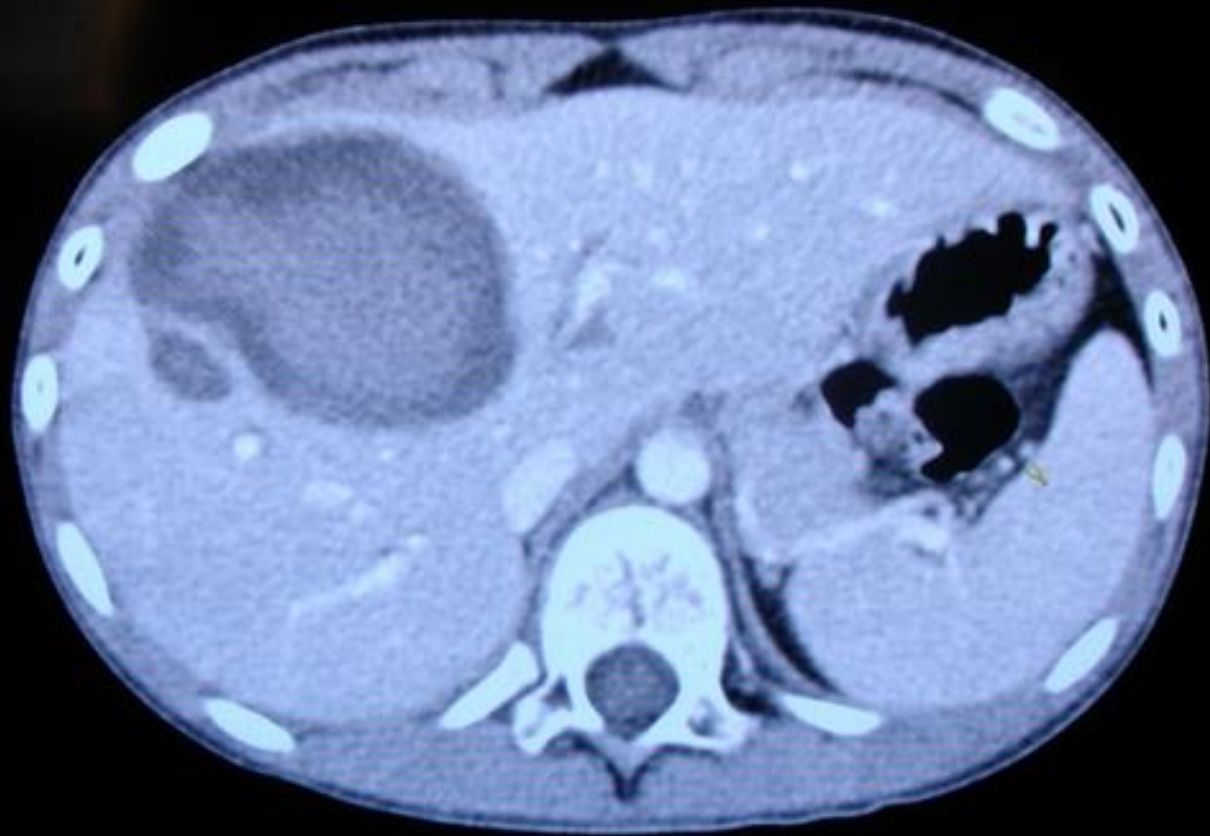
12 ročné dieťa III st.

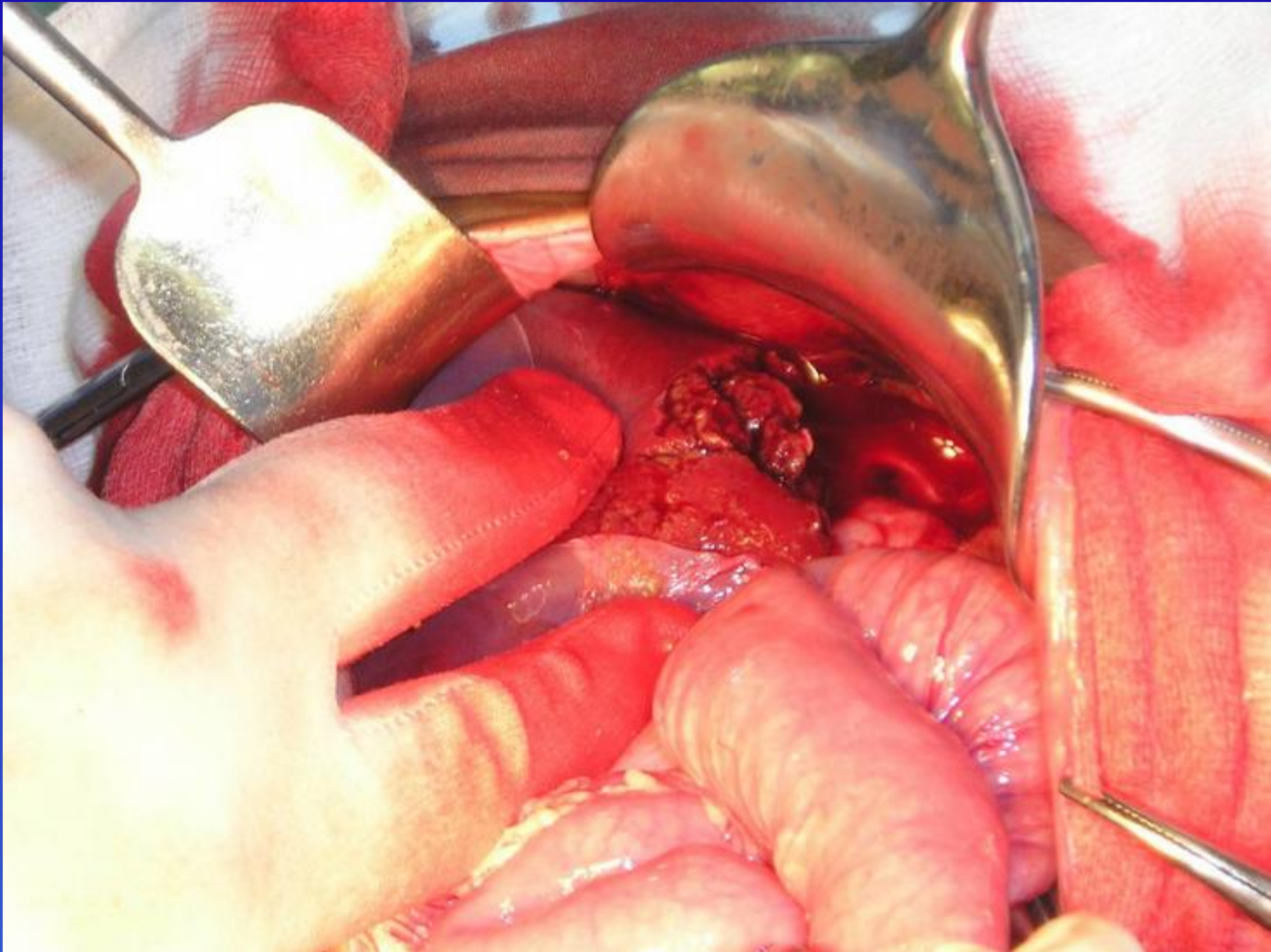


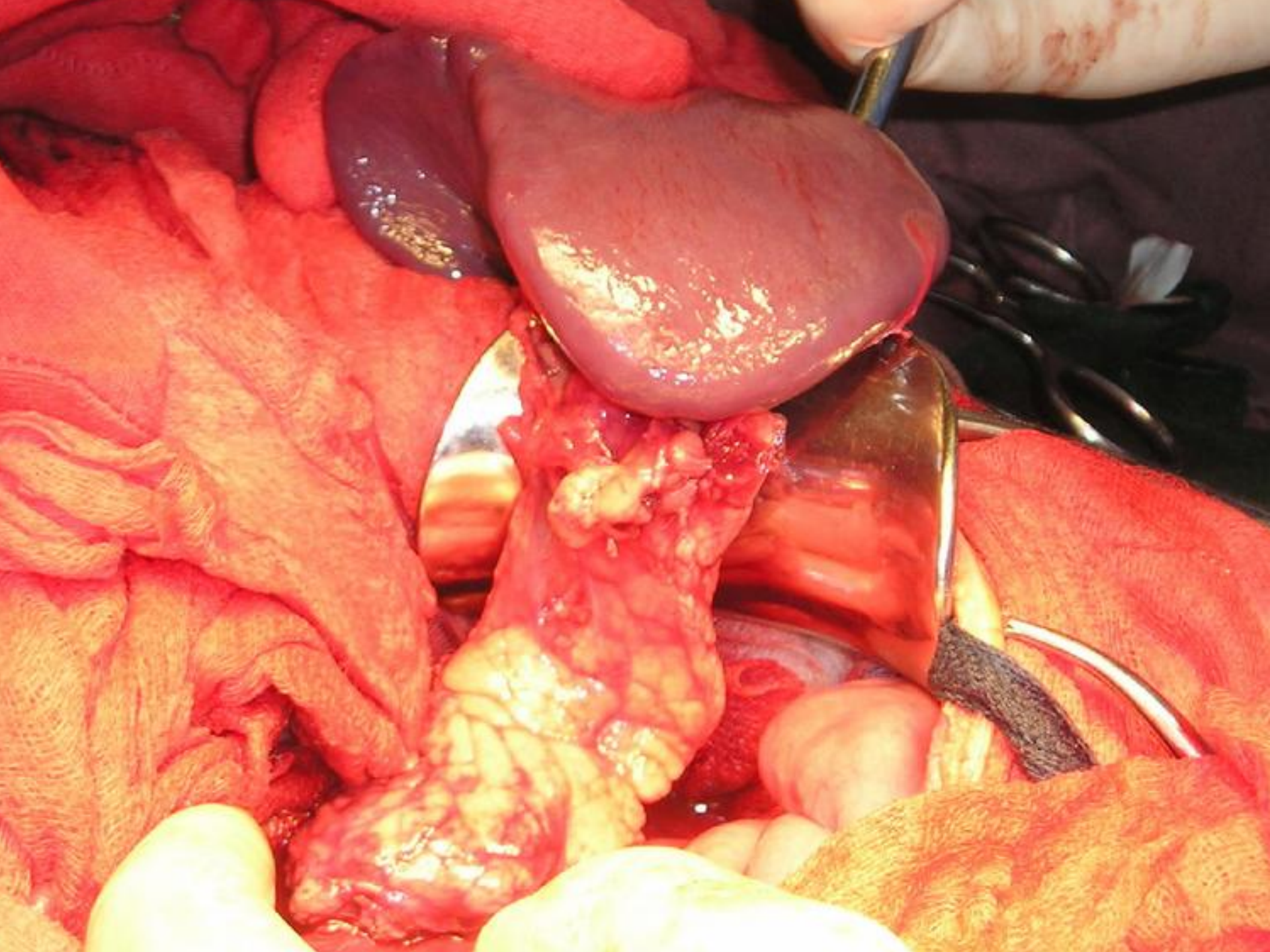
Ruptúra sleziny dieťaťa



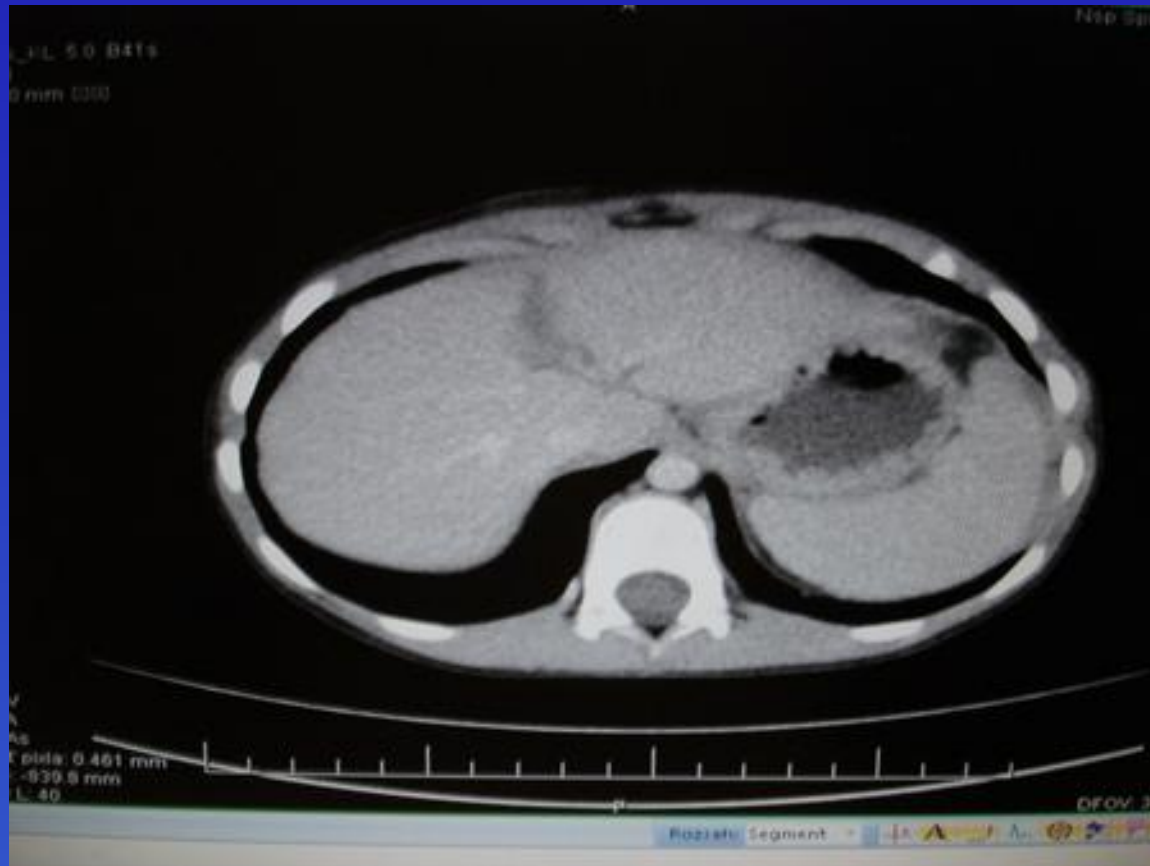


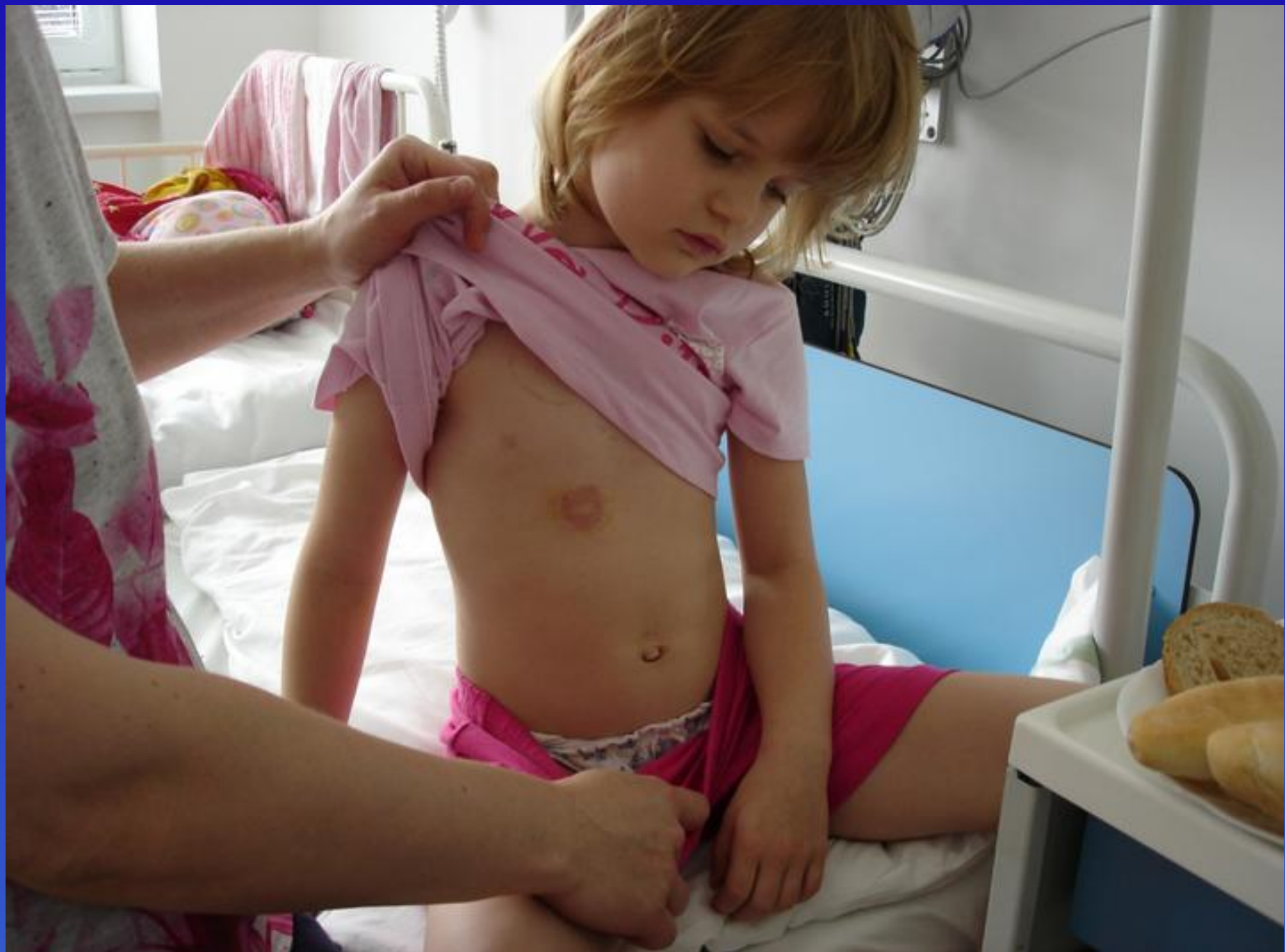


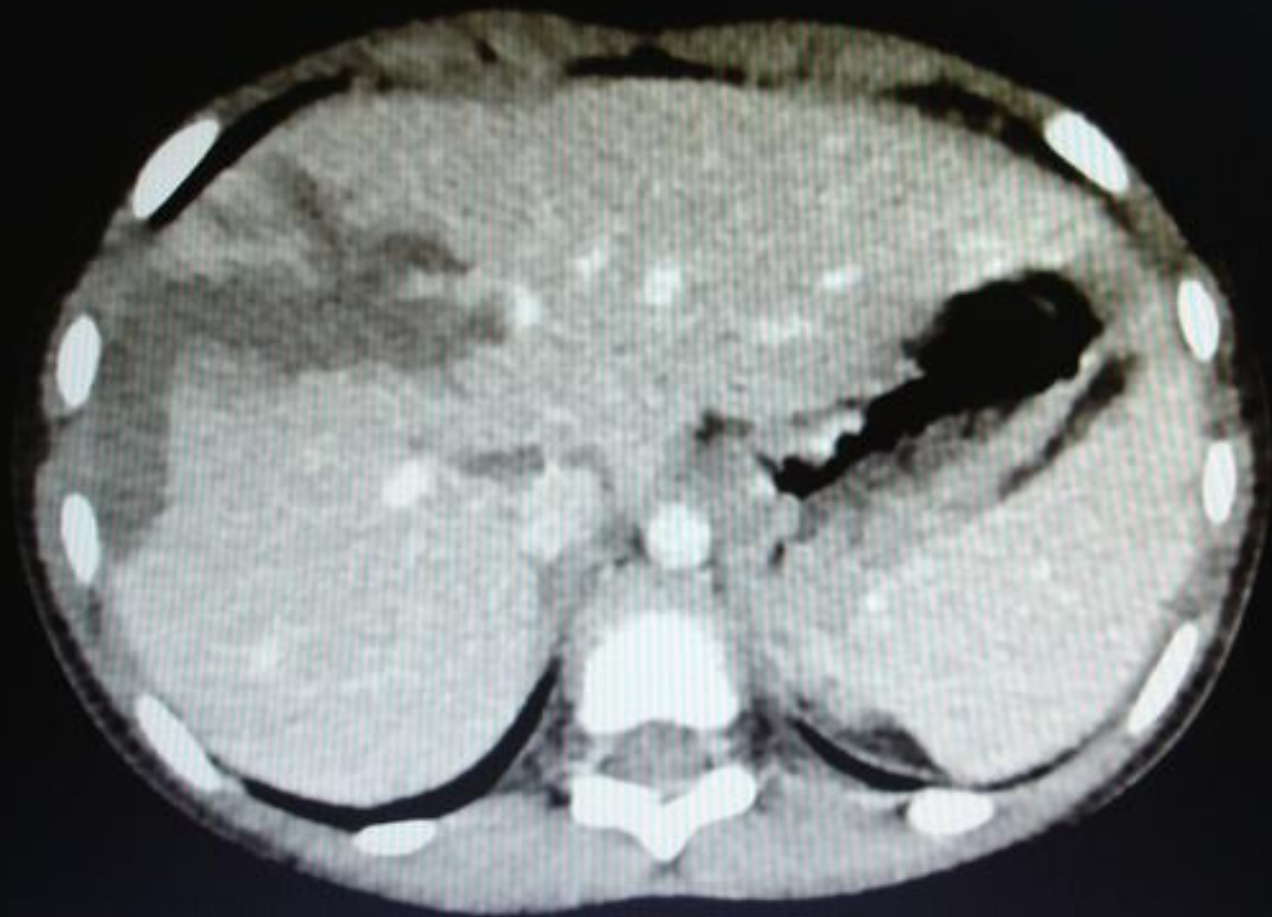


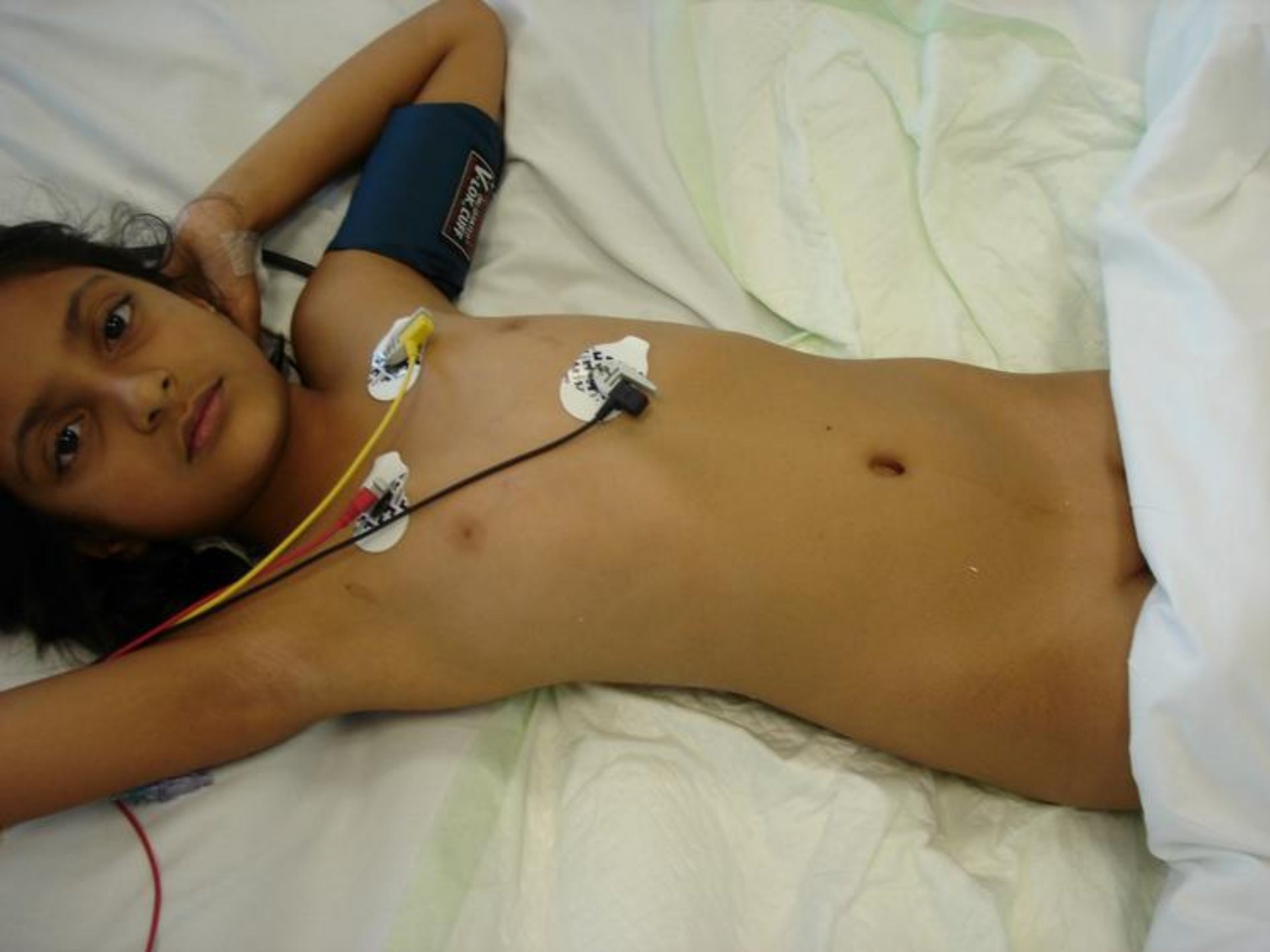Diet'a – izolované, kryté poranenie heparu

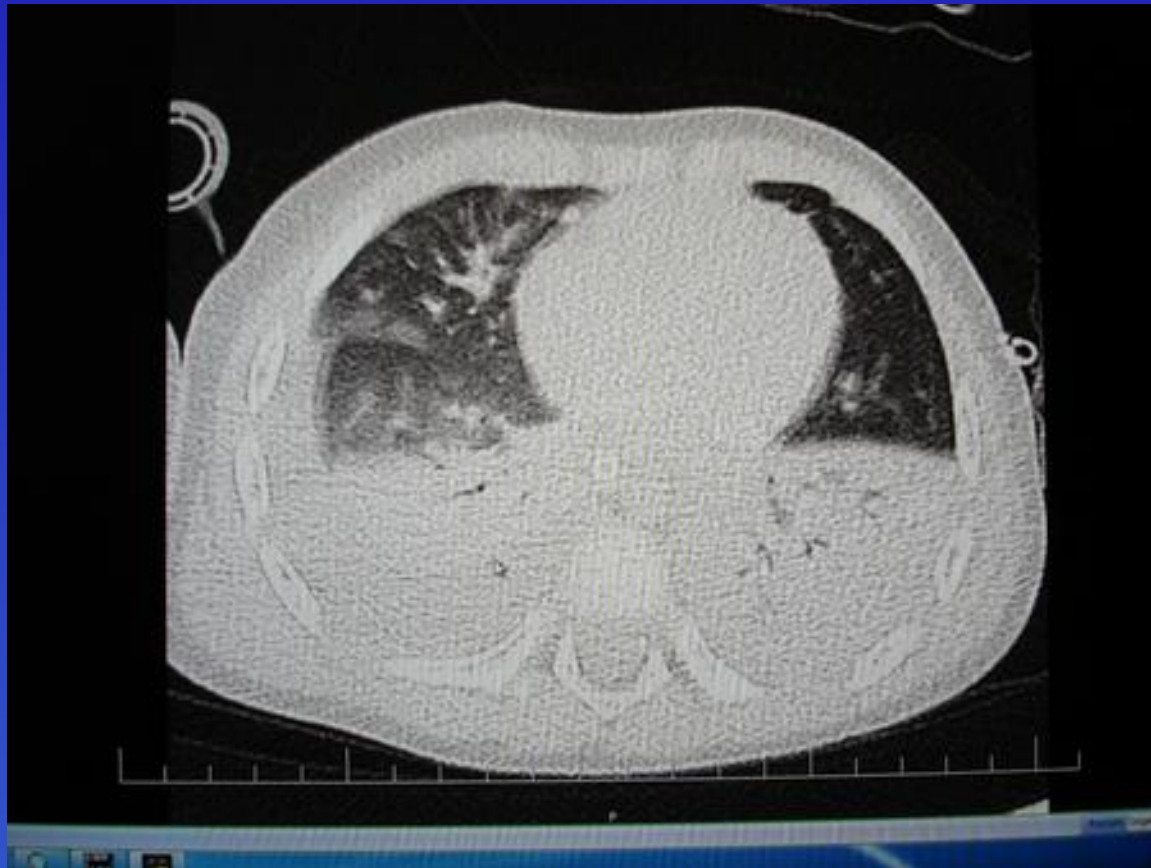


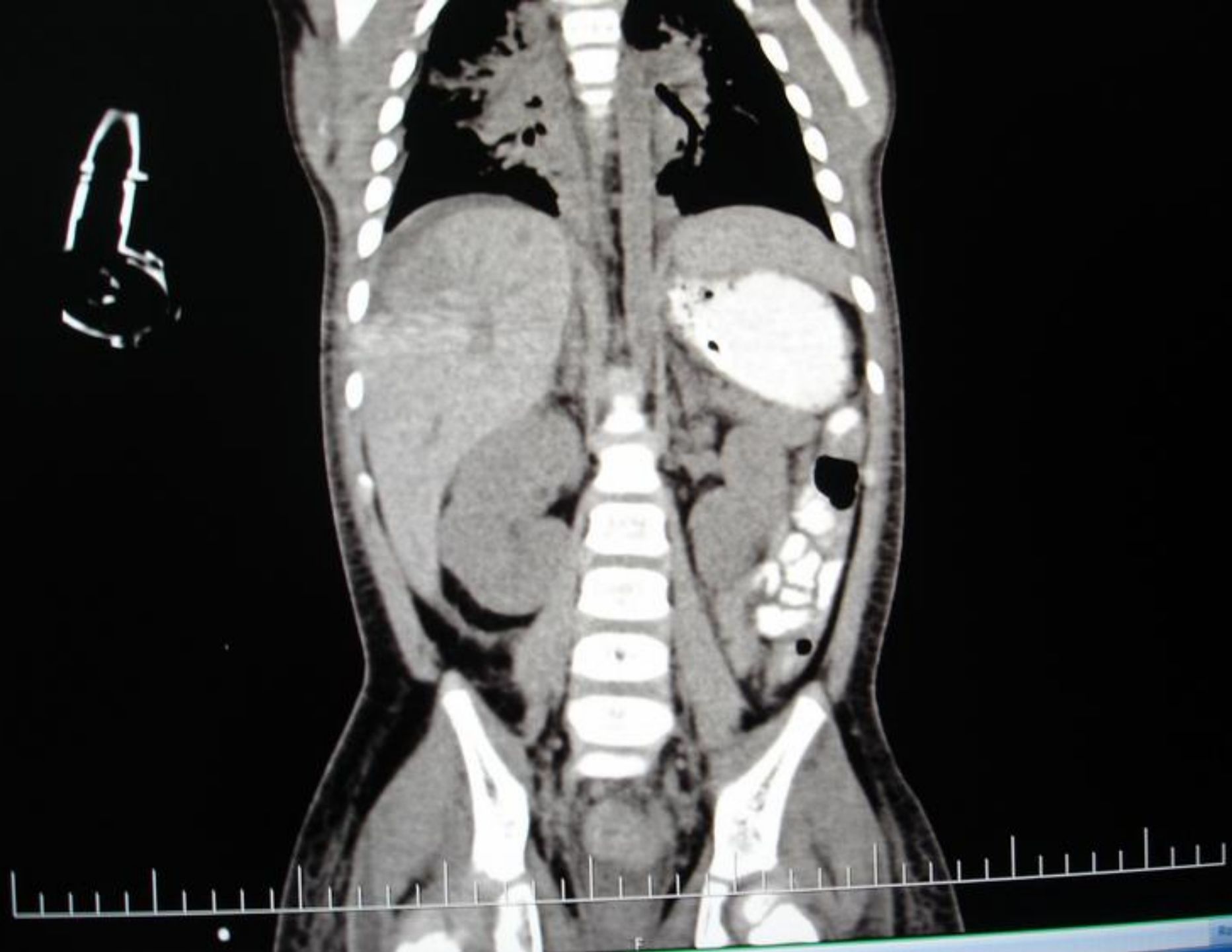


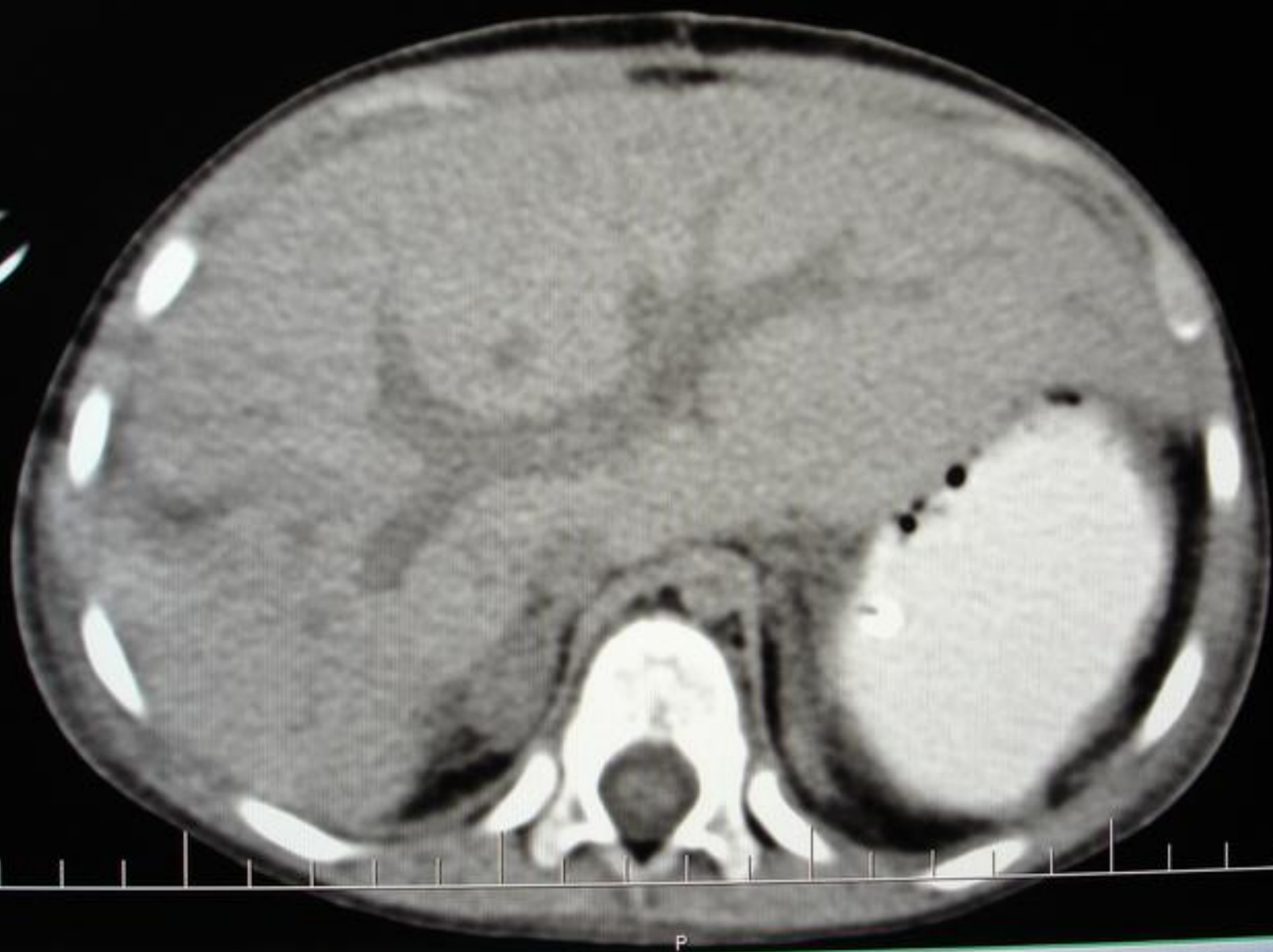

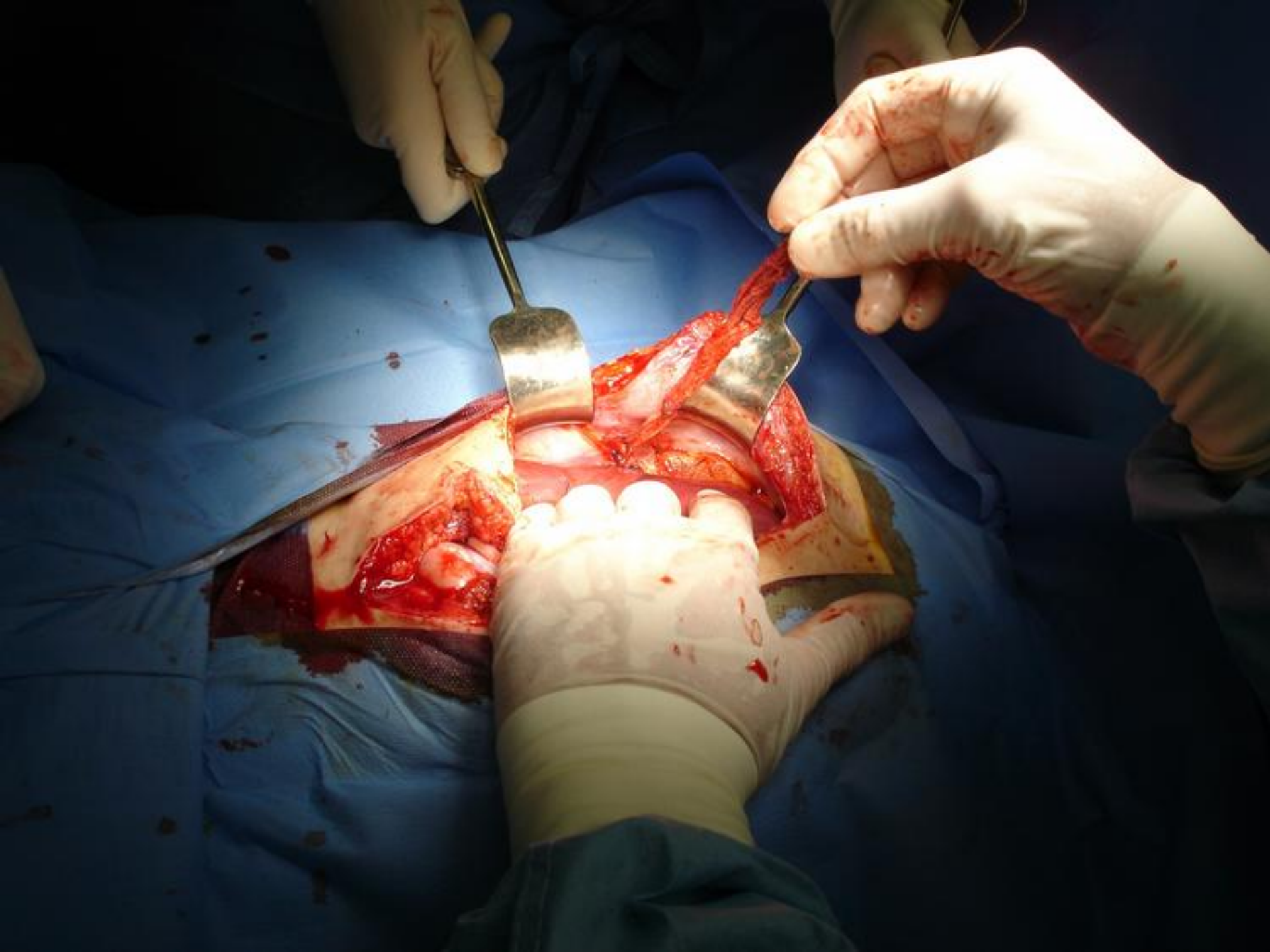
Polytrauma – dieťa, hrudník, brucho...

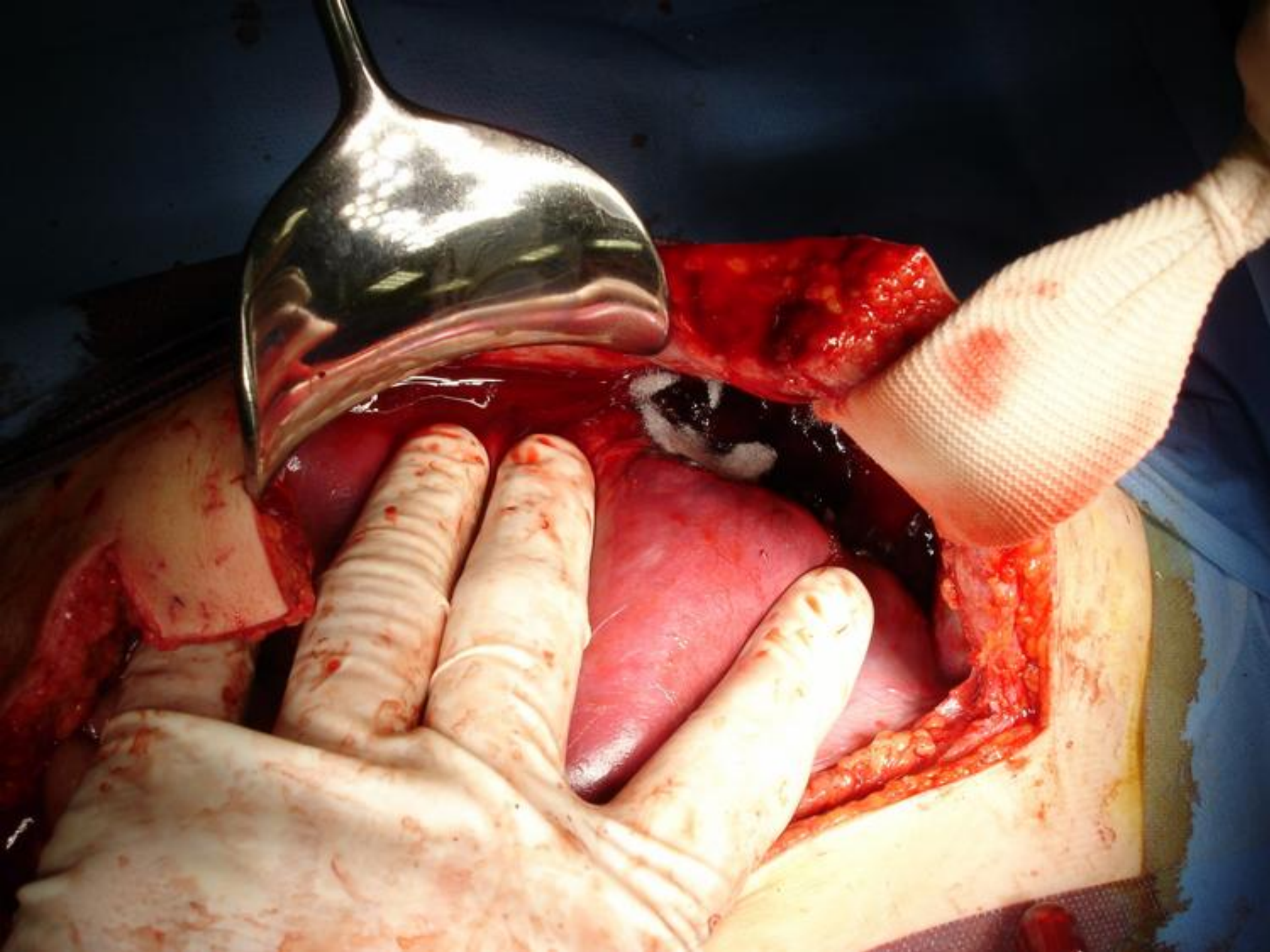


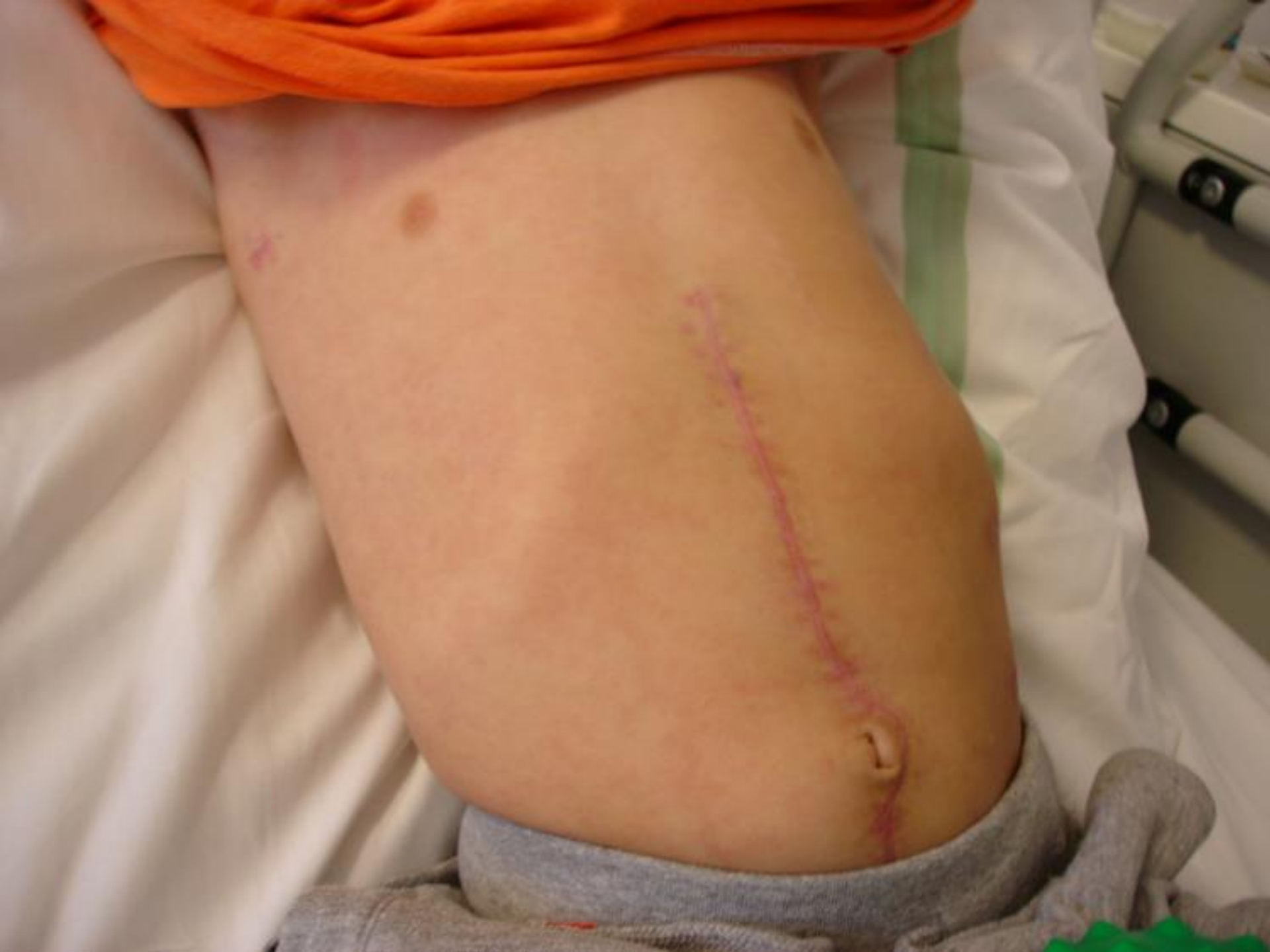


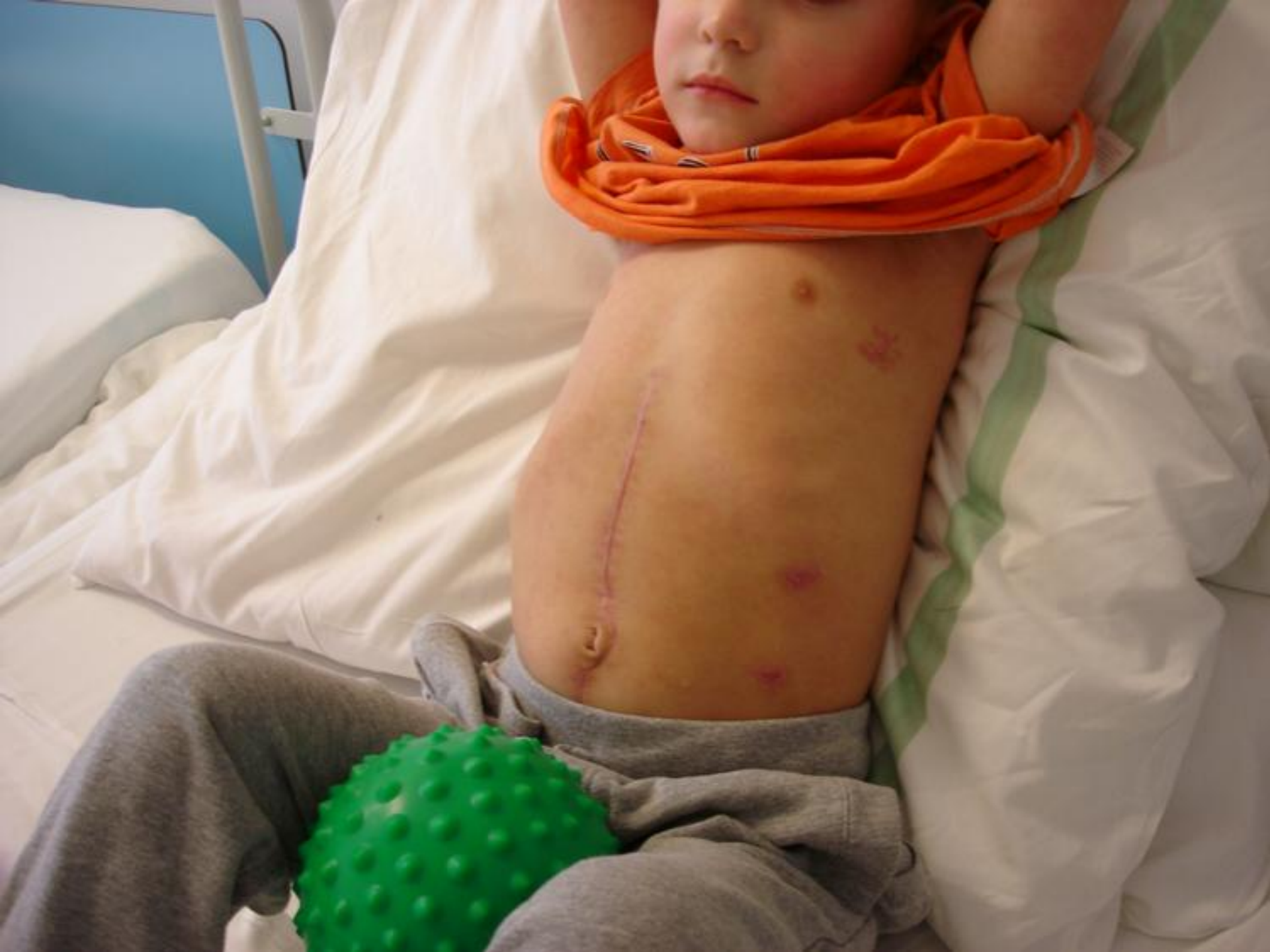P

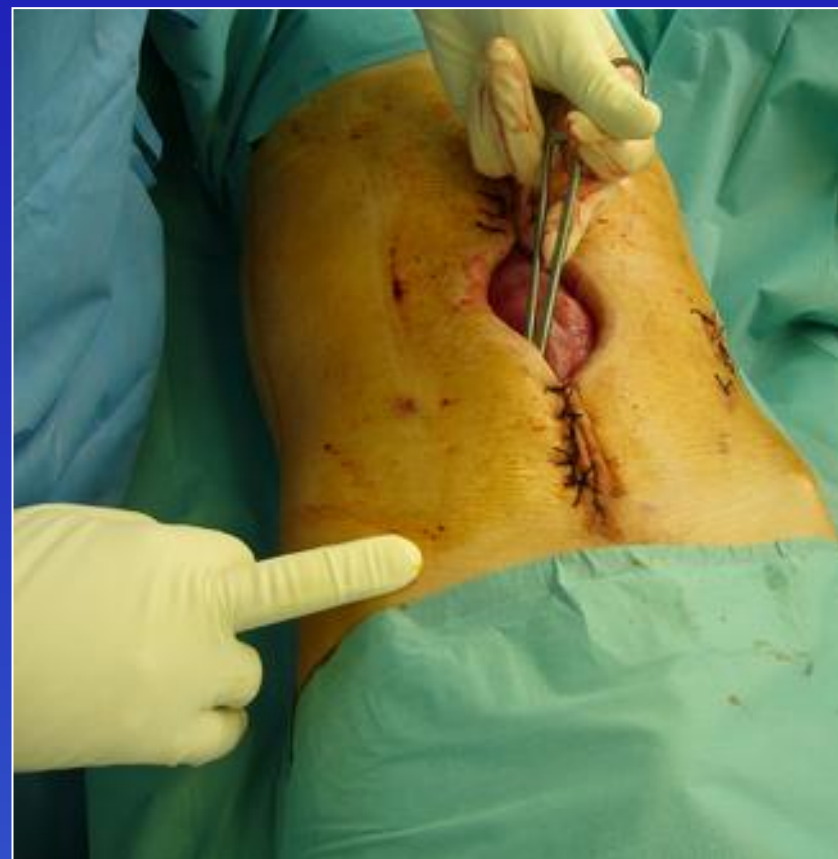
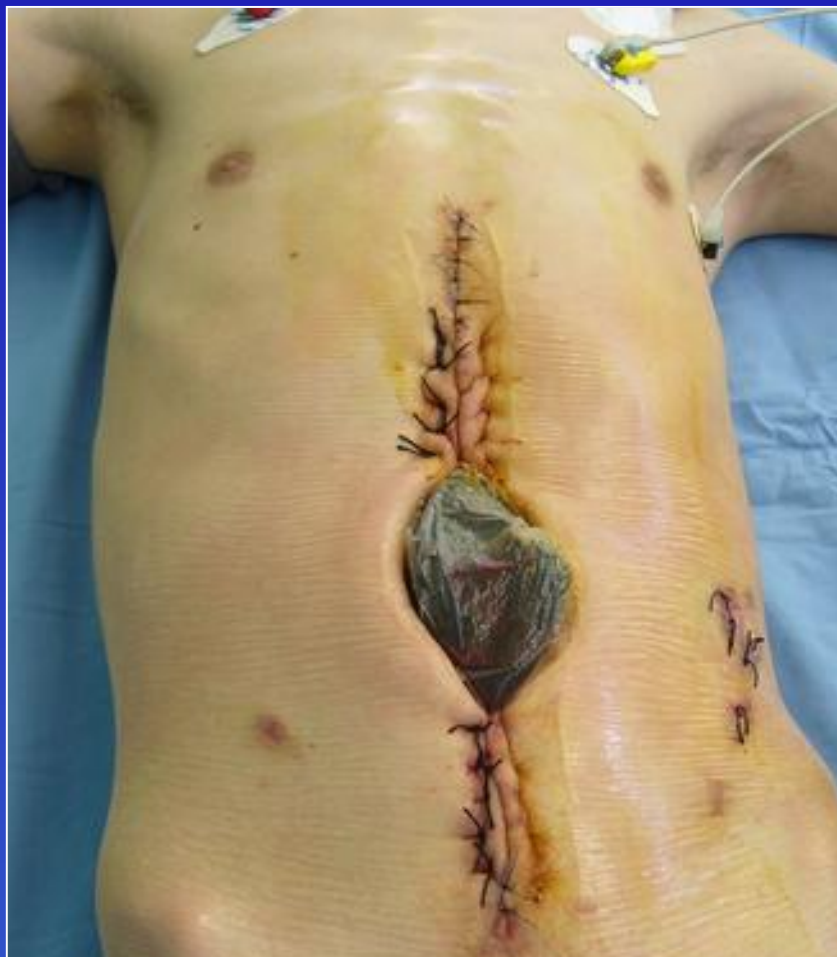




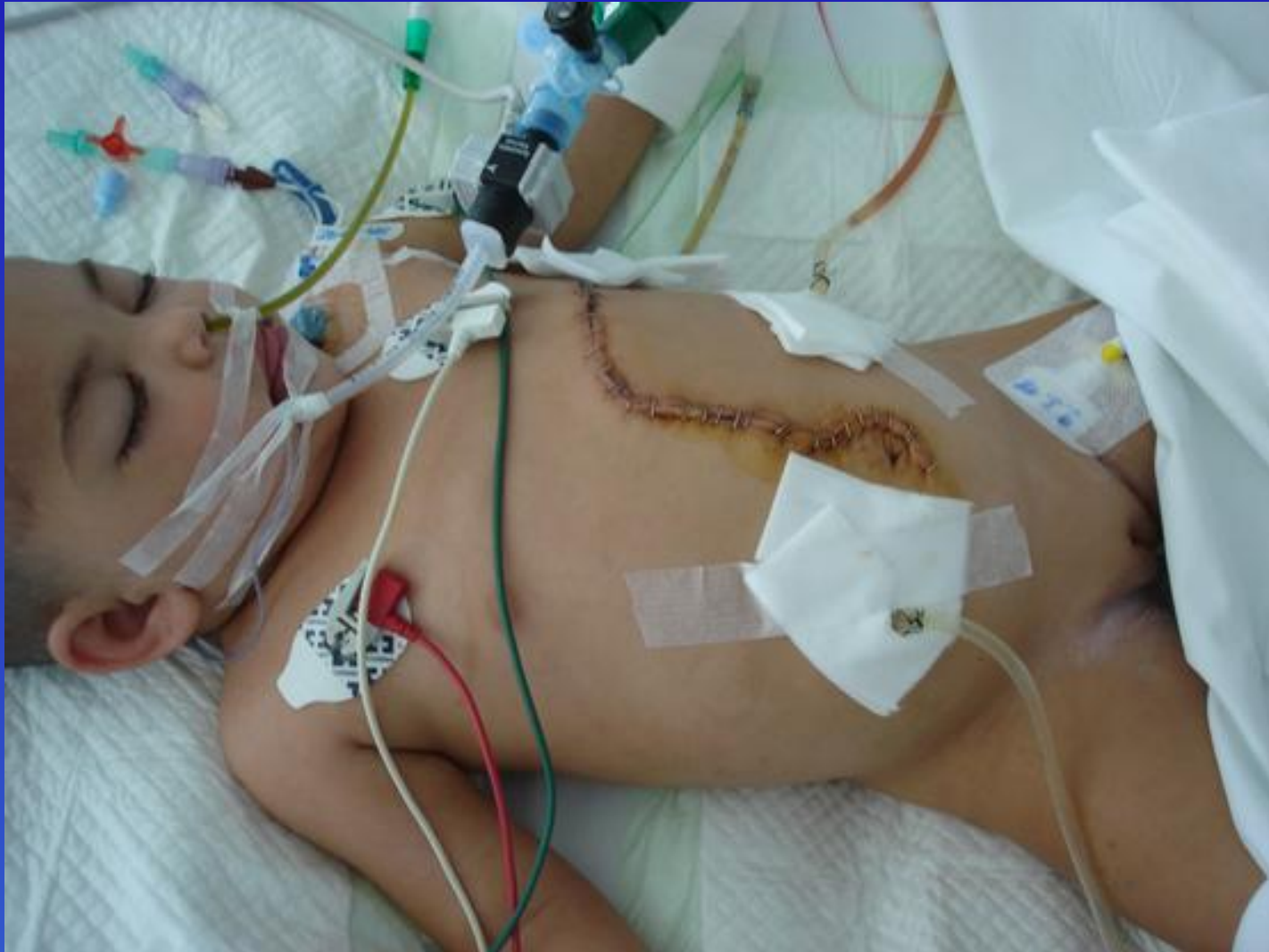

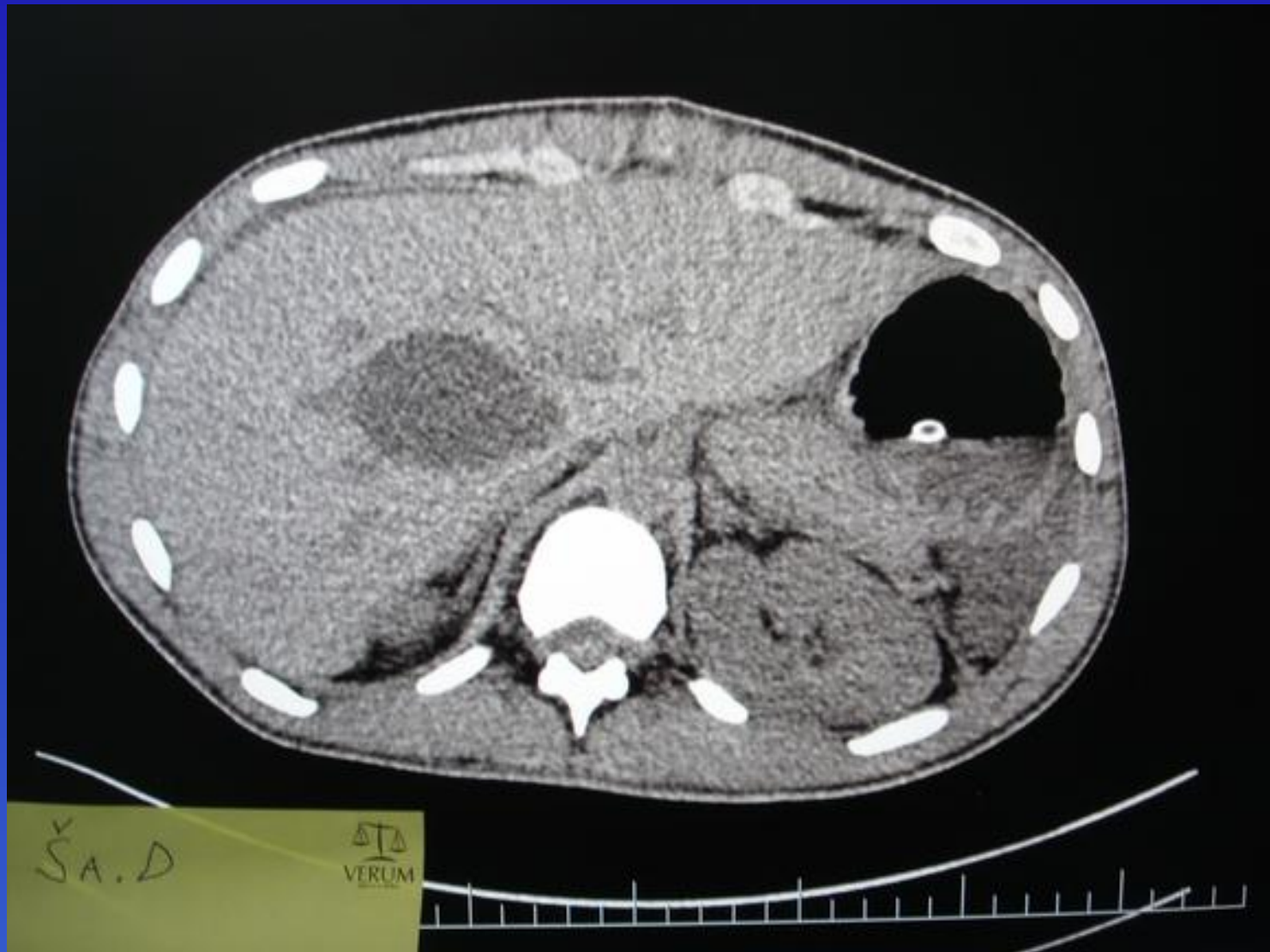vo fáze reštitúcie



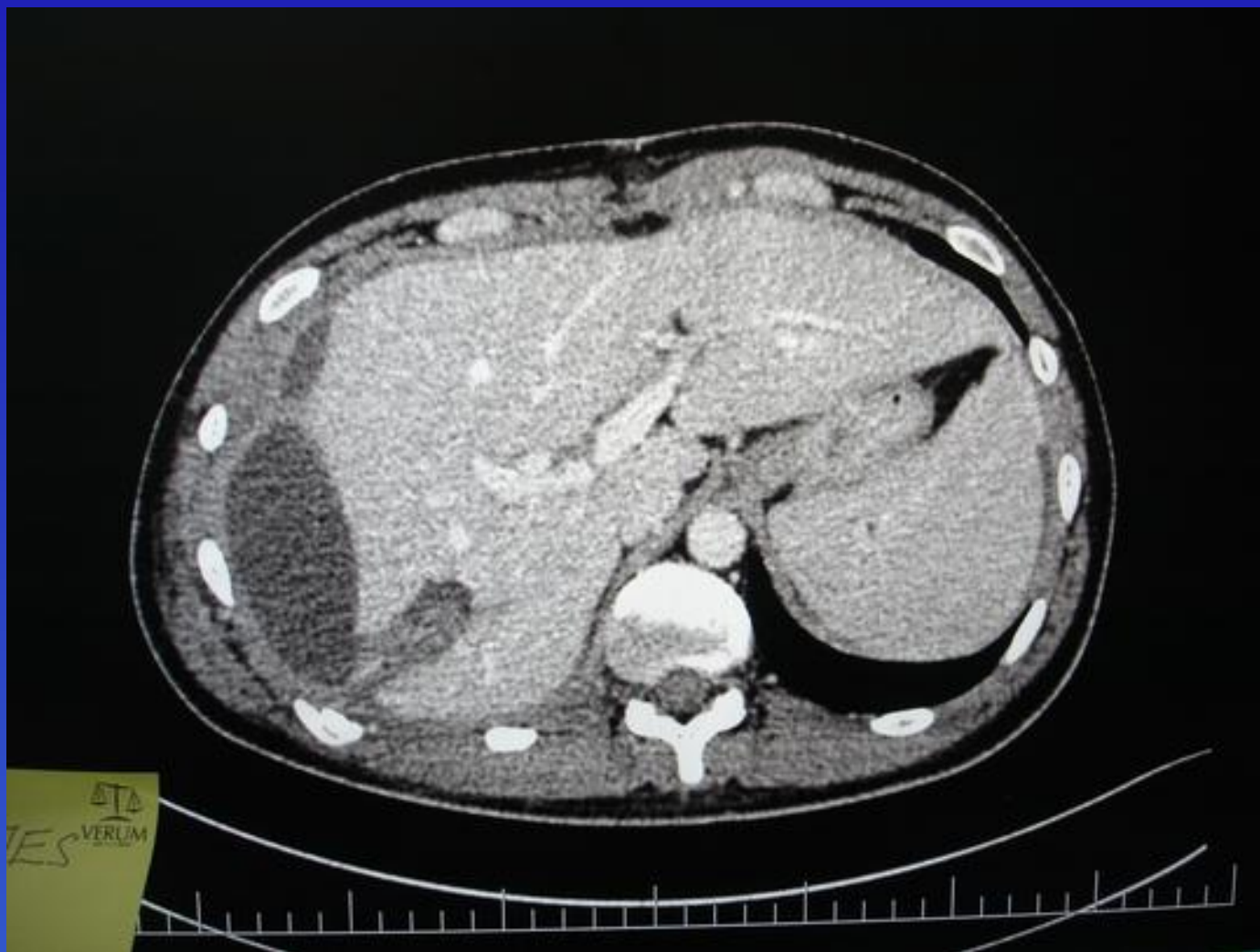polytrauma

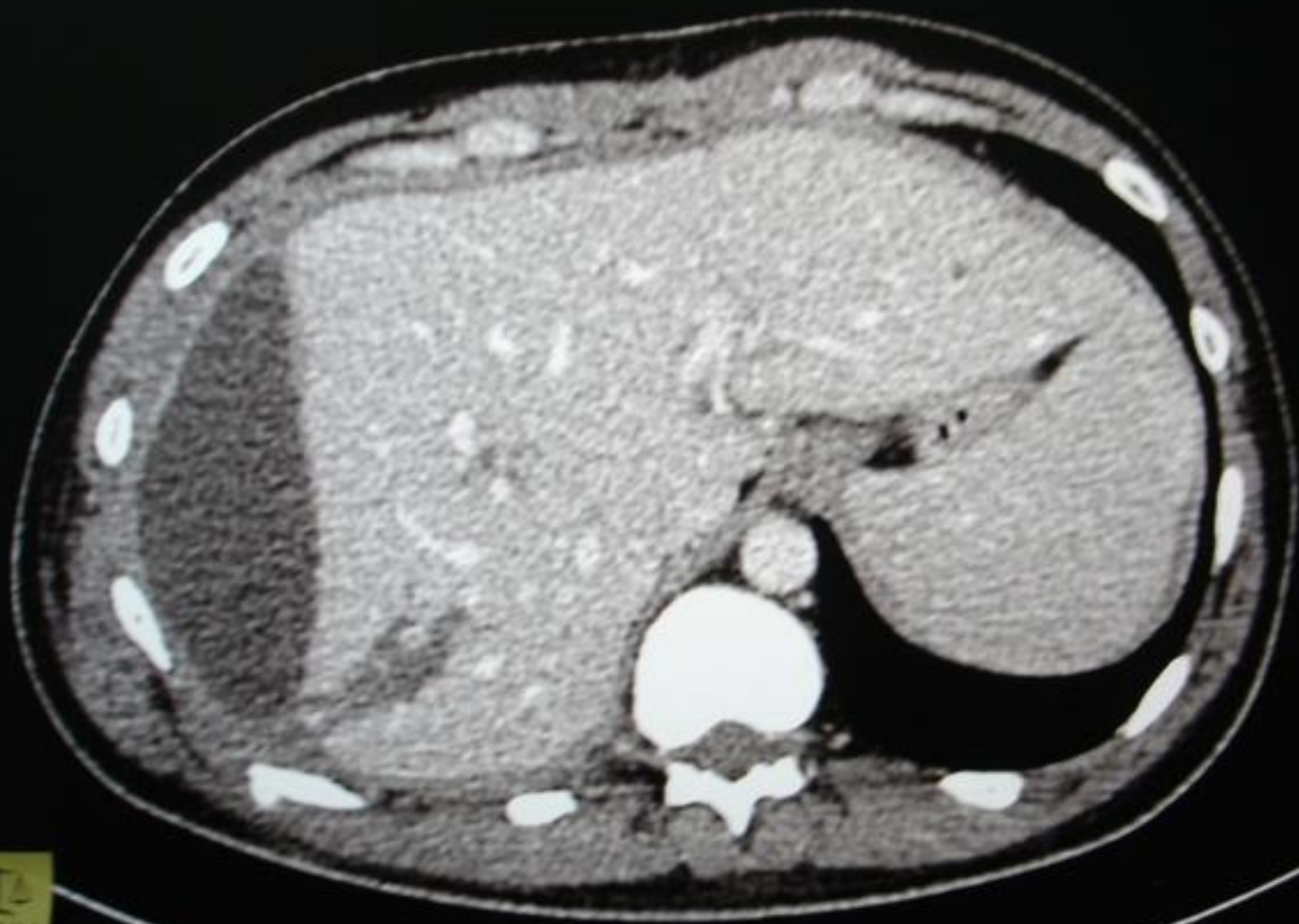

Tupé násilie a intrahepatálna kontúzia

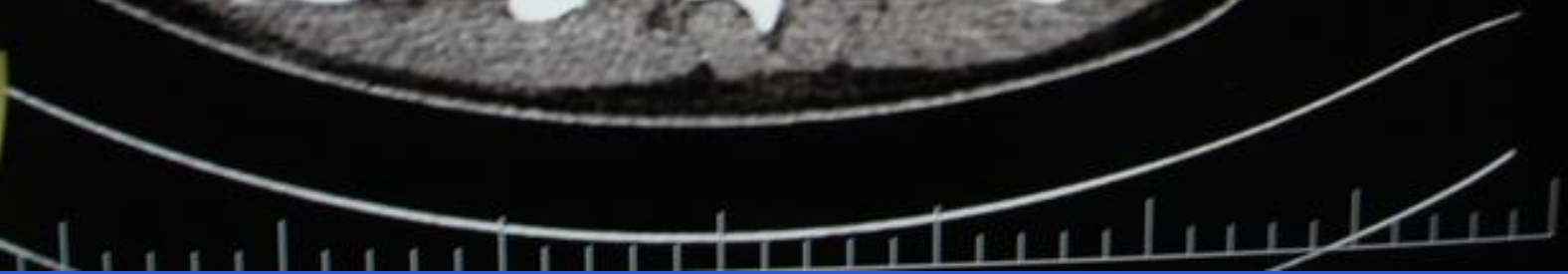

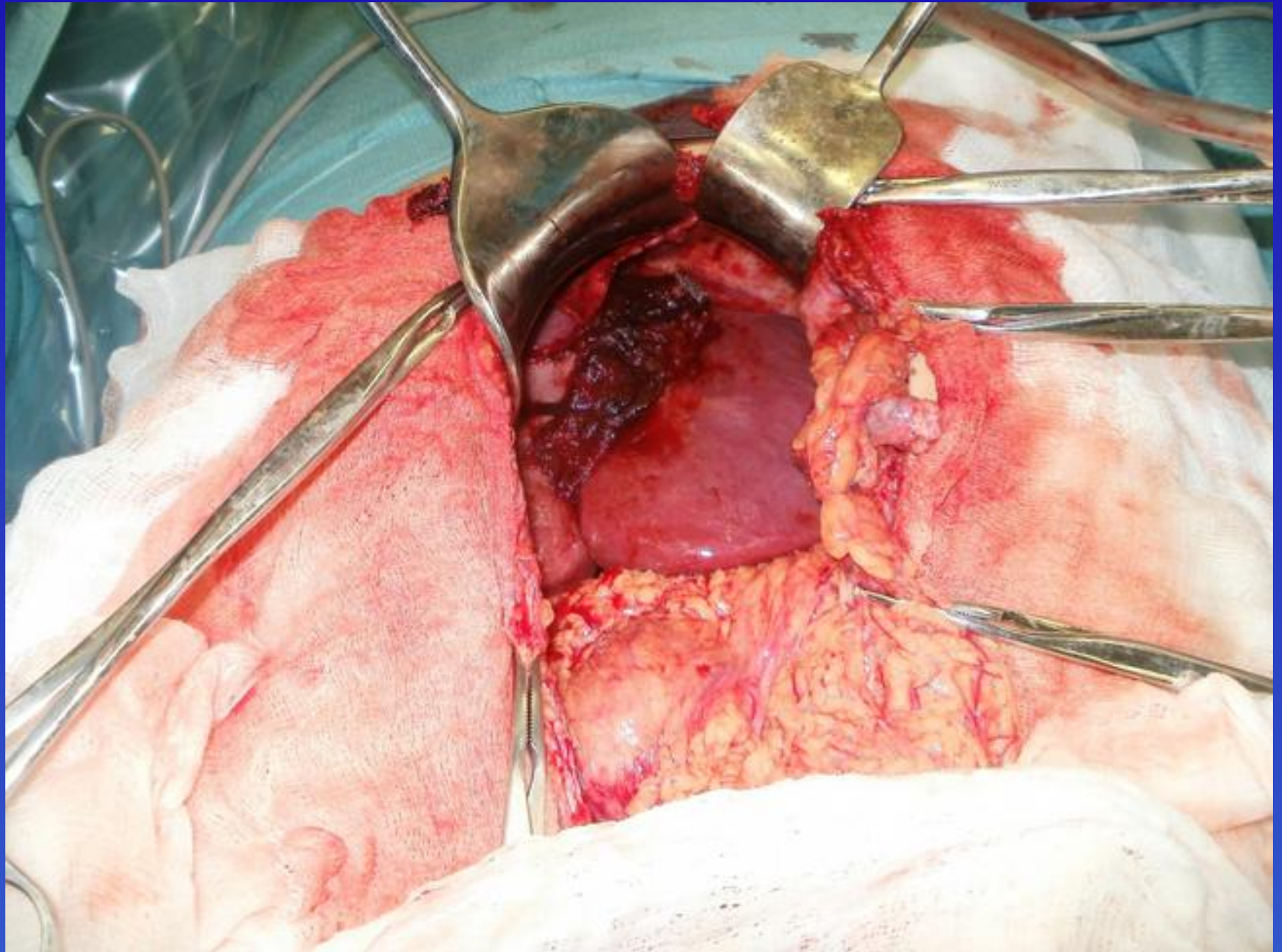
Subkapsulárna lézia





ES
ETA
VERUM





Hepatálne poranenia

Zriedkavé a život ohrozujúce poranenia

Za roky 1999-2008 a 2009-2015 dvojnásobok

Diagnostika

Veľký hepar, silná kapsula

Priaznivé reparačné procesy detského organizmu

Dospelí hlavne v rámci polytraumy

V akútnom štádiu – tamponáda a následna sekundárna sutura, resekcia.

Špecifiká splenických poranení

Detské poranenia sleziny

konzervatívna liečba

záchovna terapia

Dospelí

konzervatívna liečba

pri ošetrovaní polytraumy neváhať so
splenektómiou

Košice 2006



XXI. Slovenský kongres úrazovej chirurgie, Košice 2018



Hotel Centrum 14.6.2018



