

# Úrazová herniace plíce

Mašek M., Mach P.

Klinika úrazové chirurgie LF MU a TC FN Brno



# ÚPS

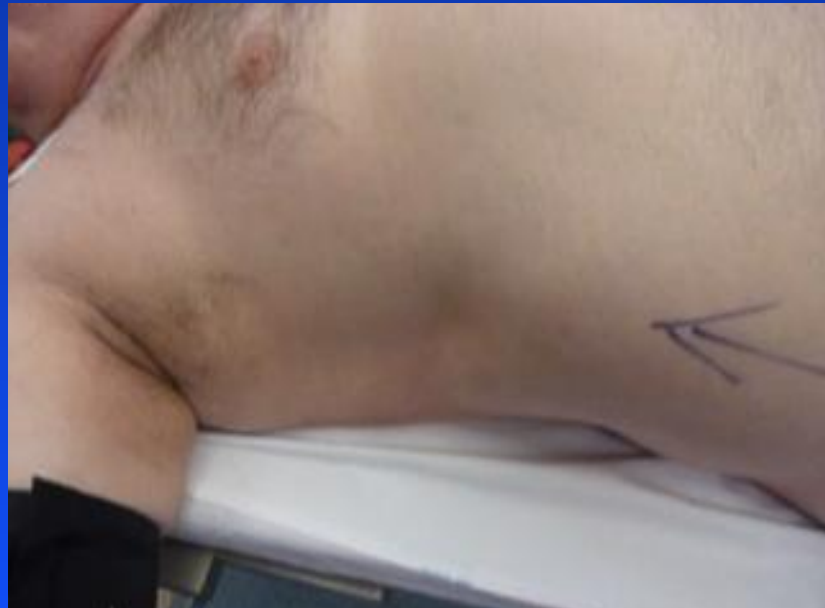Pacient 60 let (na amb. v nočních hodinách...)

Anamnesticky (po neléčeném kašli) intermitentně

6 měsíců bolesti hrudní stěny s vyklenutím.

Lokální nález – hmatná herniace 25x15 cm.

Léčil se sám přepásáním vyklenutí opaskem.

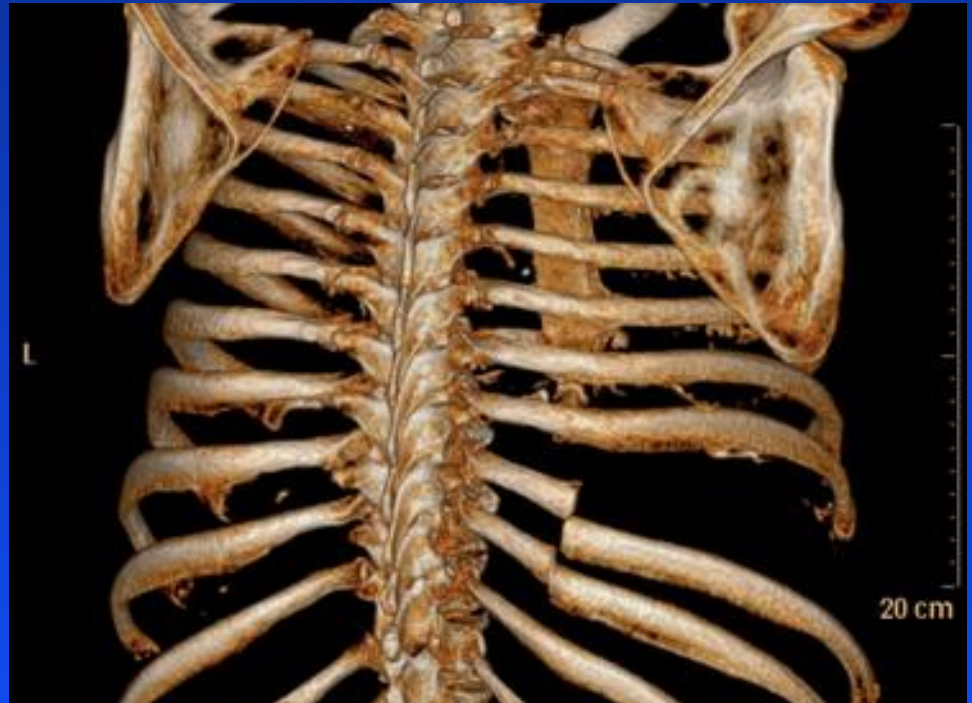
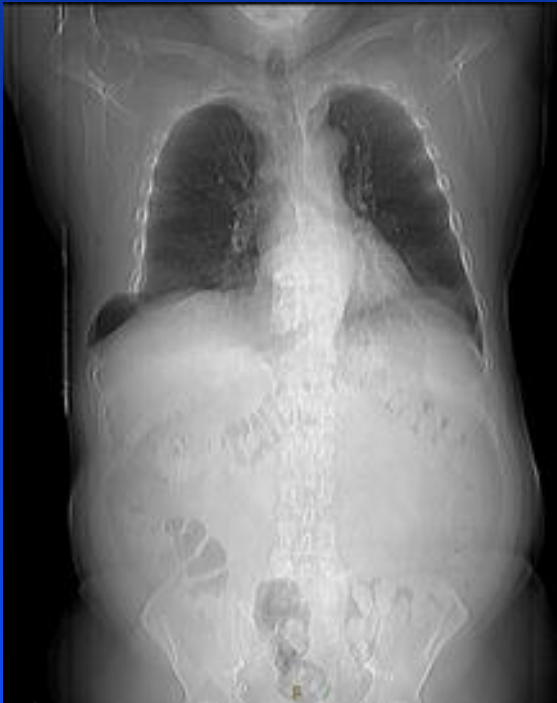
# CT

Sériová fraktura 9. a 10. žebra paravertebrálně  
a medioklavikulárně

Spirometrie pro bolesti nevytěžná

PO<sub>2</sub>, PCO<sub>2</sub> - v normě

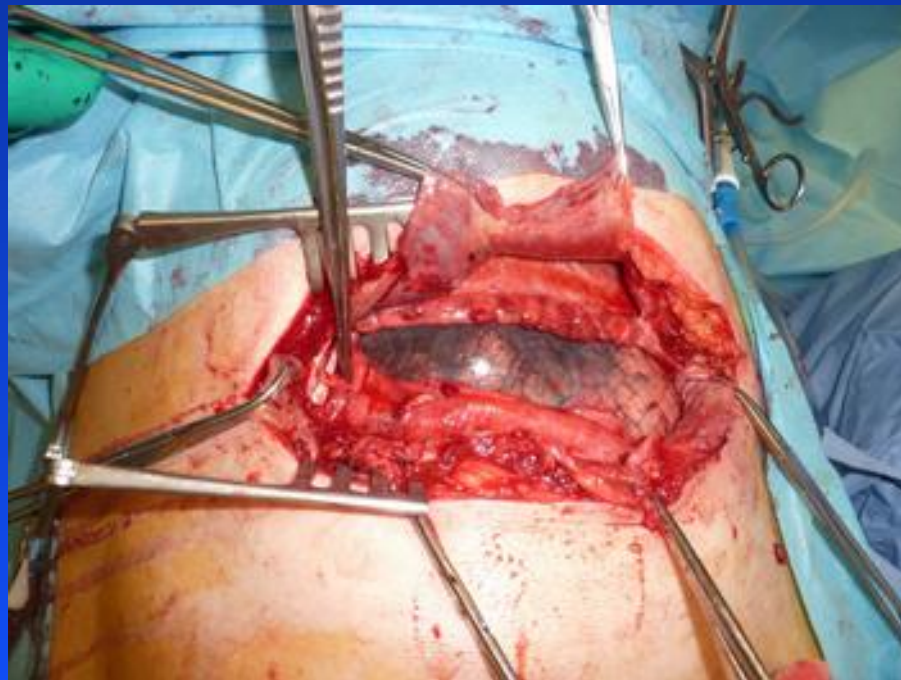

# Operační nález

Chronická herniace velikosti 25 x 15 x 7 cm

Plíce volná

Není PNO ani haemothorax



# Operační výkon

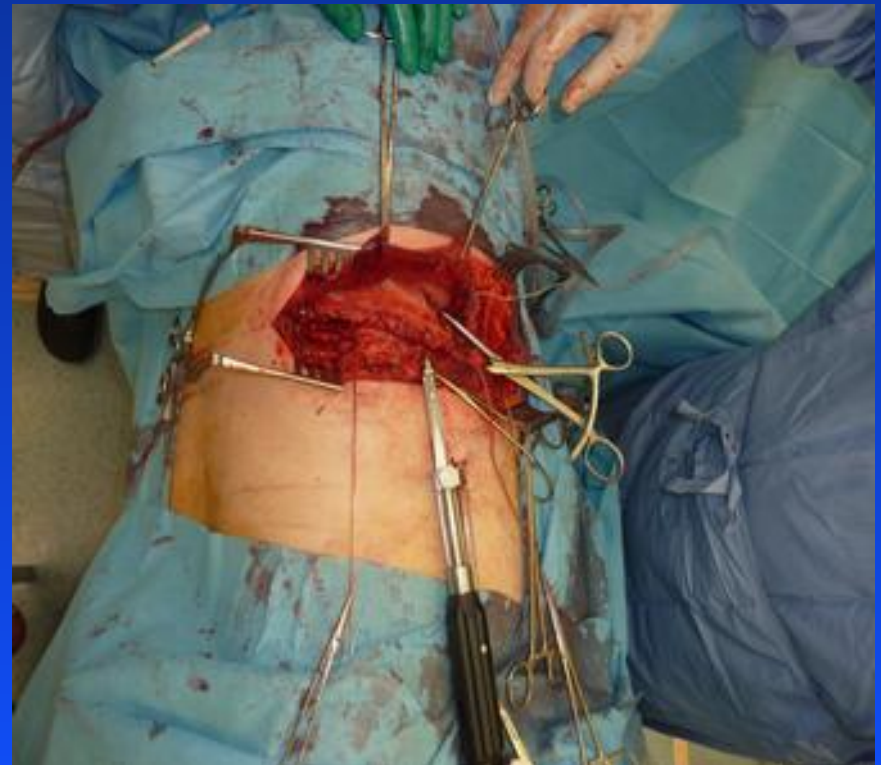
Resekce vaku

Repozice a stabilizace 9. žebra dlahou dorsálně

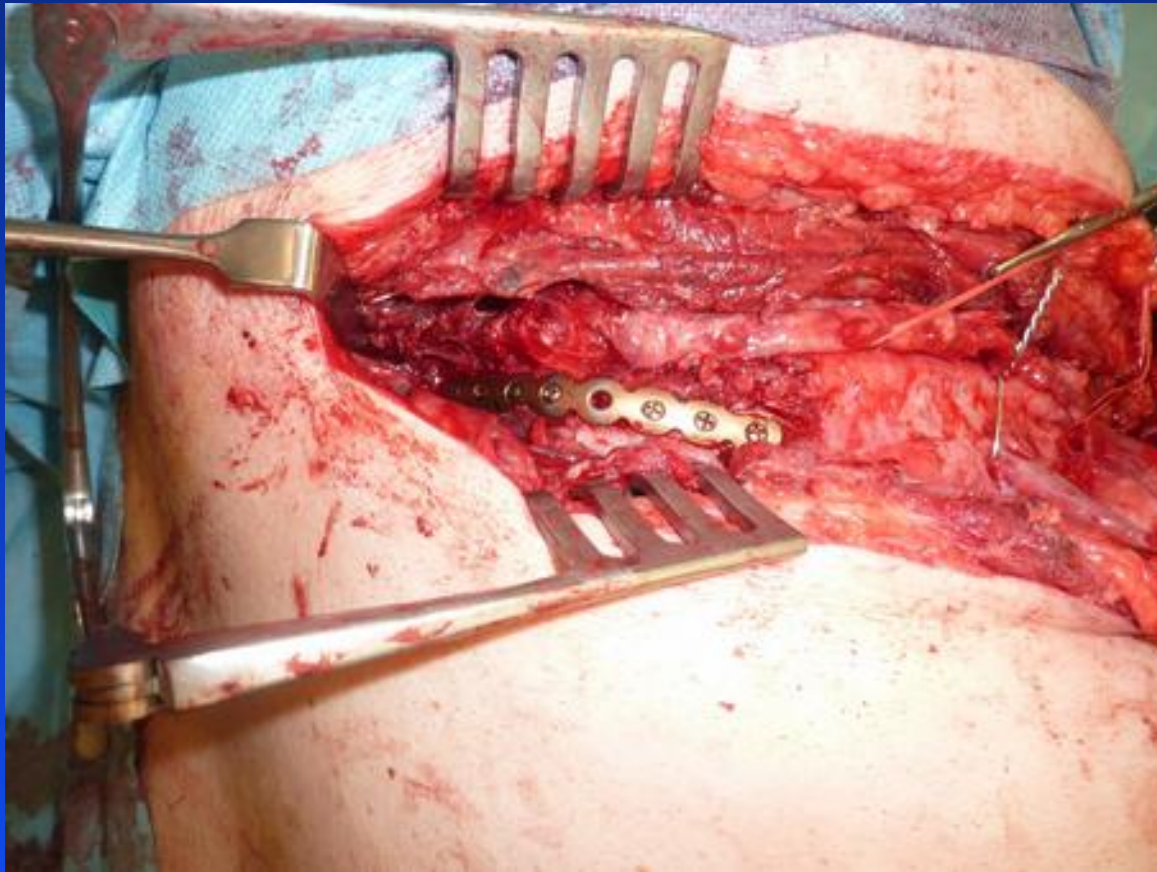
2x cerclage - 8. k 9. žeburu

Plastika hrudní stěny

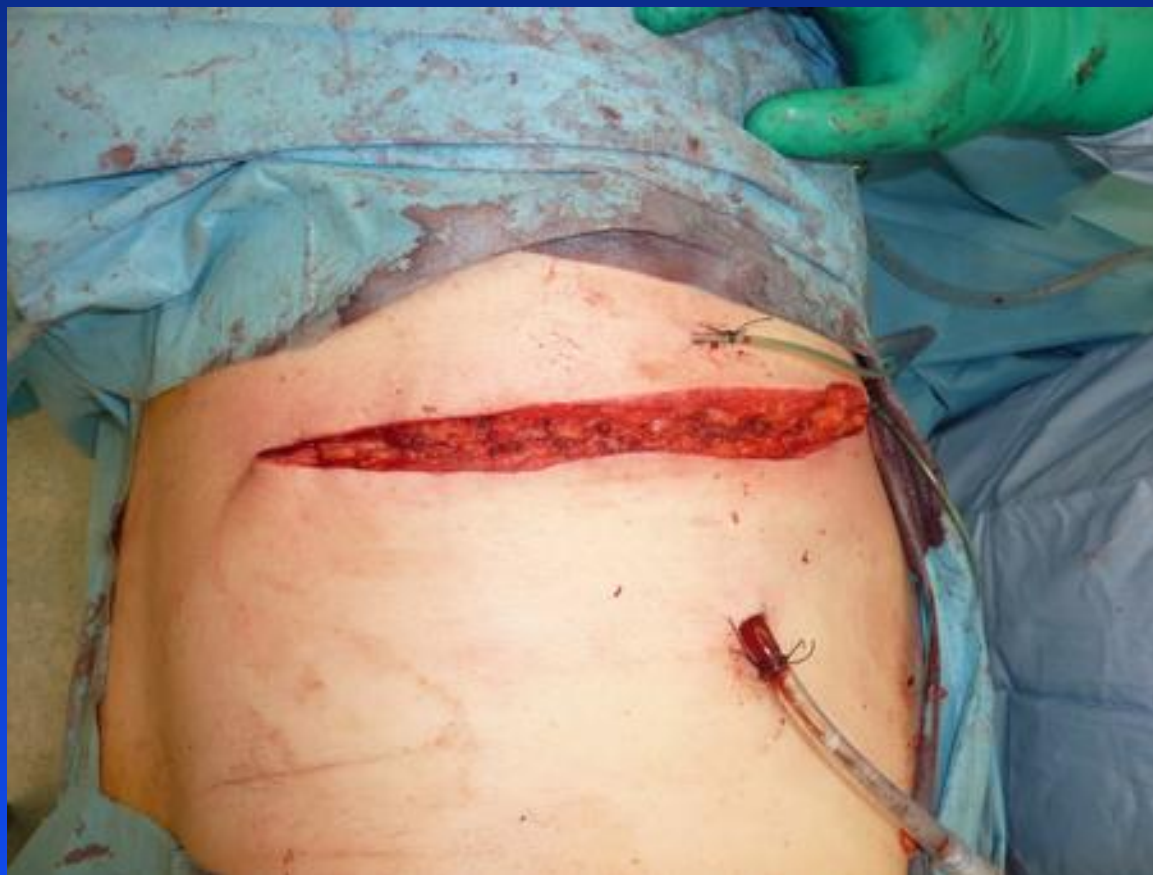Dren hrudníku a podkoží



# Dlaha MatrixRib, cerclage

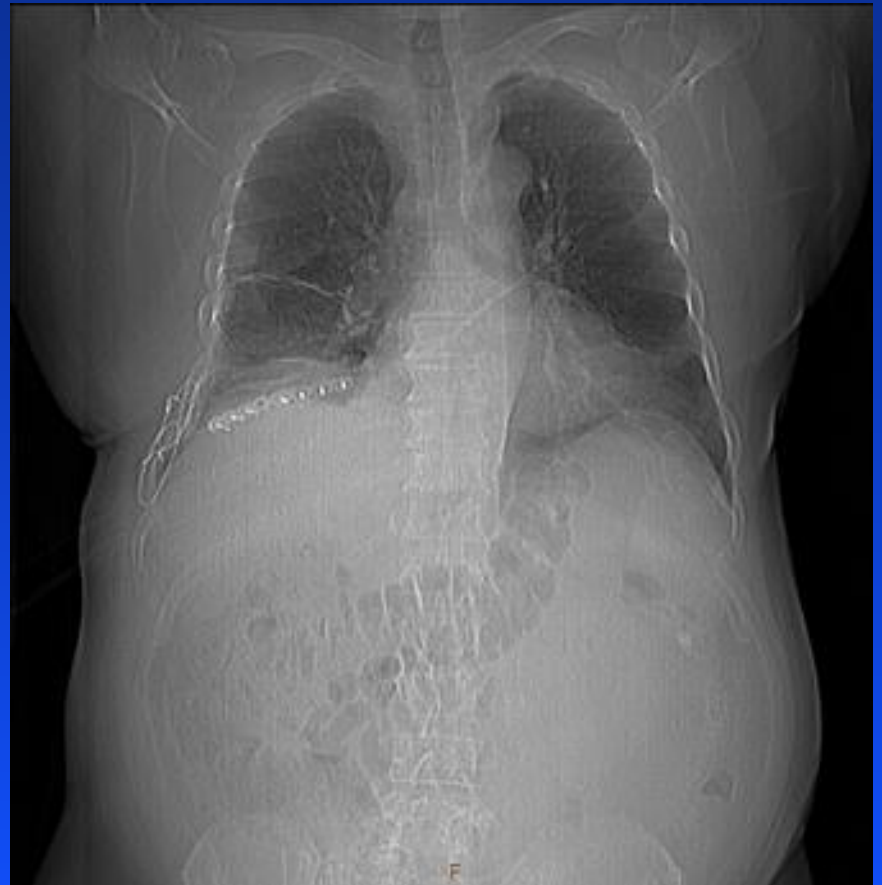

# Uzávěr thorakotomie



# Výsledek

Pacient zhojen p.p.i  
Propuštěn po 7 dnech  
Došetření na KNPT





# Resume

Neobvyklá „ náhlá příhoda hrudní“.

Multidisciplinární léčení je účinnější, než svépomoc pásáním opaskem.

# Komunikace - dokumentace

