

**X. mezinárodní kongres úrazové chirurgie
a soudního lékařství**

**Poškozené implantáty -
extrakce**

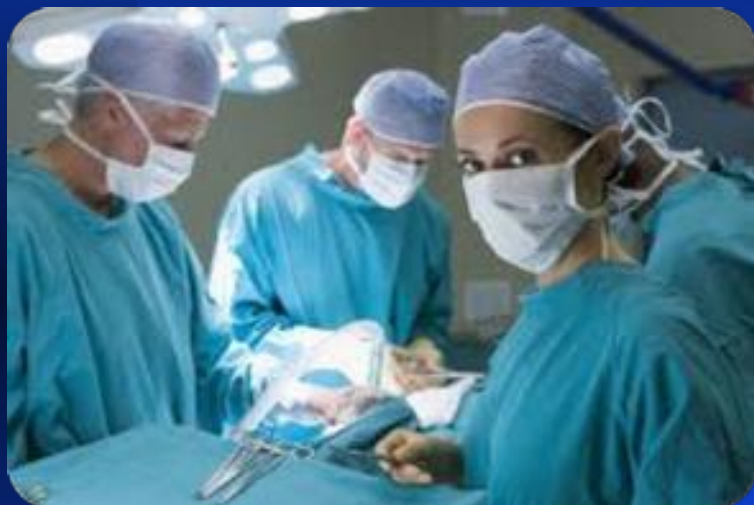Mgr. Kateřina Opálková

Ilona Drápelová

COS FN Brno

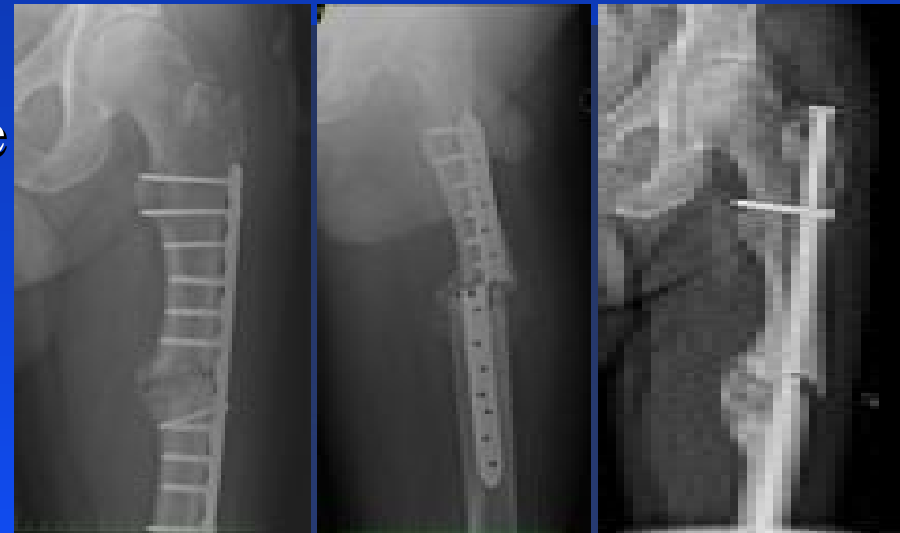

... aneb není malých operací ...



Indikace k extrakci implantátů

- Preventivní (možnost poškození implantátu, měkkých tkání)
- Alergie
- Netolerance (mechanické dráždění)
- Chronická infekce
- Poškozené implantáty
- Jiná chirurgická intervence (pánev – zcela výjimečně)
- Prostě chtějí „to“ ven...

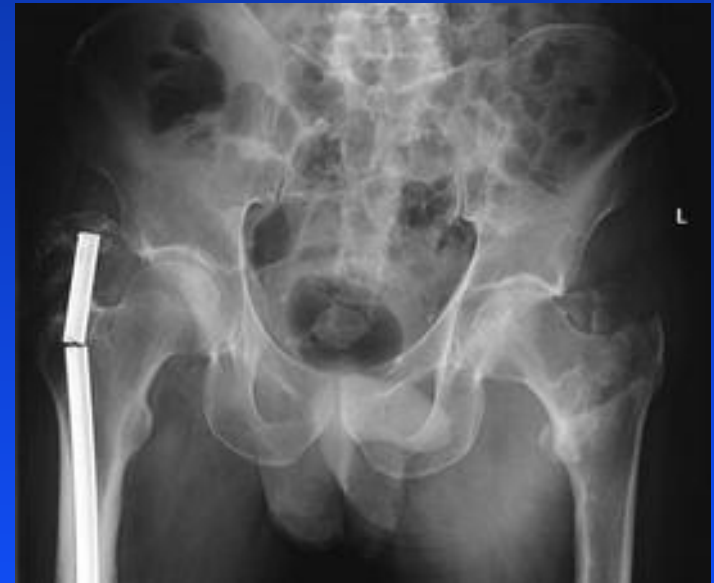

Timing

- KW po 8 týdnech, trikort. šroub po 6 týdnech
- Nosný aparát (kalkaneus, tibie, femur, páteř, diafýzy předloktí) po 24 měsících
- Ostatní po zhojení
- Fr. implantátu klavikuly? Anamnéza! – stereotyp „adrenalinového“ pacienta
- Titan, implantátová ocel - nejsou zdravotnickou indikací k extrakci („MRI safe“)

Teorie a praxe

- **Kdo** - lékař s praxí nebo začínající lékař
- **Kdy** - před operačním programem, na konci operačního programu, ve službě
- **Jak** - CA nebo LA

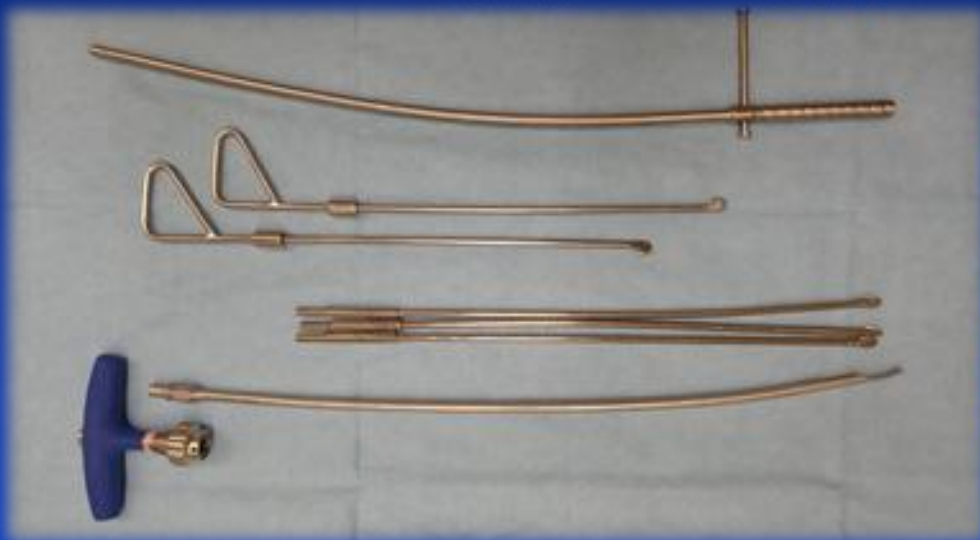


Jaké jsou možnosti?


- Extrakce šroubů



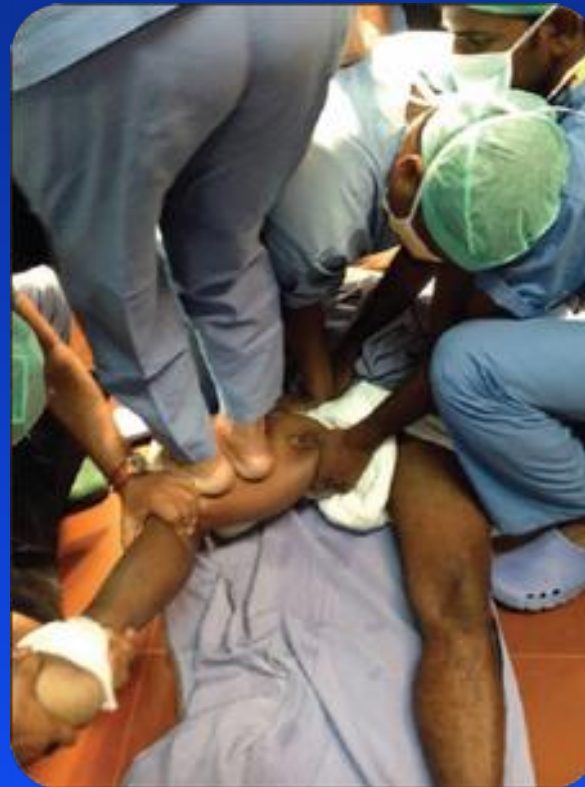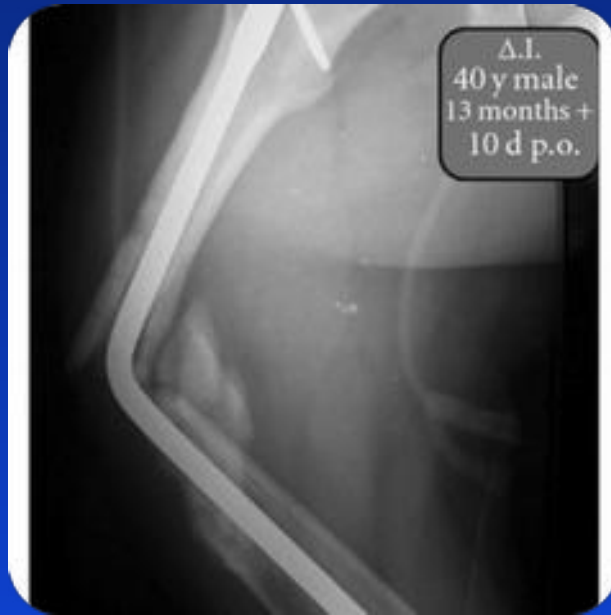
Extrakce hřebů



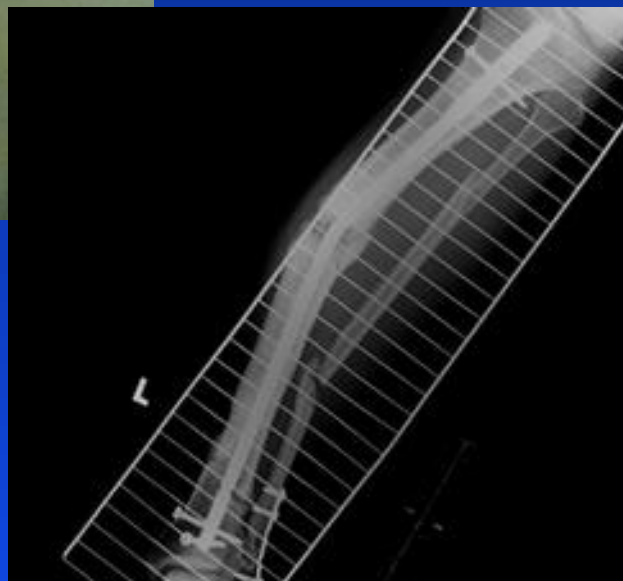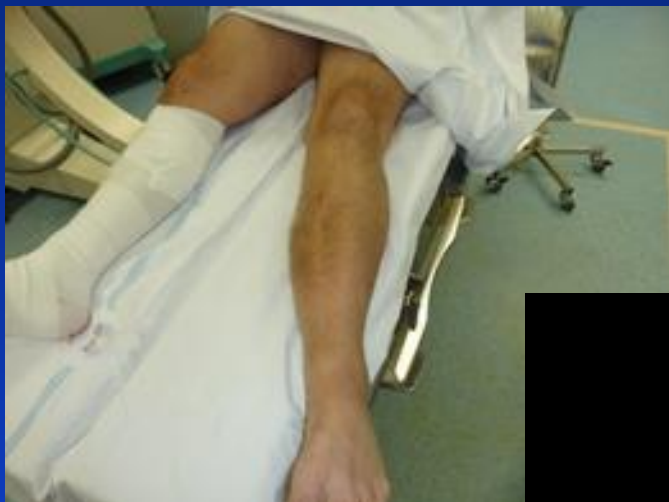Extrakce hřebů

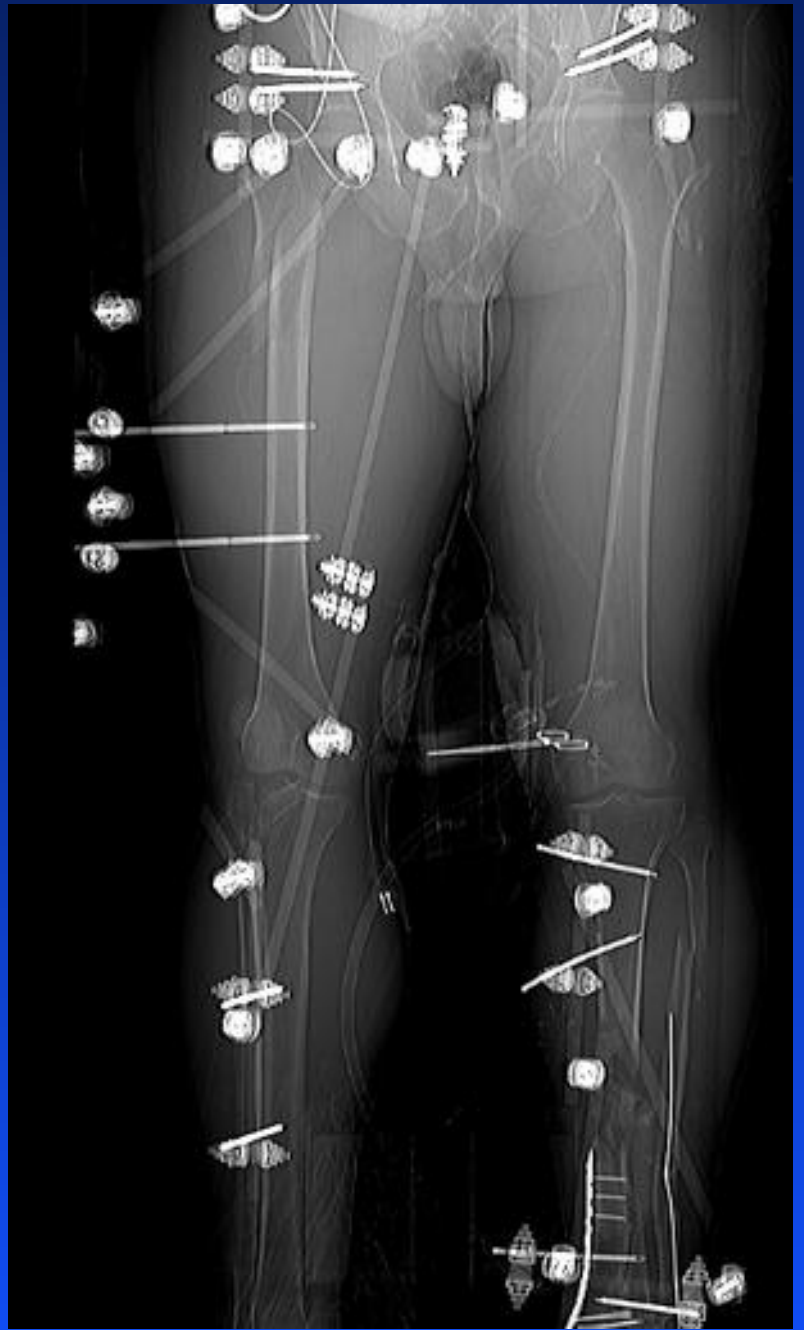
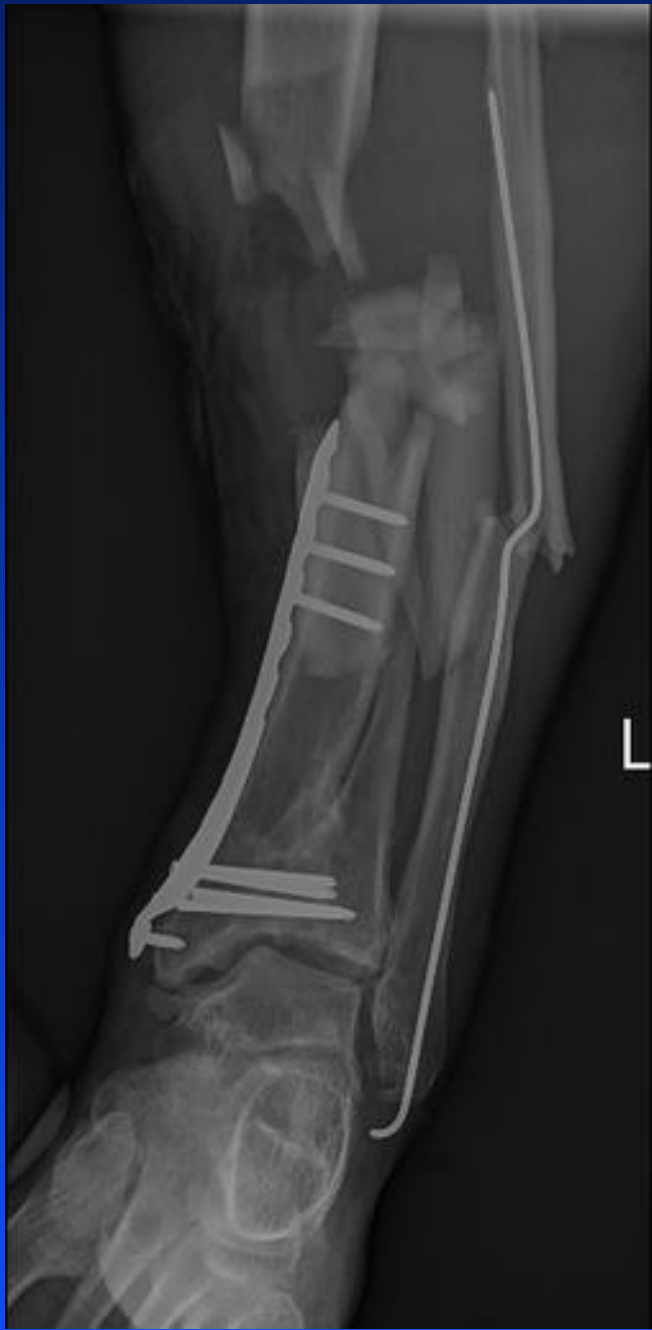

Deformovaný implantát

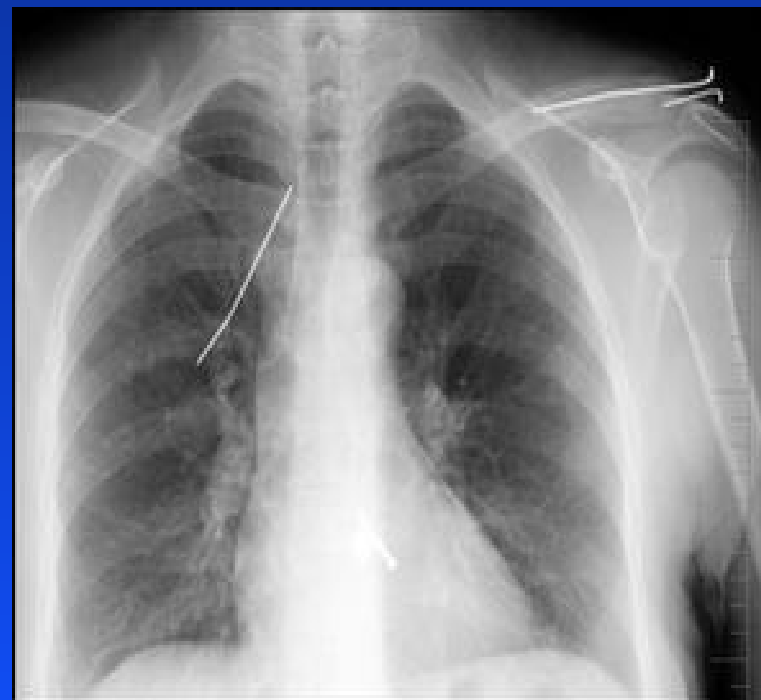
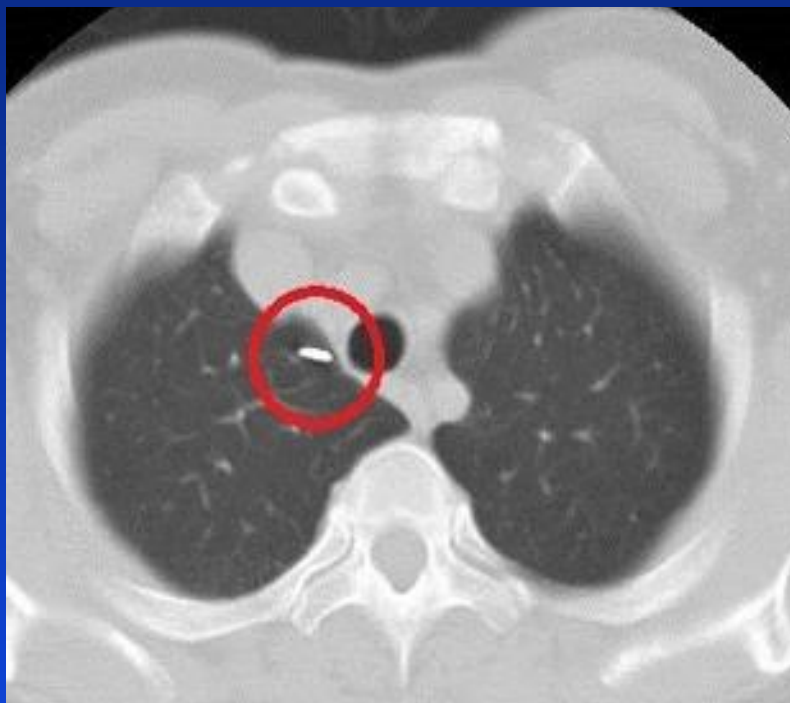


Motorkář

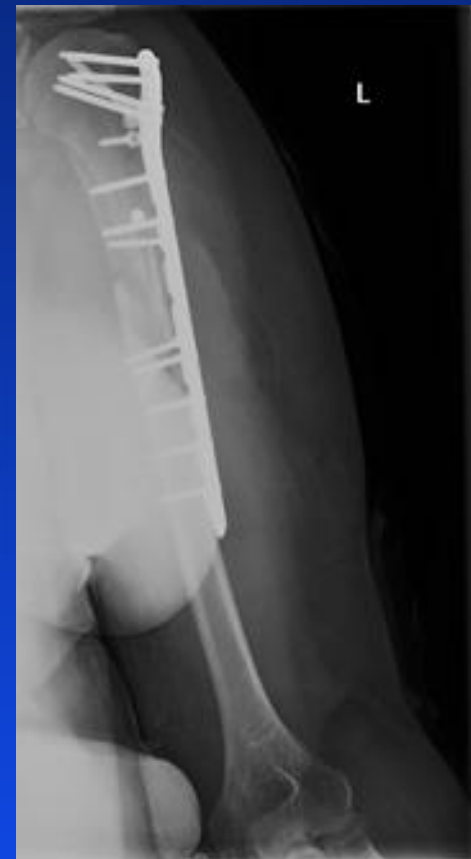
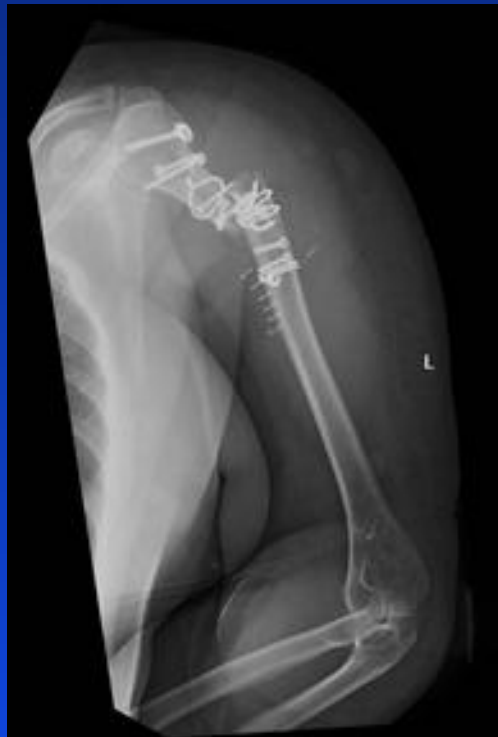
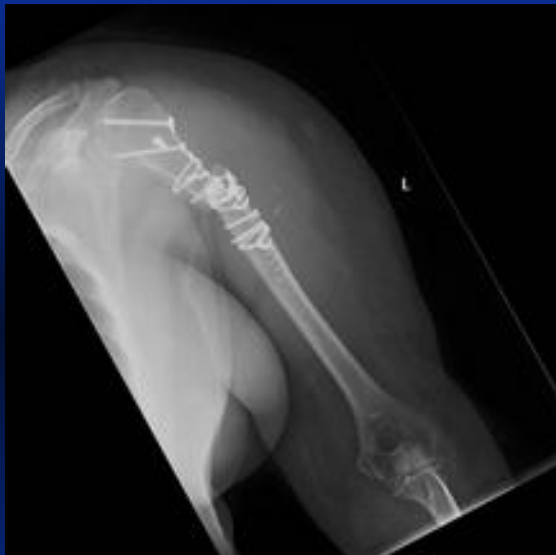

Poučení pacienta - komplikace



Ojedinělá indikace





Mikulov, kostelík. 1910

Mikulov, 1910 / The Mikulov

Děkujeme za pozornost