

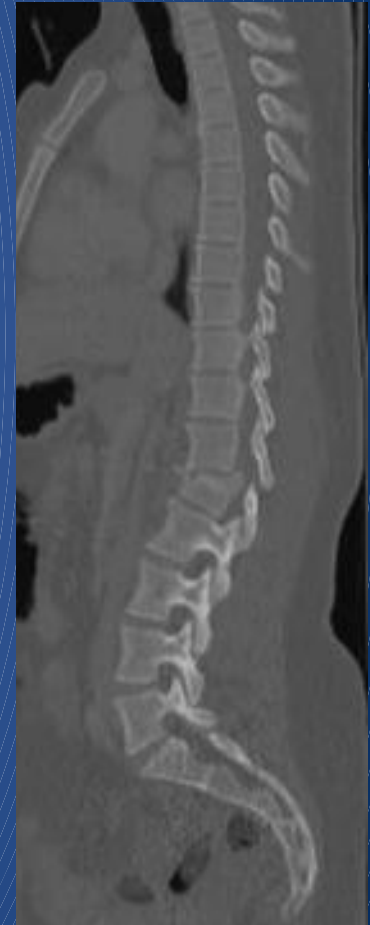Miniinvazivní kombinované ošetření zlomenin hrudní páteře - zkušenosti a komplikace



Ruber Vítězslav, Bilik Andrej
Klinika úrazové chirurgie LF MU a FN Brno

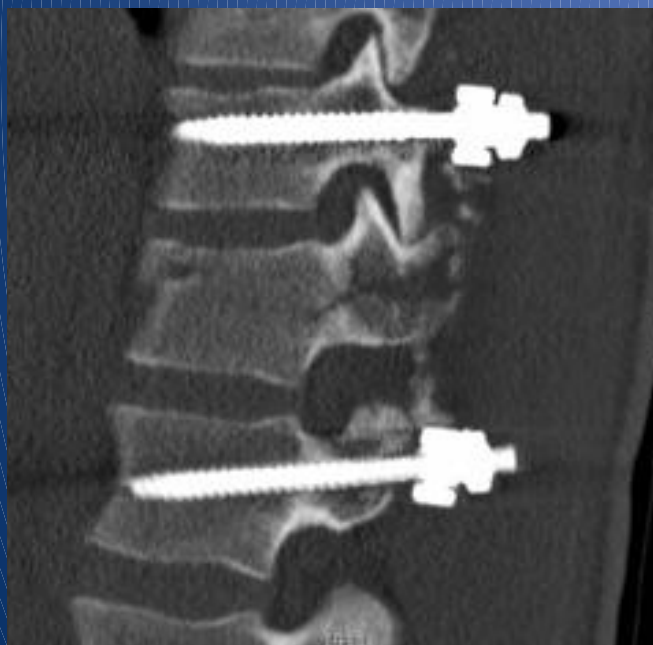Spondylotraumatologická péče

- **TC FN Brno**
 - Klinika úrazové chirurgie
- Jihomoravský kraj, Vysočina
 - **1,8 mil. obyvatel**
- **24 hodin / den**
- **2017**
 - **224 operací páteře**
 - C – 64 (28,6%)
 - T – 79 (35,3%)
 - L – 81 (36,2%)

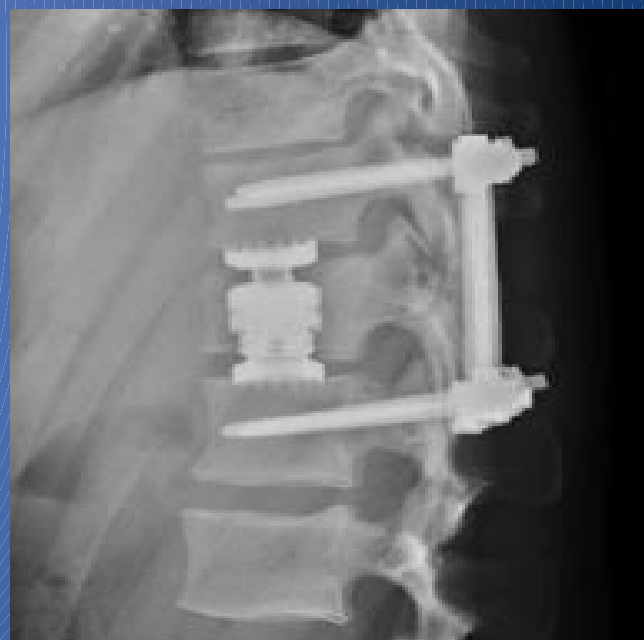

Kombinovaný přístup

1. fáze

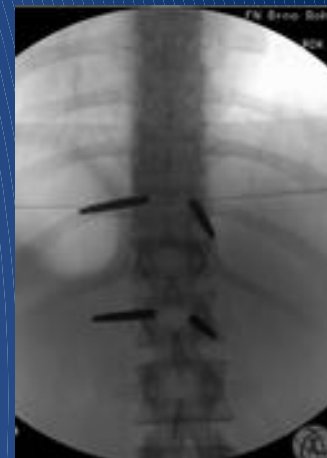
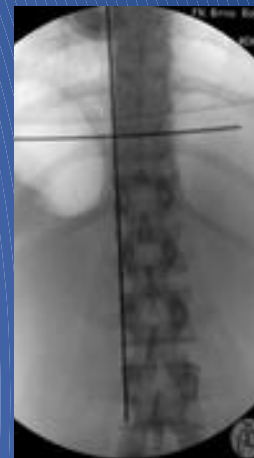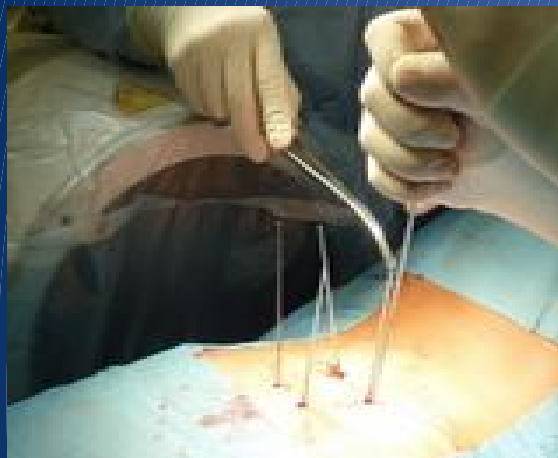


2. fáze

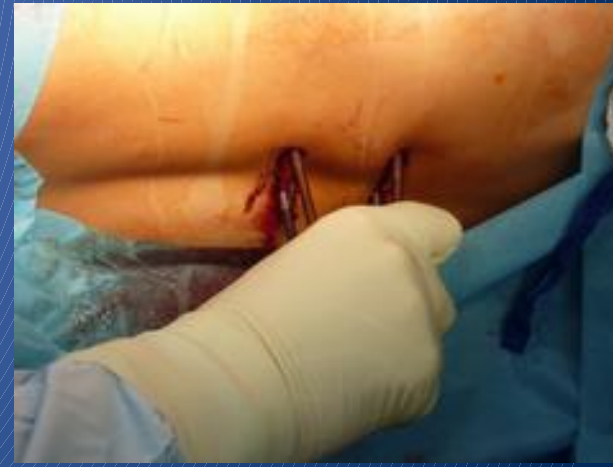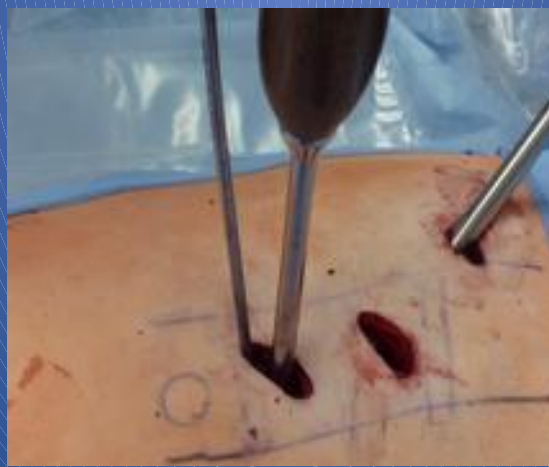

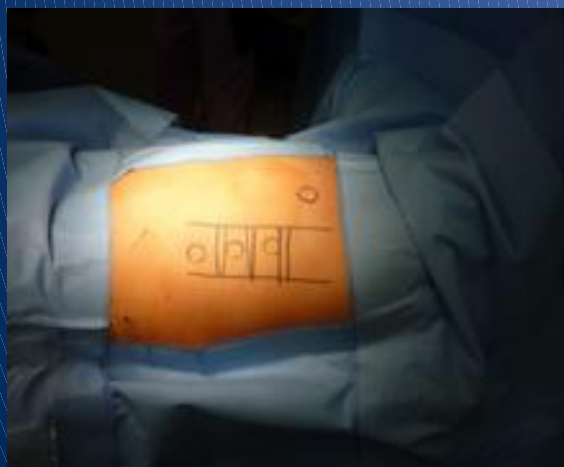
Semi - kombinovaný přístup v jedné době

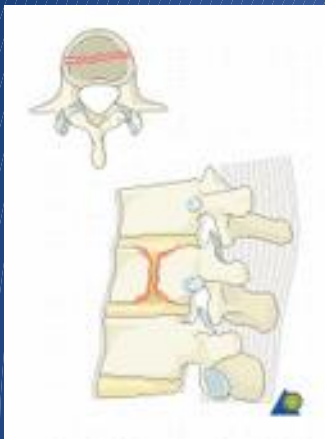1. fáze – perkutánně zavedeny Schanzovy šrouby



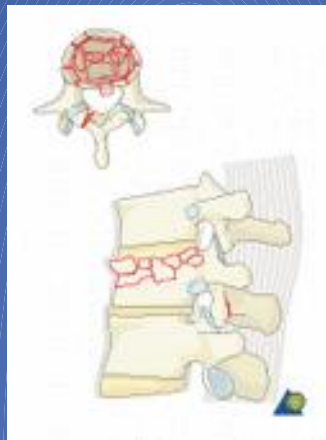2. fáze – VATS s korpektomií a stabilizací



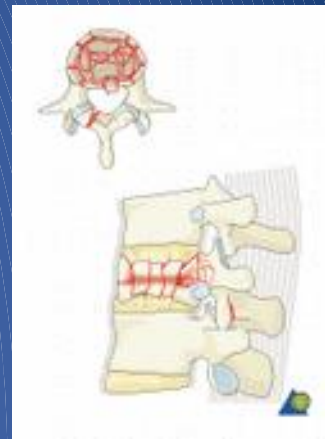
Indikace



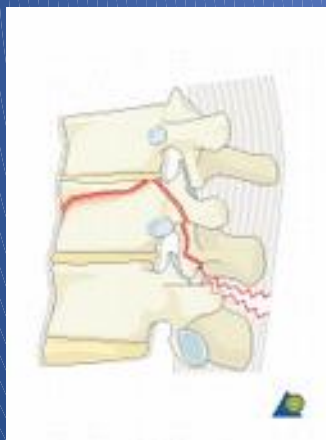A 2



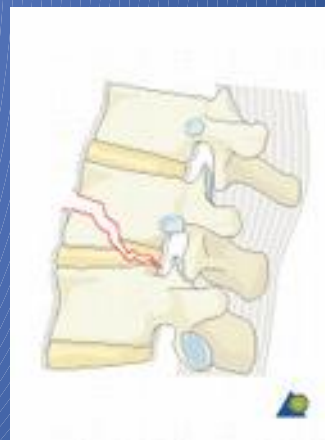A 3



A 4



B 2




B 3

Přední přístup

video assisted minitorakotomy

- s incisí 4-6 cm
- s resekcí žebra „window“ technika
- s vlajícím žebrem „open door“ technika
- s osteotomií žebra „sliding“ technika

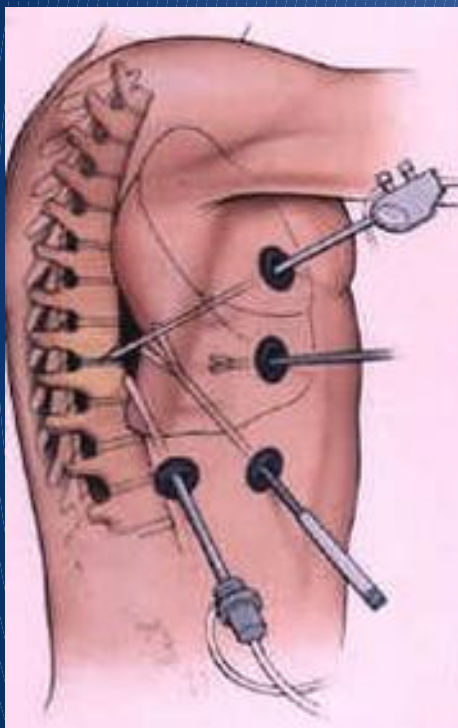

video assisted thoracoscopic surgery - VATS

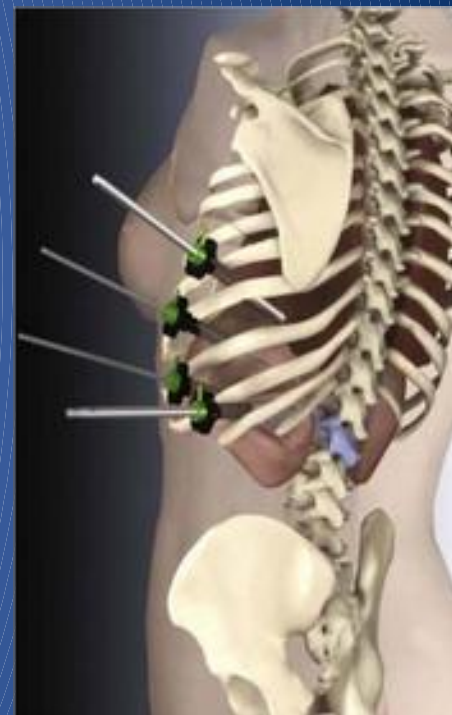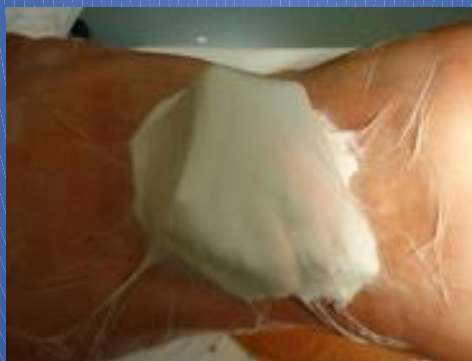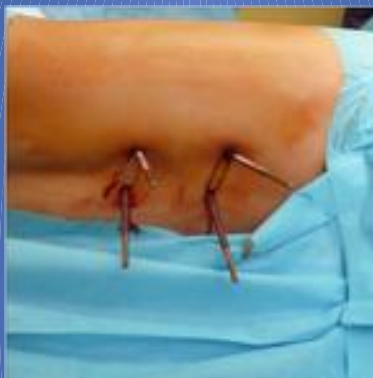thoracoscopic transdiaphragmatic approach - TTA

VATS - poloha pacienta a umístění portů

- T5 – T8 poloha na levém boku



- T9 – L2 poloha na pravém boku



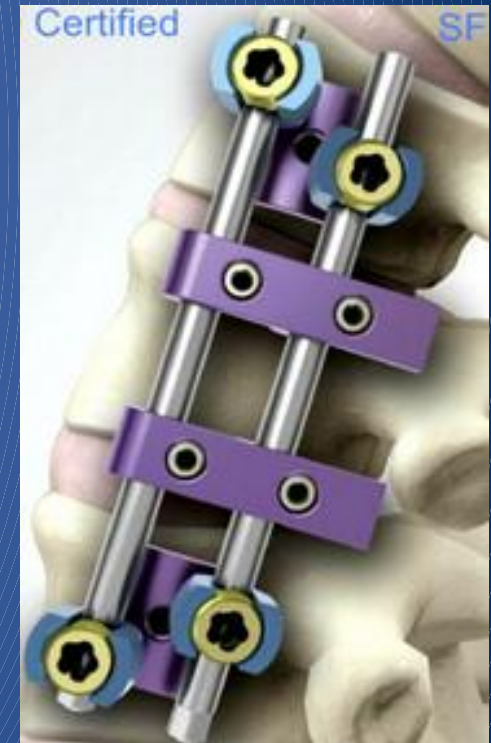první port pro kameru - na L boku – nejkaudálnější
- na P boku – nejkraniálnější

Správná volba implantátů

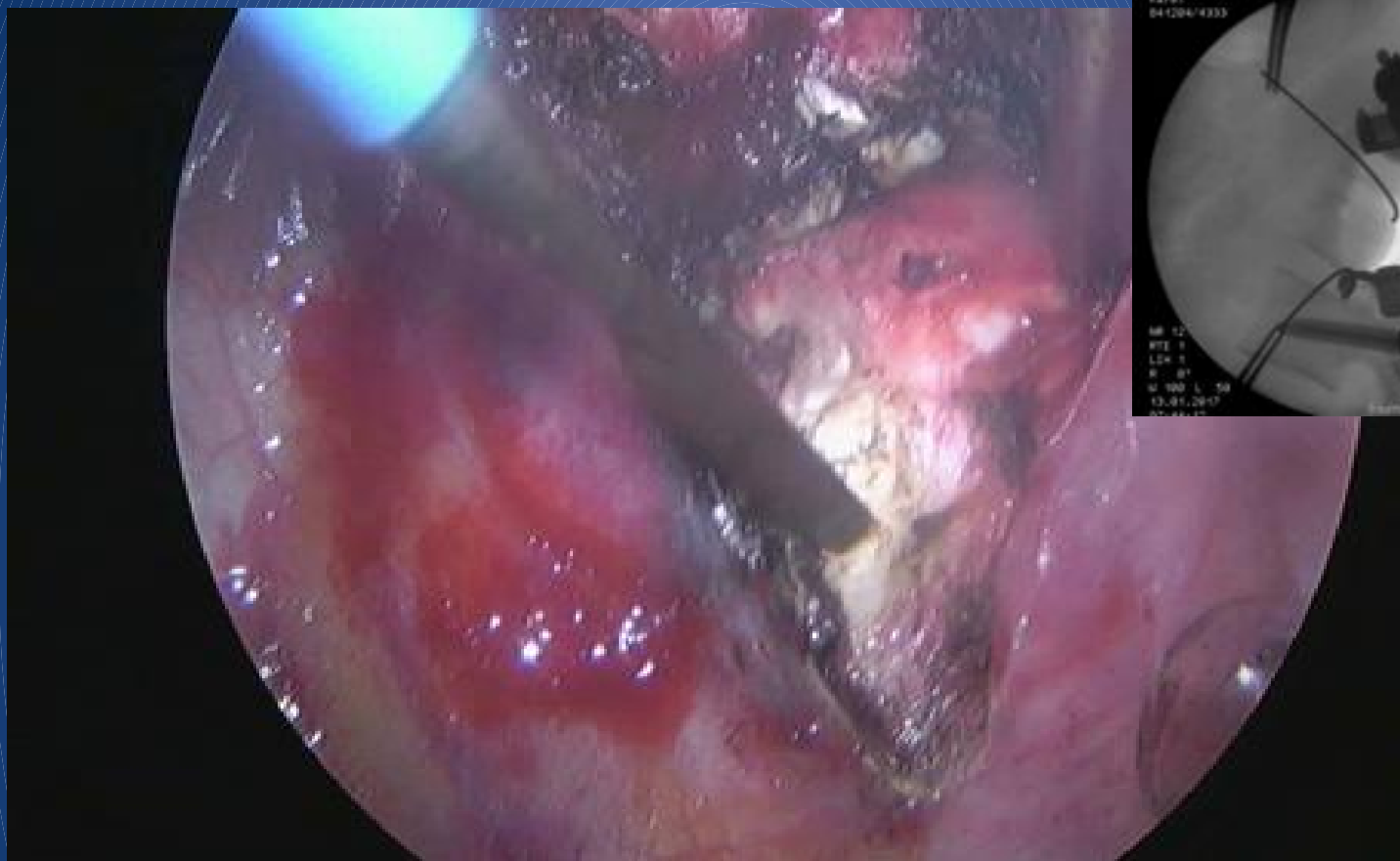- Kompatibilní endoskopickému použití
- Nejlépe úhlově stabilní
- Snadná aplikace
- Cenově dostupné



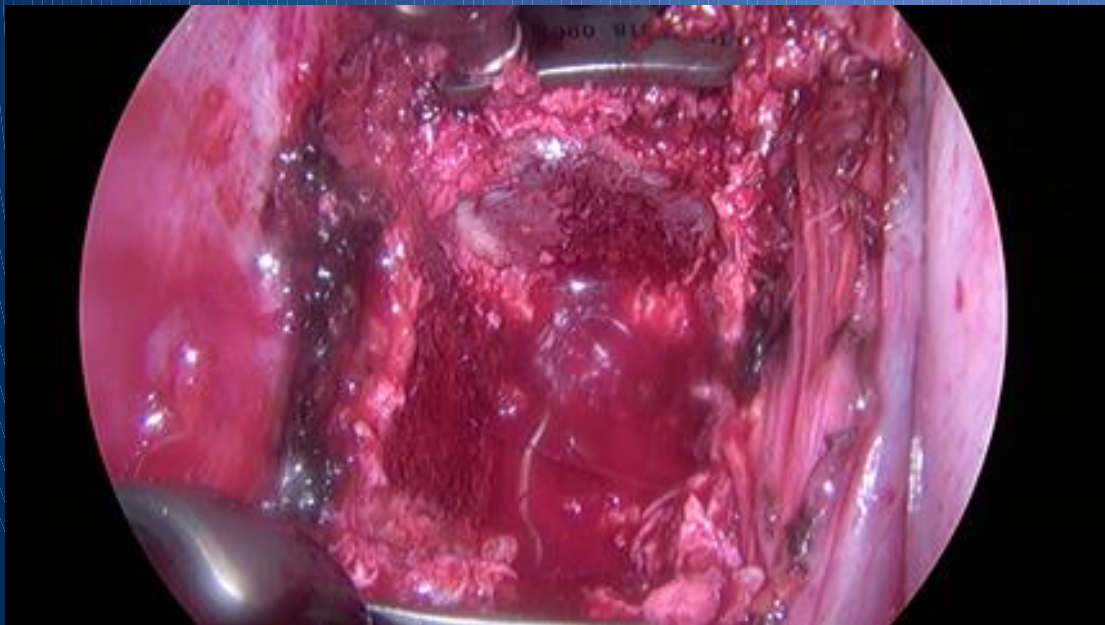
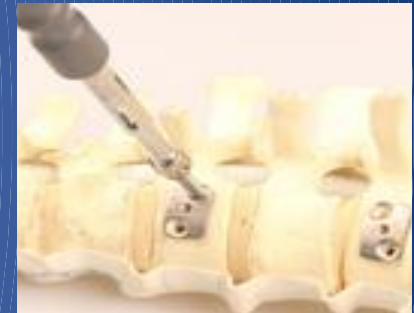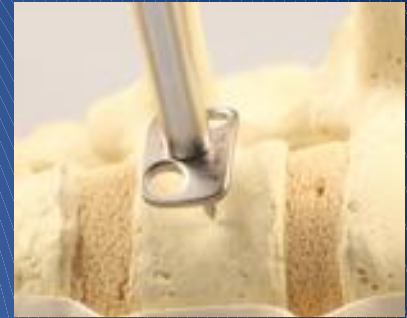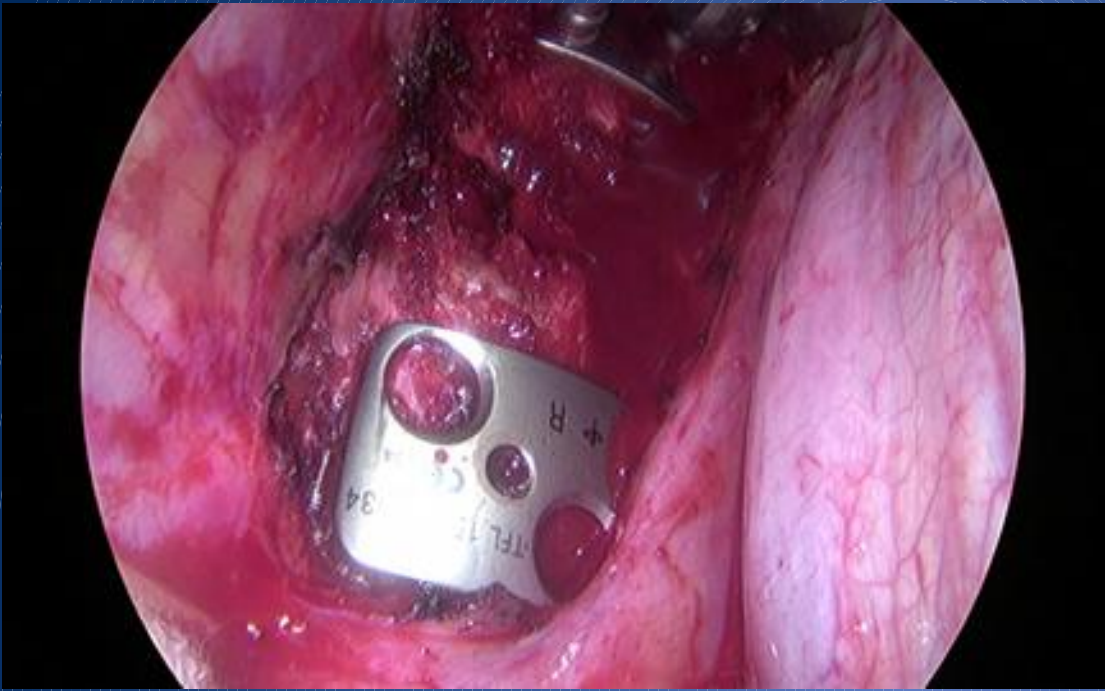
BIOLIGN VBR



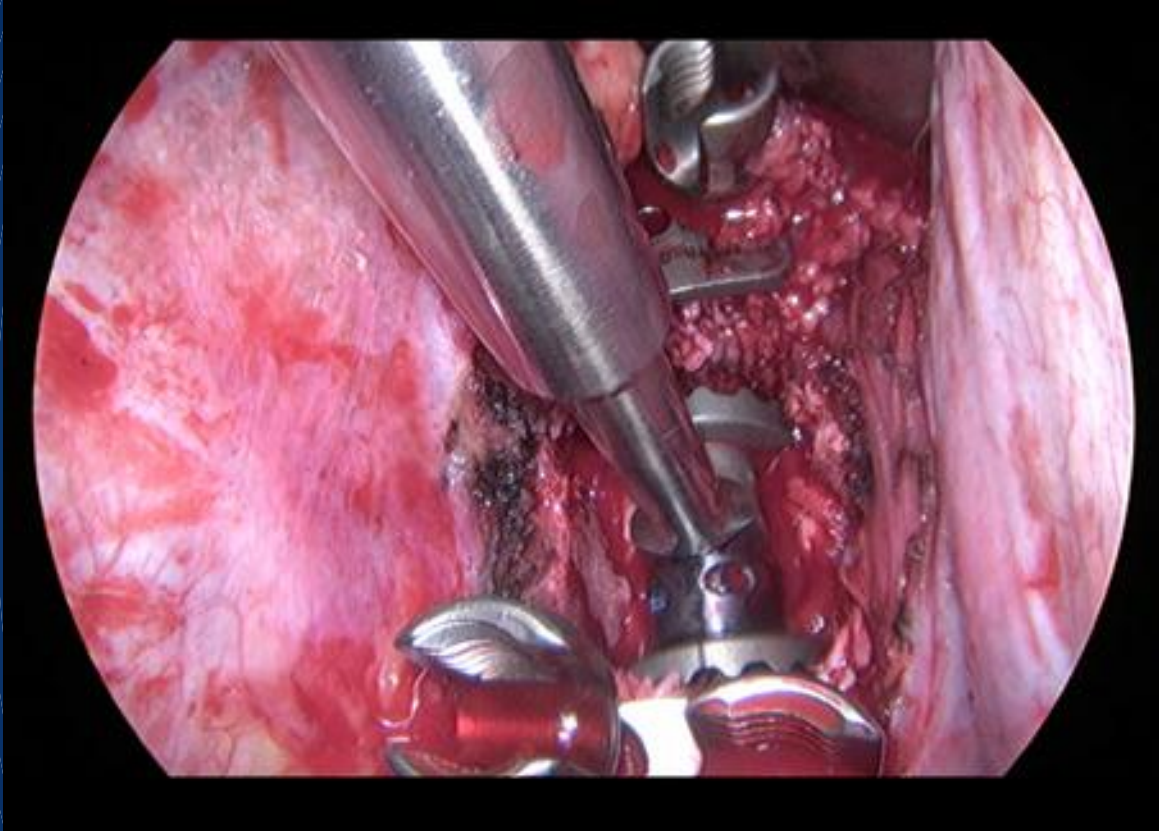
U-SMART anterior

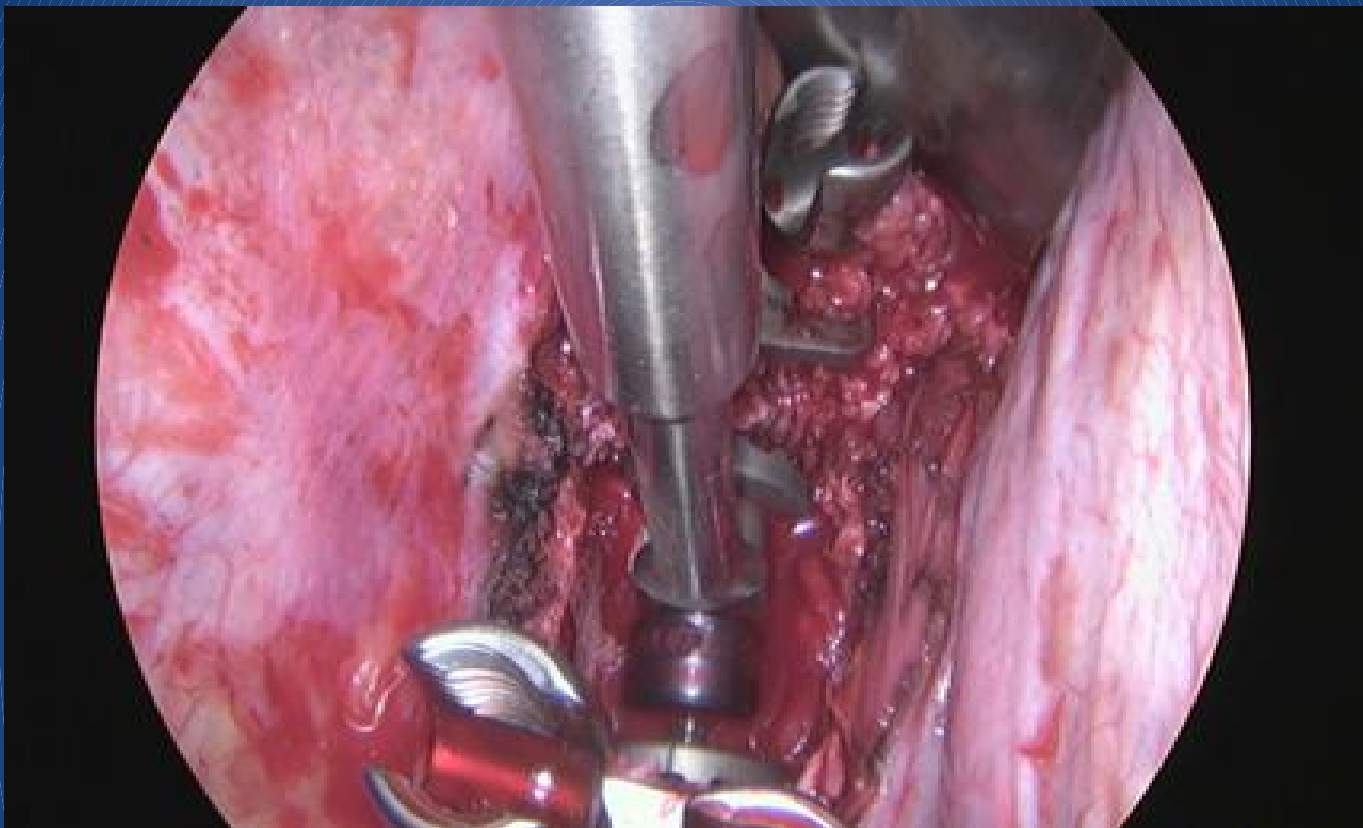

Identifikace ploténky K-drátem pod C ramenem usnadní endoskopickou orientaci



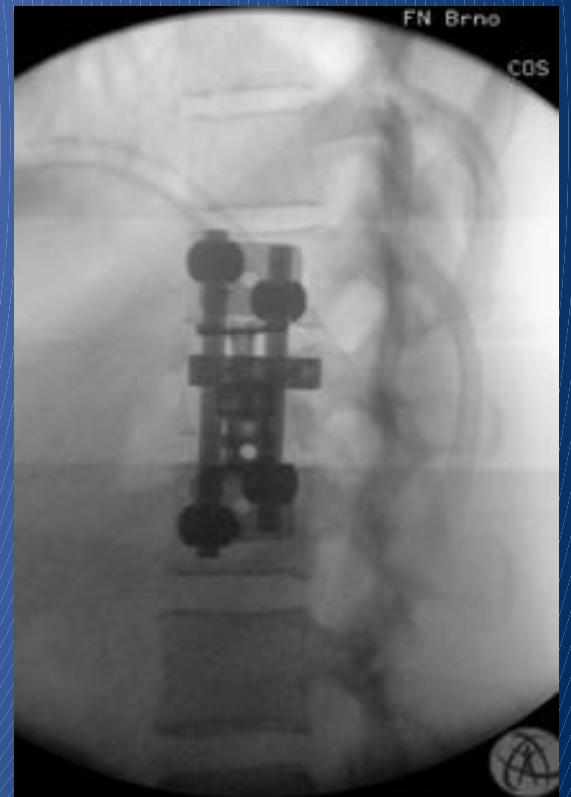
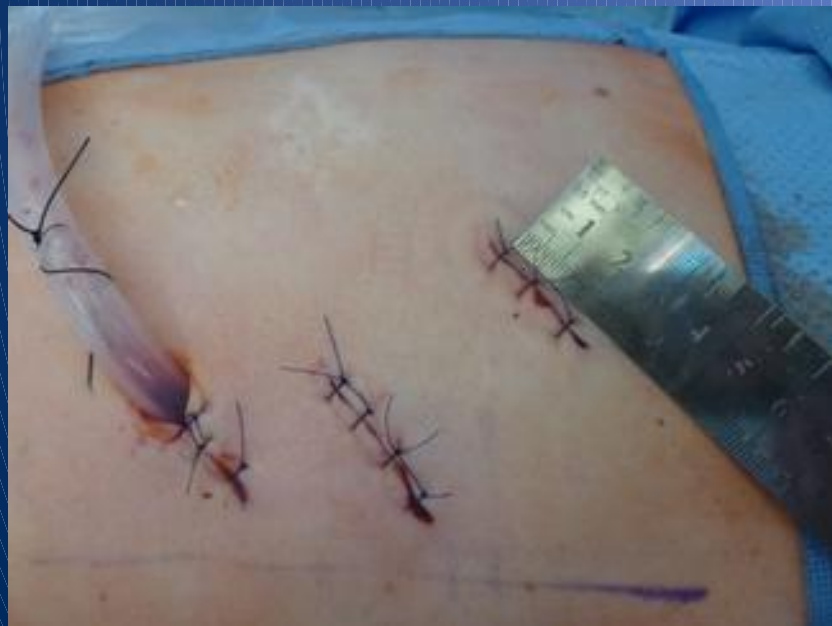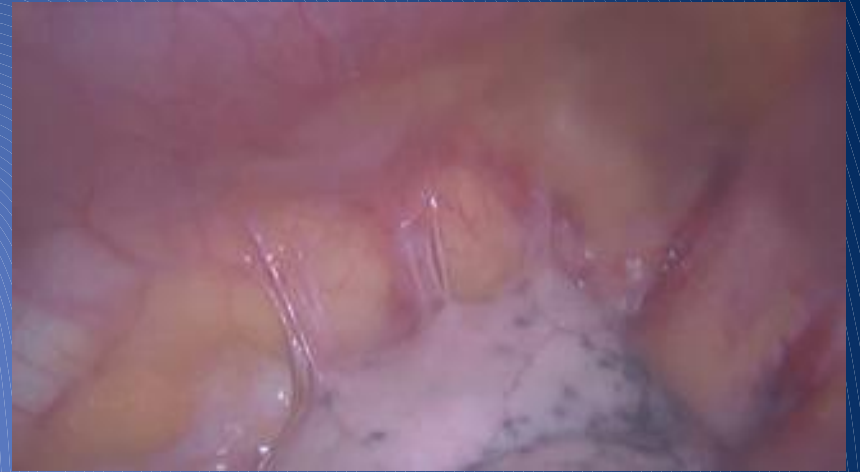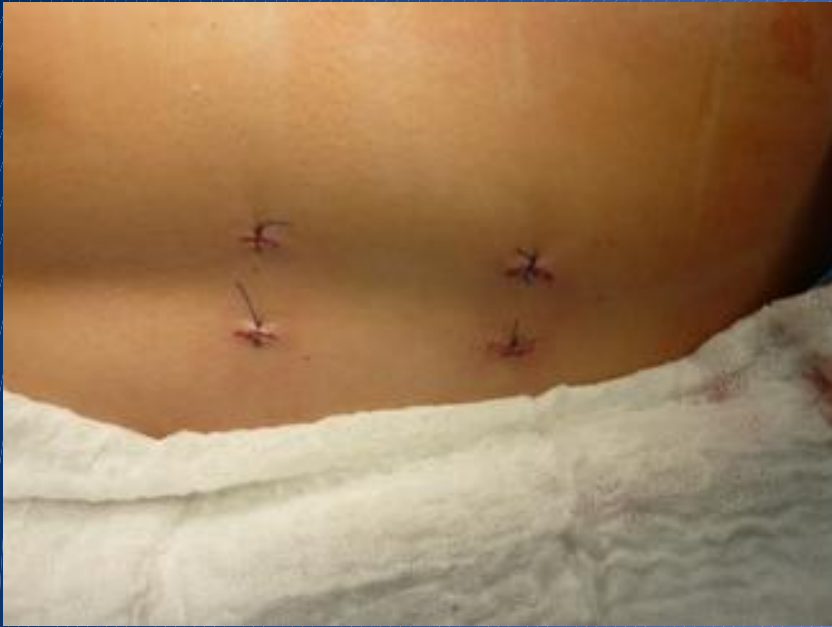Biolign VBR



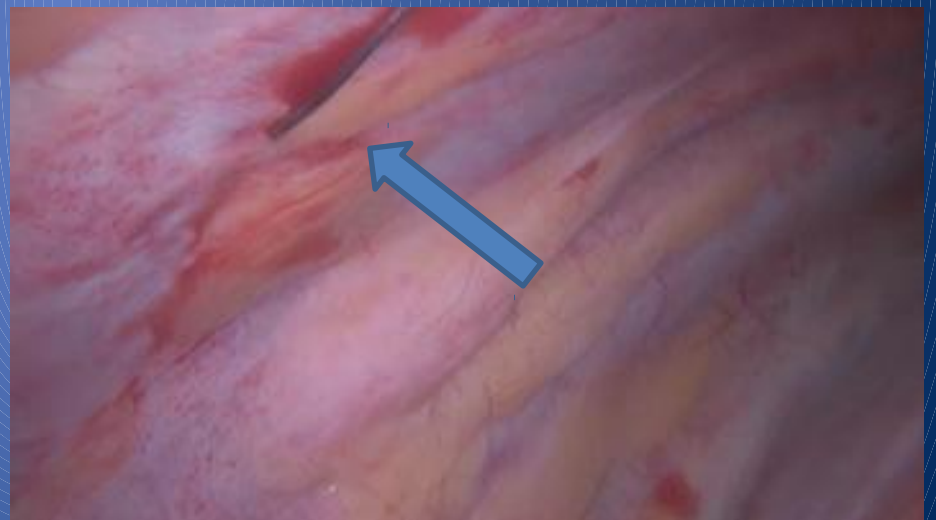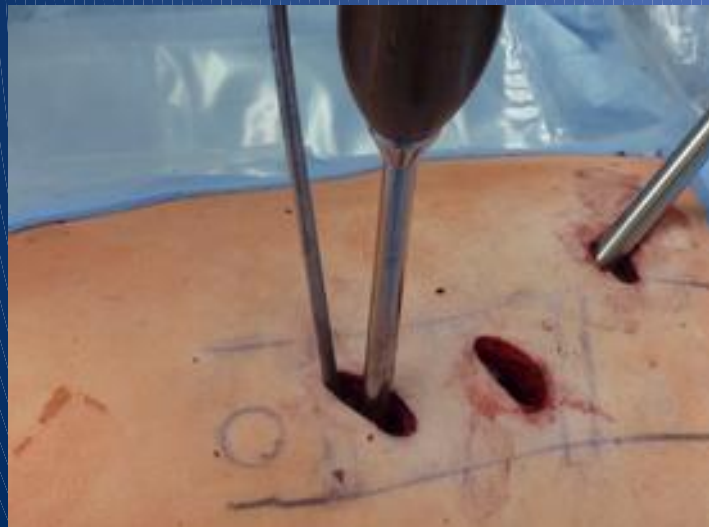

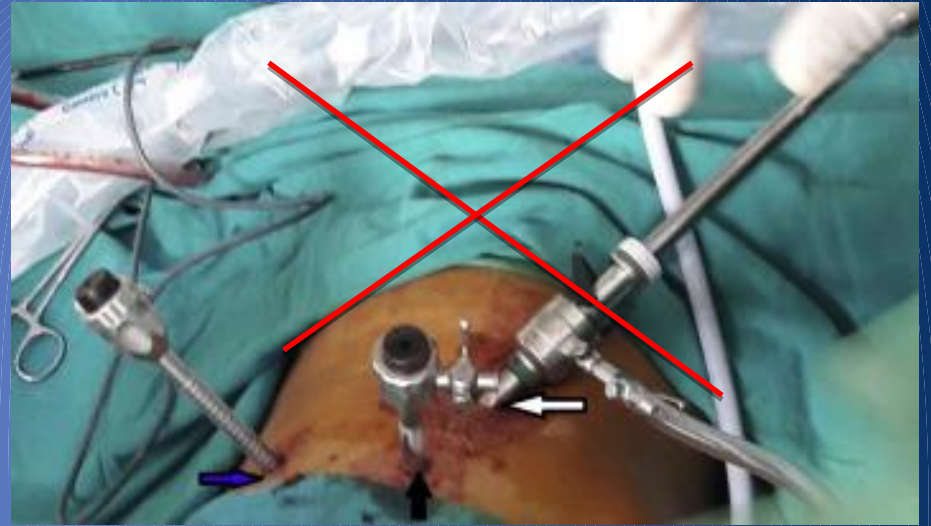
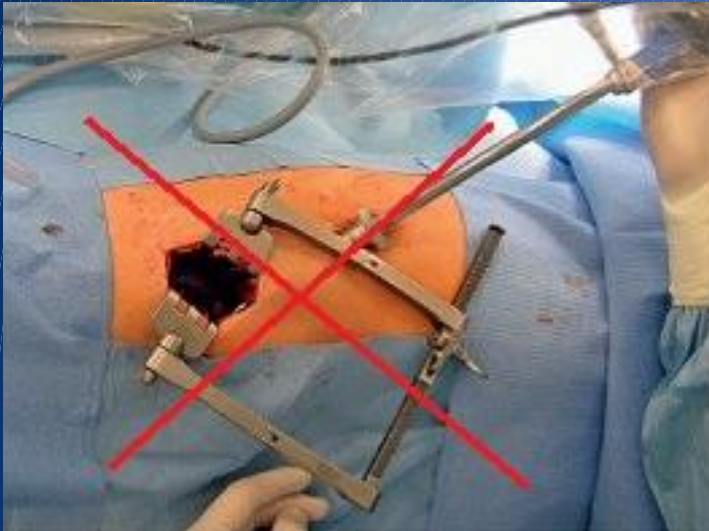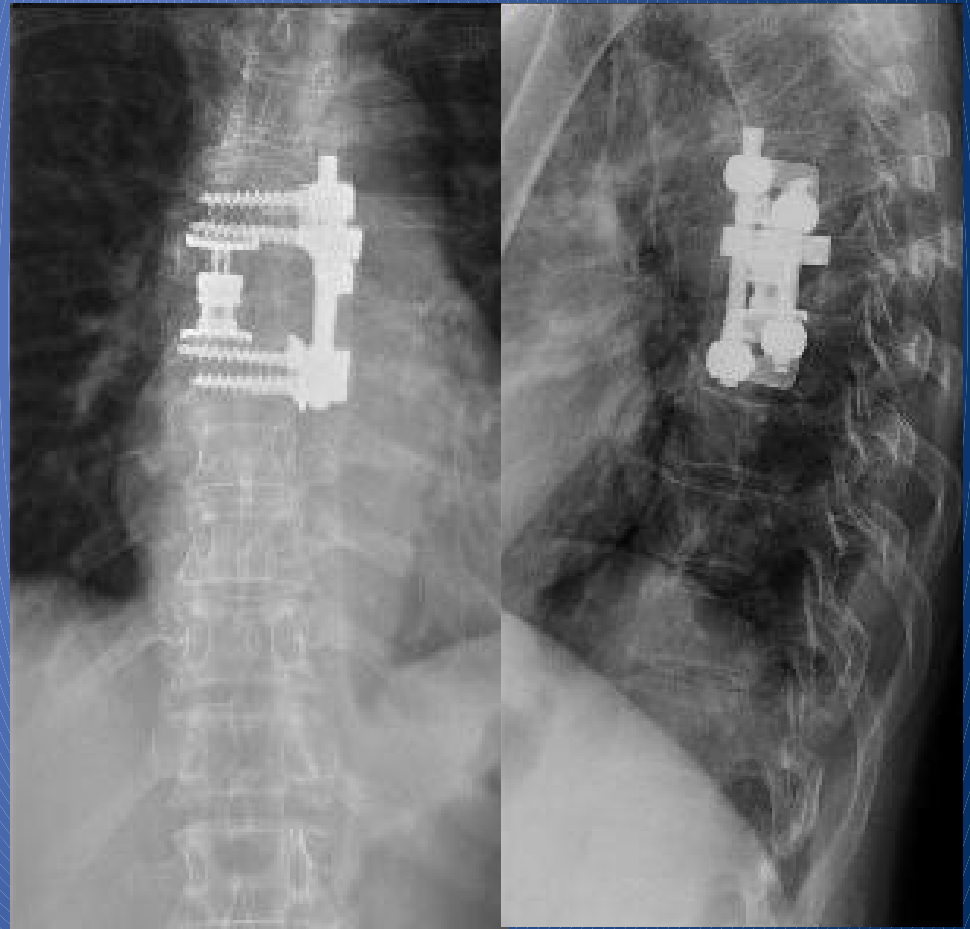
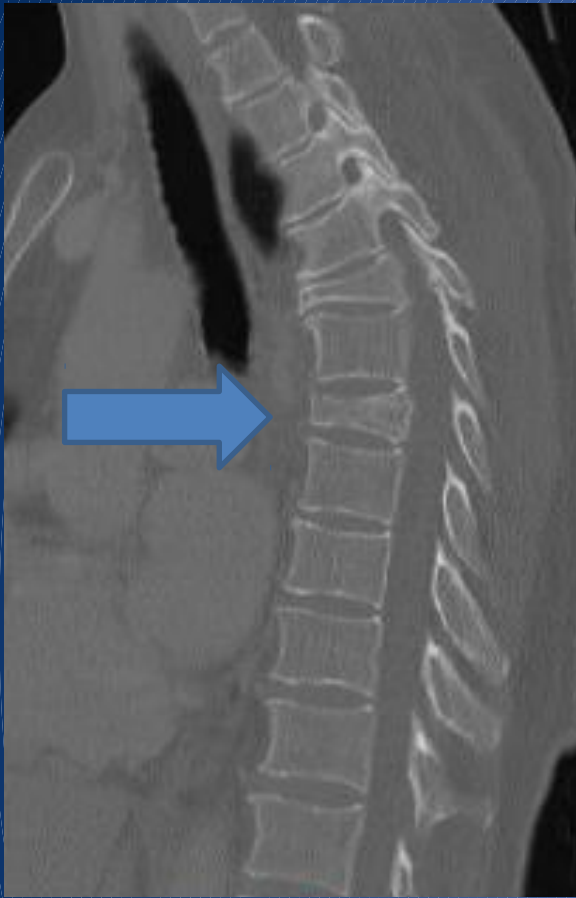Trik!

Distrakce s dekyfotizačním manévrem



Prevence kauzalgií





Výsledky

- 12/2016 – 8/2018

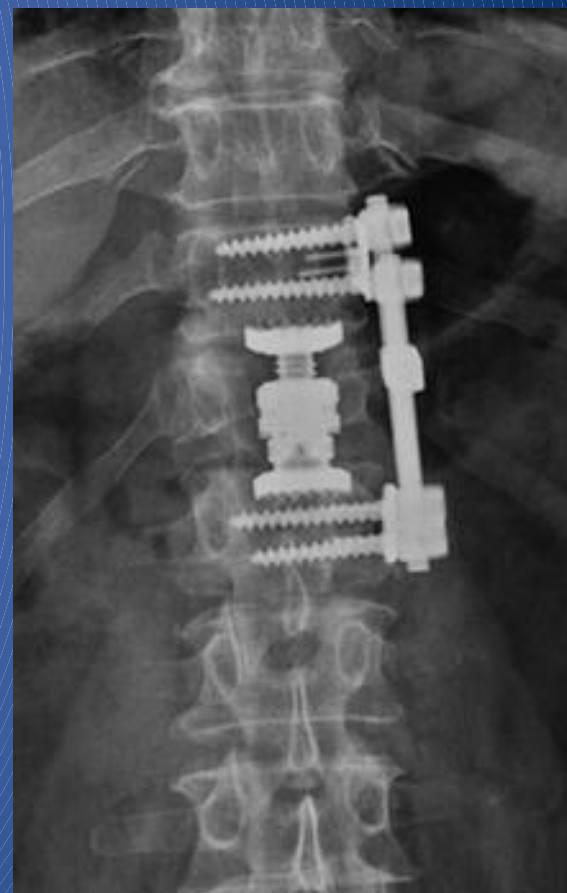
- 12 výkonů

- 3 ženy a 9 mužů

- Ø 47 roků

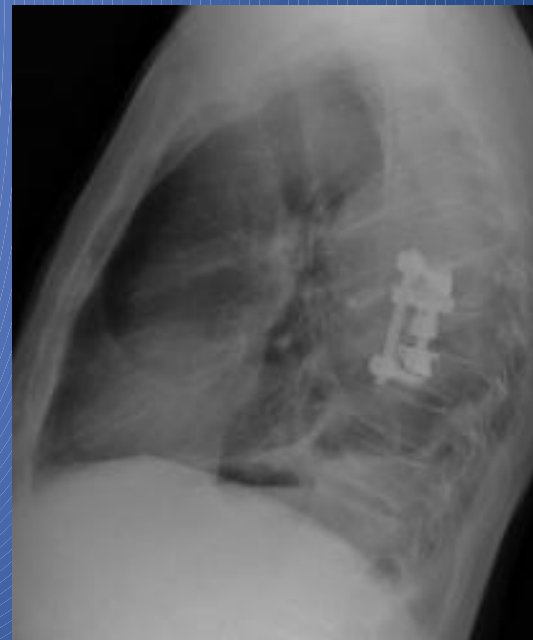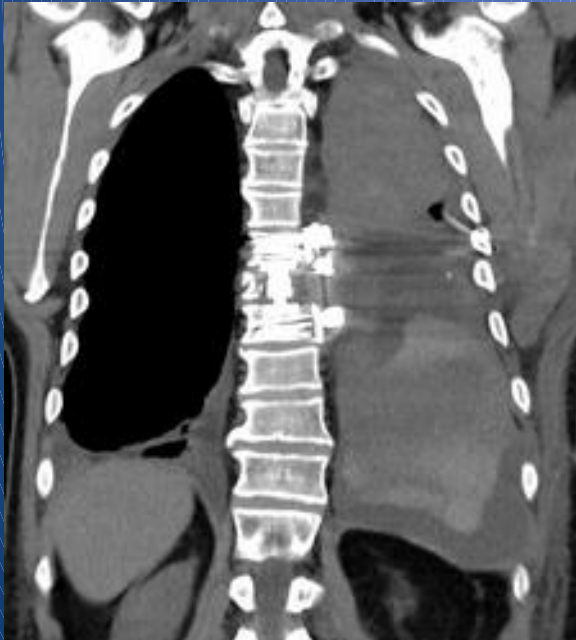- 2x Th 7
- 1x Th 8
- 3x Th 10
- 4x Th 12

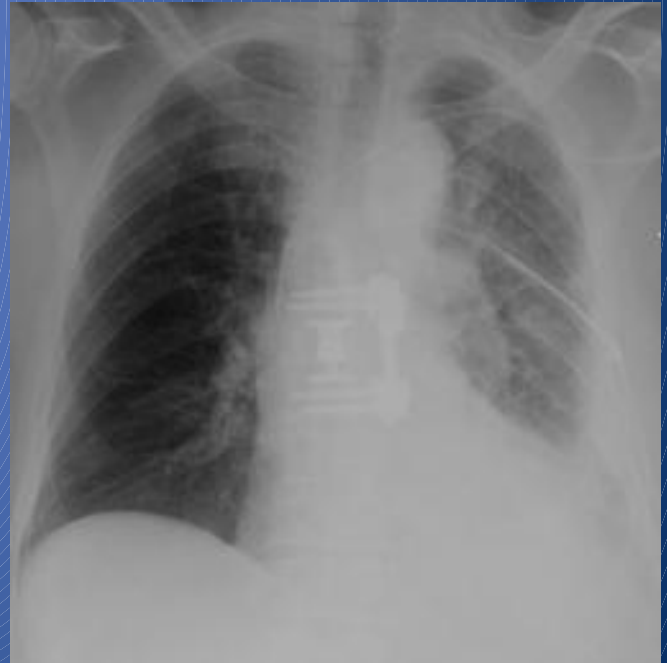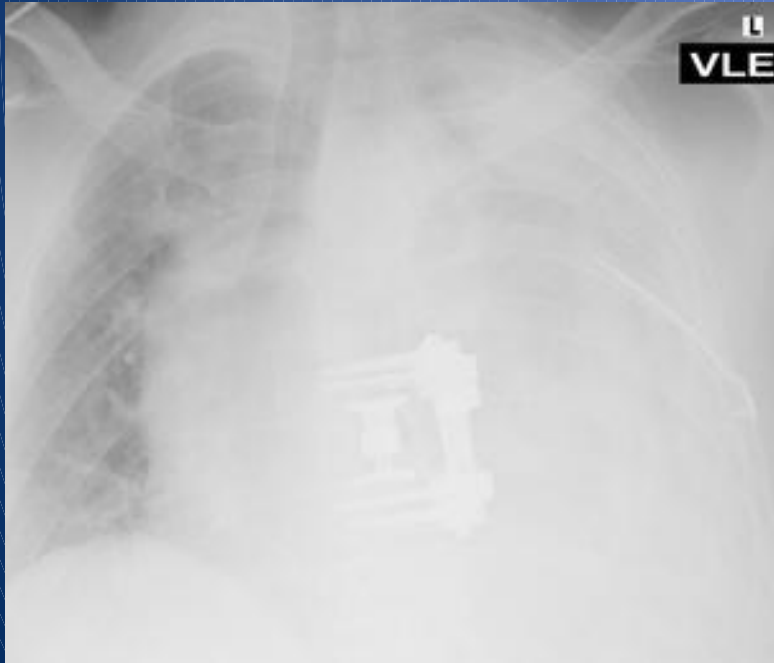
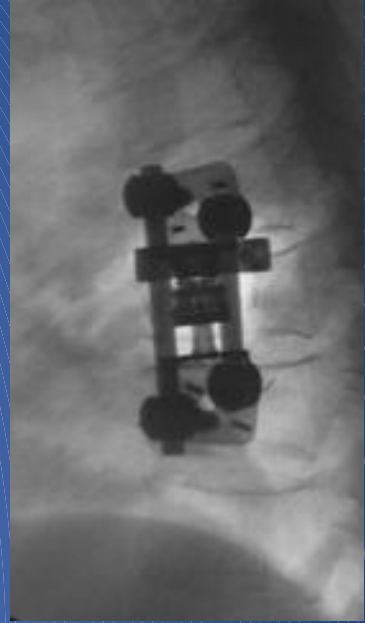
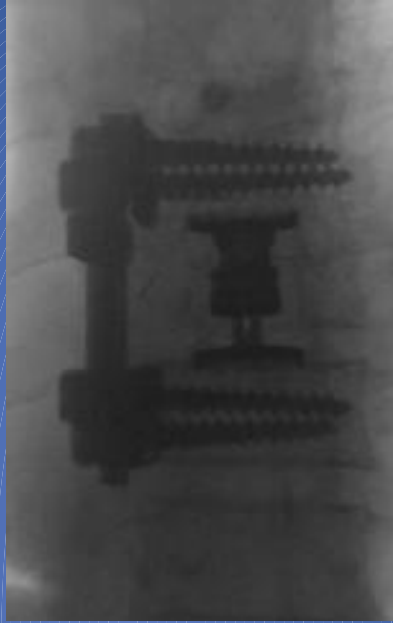
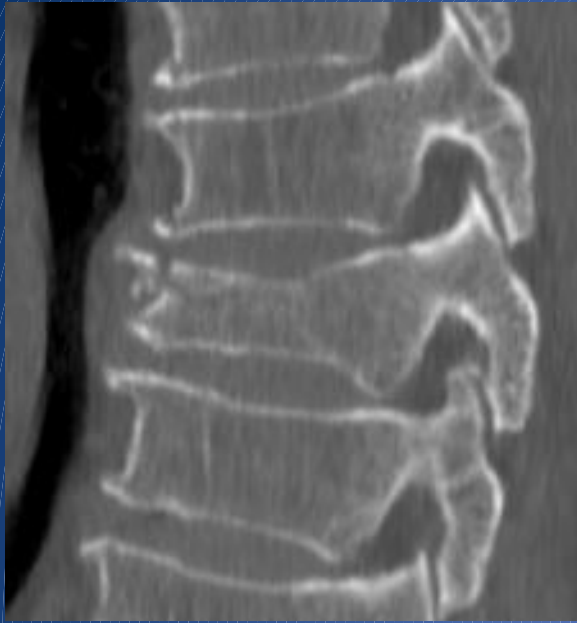- 1x fúze Th10/11
- 1x fúze Th8/9

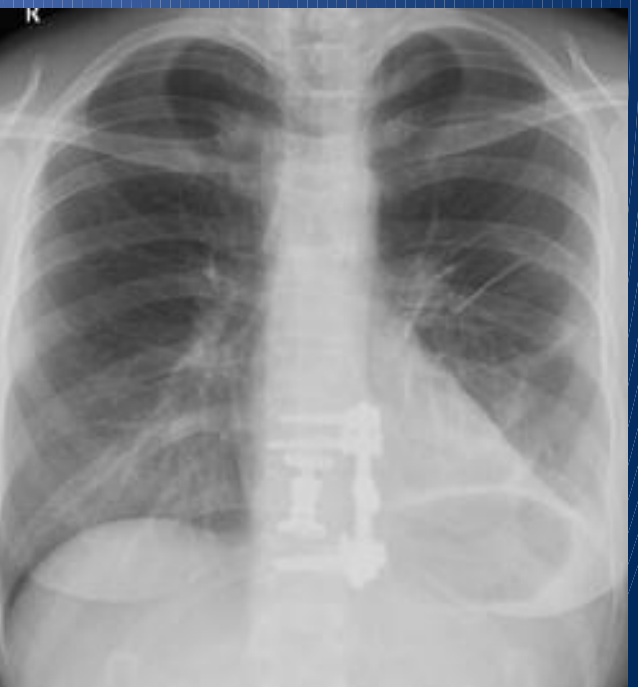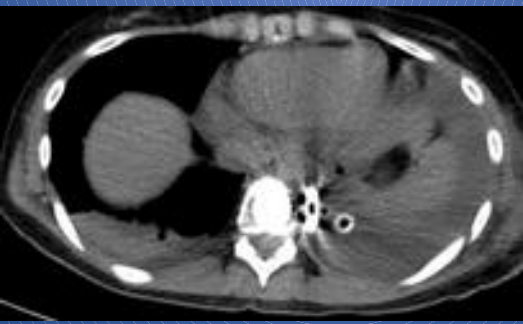

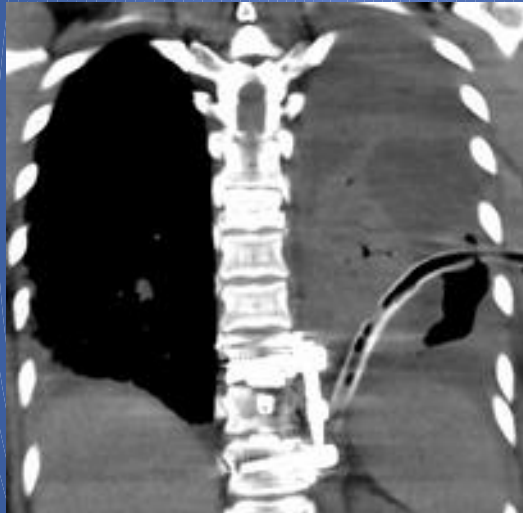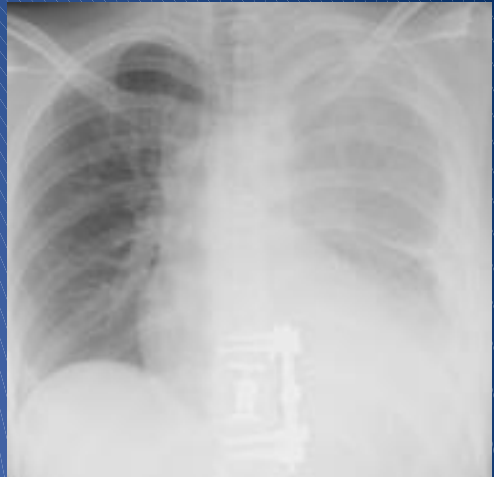
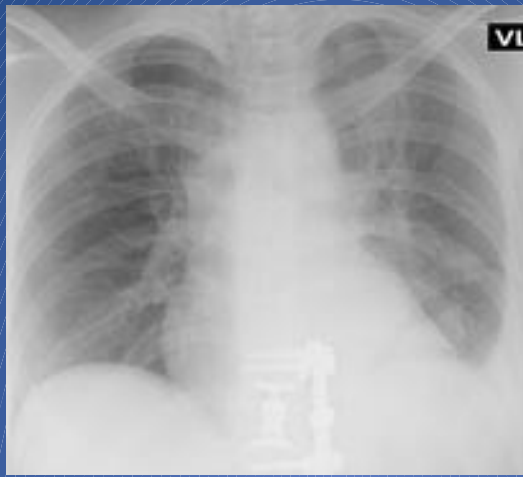
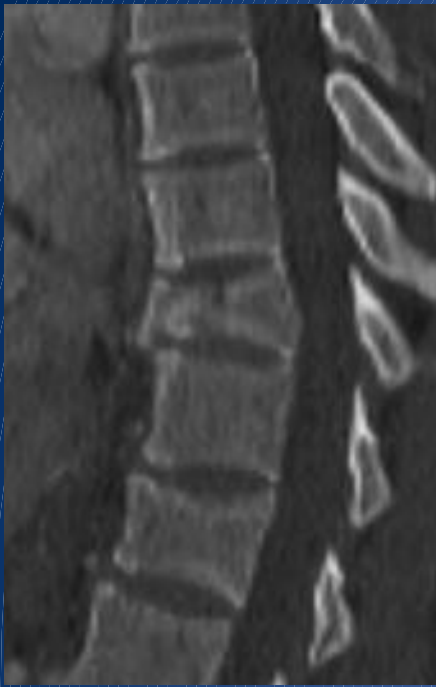


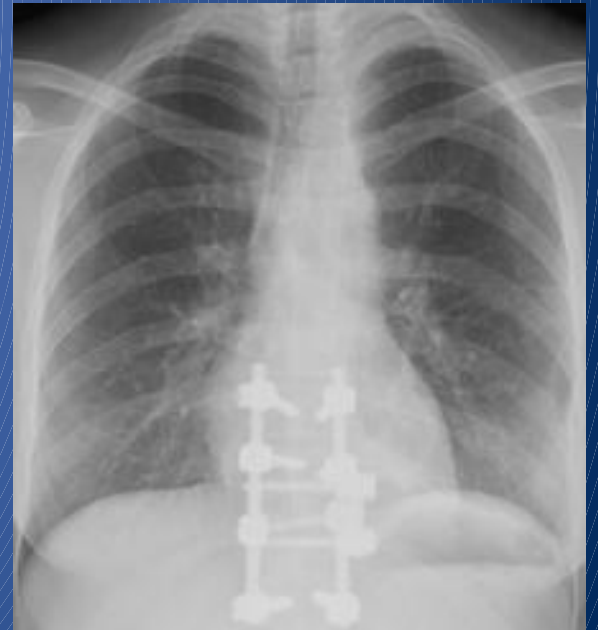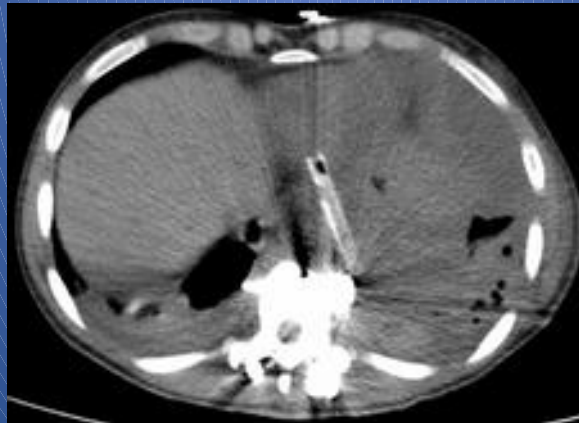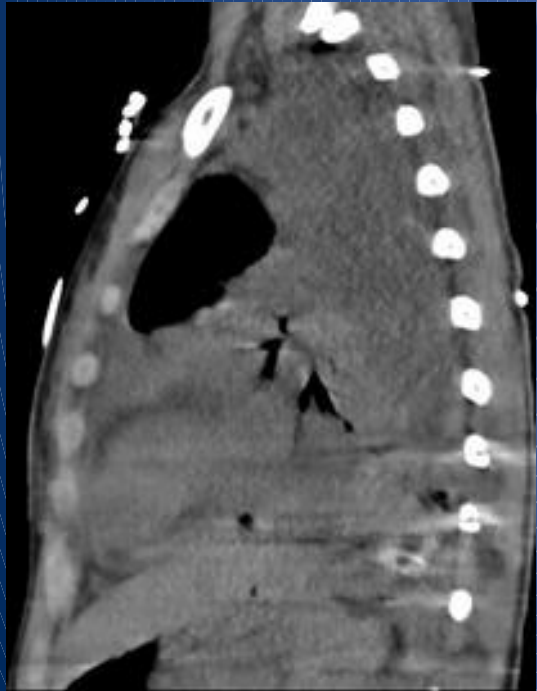
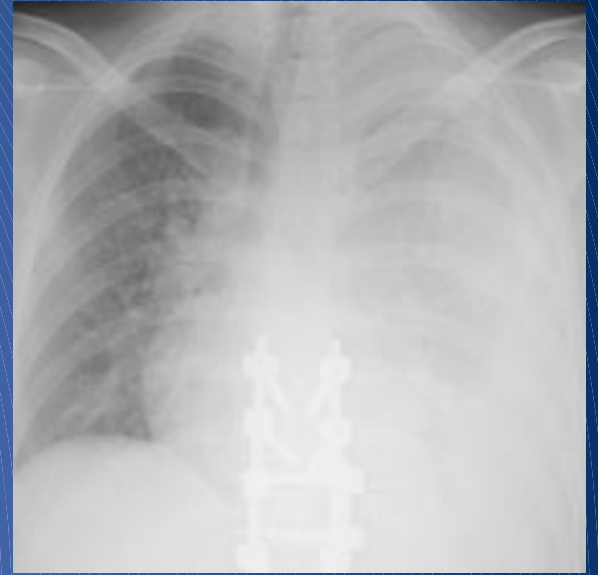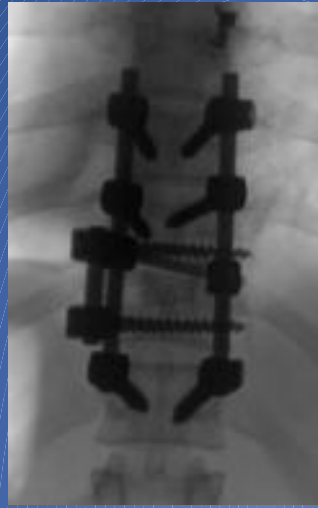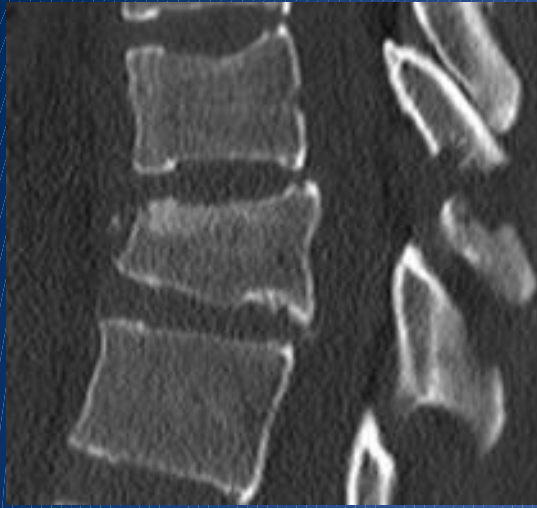Komplikace

- 3x revize pro hemothorax
 - 1x uvolnění klipu z a. segmentalis
 - 2x obliterace (komprese) hrudního drenu



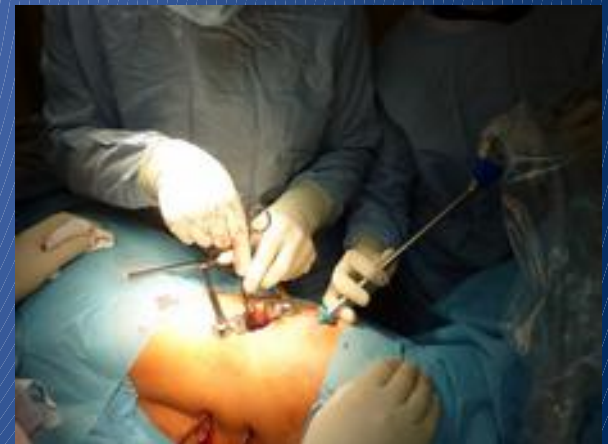





Závěrem ...

- jedna anestezie – komplexní ošetření
 - dobrá vizualizace a přehlednost
 - malé operační ranky
 - menší pooperační bolest
 - kosmetický efekt
 - rychlejší mobilizace – vertikalizace
 - bez přídatné fixace
-
- náročnost technického vybavení
 - zkušenosti operačního týmu
+ anestezie



**Děkuji Vám
za
pozornost**

