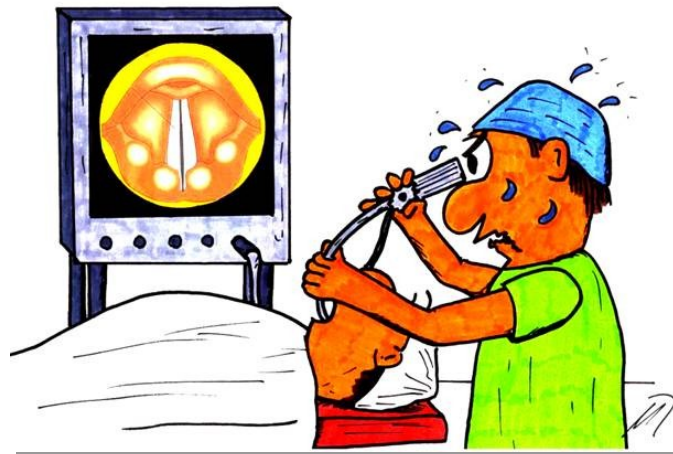


Fibrooptická intubace

Tomáš Brožek

Kam ji zařadit?

- **SADs**
- **přímá laryngoskopie**
- **videolaryngoskopie**
- **fibrooptická intubace**
- **koniopunkce / koniotomie**
- **tracheostomie**

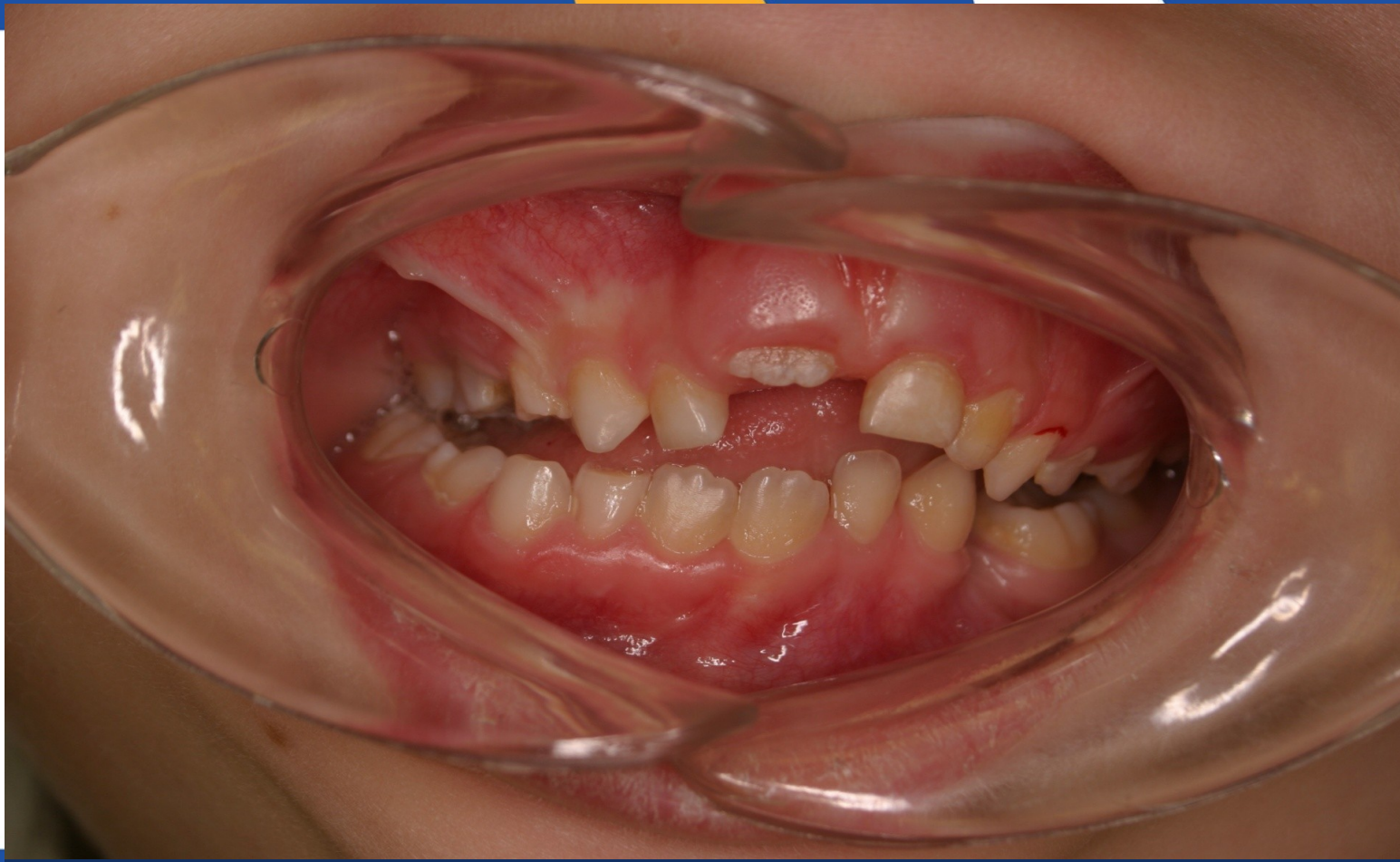

FOI - proč se jí bojíme a odmítáme jí?

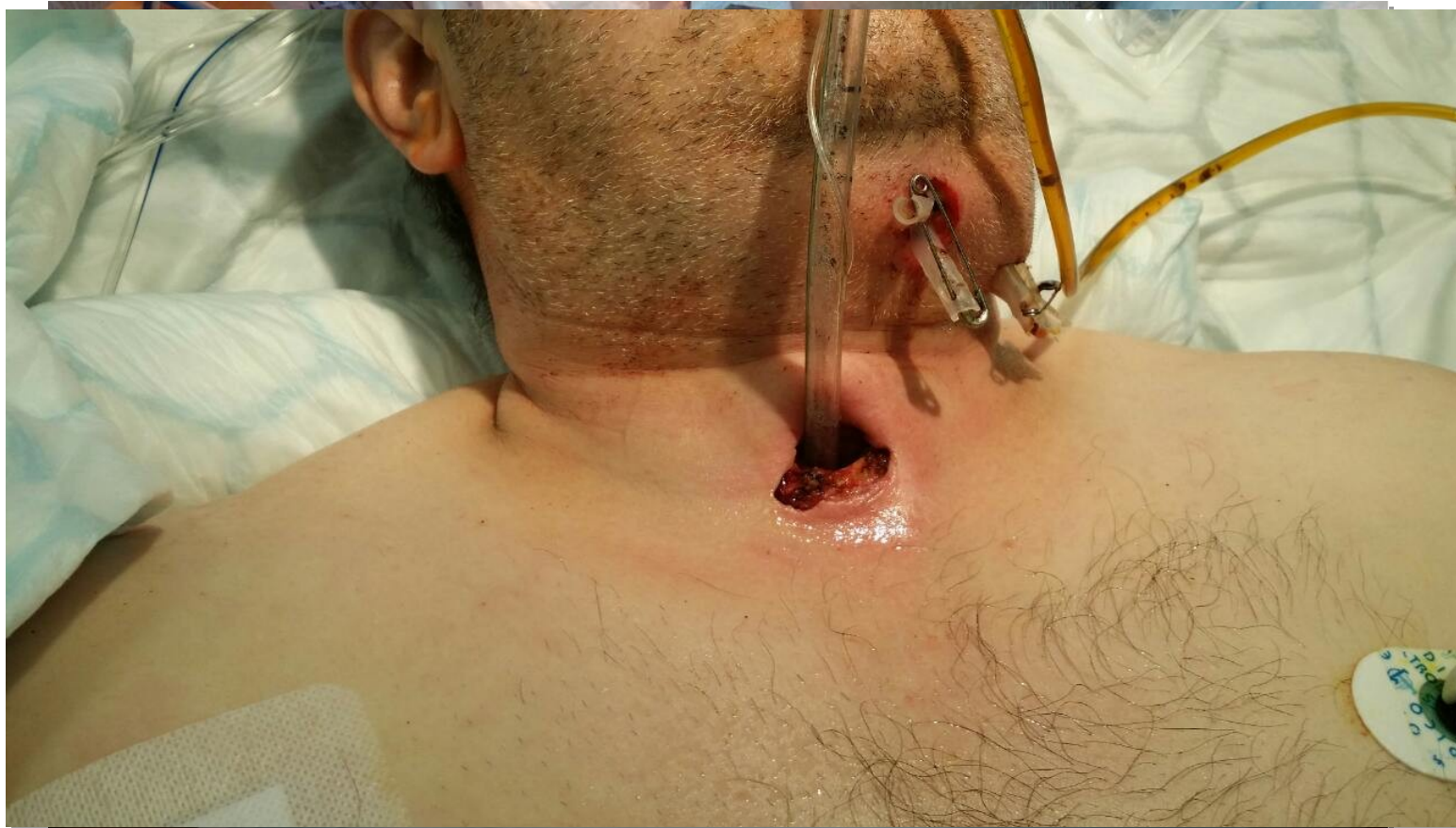
- **dojem, že si vystačíme se základními pomůckami na zajištění dýchacích cest**
- **nemáme znalosti a bojíme se jí**
- **je technicky složitá**
- **pro pracovní vytíženost není čas na trénink**
- **zvládnutí FOI k bezpečnému zajištění dýchacích cest vyžaduje dlouhou přípravu**




U jakých pacientů FOI použít?



Užití u plánovaných x akutních x **emergentních** výkonů (*ultimum refugium?*)



Kudy na to?

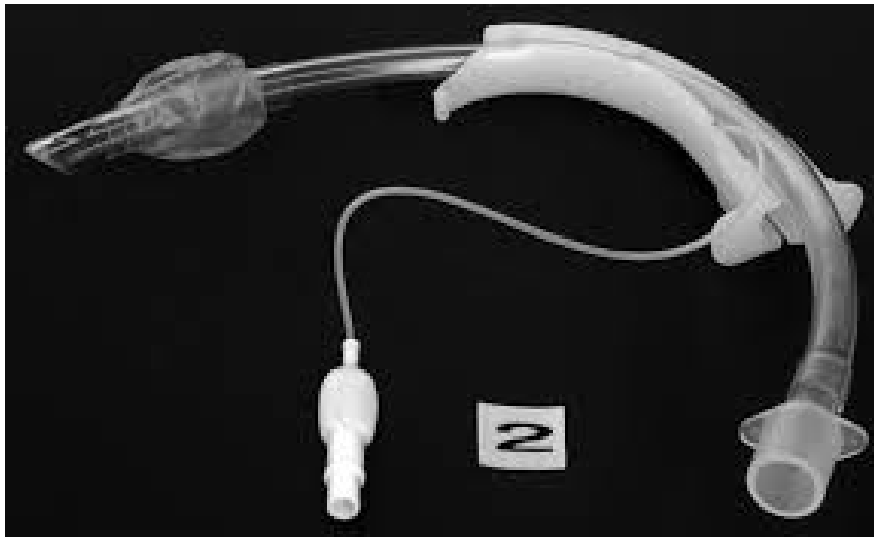


- ***interincizální vzdálenost***
18 -20 mm
- ***v celkové anestezii***
- ***ochrana DC***
- ***možnost intermitentní oxygenace a ventilace***



Orotracheální cesta

- **technicky nejnáročnější**
- **vyžaduje povytažení jazyka či užití Bermanova airway**

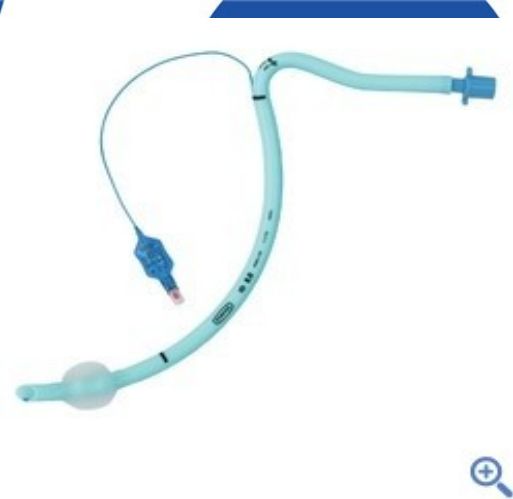



Nasotracheální cesta

- **bez ohledu na interincizální vzdálenost**
- **LA + analgosedace**
- **spontánní ventilace pacienta**
- **ne koagulační porucha a poranění baze lební**
- **nutná spolupráce pacienta**

Postup nasotracheální intubace



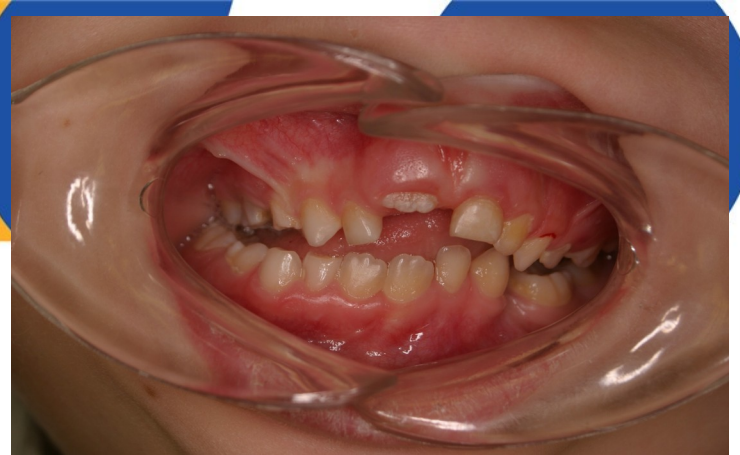- **informování pacienta**
- **analgoosedace (Midazolam, Sufentanil,...)**
- **nosní kapky s vasokonstrikčním efektem (Sanorin)**
- **LA – lze i nebulizačně, znecitlivění sliznice trachei přes lig. konicum**
- **oxygenace**
- **FOI**
- **úvod do CA až po zavedení NTI přes hlasivkové vazy**

Komplikace FOI

- **selhání techniky**
- **hematom, krvácení**
- **otok, protrahovaný výkon**
- **špatná viditelnost – hleny, mlžení optiky**
- **selhání umístění OTI, NTI**



Něco se pokazilo, asi...



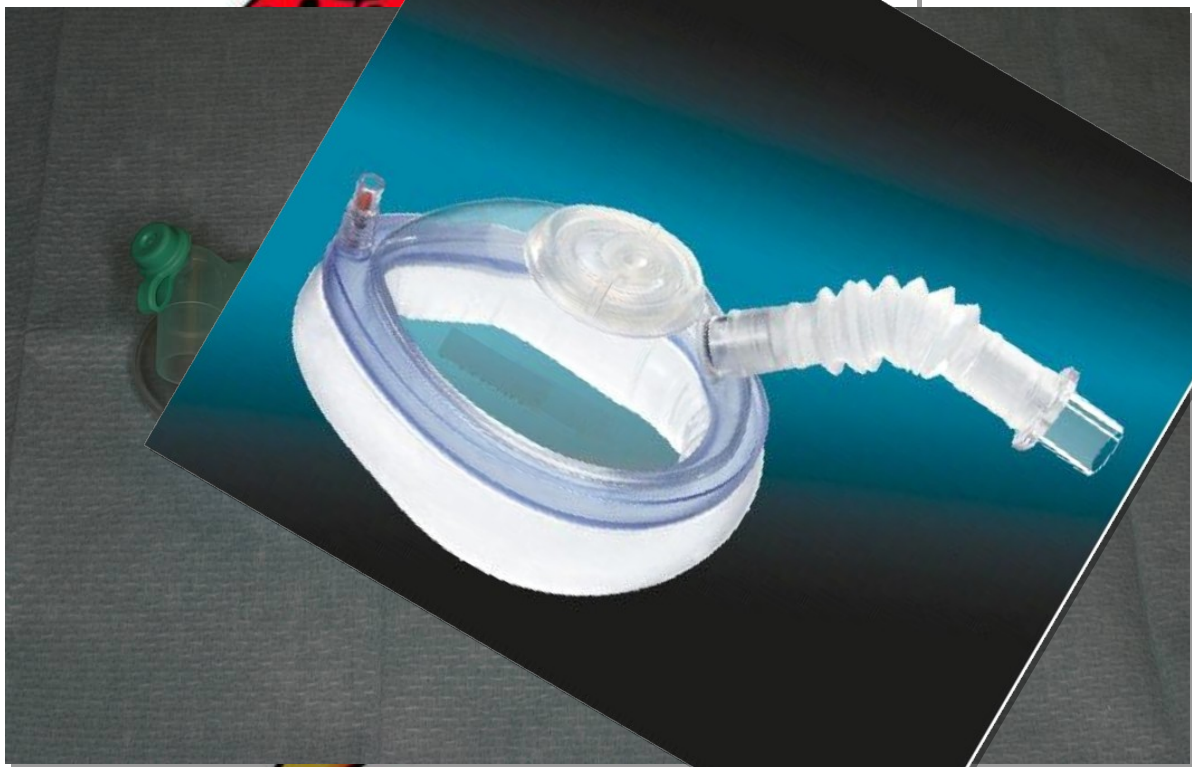J.Š. 2004 - kasuistika

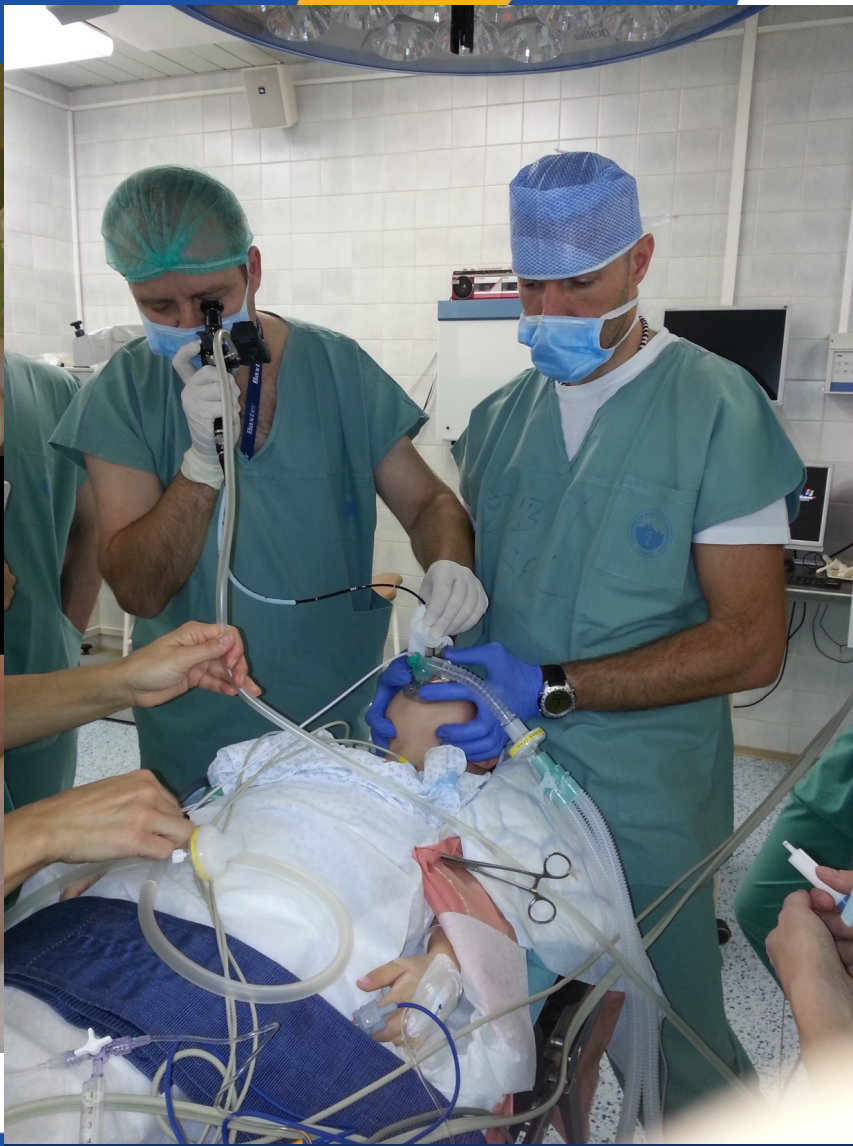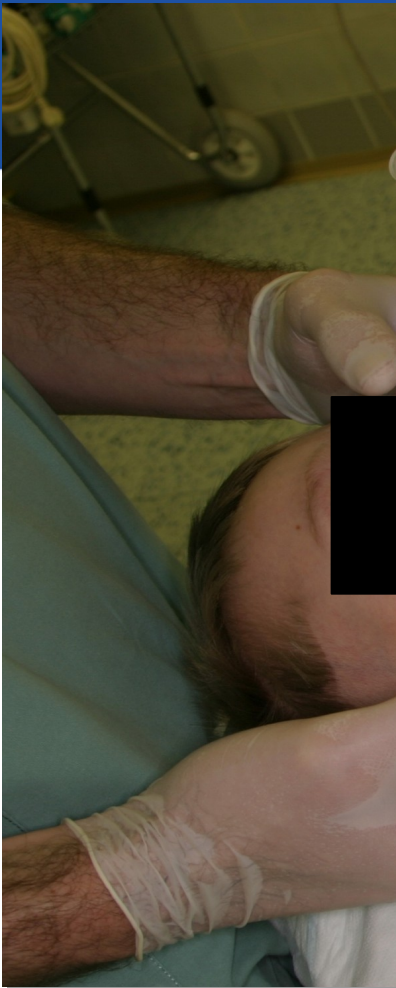OA: několik týdnů po narození sepse (*Staphylococcus aureus*)

- asymptomatické postižení TMK vpravo
- manifestace kolem 3 roku – IIG= 3 mm
- **ORL vyšetření: masivní adenoidní vegetace**
- zajištění DC k operačnímu výkonu – NTI fiberopticky


Operace - resekce kloubního výběžku TMK vpravo

+ náhrada resekátu osteochondrálním štěpem z vlastního žebra









Když už to máš,
zkus to používat.

Děkuji za pozornost.

Klinika anesteziologie, resuscitace
a intenzivní medicíny 1. lékařská fakulta UK
a Všeobecná fakultní nemocnice v Praze

U nemocnice 2; 128 08 Praha 2

T: +420 224 962 243

F: +420 224 962 118

E: karim@vfn.cz

www.karim-vfn.cz