

# Invazivní vstupy do hrudníku - punkce, thorakostomie, HD – kdy, jak a co?

Akutně.cz, Brno 17.11.2018  
MUDr. Jan Čiernik ZZS JMK p.o.



# Pneumothorax

Nahromadění vzduchu v pleurální dutině vedoucí ke kolapsu příslušné plíce či jejího okrsku

## Etiologie:

- Spontánní
- Traumatický
- Pooperační
- Iatrogení

## Formy

- Tenzní
- Pneumohaemothorax
- Pneumofluidothorax
- Empyem

# Spontánní PNO

- 7.4 případů na 100,000 osob ročně – muži - 1.2 na 100,000 ženy
- 2% ze SPNO - tenzní
- muži:ženy - 6:1 (SPNO).
- 102 x častěji u těžkých kuřáků
- vysocí, štíhlí muži (MARFAN) 20-40 let.
- ženy 30-50 let. (1-3 dny po začátku menses)
- brániční defekty (?)
- anamnéza traumatu
- invazivní zákrok v oblasti hrudníku

# Iatrogení pneumothorax

- Kanylace CŽK – v. subclavia, v. jugularis int., v. anonyma
- Punkce hrudníku
- Laparoskopie – defekt/poranění bránice
- Nesprávné zavedení hrudního drenu
- mechanická ventilace
- CPR
- Hyperbarická oxygenoterapie, TBNA, FNAB, biopsie jater, st.p. chirurgické léčbě



**CAVE u sekundárních transportů**

# Traumatický

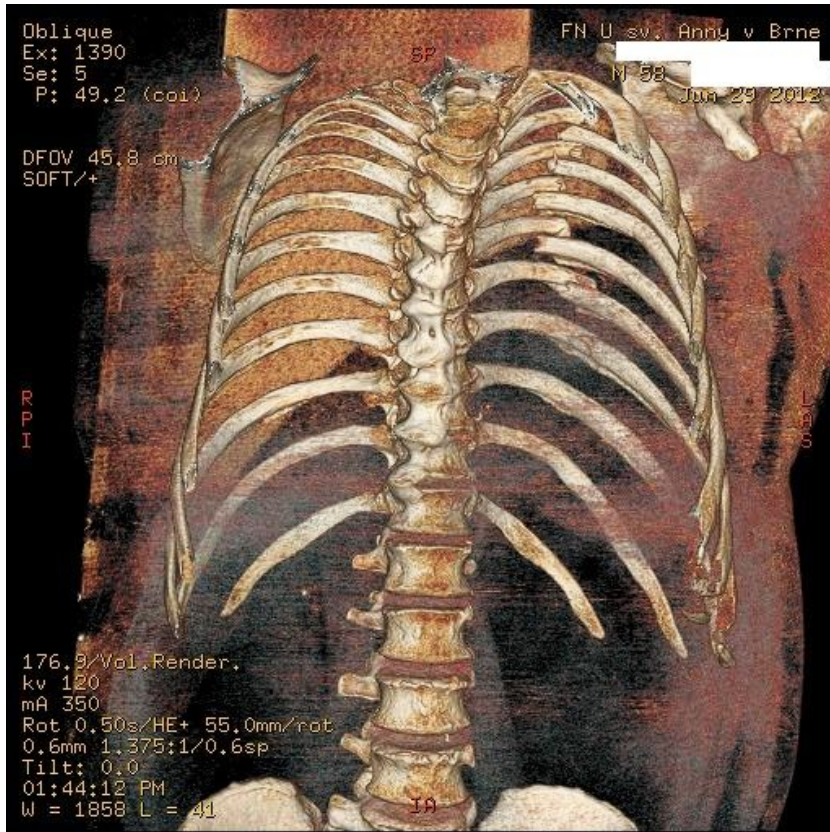
- Tupé nebo penetrující poranění
- Ruptura parietální či viscerální pleury a přilehlých struktur plicí či hrudní stěny
- 0,7 - 30% u polytraumatizovaných
- Mortalita až 91% při UPV

## **A Population-Based Study on Pneumothorax in Severely Traumatized Patients**

Di Bartolomeo, Stefano MD; Sanson, Gianfranco RN; Nardi, Giuseppe MD; Scian, Franca RN; Michelutto, Vanni MD; Lattuada, Luca MD



# Trauma a PNO



- PNO včetně tenzního může být důsledek tupého poranění hrudníku bez fraktury žeber
- autonehody, pády, často laterální směr násilí
- kterékoliv penetrující poranění může způsobit tenzní PNO
- 12% pacientů s bodnými ranami PNO s odstupem

# Patofyziologie tenzního PNO

- léze parenchymu či bronchu
- jednocestná chlopeň
- vzduch (plyn) se dostává do pleurální dutiny, ale nedostane se zpět
- pozitivní tlak při mechanické ventilaci (PEEP) může způsobit „air-trapping“

# Patofyziologie II

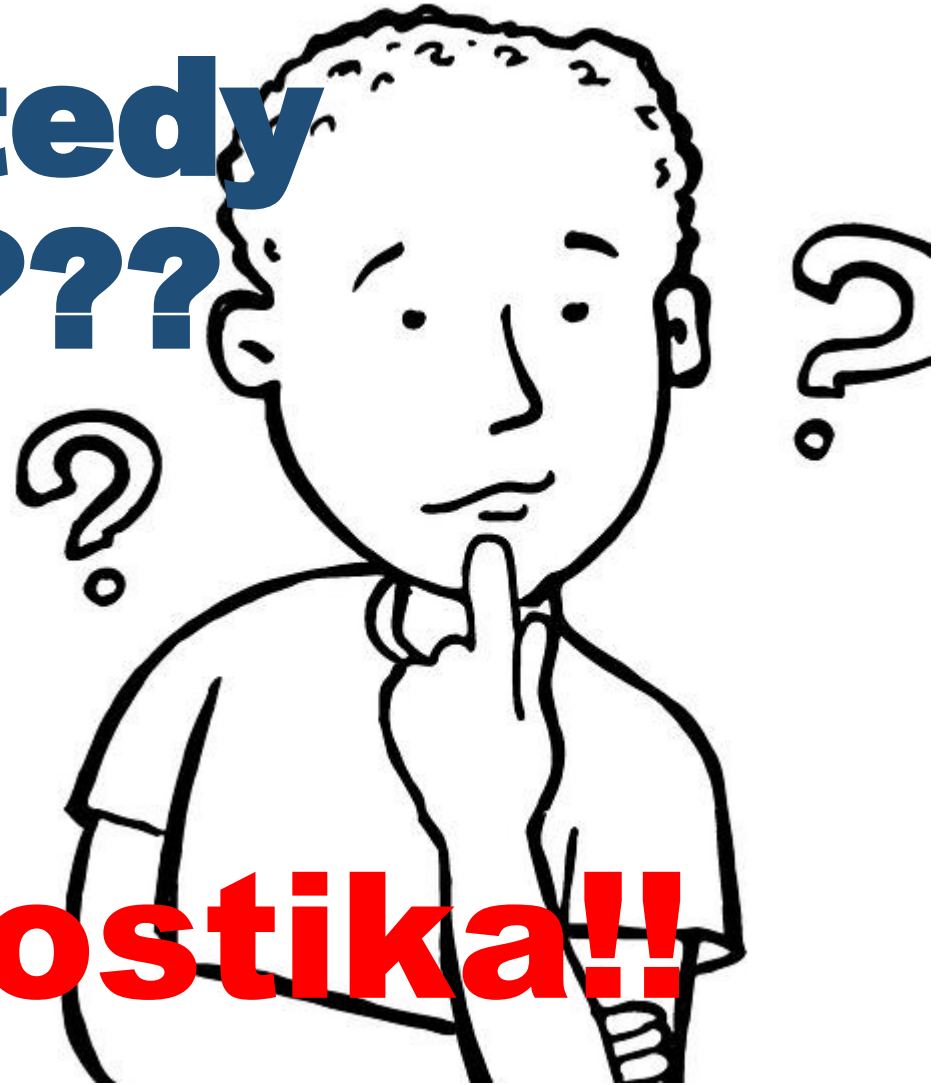- nárůst intrapleurálního tlaku
- srdce a struktury mediastina jsou dislokovány na kontralaterální stranu, komprese protilehlé plíce
- hypoxie
- snížený žilní návrat (tenkostěnné síně)
- hypotenze
- hemodynamický kolaps



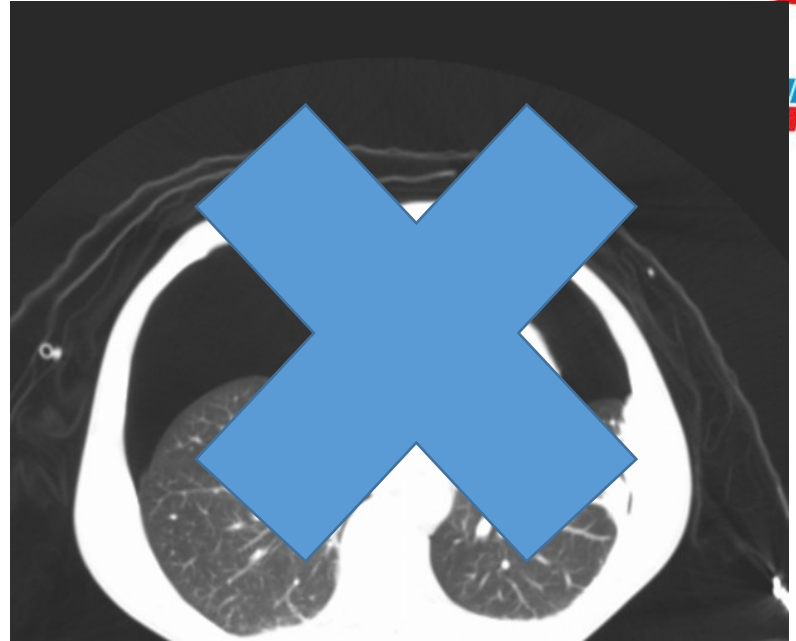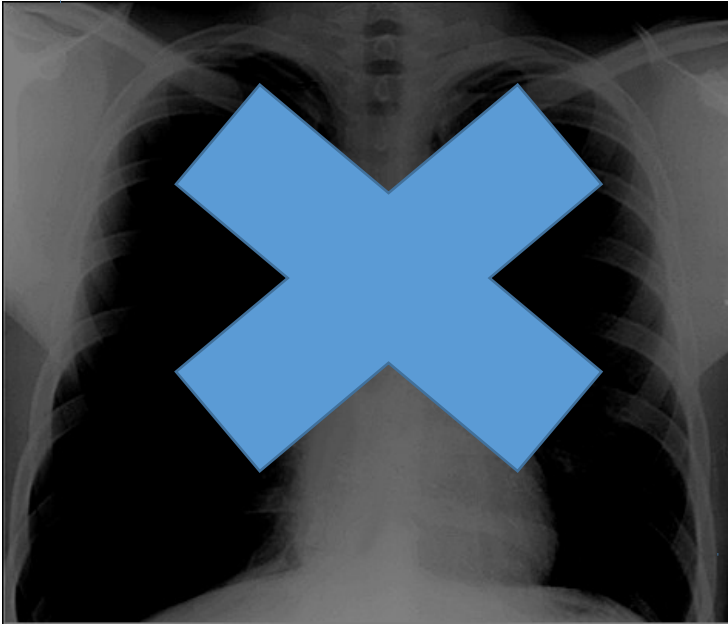
# Tenzní PNO

- život ohrožující situace
- dislokace mediastinálních struktur a omezení kardiovaskulárních funkcí/hypoxie
- rozvoj v řádu několik minut, u UPV i několik vdechů

**V čem je tedy  
problém???**



**Diagnostika!!**



# Klinika – spont. ventilace



- **Bolest na hrudi, dyspnoe - 90 - 100%**
- **Tachykardie, oslabený poslechový náález -50-75%**
- **Hypotenze, pokles SpO2, deviace trachey – do 25%**
- **Cyanoza, hypersonorní poklep, hyperexpanze, rozšíření krčních žil – do 10%**

Tension pneumothorax—time for a re-think?

S Leigh-Smith, T Harris

# Klinika - UPV

- rychlý nástup
- pokles SpO<sub>2</sub>
- tachykardie
- emfyzém
- vysoký ventilační tlak
- hypotenze

**Jen přechodné  
zlepšení po OTI  
a UPV !!!**

Tension pneumothorax—time for a re-think?

S Leigh-Smith, T Harris

# Jediná jistota je trvalá nejistota



„ticho prosím všichni, poslouchám dýchání..“



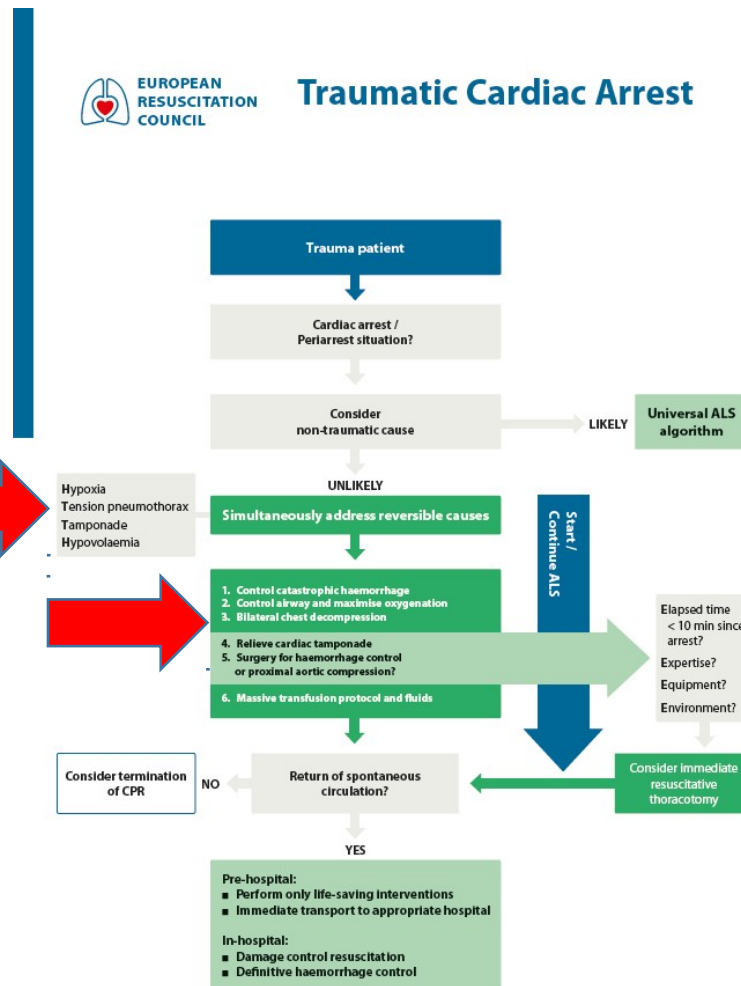
„tak já si teda myslím, že můj pacient má  
PNO....co dál?“



# Budu léčit ?? Potřebuje to?



- saturace pod 92% na O2
- systolický TK pod 90mmHg
- dechová frekvence pod 10
- progredující porucha vědomí při oxygenoterapii
- desaturace při UPV (korektně OTI?)
- srdeční zástava – bilat. torakostomie – ERC Guidelines 2015



**Punkce/pleurocentéza**

**Torakostomie**

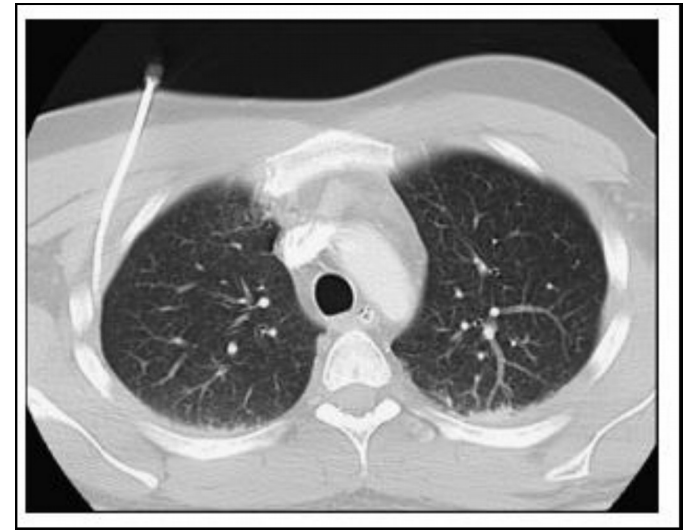Jak ?



**Hrudní drenáž**

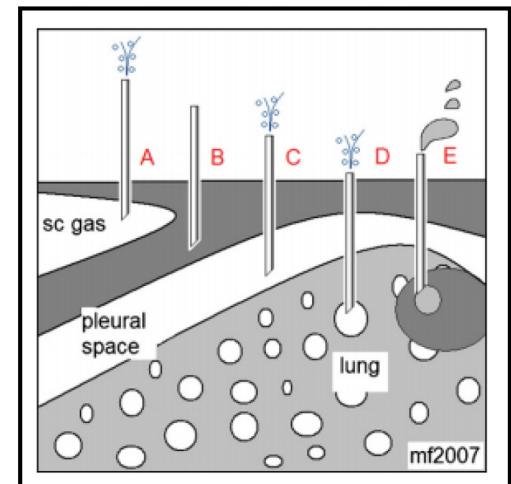
# Punkce

- rychlá
  - nenáročná na vybavení
  - mininvazivní
  - jednoduchá, bezpečná ?
- 
- ne každá aspirace vzduchu je ta správná ..



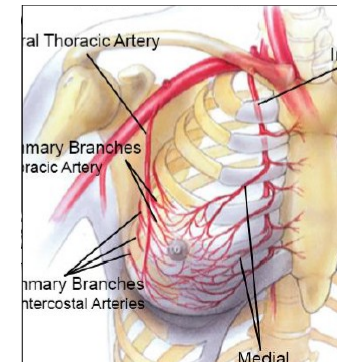
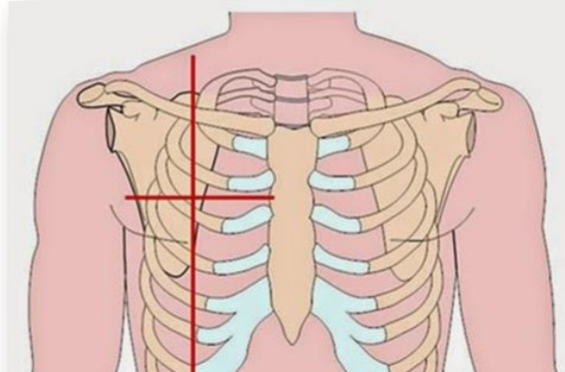
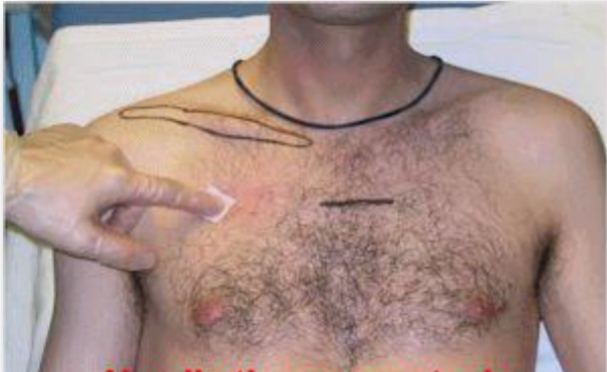M Fitzgerald , Injury, Int. J. Care Injured (2008) 39, 9—20

## Possible Positions of Needle Thoracocentesis

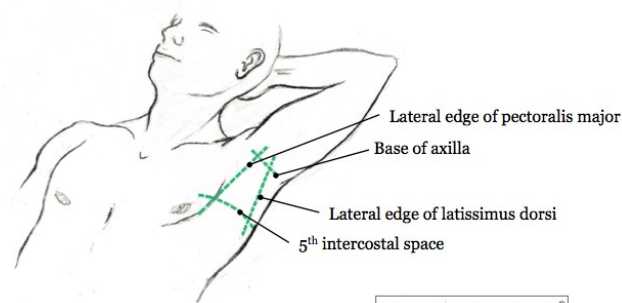


M Fitzgerald , Injury, Int. J. Care Injured (2008) 39, 9—20

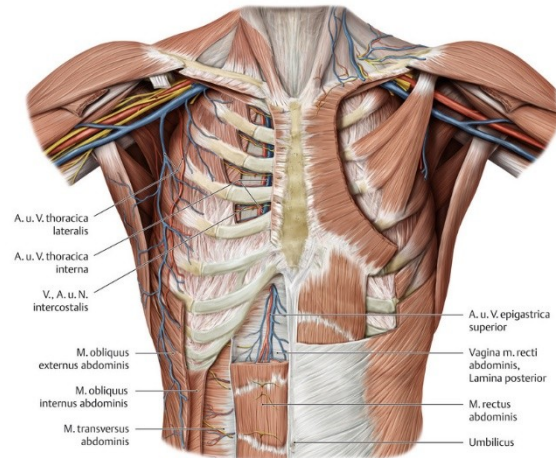
## 2.mzž, střední klavikulární čára, při horním okraji žebra



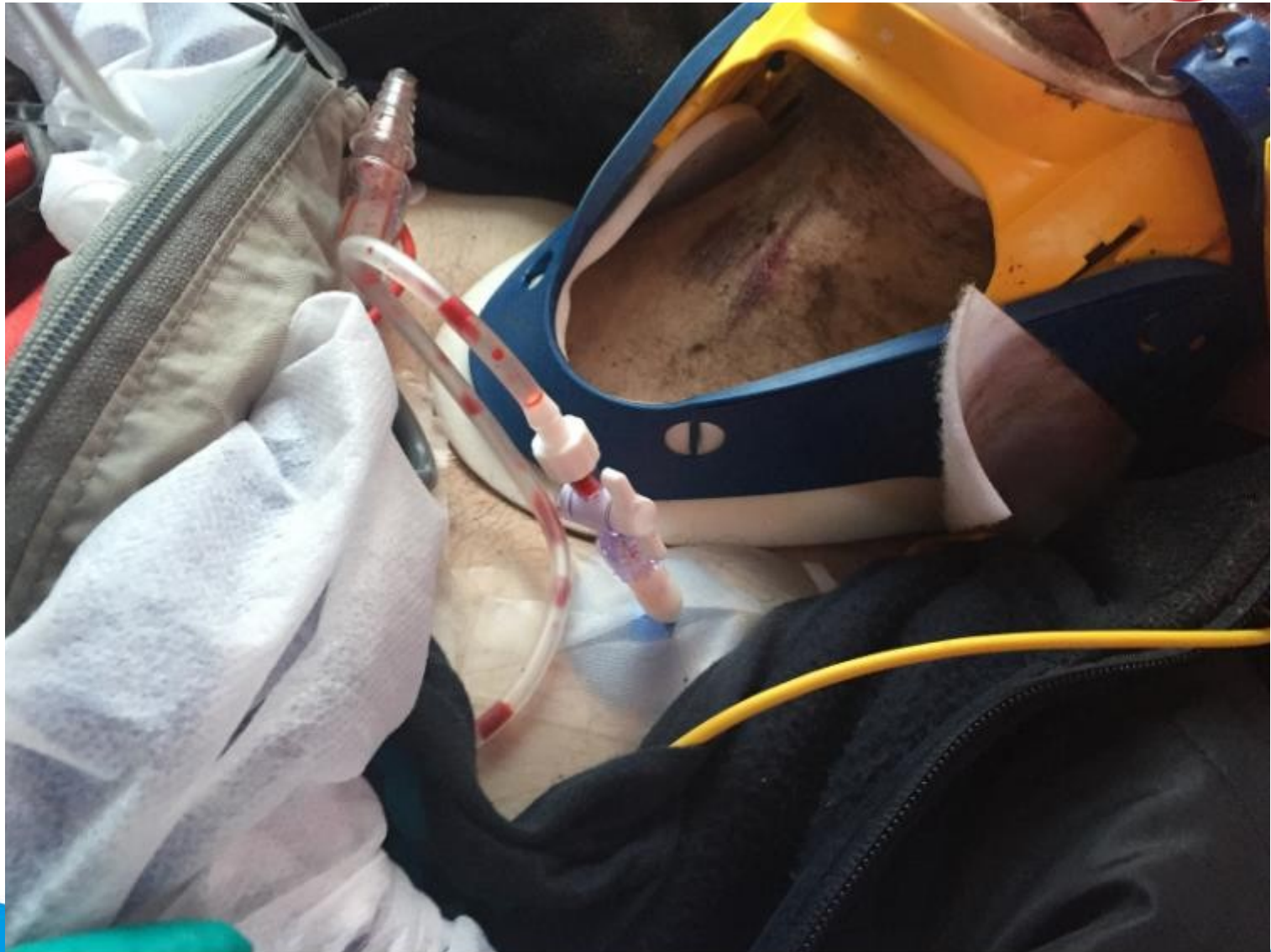## 4./5. mzž, přední axilární čára



EBM CONSULT®



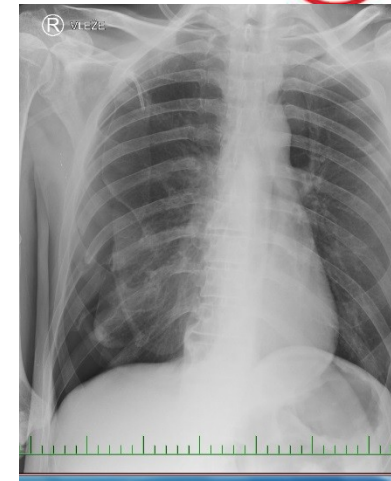



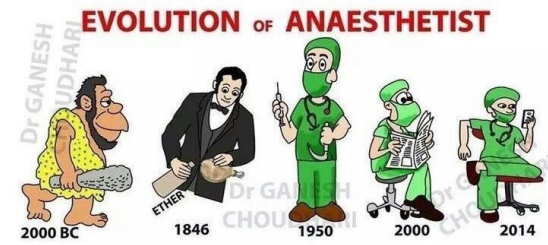


Jak zjistím že jsem dobře?



Pacient se lepší..



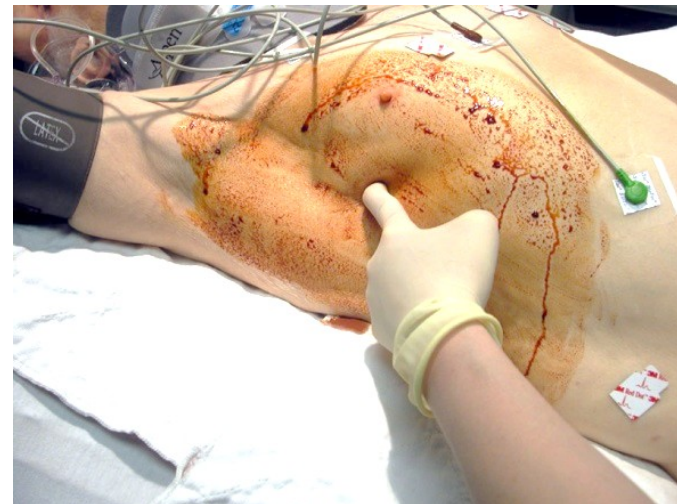
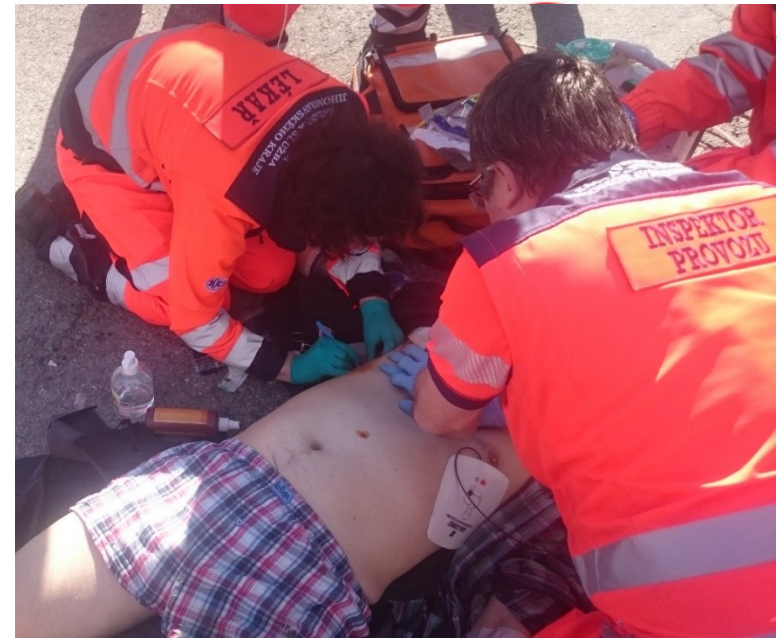Ale on se nelepší...co dál???





# Torakostomie

- "je díra do hrudníku"
- "lepší otevřený PNO než tenzní"
- digitální ověření
- úspora času a vybavení
- stejná anatomická lokalita
- bilaterální jen při UPV



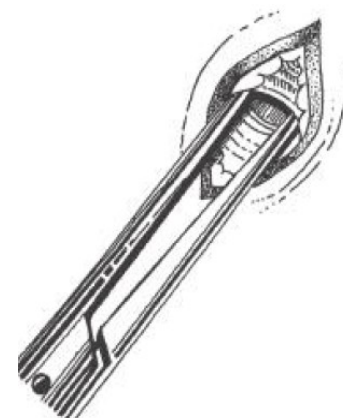
# Technika



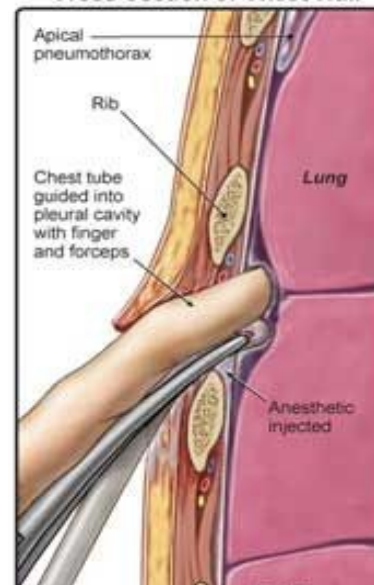
- řez 4-5 cm v průběhu mezižebří, střední axil. čára
- ostře jen kůže a podkoží
- tupou preparací nad horním okrajem žebra
- tupě nástrojem přes parietální pleuru
- digitálně ověřit úplnost

**PROČ ??**

..my si to myslíme, ale my to nevíme..



Cross Section of Chest Wall



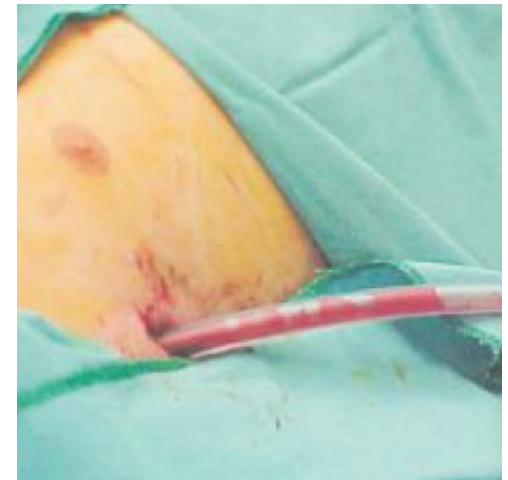
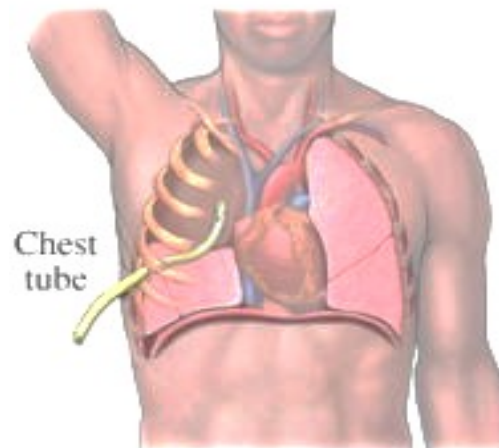
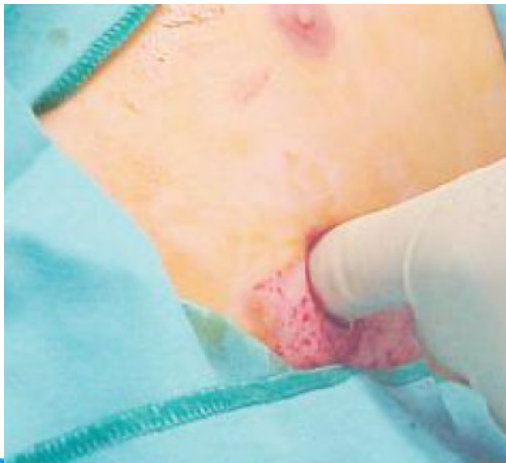# Hrudní drén v PNP??

**NE**

- riziko komplikací
- specializované vybavení
- problematická fixace

**ANO**

- riziko okluze torakostomie
- řešení haemothoraxu

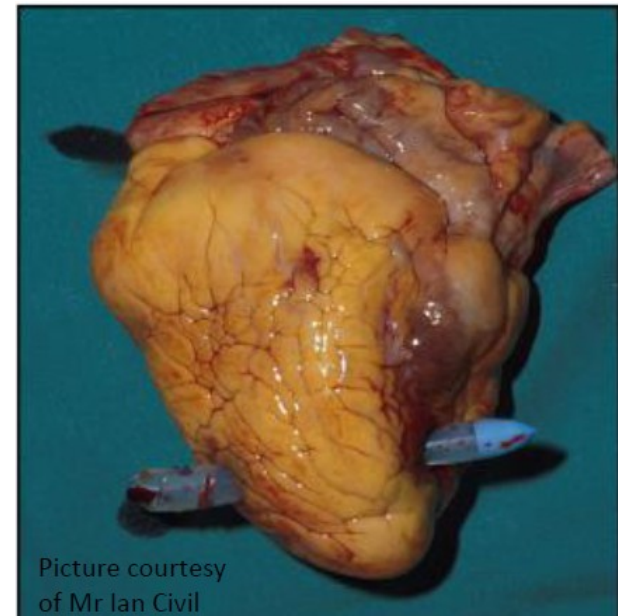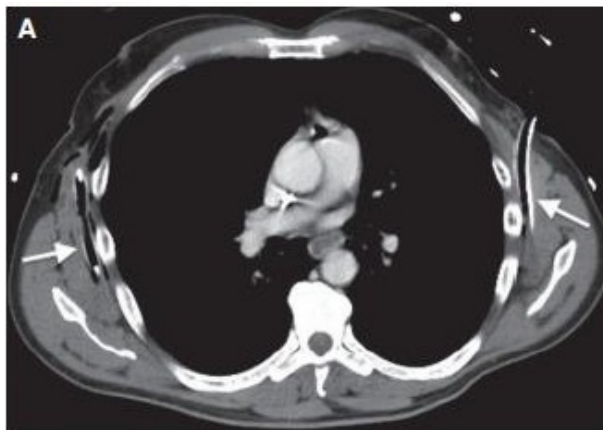


# Hrudní dren II



- možnost improvizace (OTK...)
- chlopeň/aktivní sání?
- ne trokarový dren... proč?

vysoká míra stresu + vysoká hladina  
adrenalinu + 1-2 ostré tyče + nebohý  
hrudník =



Picture courtesy  
of Mr Ian Civil



# Děkuji za pozornost

## Použitá literatura:

- The pre-hospital management of life-threatening chest injuries: a consensus statement, The Royal College of Surgeons of Edinburgh Caroline Leech, Keith Porter, Richard Steyn, Colville Laird, Imogen Virgo, Richard Bowman
- What the evidence shows: Finger Thoracostomy Vs Chest Tube Insertion Vs Needle Decompression  
Cynthia Griffin D.O., EMT-P, University of Wisconsin MedFlightFellow 2014, April 21, 2015
- <https://www.ncbi.nlm.nih.gov/pmc/articles/PMC1726546/pdf/v022p00008.pdf>
- <https://bmcmmededuc.biomedcentral.com/articles/10.1186/1472-6920-9-3>
- [http://journals.lww.com/jtrauma/Abstract/2001/10000/A\\_Population\\_Based\\_Study\\_on\\_Pneumothorax\\_in.9.aspx](http://journals.lww.com/jtrauma/Abstract/2001/10000/A_Population_Based_Study_on_Pneumothorax_in.9.aspx)