



Krajská nemocnice Liberec, a.s.  
*nemocnice Liberec nemocnice Turnov*


# Kazuistika polytraumatu XY

Marie Pillmannová  
Bc. Pavla Wanková

*umíme pomáhat*



## **13.8.2016** - místo úraz: Český Dub

- Muž, 34 let, pád z motorky v prudké zatáčce pod projíždějící osobní vůz zn. Škoda Felicia, vláčen cca 40m a zaklíněn
- Na místě vyprošťován pomocí svědků, volána RZP, vzhledem k lokalitě vyslána i jednotka LZS
- **17:40** výzva LZS Liberec
- **17:52** začátek ošetření LZS
- GCS 5, prepitace žeber, otevř. fr. levého bérce, hypotenze
-  Intubace, UPV, analgosedace
- **18:18** transport do Traumacentra KNL



- **18:25** Přistání Heliport KNL
- Při předání TK 50/20, P 130/min, GCS 3, řízeně ventilován(dýchání bilat. oslabené), břicho palpačně tuhé,vzedmuté
- **Těžký hemoragicky šok, nehmatná periferní pulzace, bledý kolorit**
- dle FAST SONO zjištěna **volná tekutina** v oblasti jater a sleziny, bilat. fluidothorax 1,5-2cm
- Zahájeno hrazení krevních ztrát u ŽOK, 4xEBR z vitální indikace, Exacyl a 4g Fibrinogenu
- **Přímý transport z HLP na op.sál**



- Pro desaturaci na OP sále hrudní drén l. sin. - Hemothorax cca 1000 ml krve
- Provedena urgentní laparotomie - Hemoperitoneum
- Ruptura bránice cca 25cm – sutura
- Lacerace retroperitonea pod radixem mesenteria odkud výrazné krvácení, ligacce, tamponáda, lacerace jater, odtržení závěsu od tenk. střeva 10cm
- I přes ošetřování drobných krvácení dochází stále k masivnímu krvácení z retroperitonea.
- Oběhově zlepšen ale s nutností **MASIVNÍCH PŘEVODŮ KREVNÍCH DERIVÁTŮ** a vysokých dávek Noradrenalinu.



- Krvácení operačně nelze dále řešit, tamponáda, Bogota Bag
- Levý bérec – zevní fixátor
- **22:24** - **CT** v režimu polytrauma, potvrzen bilat. PNO, kontuze plic, fr. žeber
- **22:45** – **ARO** - výrazná oběhová nestabilita, nepřetržité masivní převody krevních derivátů, volumoterapie, četné kontrolní odběry, zaveden hrudní drén vpravo – 1 100ml krve
- **23:58** transport na **RDG**, snaha o selektivní embolizaci vícečetných krvácejících arteií
- Poté zpět na **ARO** - přechodná stabilizace, budí se do kontaktu, pokračováno v intenzivní terapii
- **14.8.** během dne progreduje oběhová nestabilita, vysoké odpady z drénů



- Provedeno RTG, CT, Chir. Konzilium,
- na odd. T.S. se nemusíme již ani představovat ..zvažujeme tykání :)
- **RDG** - Reembolizace krvácení do retroperitonea a břišní dutiny
- Zpět **ARO**, pacient stabilní, výrazný celotělový otok, Furosemid,
- analgosedace, nízká dávka Nor.
- aplikace K.D. dle výsledků Rotem, hematolog. a klin. obrazu
- **Pacient dostal od příjmu do definitivního zastavení krvácení tj. do 14.8. 22.00 hod(za 28 hodin od úrazu)**
- **54 T.U. erytrocytů**
- **58 T.U. plasmy**
- **12 T.D. trombocytů (7x nákup)**
- **33g fibrinogenu**
- **7200 i.u. PCC**
- **9mg Novoseven**



- **15.8.** revize hrudníku - odstraněna koagula 1,5l, revize bránice - ruptura i vpravo - plastika sítkou, v dutině břišní-odstranění 2 l koagul, nález avitální části dist. Ilea-Ileostomie, nadále Bogota Bag
- **4 T.U. ERD, 3 T.U. Plasmy, 2 T.D. trombocytů**
- **16.8.** ještě **2 T.U.ERD, 3 T.U. Plasmy, 2 T.D. trombocytu**
- **17.8.** revize D.B., odstraněn Bogota Bag, op.rána uzavřena svorkami
- v dalších dnech obtížný weaning komplikovaný ICU deliriem
- **29.8.**PDT, snižována sedace, spolupracuje, psychmot.neklid
- **1.9.** OS levého bérce, postupně p.o. příjem, intenzivní RHC
- **4.9.** odpojen na zvlhčovač
- **5.9.** trvale na zvlhčovači
- **9.9.** dekanylace



- **18.9. překlad na traumatologické odd. ....**
- **V průběhu kritických 28 hodin jsme s úspěchem..... nepočítali. Rychlý přístup bez časových prodlev od převzetí pacienta na heliportu, sehraný týmový postup několika sester a lékařů s jasným algoritmem na začátku a multidisciplinárním individualizovaným přístupem v dalším průběhu zvyšuje šance pacienta a výrazně posouvá hranice přežití u extrémně těžkých polytraumat.**





# diagnostický souhrn

**Hemorhagický šok**

**Comotio cerebri s přechodnou poruchou vědomí**

**Těžké poranění hrudníku**

**Pneumothorax a hemothorax bilaterálně**

**Seriová fraktura žeber bilaterálně (vpravo 2, 6-11, vlevo 5, 9-11)**

**Kontuze plic**

**Ruptura bránice bilaterálně**

**Hemoperitoneum**

**Lacerace jater**

**Lacerace mesenteria distálního ilea**

**Lacerace břišní stěny s lacerací epigastrických dolních tepen**

**Krvácení do retroperitonea**

**St.p. embolizaci větví a. mesenterica superior, větví a. Iliaca interna**

**bilaterálně, a. glutea superior bilat., distálního úseku a. phrenica inferior**

**Ruptura hráze s odtržením řitního kanálu**

**Fraktura dolního raménka stydké kosti vpravo**

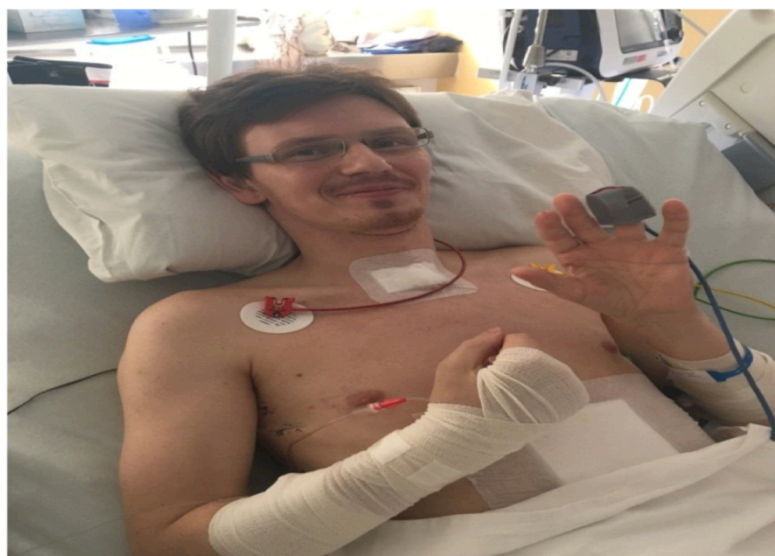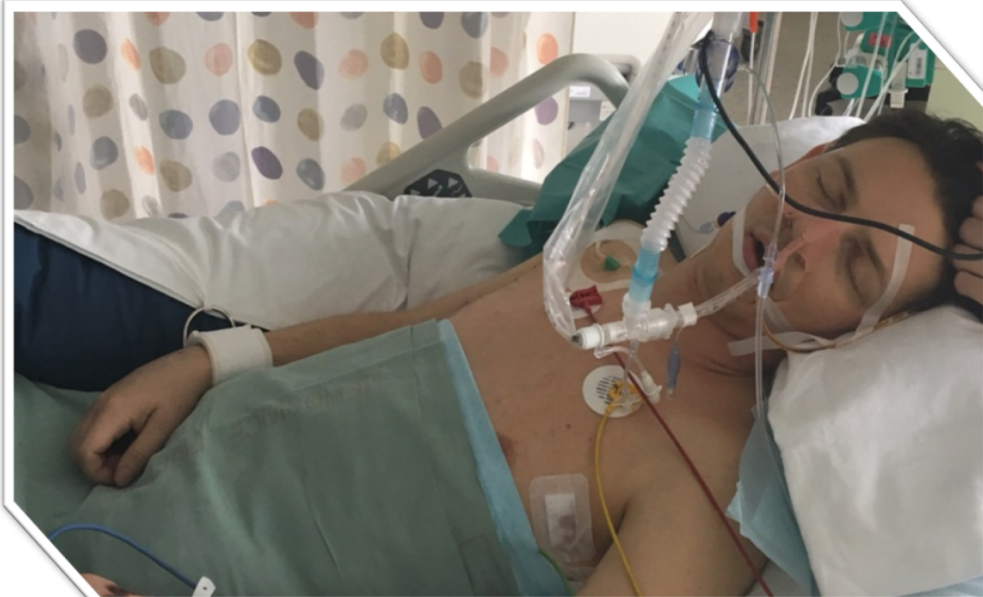**Odlomení kostrče**

**Fraktura otevřená levého bérce**

**Fraktura levé patní kosti**



Krajská nemocnice Liberec, a.s.  
*nemocnice Liberec nemocnice Turnov*



*umíme pomáhat*



Krajská nemocnice Liberec, a.s.  
*nemocnice Liberec nemocnice Turnov*

# Děkuji za Vaši pozornost



*umíme pomáhat*