



# SPECIFIKA URGENTNÍCH STAVŮ V MAXILOFACIÁLNÍ OBLASTI

MUDR. V. PEŘINA, PH.D.

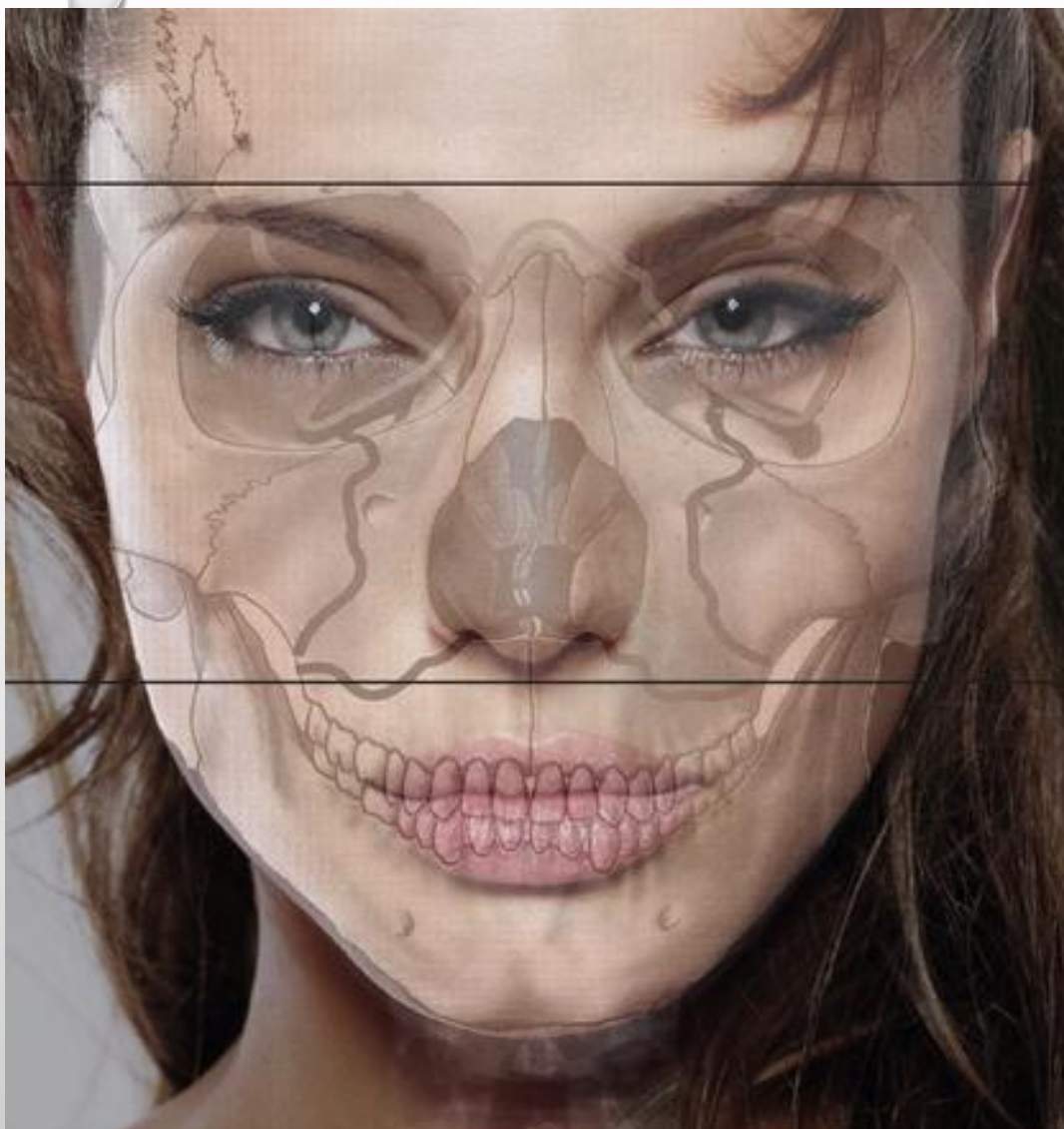KLINIKA ÚSTNÍ, ČELISTNÍ A OBLIČEJOVÉ CHIRURGIE, FN BRNO

# URGENTNÍ STAVY V MAXILOFACIÁLNÍ OBLASTI

- OTOKY
- KRVÁCENÍ
- TRAUMATA

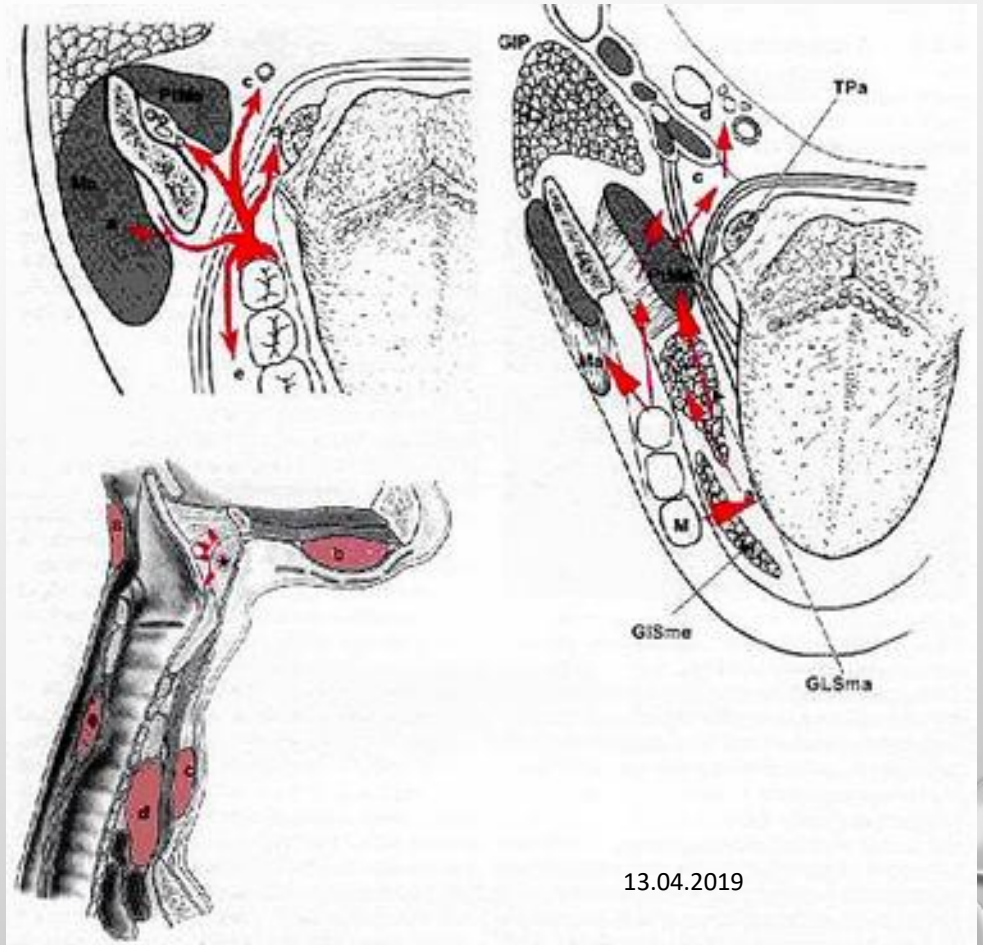
# ANATOMICKY KOMPLIKOVANÁ OBLAST

- SKELET, NOSNÍ + PARANASÁLNÍ DUTINY
- SVALY – MIMICKÉ A ŽVÝKACÍ
- ZUBY, ZÁVĚSNÝ APARÁT, SLIZNICE
- CÉVY, NERVY
- OBSAH OČNIC
- BLÍZKÝ VZTAH K INTRAKRANIU
- MYOFASCIÁLNÍ PROSTORY
- SLINNÉ ŽLÁZY



# OTOKY + KRVÁCENÍ

- ODONTOGENNÍ ZÁNĚTY
  - RYCHLÉ ŠÍŘENÍ DO MEDIASTINA
  - ÚTLAK DC
  - POTÍŽE S INTUBACÍ
- KRVÁCENÍ
  - VĚTŠINOU NEVÝZNAMNÉ
  - ALTERACE HEMOSTÁZY

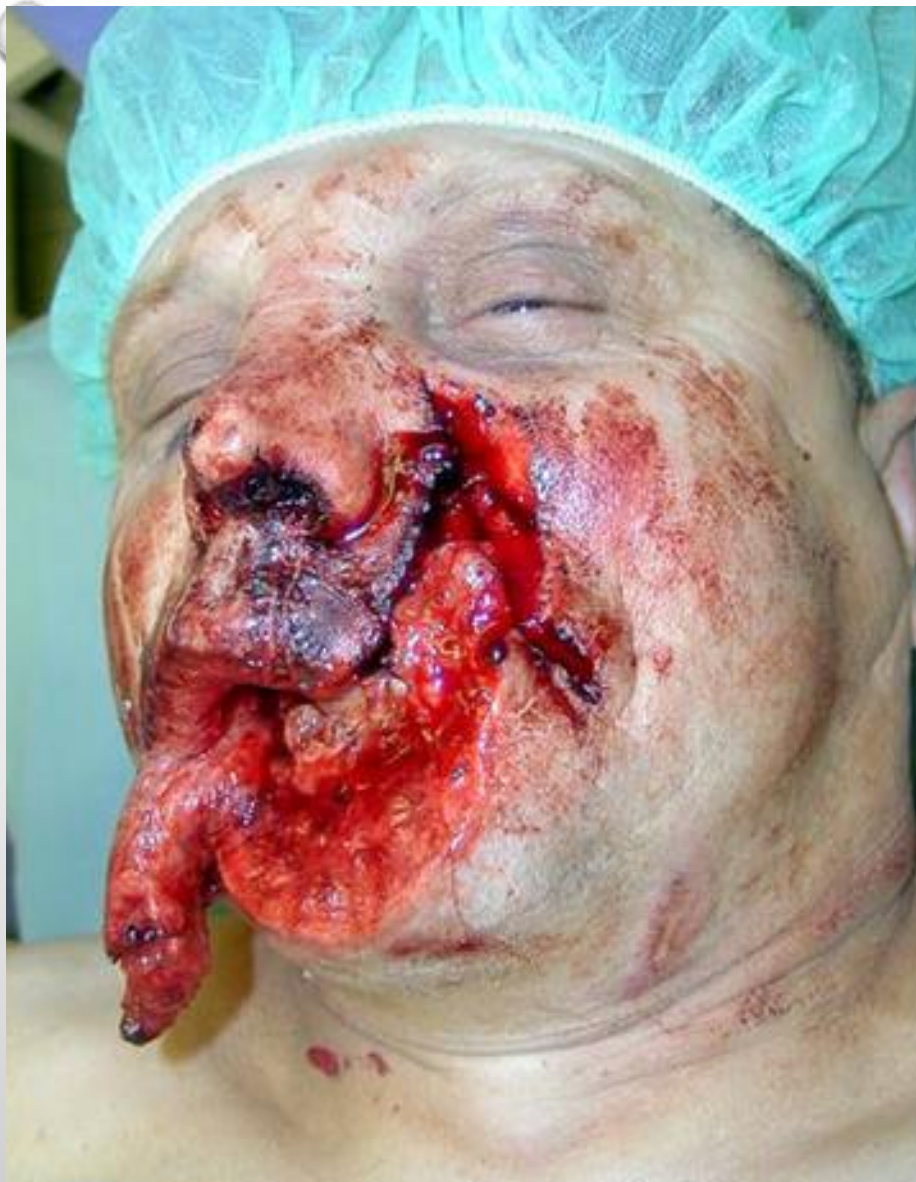

# ÚRAZY OBLIČEJE

- ČASTÉ
- VĚTŠINOU DROBNÉ ÚRAZY (EXKORIACE, TRŽNÉ RÁNY, ÚRAZY ZUBŮ, NEZÁVAŽNÉ FRAKTURY)
- EMOCIONÁLNĚ ŠPATNĚ SNÁŠENÉ – PANIKA + PŘEHLÉDNUTÍ DALŠÍCH TRAUMAT
- KOMBINACE POSTIŽENÍ RŮZNÝCH TKÁNÍ A SYSTÉMŮ
- U IZOLOVANÝCH ÚRAZŮ OBLIČEJE NEDOCHÁZÍ K ROZVOJI ŠOKOVÉHO STAVU!
- ODLOŽITELNÉ OŠETŘENÍ
- PŘI NEADEKVÁTNÍM OŠETŘENÍ TRVALÉ FUNKČNÍ A ESTETICKÉ NÁSLEDKY

# PŘÍČINY + ROZDĚLENÍ ÚRAZŮ OBLIČEJE

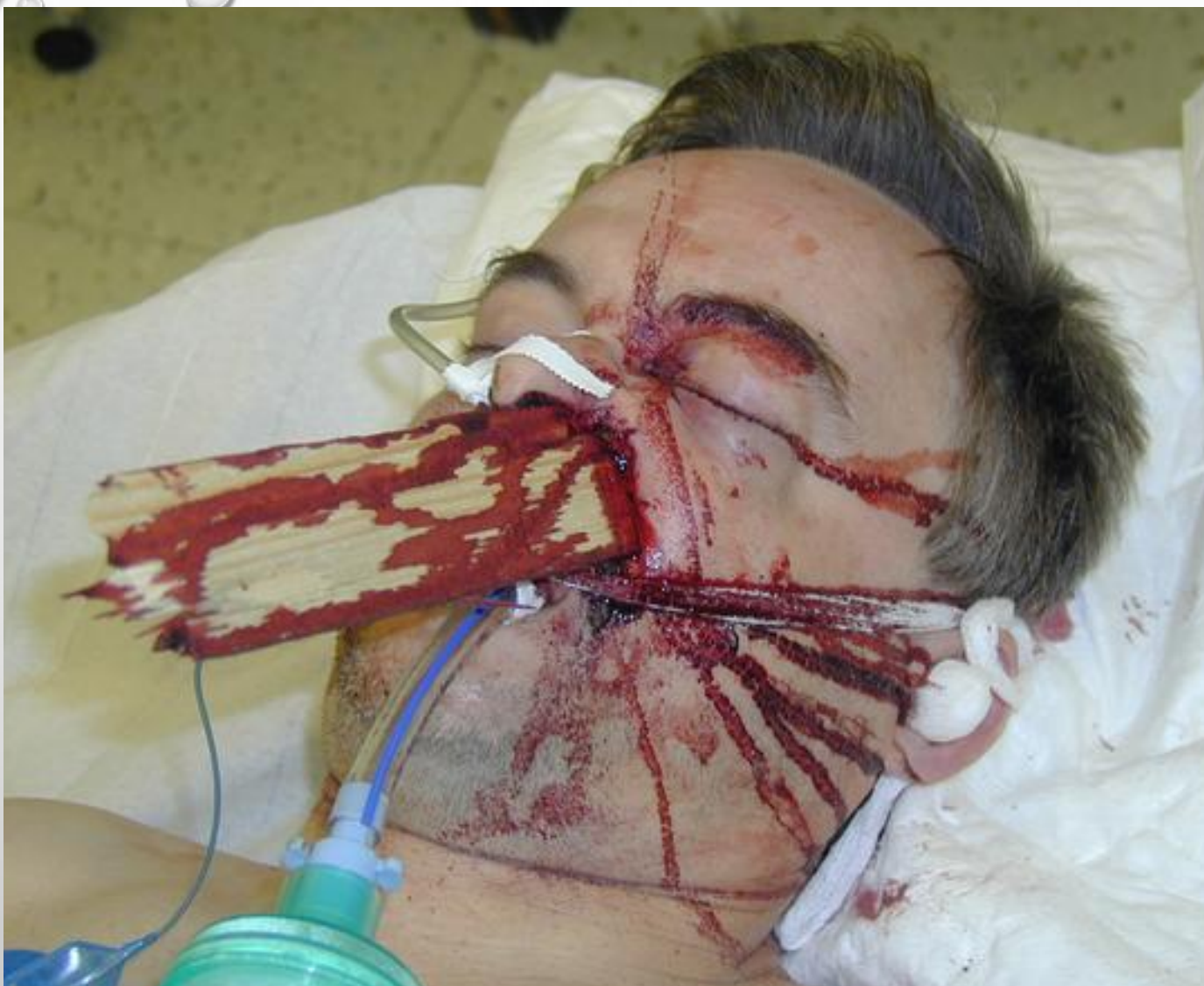- PÁDY
- DOPRAVNÍ NEHODY
- NAPADENÍ
- SPORTOVNÍ ÚRAZY
- PRACOVNÍ ÚRAZY
- MĚKKÉ TKÁNĚ
- SKELET
- ZUBY
- KOMBINACE - ČASTO
- POLYTRAUMATA



Specifika urgentních stavů v maxilofaciální oblasti - KUM 2019

13.04.2019





Specifika urgentních stavů v maxilofaciální oblasti - KUM 2019

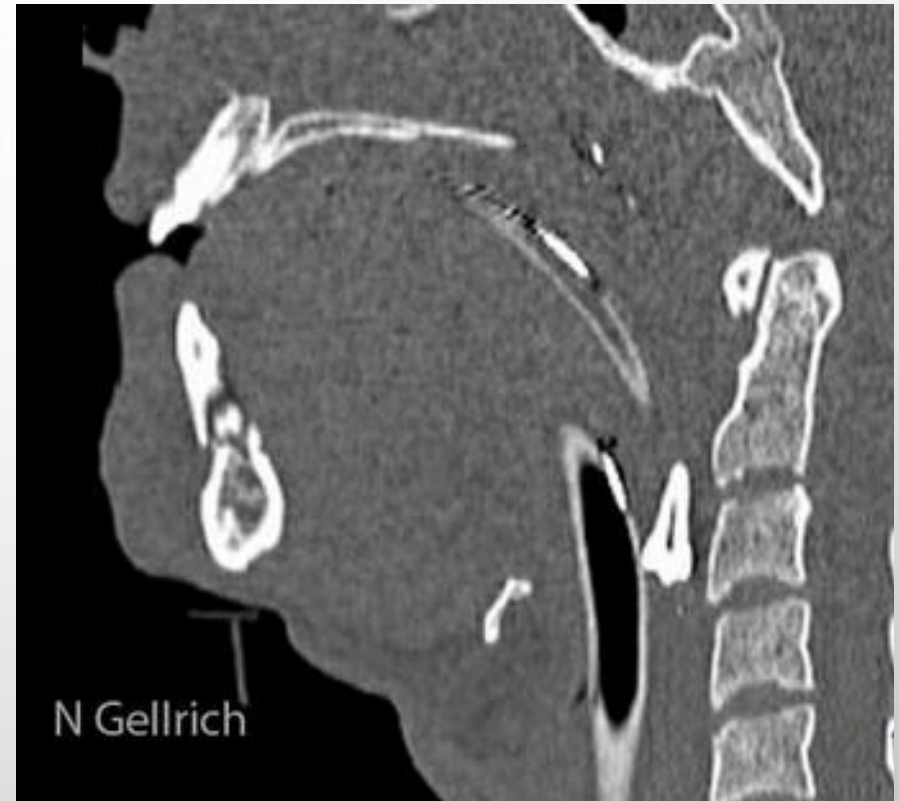13.04.2019

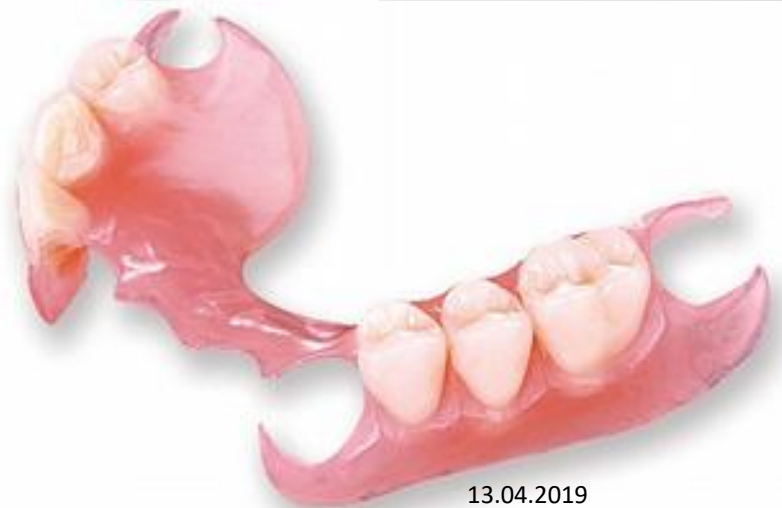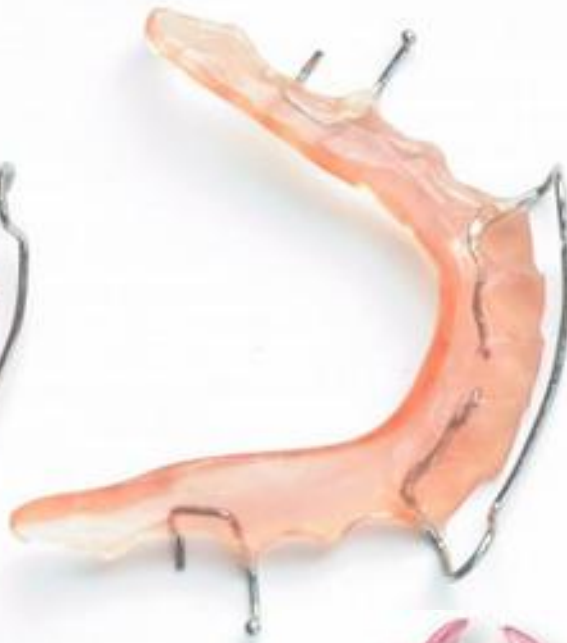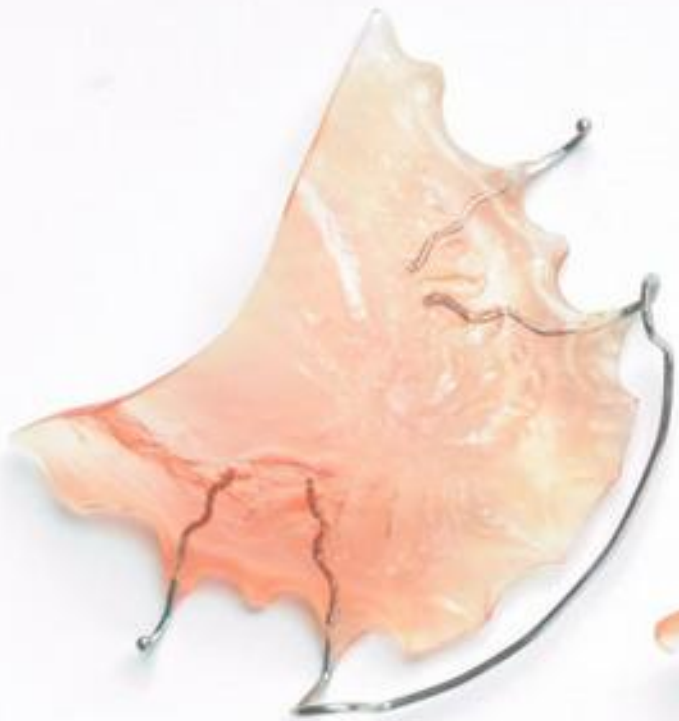# ZÁSADY PRVNÍ POMOCI

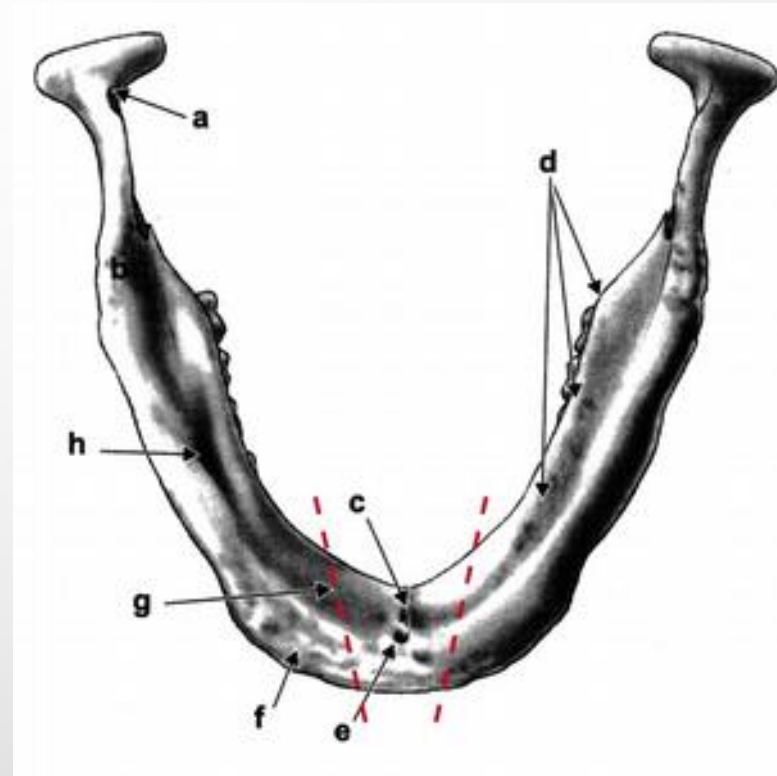
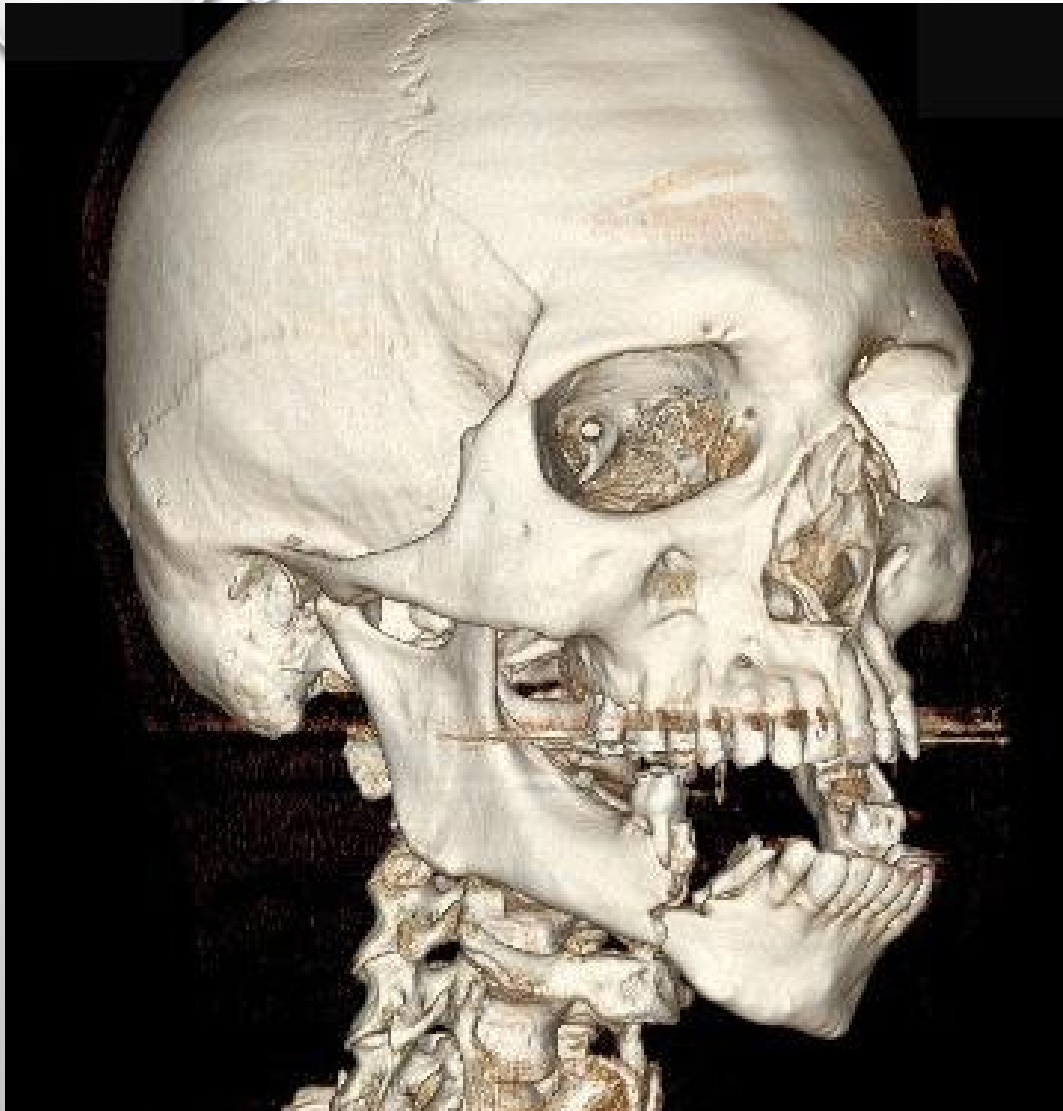
- ZAJIŠTĚNÍ ŽIVOTNÍCH FUNKCÍ EVENT. KPCR
- PORANĚNÍ KRČNÍ PÁTEŘE (TÉMĚŘ U 10%, OSTATNÍ TRAUMATA 3%)!
- ASPIRACE
- DALŠÍ ZRANĚNÍ (PORANĚNÍ OBLIČEJE NEVEDOU SAMA O SOBĚ K ROZVOJI ŠOKU!)
- VHODNÁ POLOHA V POLOSEDĚ S PŘEKLONĚNOU HLAVOU NEBO RAUTEKOVA
- STERILNÍ KRYTÍ RAN + ČÁSTEČNÉ STAVĚNÍ KRVÁCENÍ + ČÁSTEČNÁ IMOBILIZACE
- REPLANTACE NEBO UCHOVÁNÍ ZUBŮ VE VLHKU
- TRANSPORT NA ODBORNÉ PRACOVIŠTĚ (ARO, MFCH, NCH, ORL)
- TAT PROFYLAXE

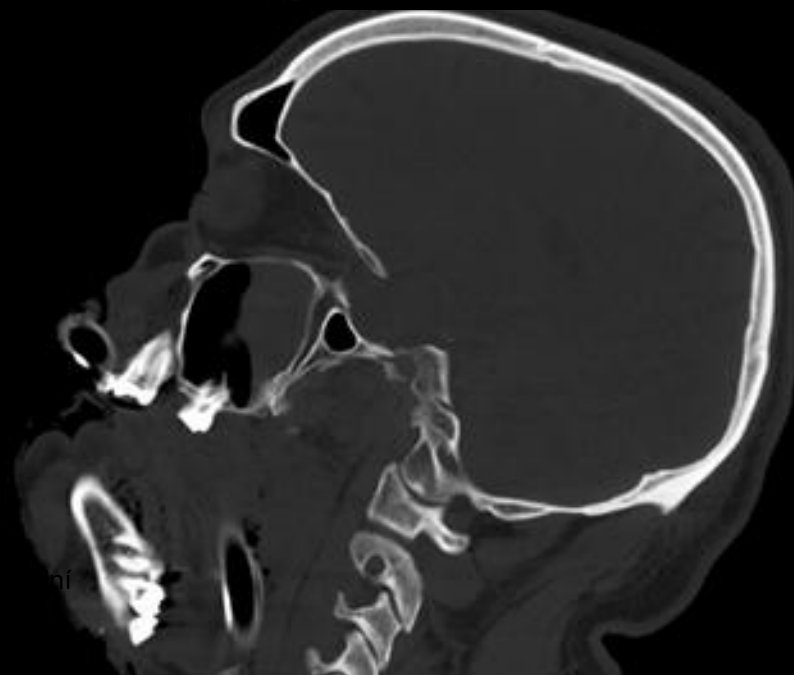
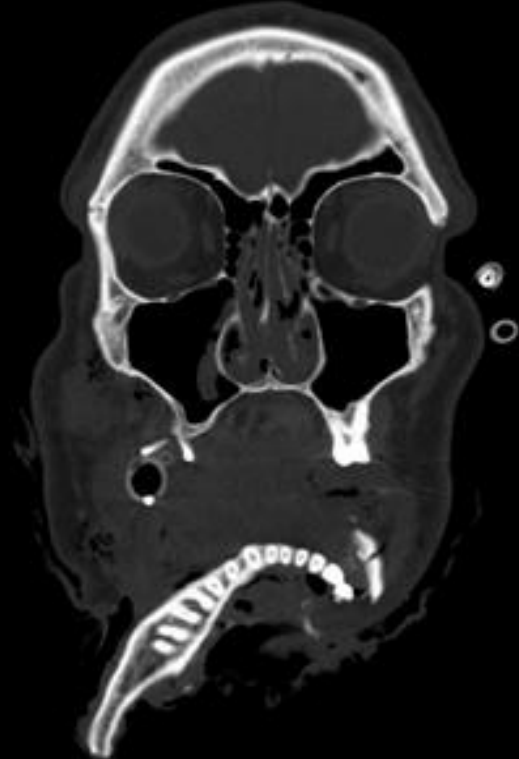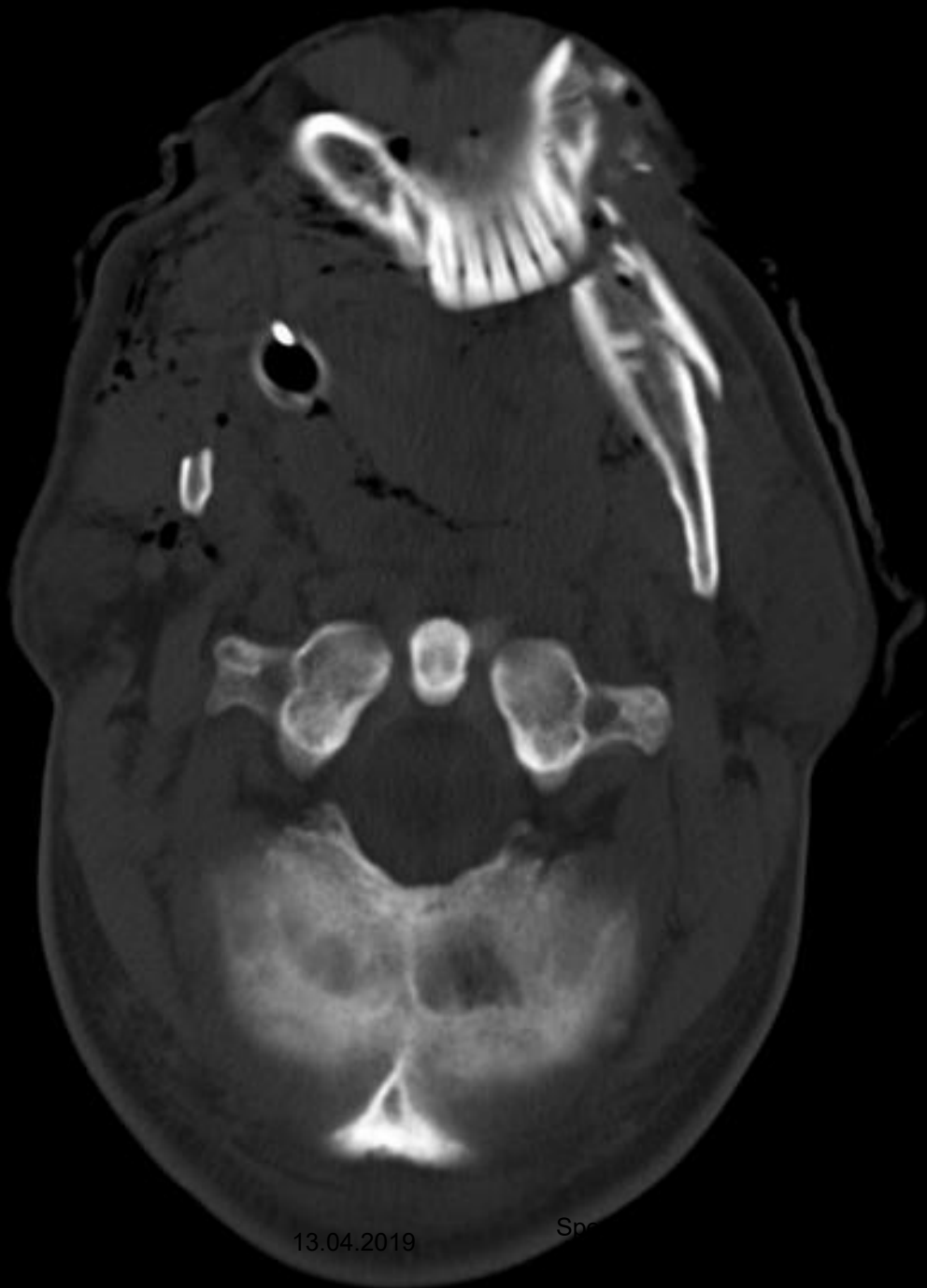
# RIZIKO ASFYXIE

- OBTURAČNÍ – ZUBY, NÁHRADY, ROVNÁTKA
- ASPIRAČNÍ – KREV
- DISLOKAČNÍ – MÁLO ČASTÉ
- VENTILOVÉ – CÁRY TKÁNÍ
- STENOTICKÉ – HEMATOMY









13.04.2019

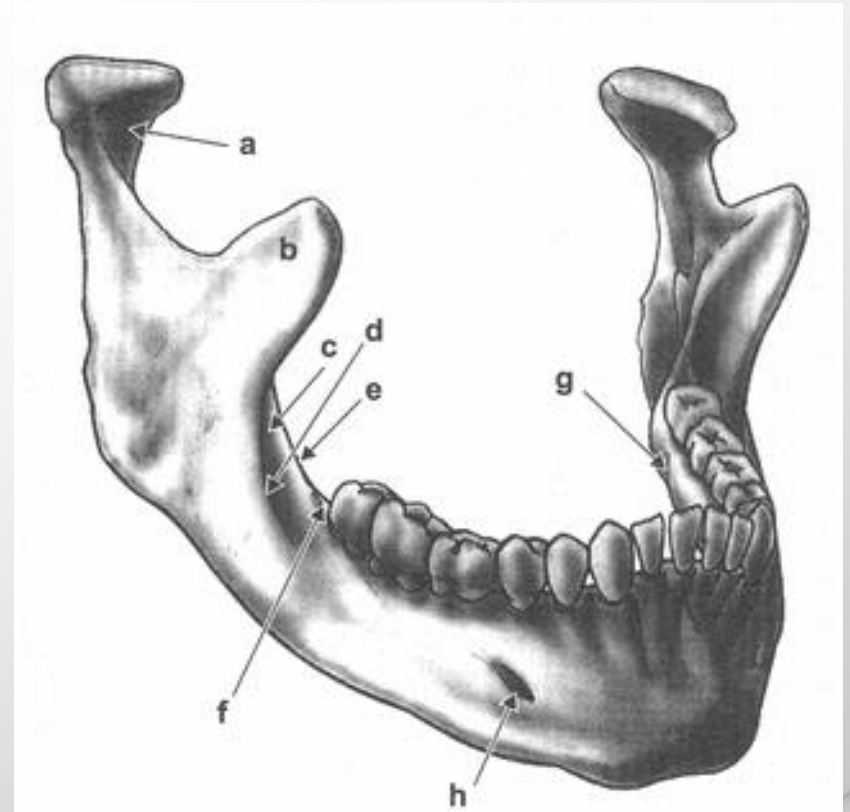
Sp...

# PORANĚNÍ SKELETU

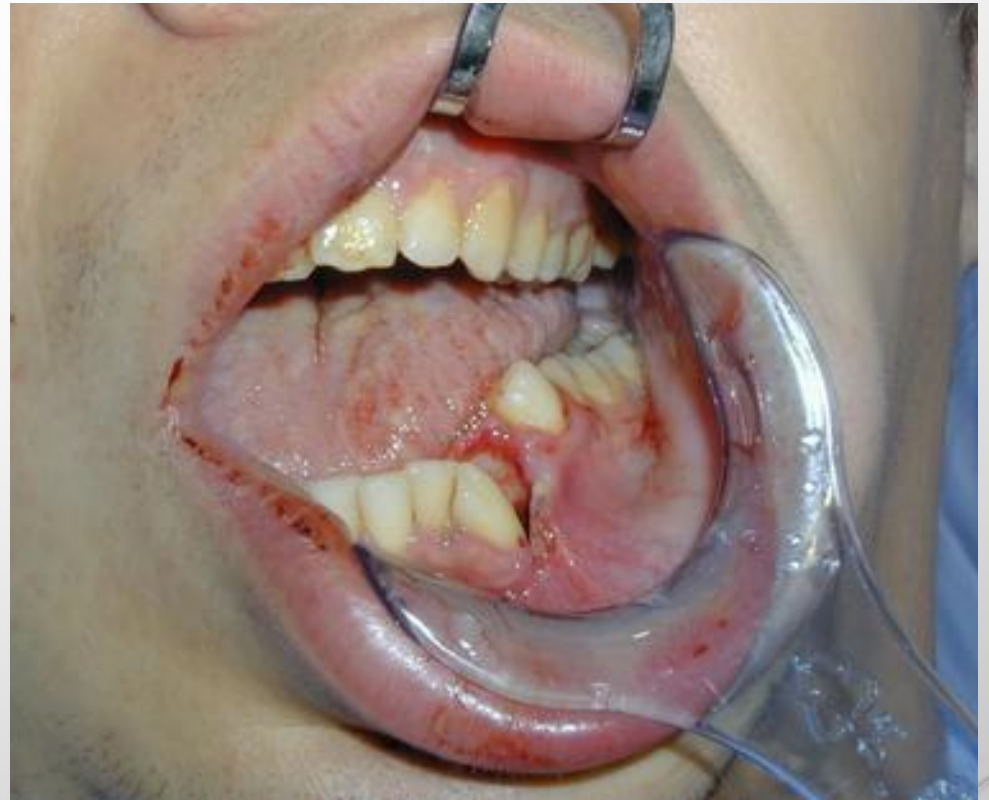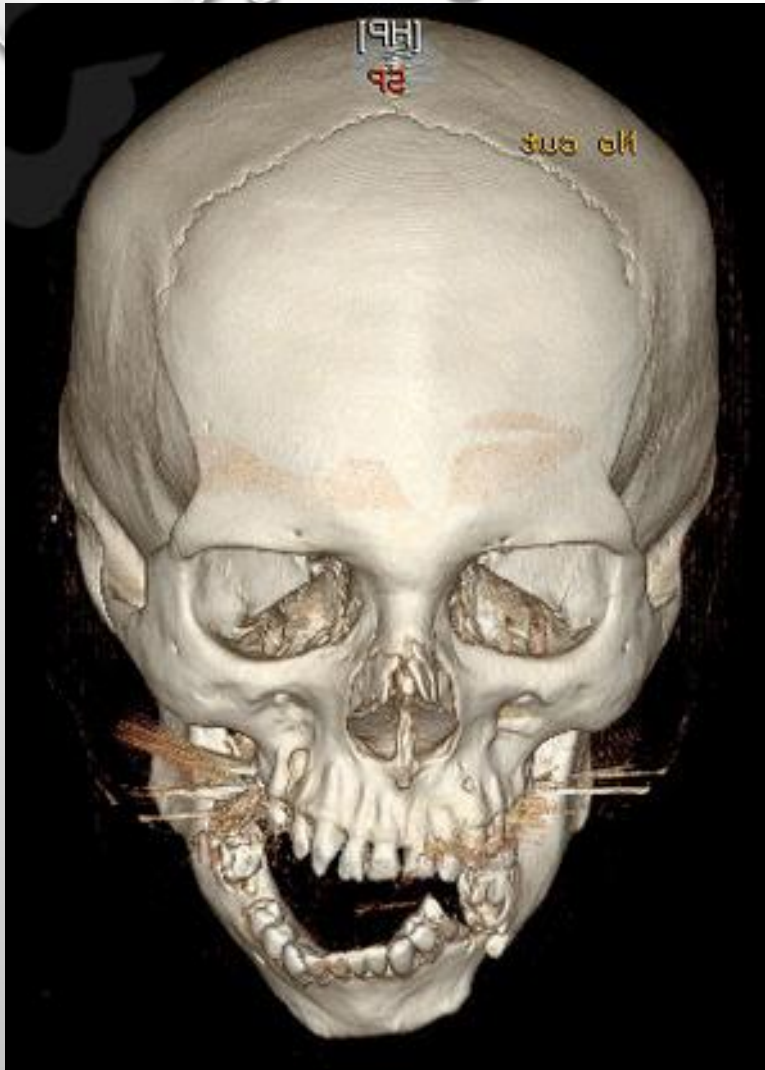- ZLOMENINY
  - PŘÍMÉ X NEPŘÍMÉ
  - JEDNODUCHÉ X VÍCEČETNÉ
  - UZAVŘENÉ X OTEVŘENÉ
- BOLEST
- OTOK
- PORUCHA SKUSU

# ZLOMENINY DOLNÍ ČELISTI

- ČASTÉ
- NEPŘÍMÝ MECHANIZMUS ÚRAZU
- BOLEST, PORUCHA OKLUZE
- TĚLO, ÚHEL, KLOUBNÍ VÝBĚŽEK
- PŘI RÁNĚ SLIZNICE – OTEVŘENÁ ZLOMENINA!

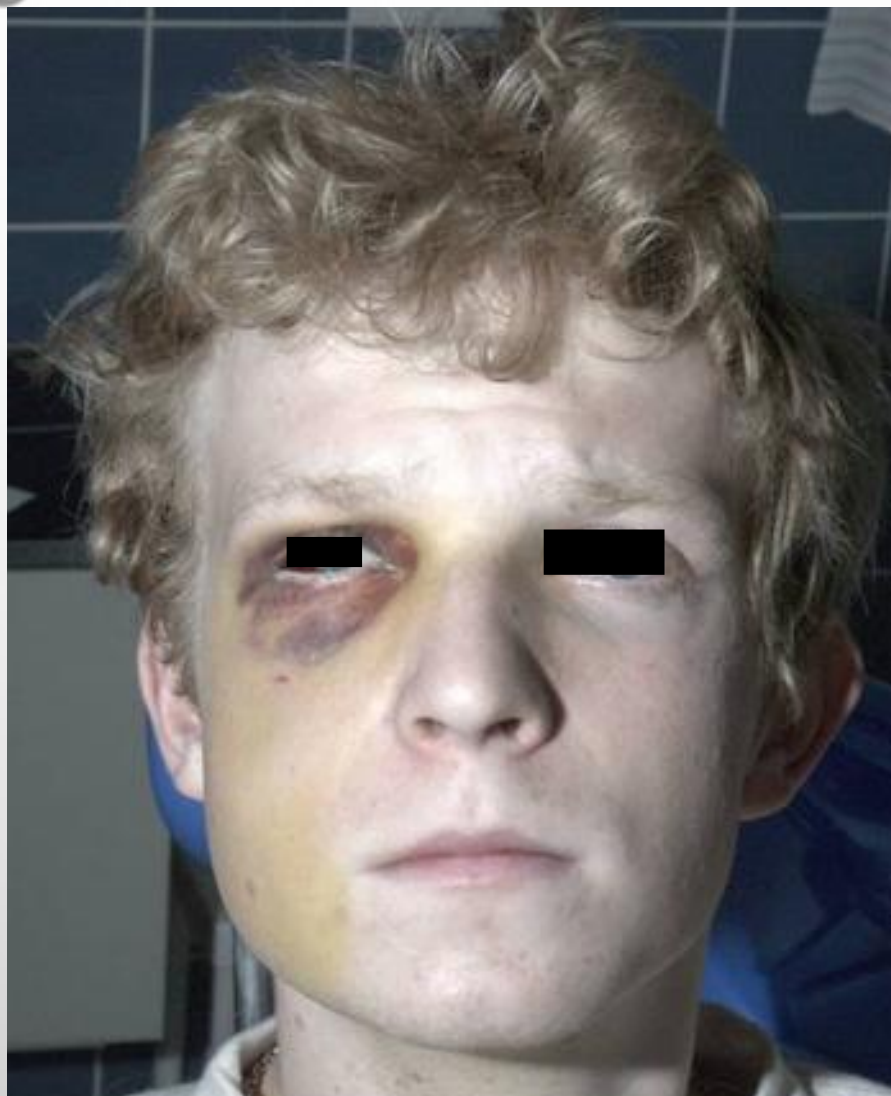





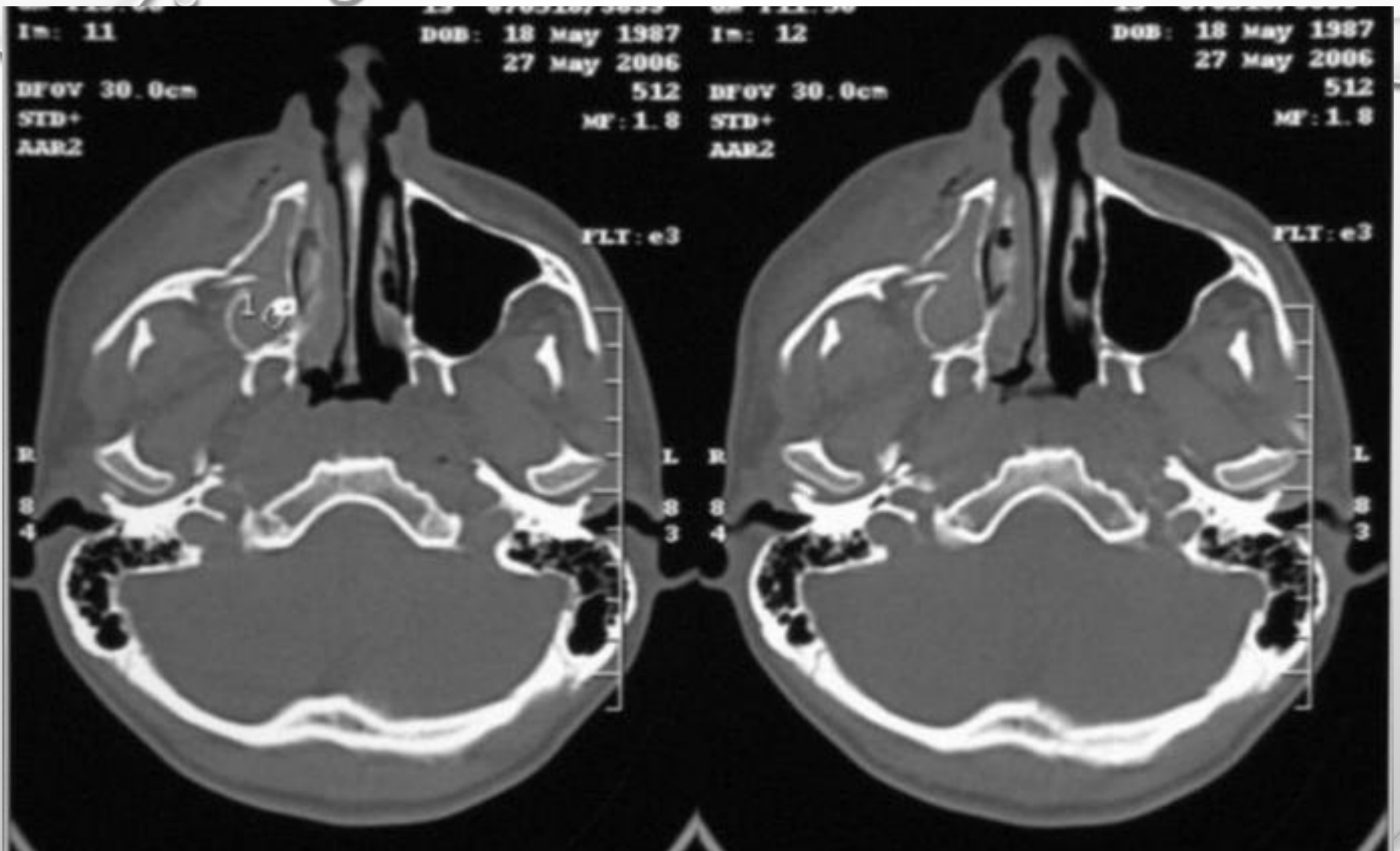
# ZLOMENINY STŘEDNÍ OBLIČEJOVÉ ETÁŽE

- LE FORT I – III, ZYGOMATIKOMAXILLÁRNÍ KOMPLEX, OČNICE, NOS
- RŮZNĚ ZÁVAŽNÉ
- ČASTÁ KOMBINACE S HORNÍ TŘETINOU + NEUROKRANIUM
- LIKVORHEA
- DEFORMITY OČNIC

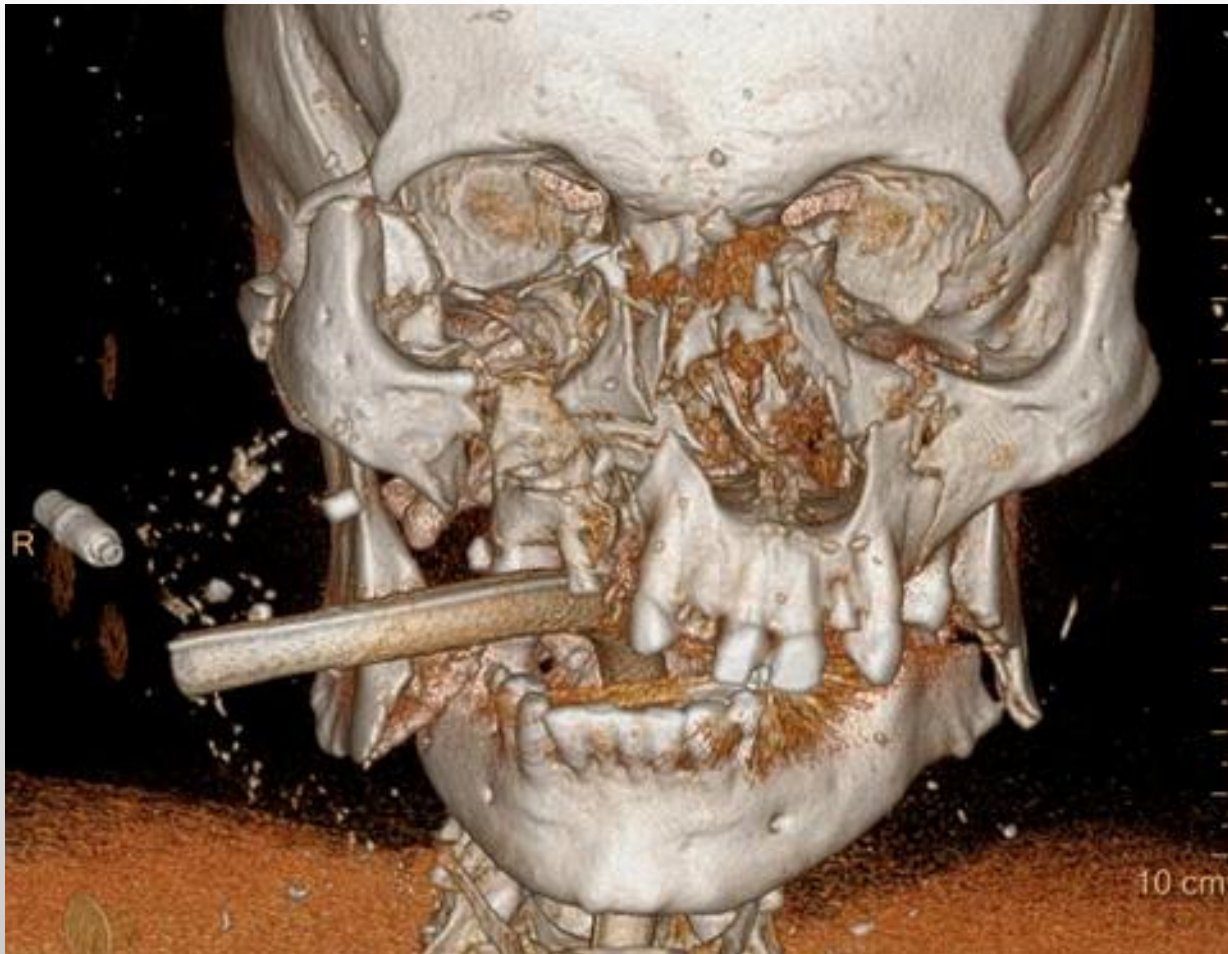

Specifika urgentních stavů v maxilofaciální oblasti - KUM 2019

13.04.2019

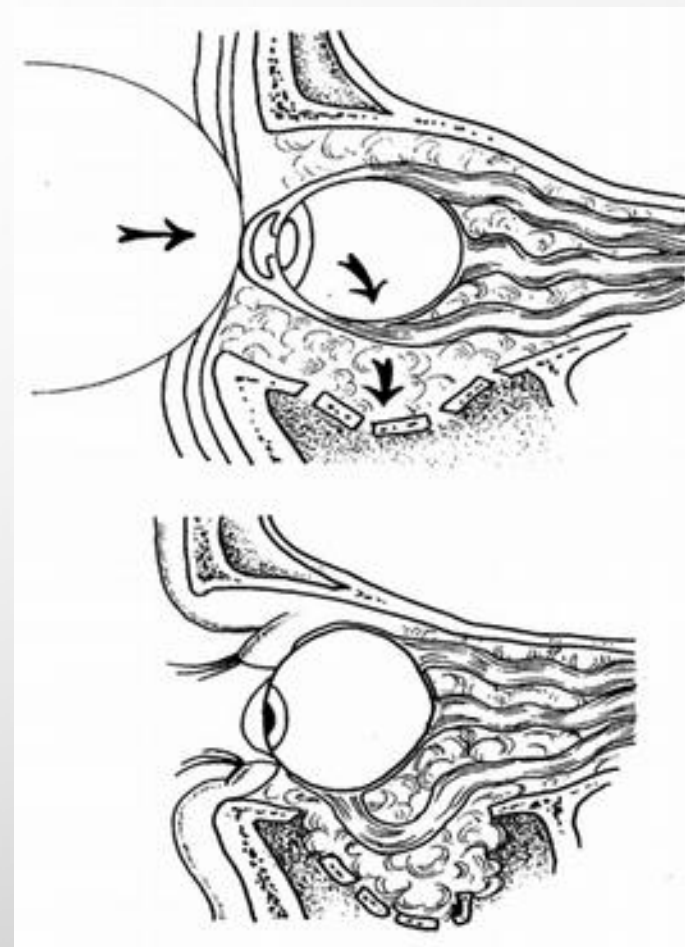


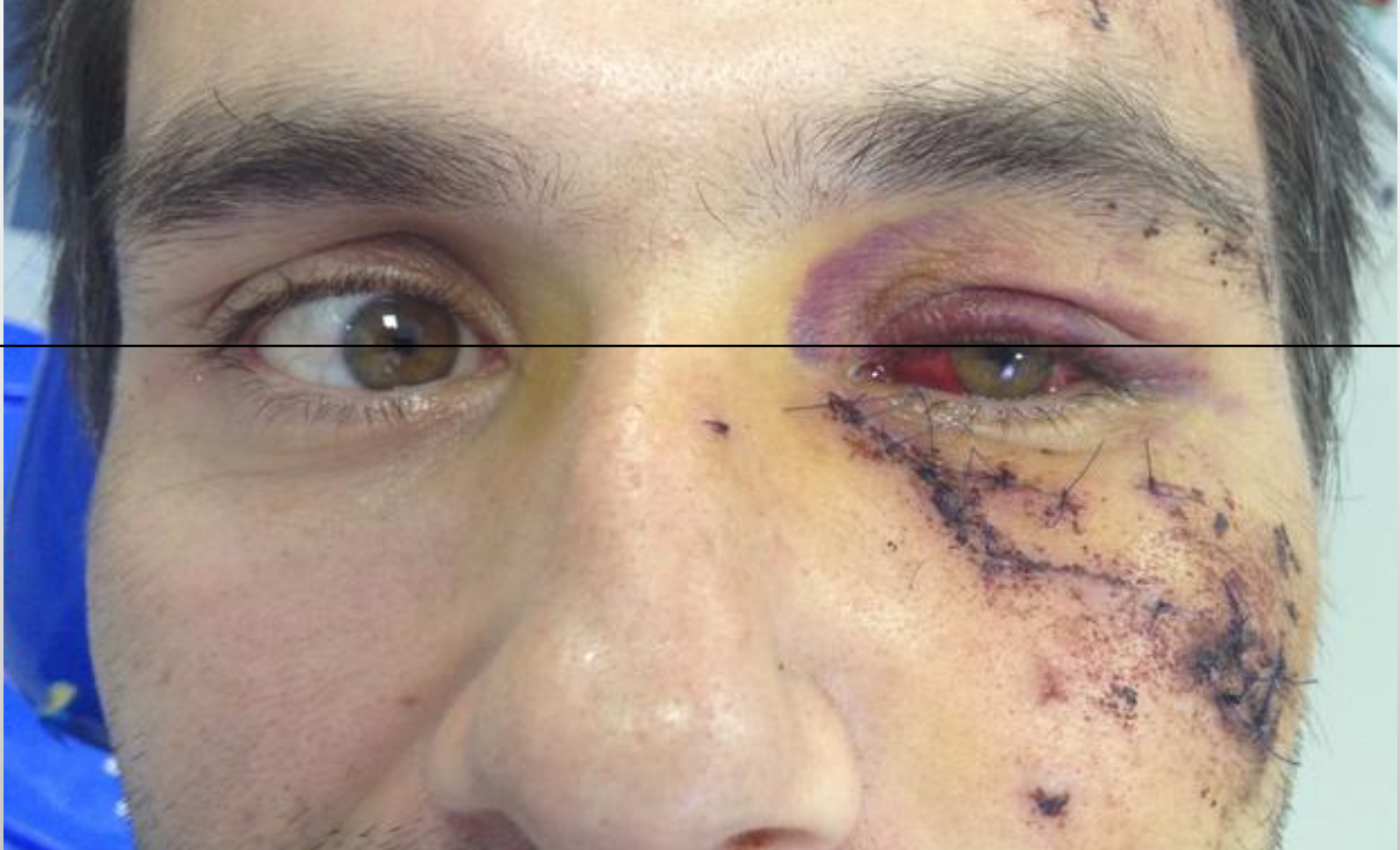# PAN-FACIÁLNÍ TRAUMA

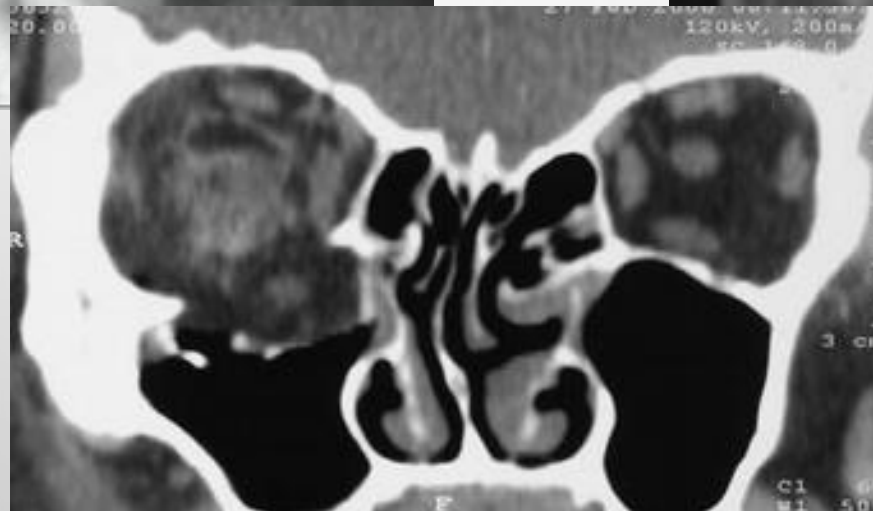
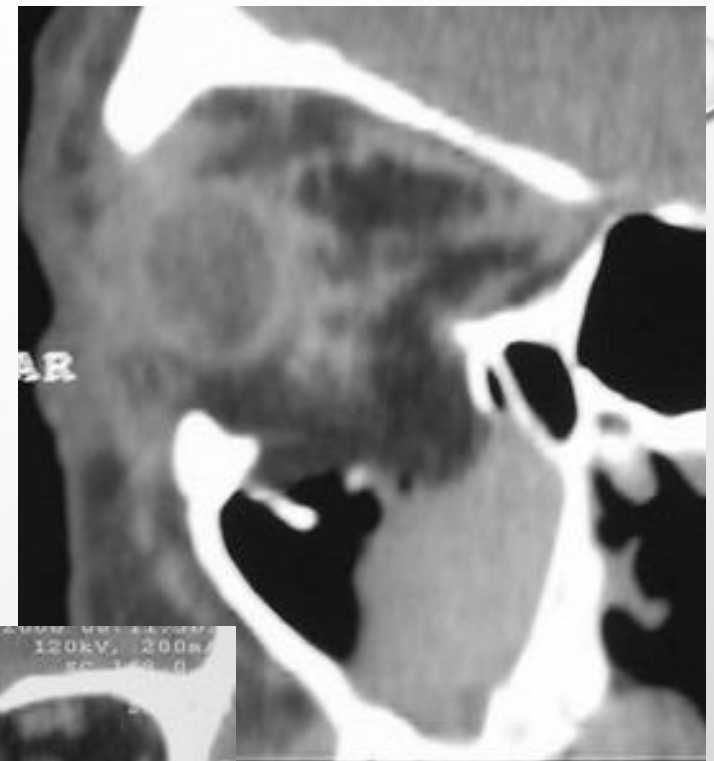
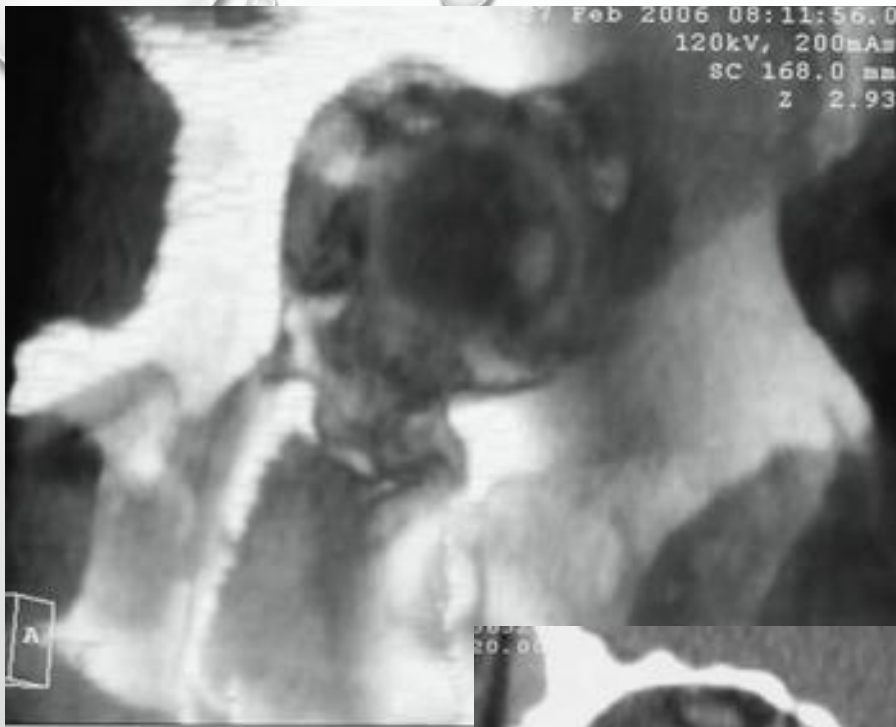

# BLOW – OUT FRAKTURY

- ÚDER TUPÝM PŘEDMĚTEM NA BULBUS – HYDRAULICKÁ ZLOMENINA
- MECHANISMUS ÚRAZU!
- DVOJITÉ VIDĚNÍ, PORUCHA POHYBŮ BULBU
- BEZ TERAPIE TRVALÉ NÁSLEDKY



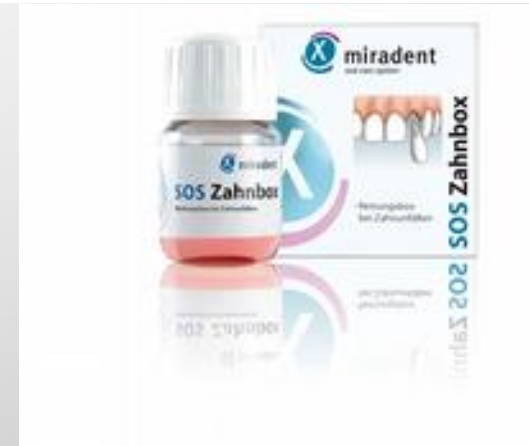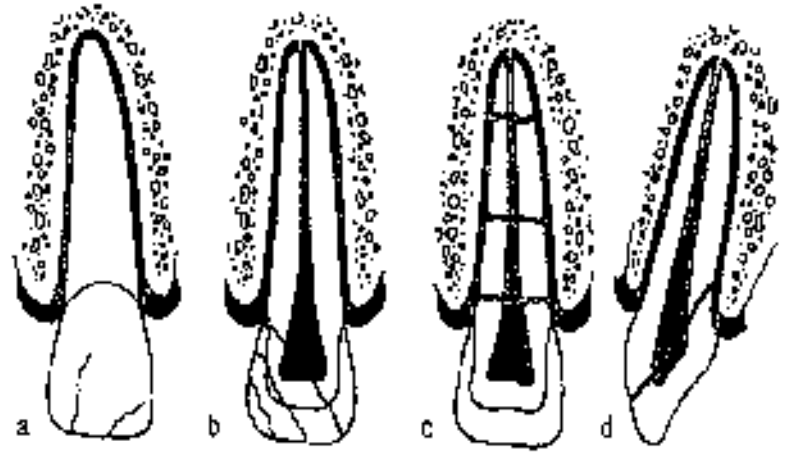



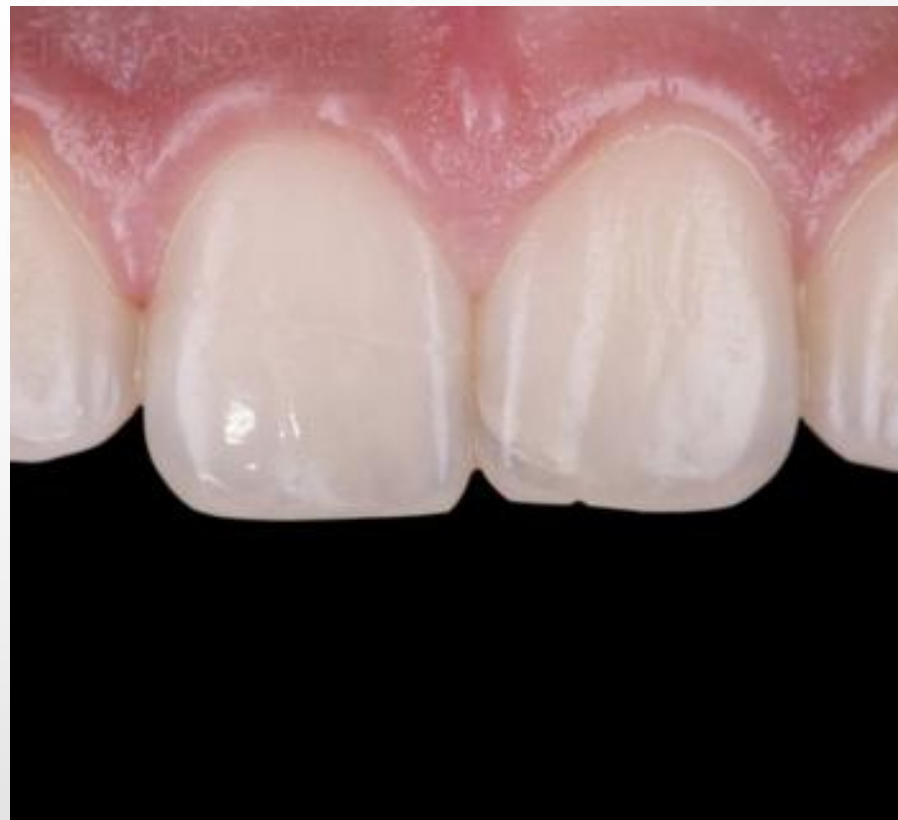
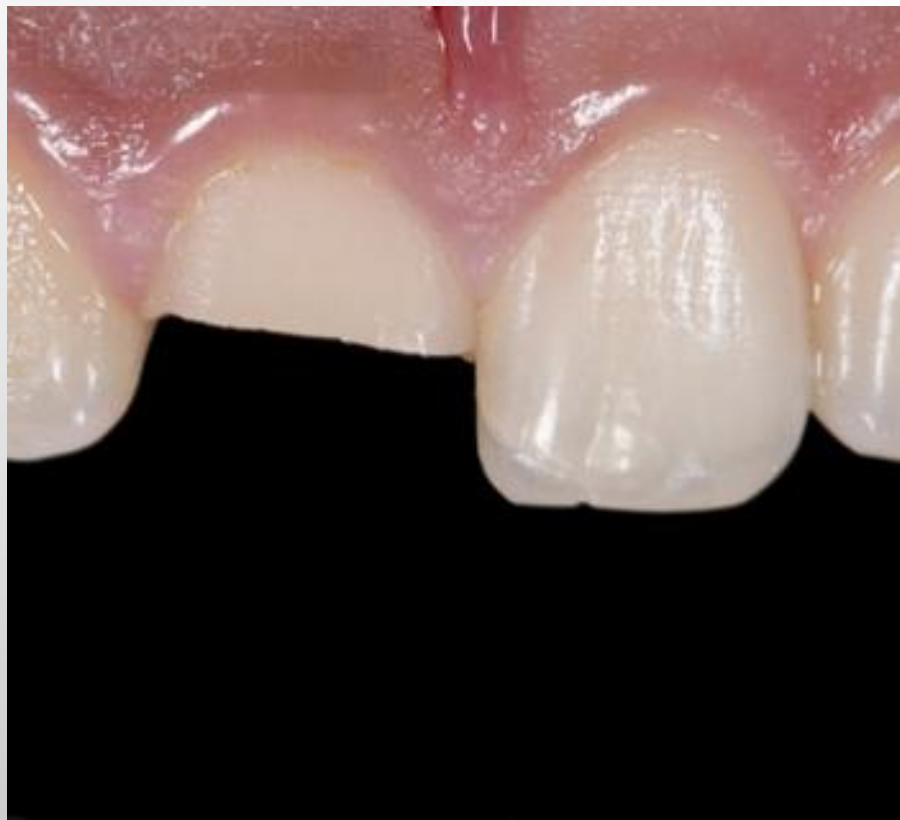

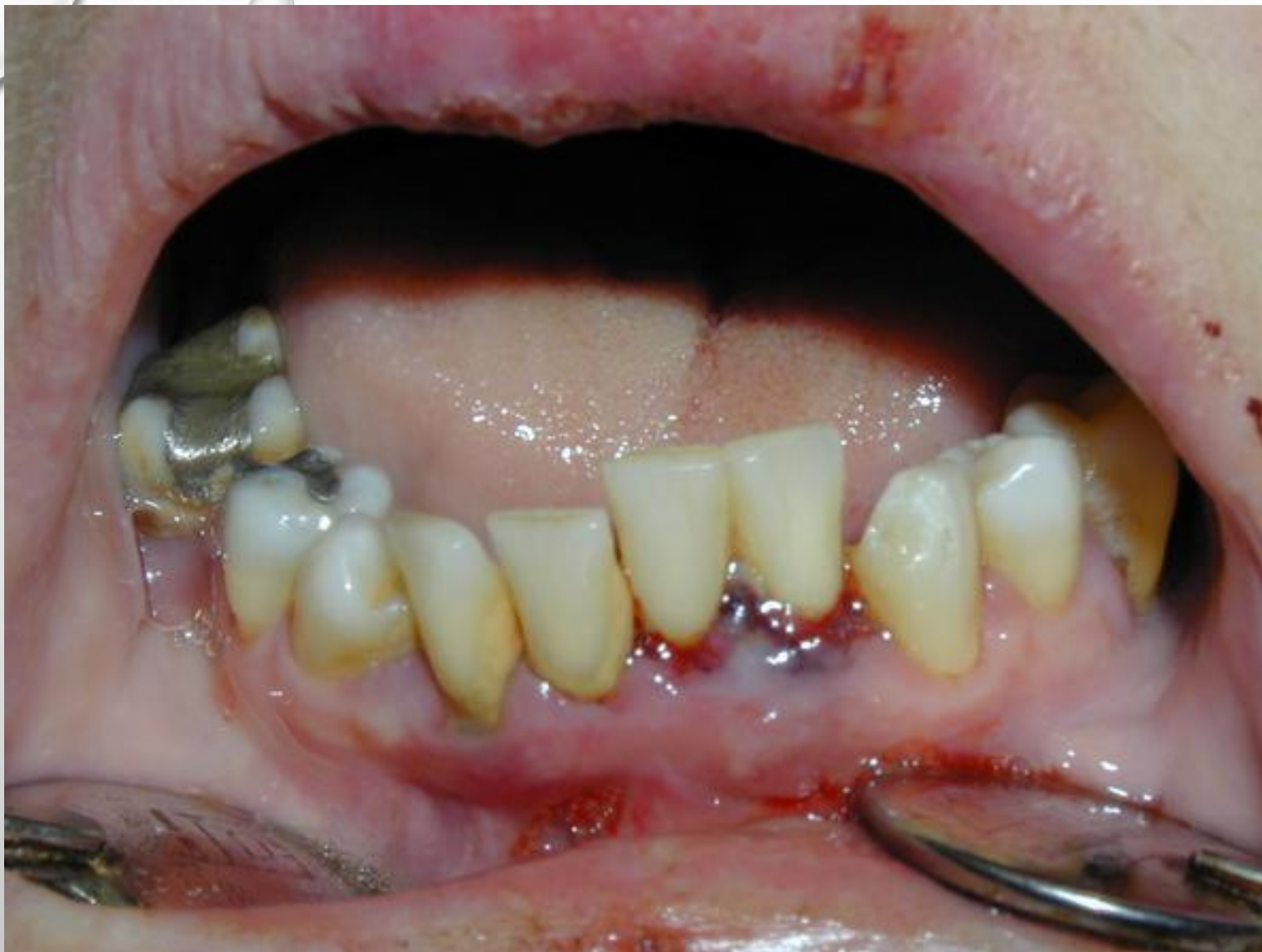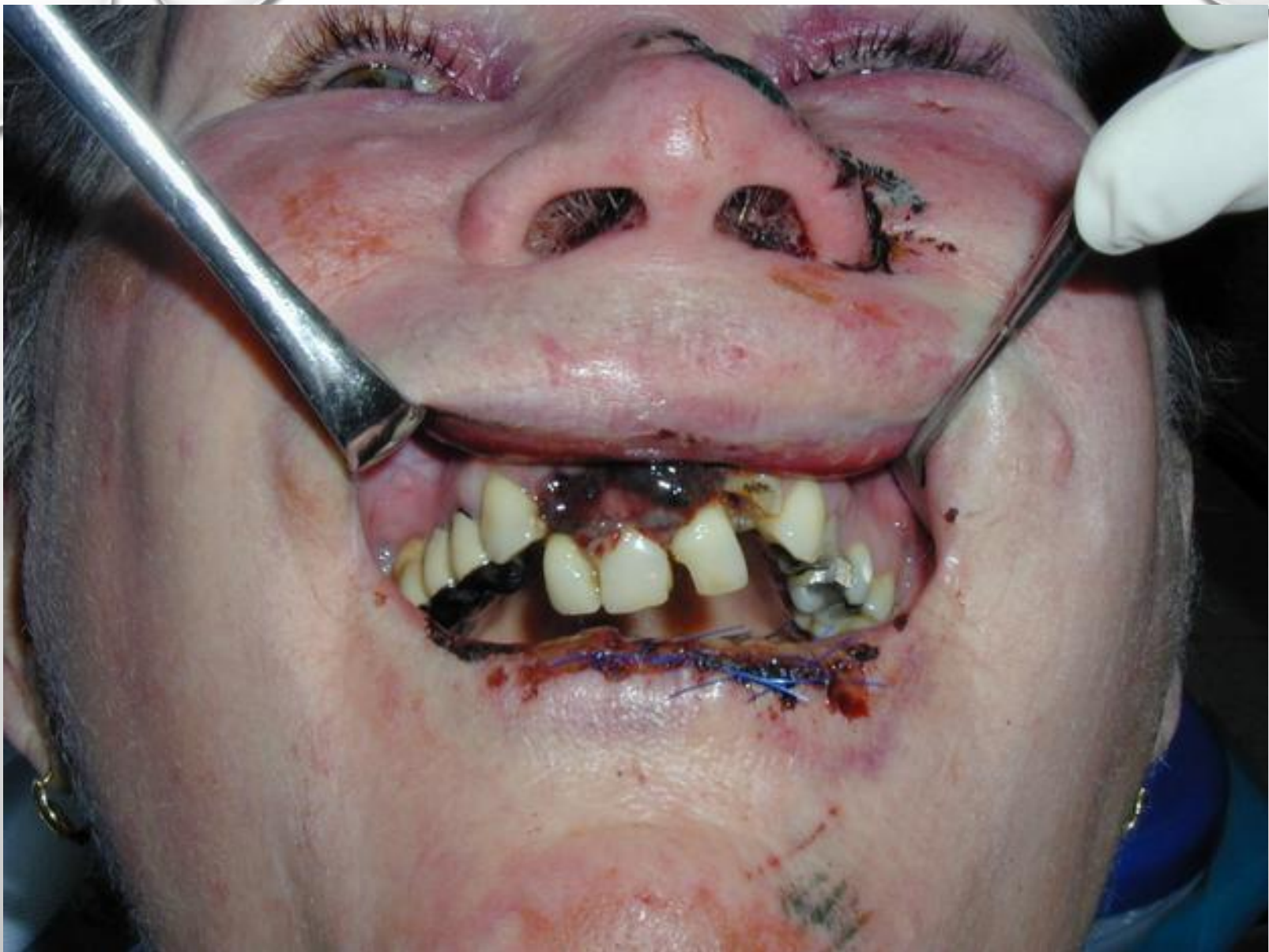# PORANĚNÍ ZUBŮ

- PRASKLINY
- ZLOMENINY – ÚLOMKY LZE „PŘILEPIT“
- SUBLUXACE
- LUXACE X ZLOMENINY ALVEOLU
- NEBEZPEČÍ ASPIRACE
- MOŽNOST REPLANTACE – ZUB NESMÍ OSCHNOU
- PŘECHOVÁNÍ VE VLHKU – MLÉKO, FYZ. ROZTOK, SPECIÁLNÍ PROSTŘEDEK



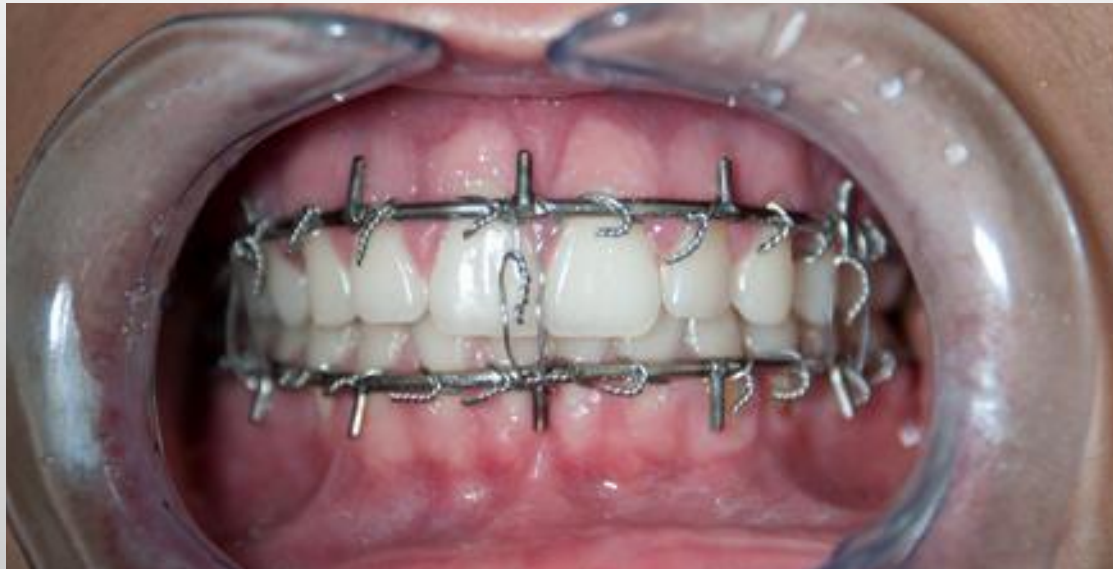





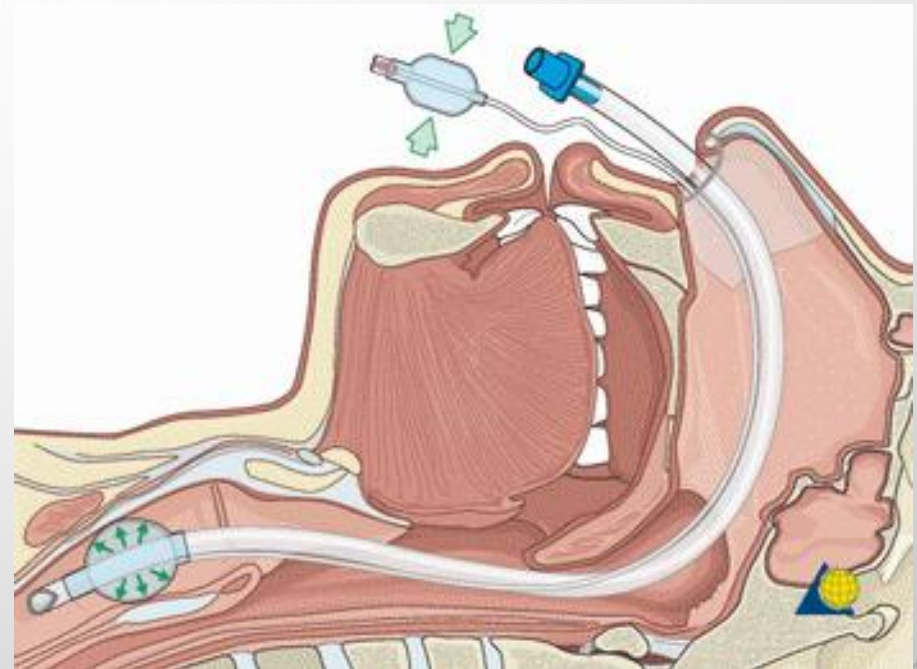
# PRINCIPY OŠETŘENÍ + SPECIFIKA ZAJIŠTĚNÍ DÝCHACÍCH CEST

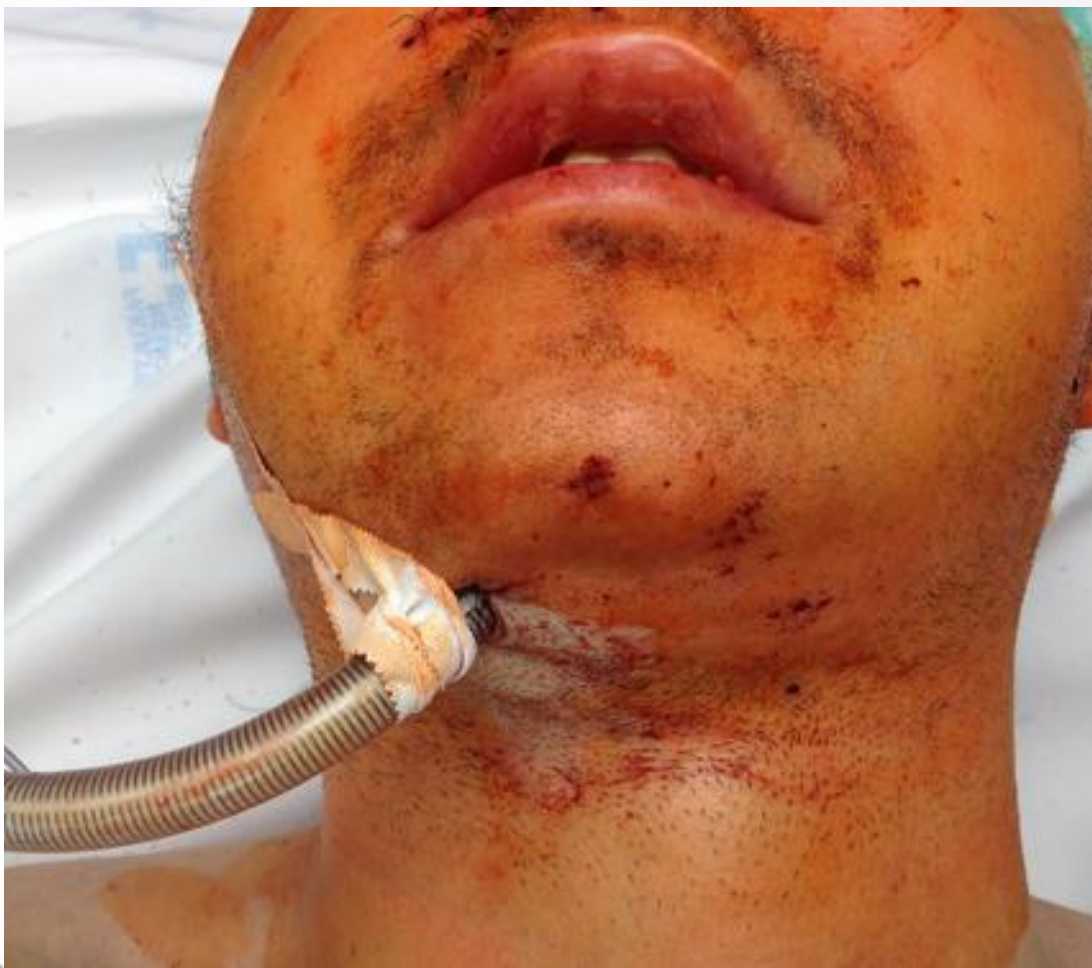
- IMOBILIZACE – MEZIČELISTNÍ VAZBA
- DŮLEŽITÁ JE KOREKTNÍ OKLUZE => NUTNOST ZAVŘENÝCH ÚST BĚHEM CA



# PRINCIPY OŠETŘENÍ + SPECIFIKA ZAJIŠTĚNÍ DÝCHACÍCH CEST

- NASOTRACHEÁLNÍ INTUBACE –  
MOŽNÉ KI (FRAKTURY NOSU...)
- TRACHEOSTOMIE – JEN PŘI JINÉ  
INDIKACI (PROLONGOVANÁ UPV)
- SUBMENTÁLNÍ INTUBACE





Děkuji za pozornost

## CAVE

- ASFYXIE
- PORANĚNÍ C PÁTEŘE
- PŘIDRUŽENÁ PORANĚNÍ PŘI ROZVOJI ŠOKU
- ZUBY I JEJICH KOUSKY S SEBOU