



Život zachraňující výkony aneb 4H/4T z pohledu traumatologa



Milan Krτίčka

Klinika úrazové chirurgie FN Brno, LF MU

Cíl

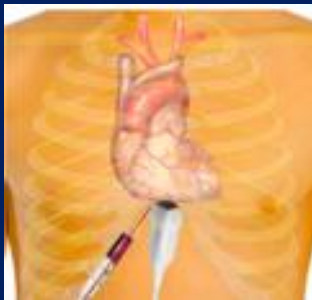

*Seznámení s principy provedení akutní hrudní drenáže,
perikardiocentézy a resuscitativní torakotomie
u pacientů s život ohrožujícím poraněním.*

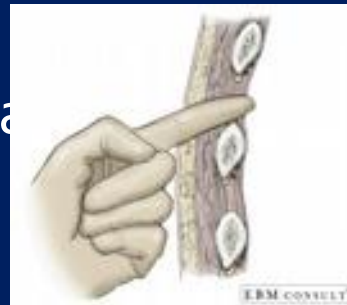
Co traumatolog zmůže?

4H

- Hypoxie
- Hypovolémie
- Hypotermie



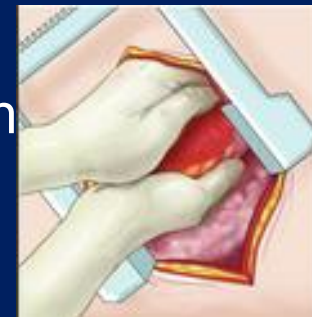hypoka



4T

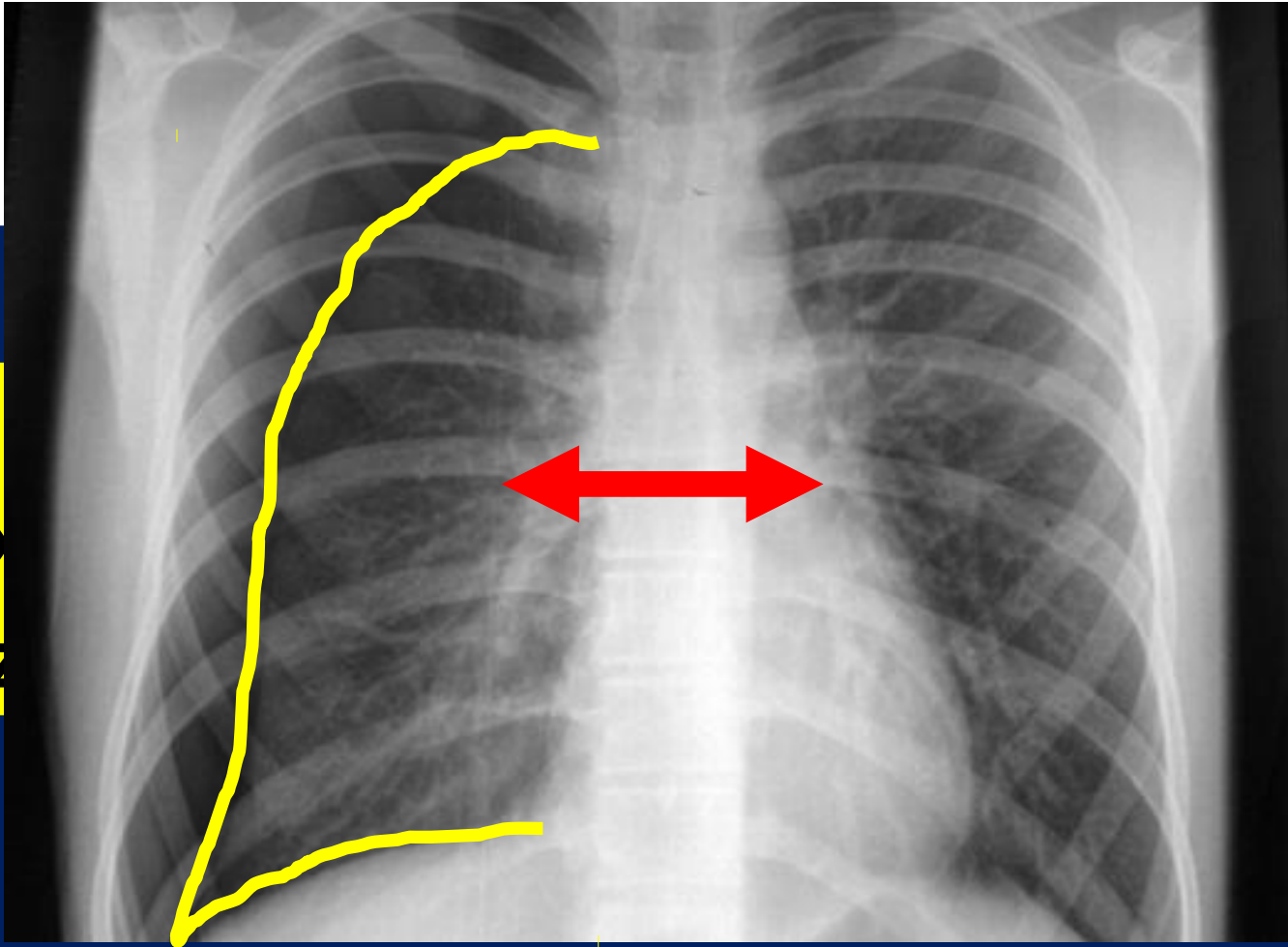
- Tenzní pneumotorax
- Srdeční tamponáda
- Toxin

Trom



Pneumothorax

= patologické nahromadění vzduchu či jiného plynu v pleurální dutině

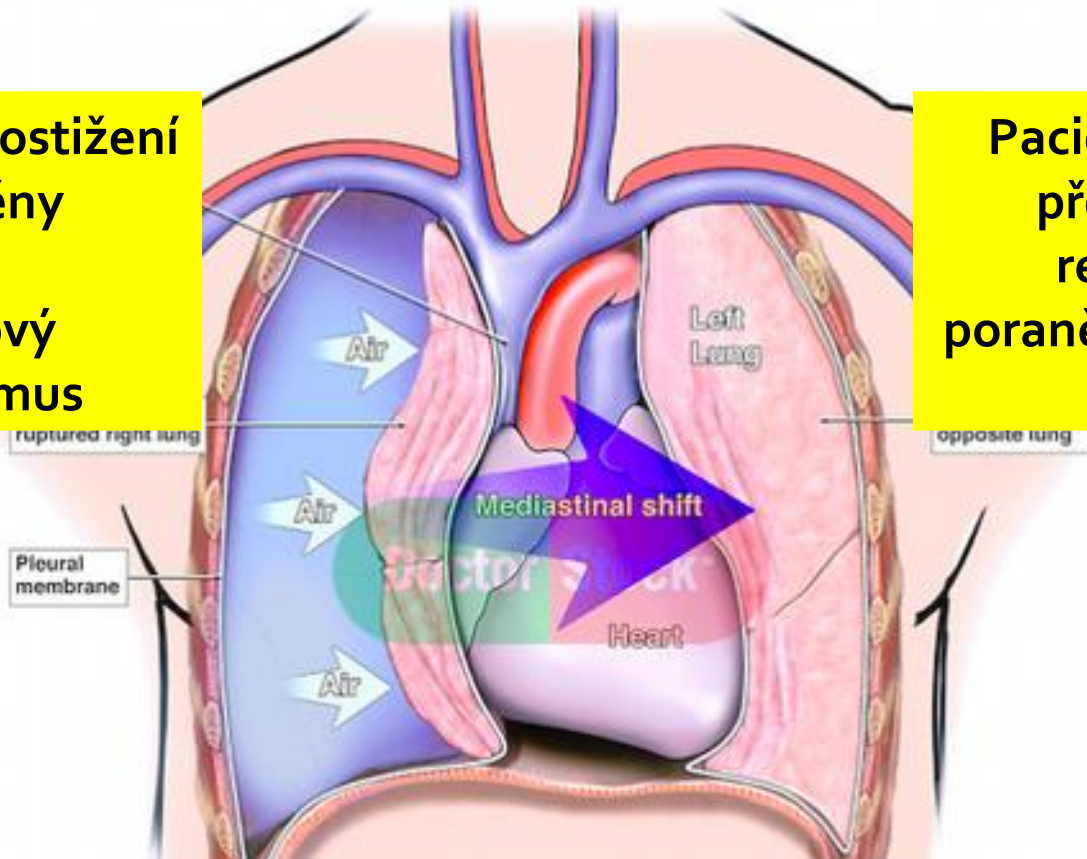


Spon
X
Úraz

řený
X
ený

Tenzní pneumothorax

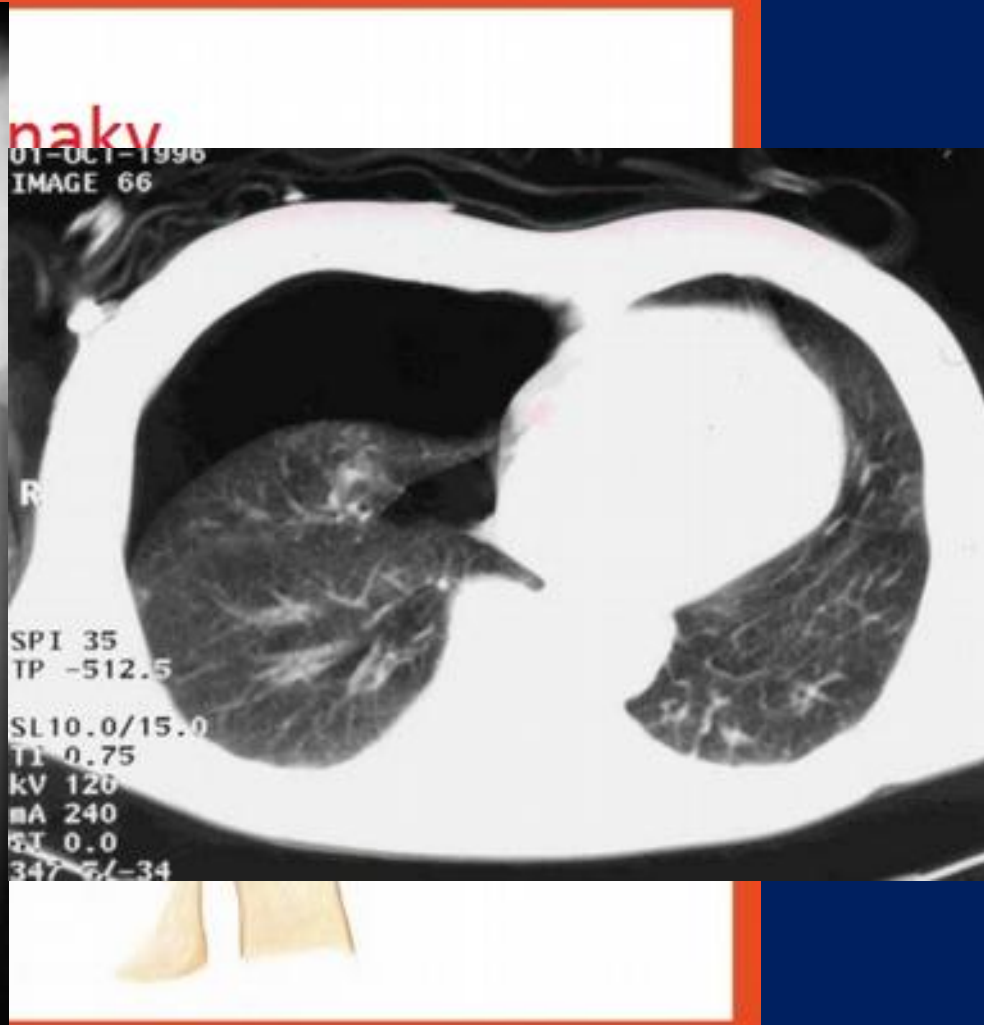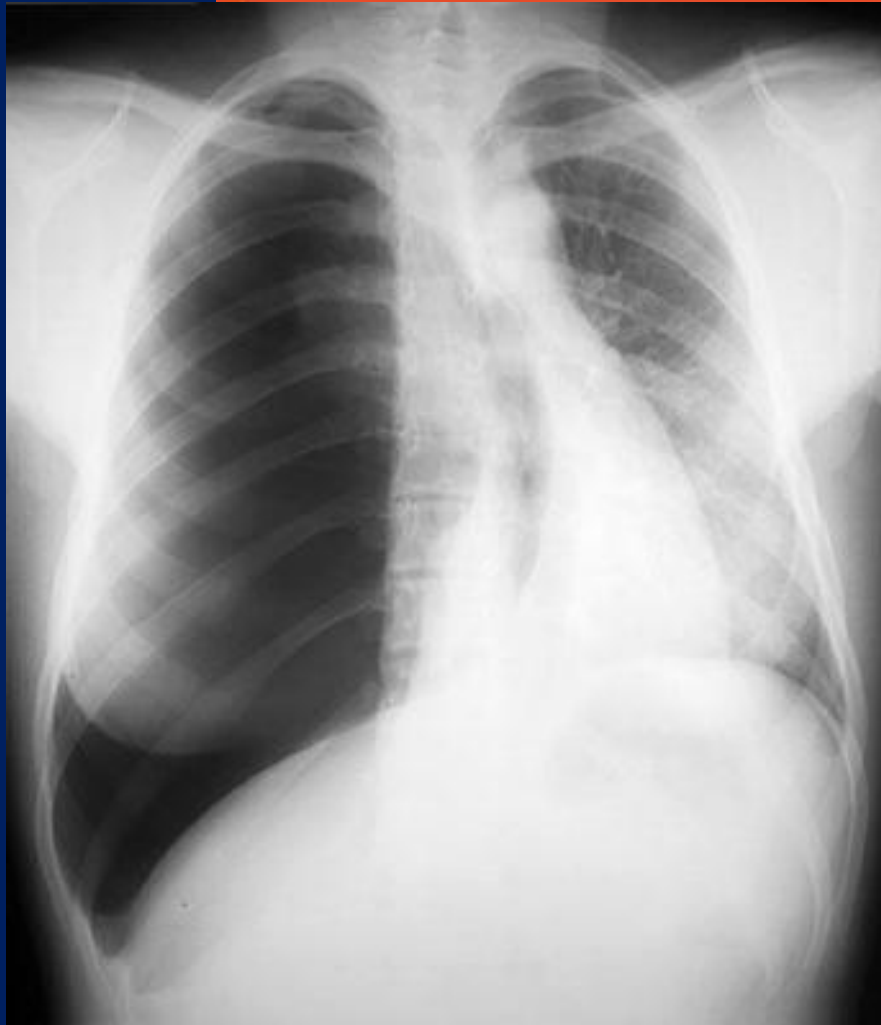Traumatické postižení
hrudní stěny
–
záklopkový
mechanismus



Pacient na UPV s
přetlakovým
režimem a
poraněním viscerální
pleury

Vyskytuje se u 5% závažných poranění. V 64% těchto pacientů se jedná o zraněné na umělé plicní ventilaci.

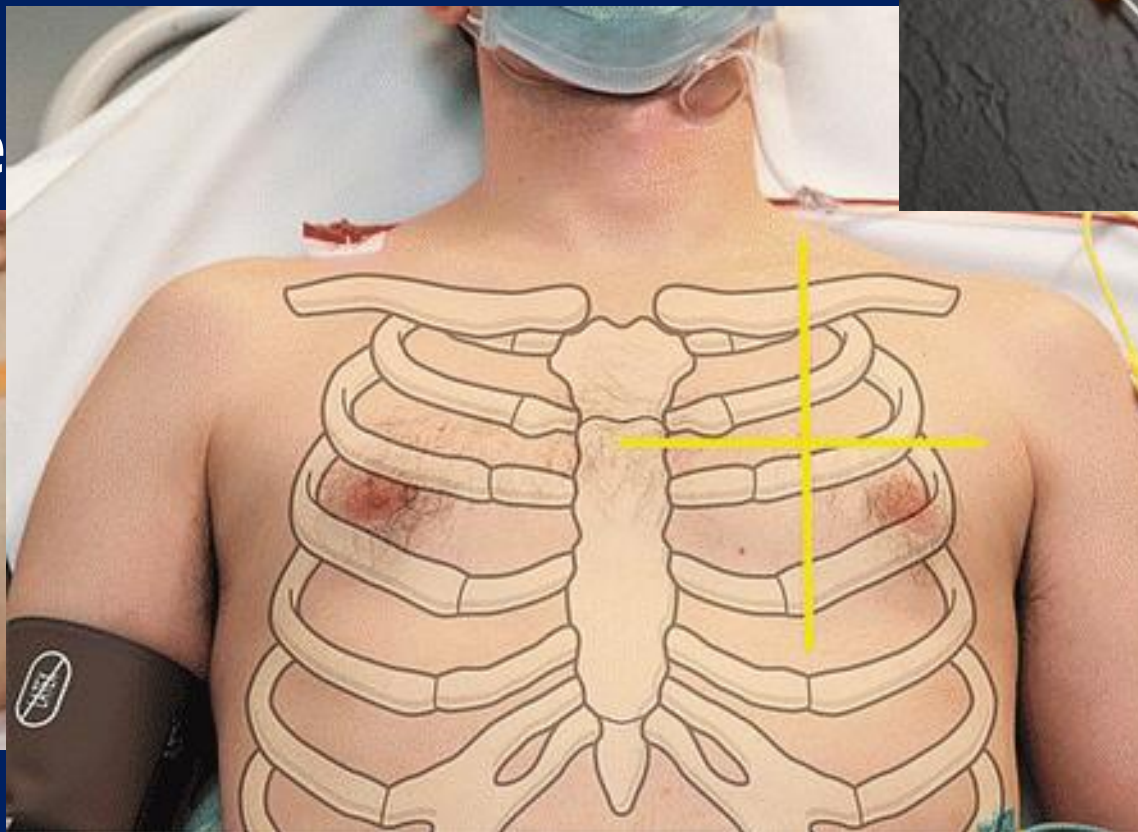
Diagnostika v akutní fázi



Terapie v duchu ATLS

Primary survey

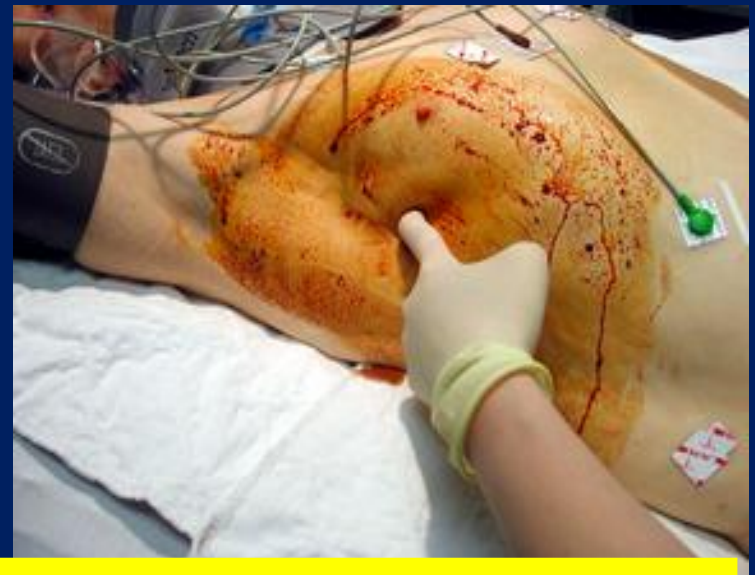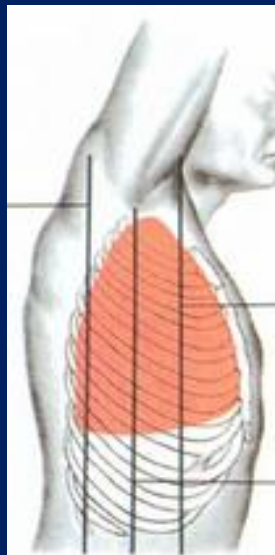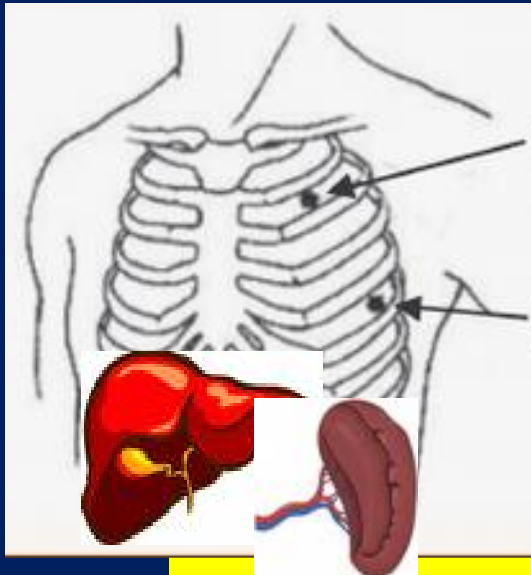
Ote



Průměr 14 G

Hrudní drenáž – jak na to?

- Pacient na monitorovaném lůžku
- Místo pro hrudní drenáž



4. nebo 5. mezižebří ventrálně od střední axilární čáry

Hrudní drenáž – jak na to?

■ Jaký drén?



- biokompatibilní termosenzitivní PVC
- perforace 3 cm se třemi eliptickými otvory
- celková délka drénu 455 mm
- hloubkové délkové značení po 2 cm
- RDG proužek ke snadné identifikaci
- 6 drenážních eliptických otvorů
- zahnuté drény – kratší část 120 mm, delší část 335 mm

Hrudní drény, RTG kontrastní

katalog. číslo	označení a specifikace	balení
21050	Hrudní drén přímý - CH 16	25 ks
21047	Hrudní drén přímý - CH 20	25 ks
21041	Hrudní drén přímý - CH 24	25 ks
21042	Hrudní drén přímý - CH 28	25 ks
21043	Hrudní drén přímý - CH 32	25 ks
21048	Hrudní drén přímý - CH 36	25 ks
21076	Hrudní drén pravoúhlý - CH 20	25 ks
21044	Hrudní drén pravoúhlý - CH 24	25 ks
21045	Hrudní drén pravoúhlý - CH 28	25 ks
21046	Hrudní drén pravoúhlý - CH 32	25 ks
21049	Hrudní drén pravoúhlý - CH 36	25 ks

24

28

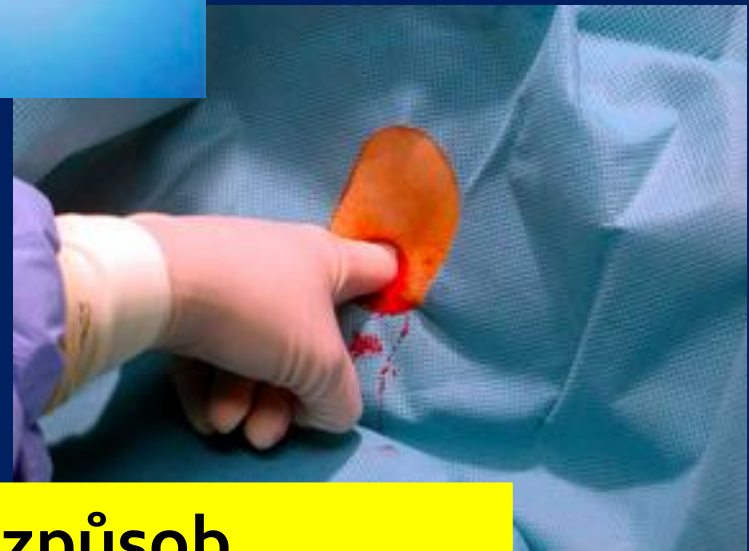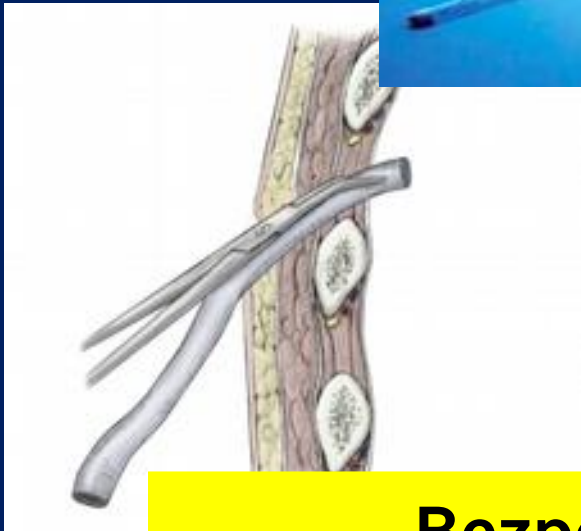32

Hrudní drenáž – jak na to?

- Lokální anestezie (*10 ml 1% mesocainu*)

Méně bezpečný způsob

- 2 – 3 cm horizontální kůže a podkožná preparace podél horního okraje žebra

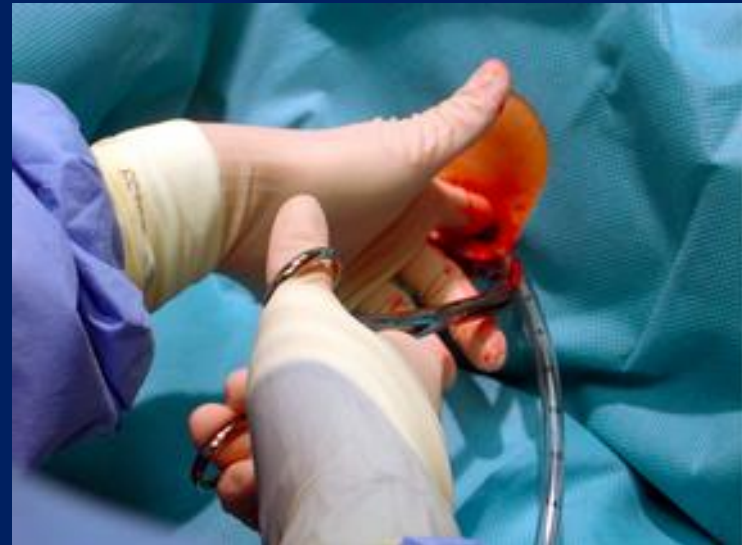
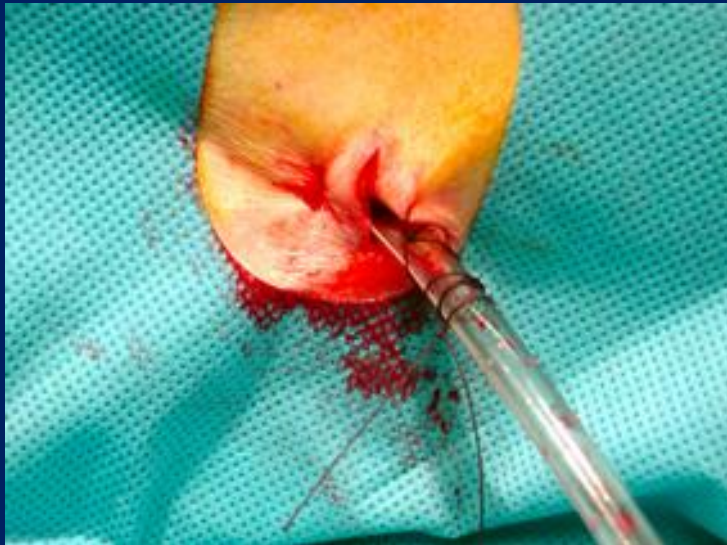
Bezpečný způsob

Hrudní drenáž – jak na to?

- Zavedení drénu – *hloubka cca 15 cm*
- *dorsokraniální směřování*

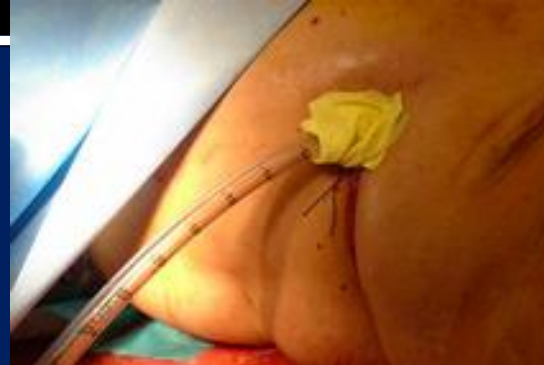- Fixace drénu



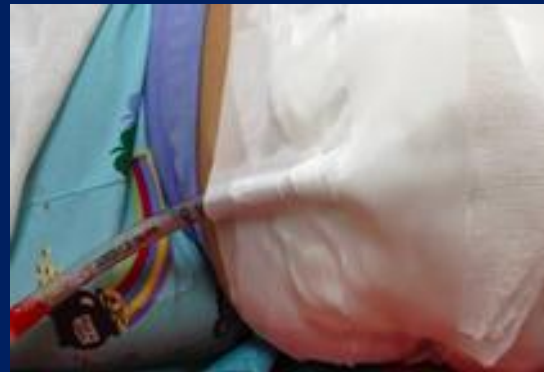
**Po zavedení HD před jeho napojením
na aktivní sání je nutné jej
zaklemovat !**

Hrudní drén – je tam?

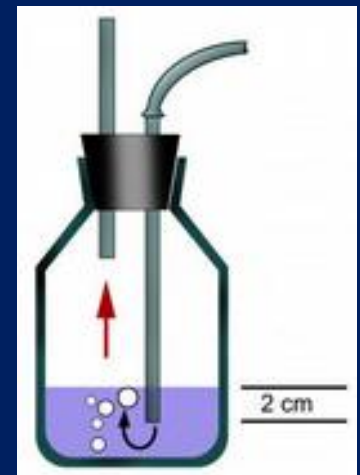
- Zamlžení drénu



- Odvod sekretu

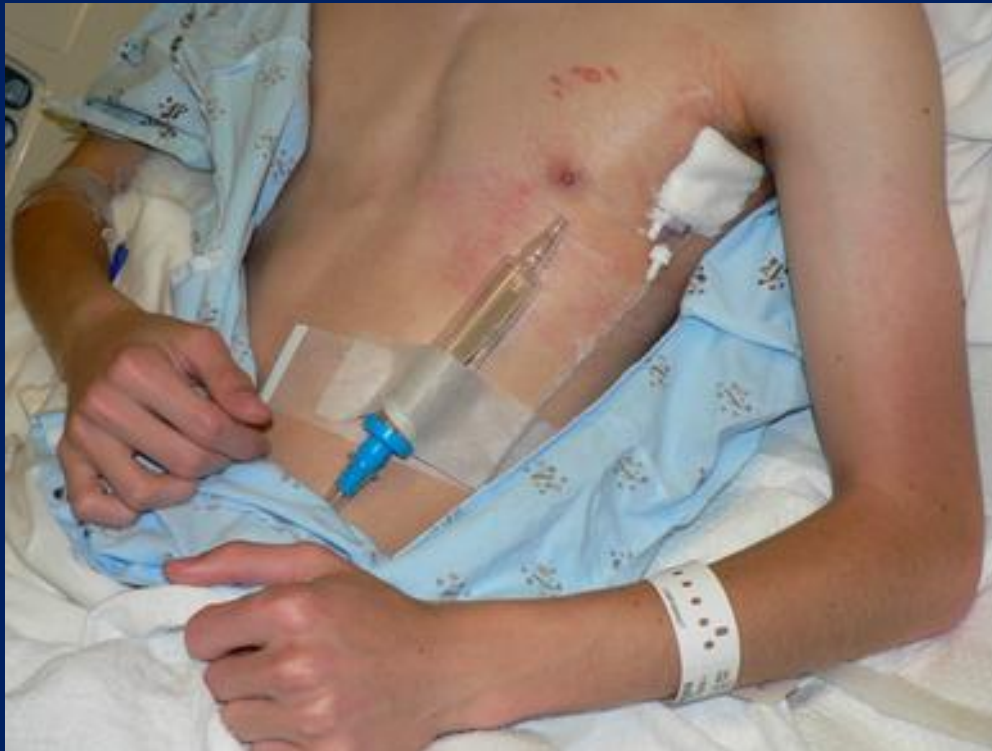

- Zkouška pod vodní hladinou



Hrudní drén - na co napojit?

- Heimlichova chlopeň



Hrudní drén - na co napojit?

Suchý systém sání

-

Sahara



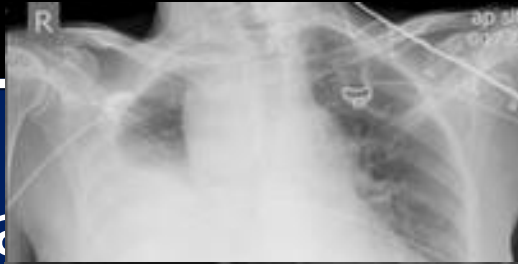Vlhký systém sání

-

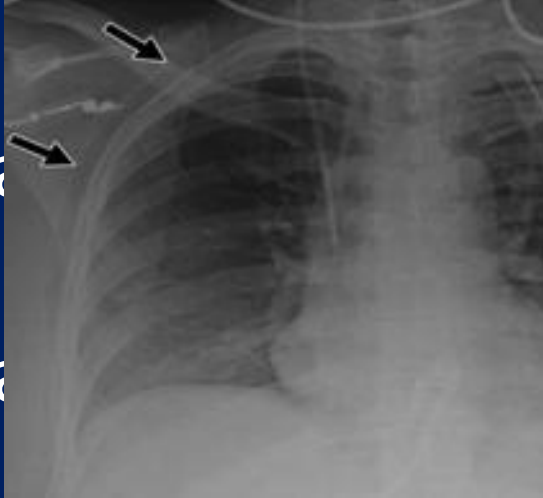Oceán



Komplikace



- Porážení



- Porážení

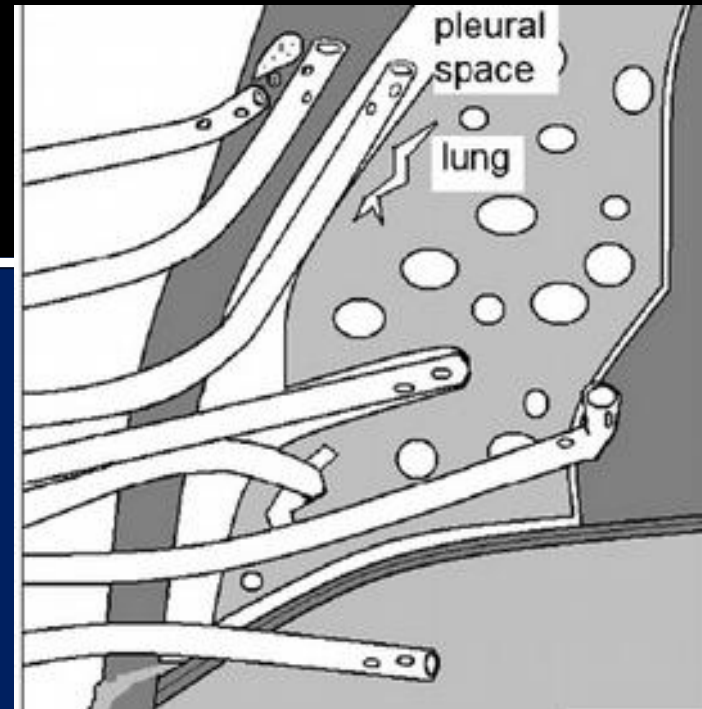
ziny

- Porážení

lního svazku

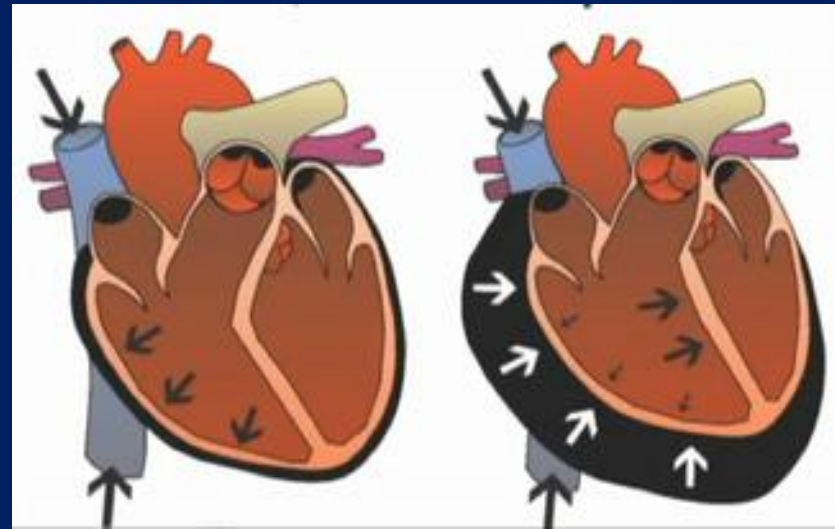
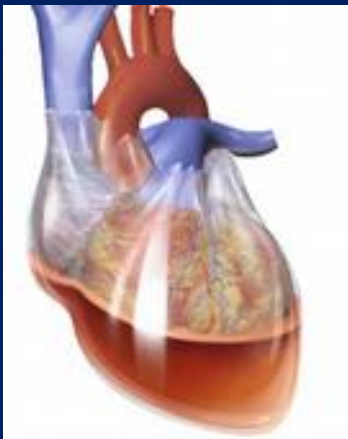- Špatná pozice hrudního drénu

- Podkožní emfyzém



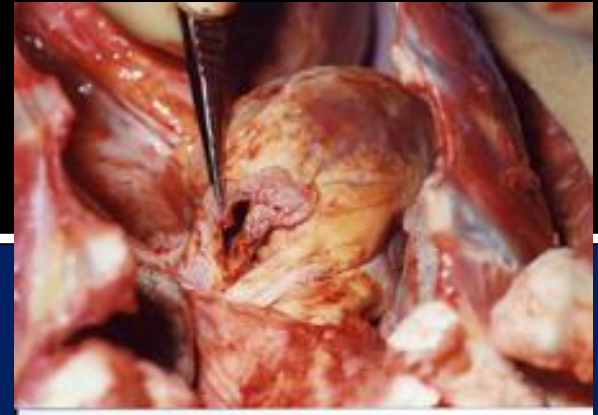Srdeční tamponáda

- Patologické nahromadění tekutiny v osrdečníku
- 150-200 ml tekutiny vede k strmému nárůstu intraperikardiálního tlaku



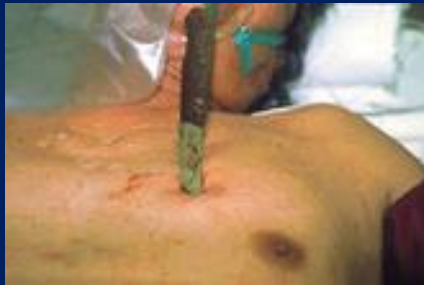převyšší nízký tlak v dutých žilách a předsíních

Srdeční tamponáda



Příčiny:

- **Akutní** - TRAUMA - Bodné rány srdce



...kce aorty
...trogenní

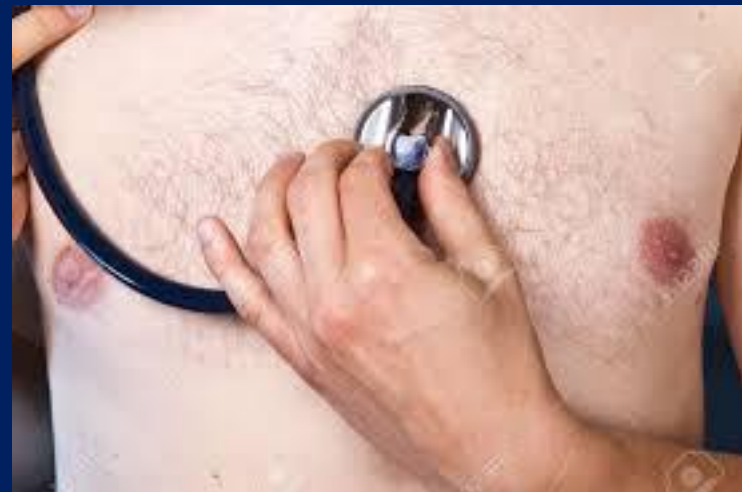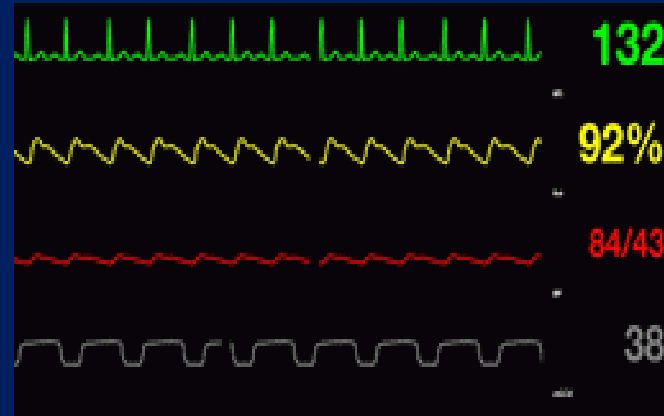
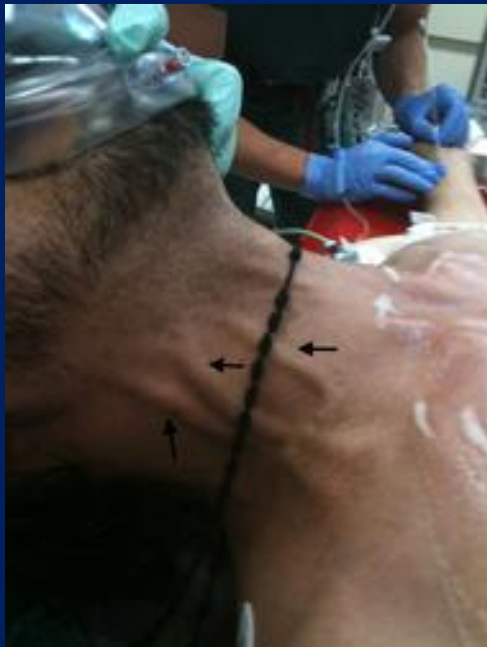- Následek IM – perforace stěny srdce

- **Subakutní** – maligní výpotek, perikarditida, TBC, urémie

Diagnostika v akutní fázi

Klinické známky

- Beckova triáda

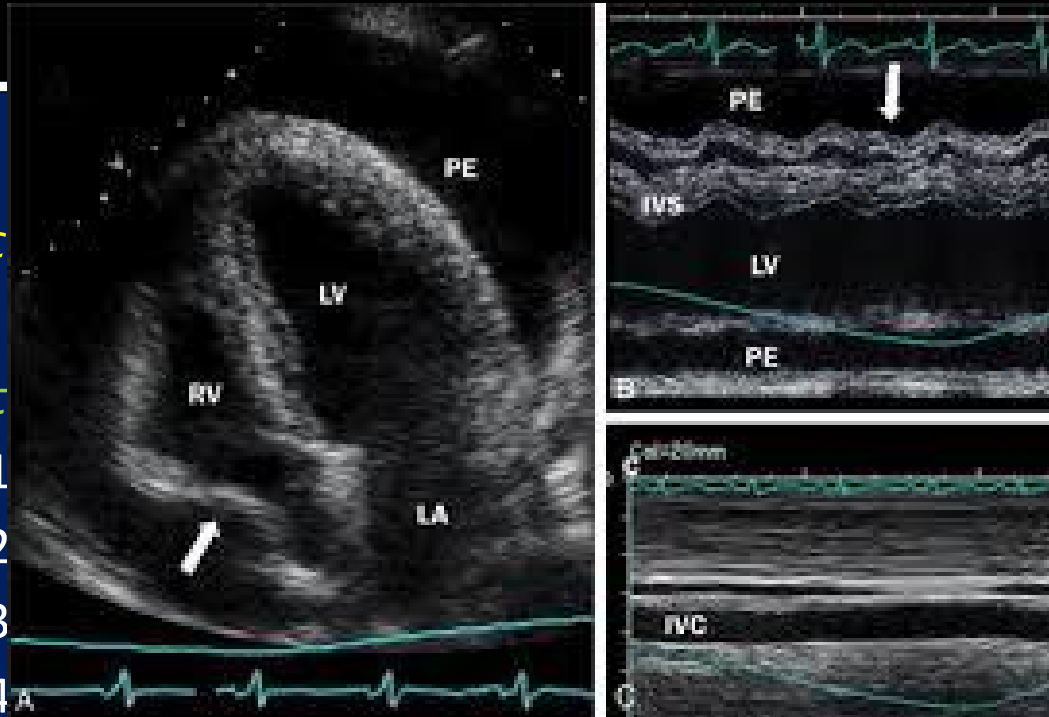


Diagnostika v akutní fázi

FAST (Foc

Hodnot

1
2
3
4



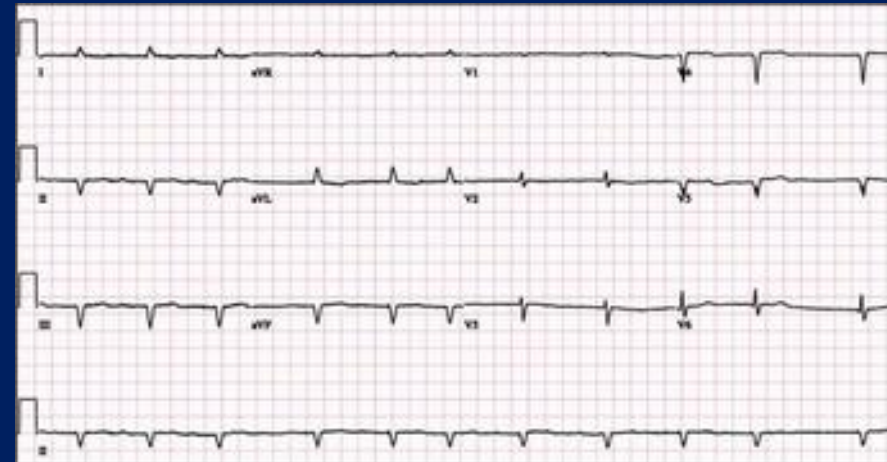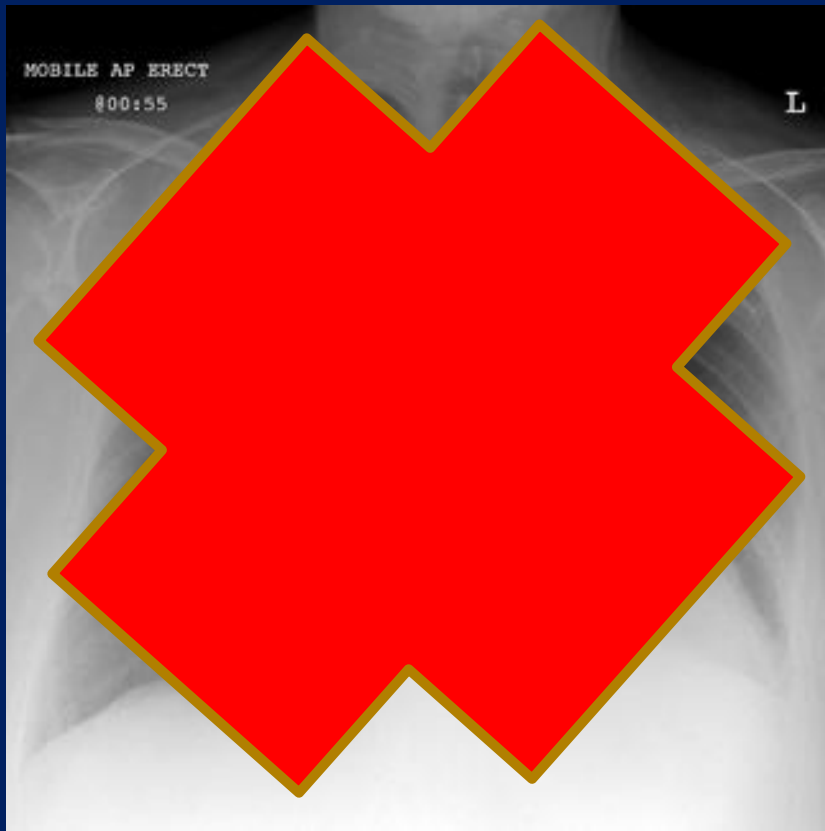
brech:

- Senzitivita FAST: 94%
- Negativní prediktivní hodnota FAST: 97,8%


Diagnostika v akutní fázi

RTG

EKG



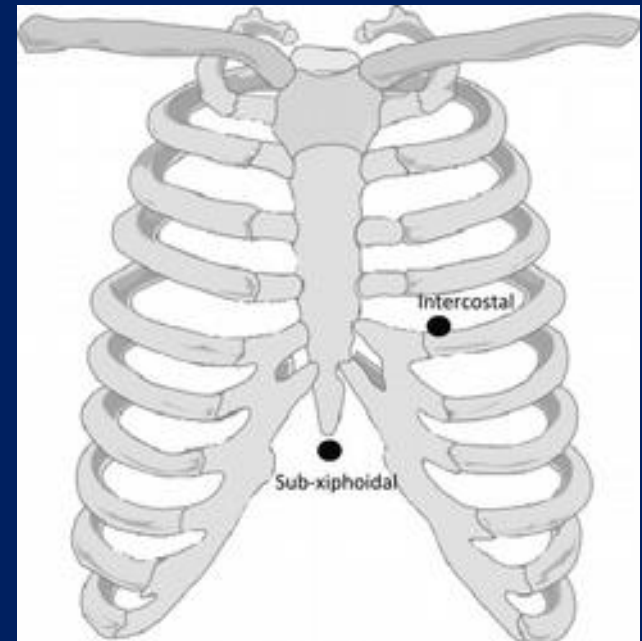
Terapie v duchu ATLS

- Musí být vždy řešena v rámci primary survey
- Perikardiocentéza = správná volba
- Nevede-li k cíli  akutní thorakotomie

Perikardiocentéza - jak na to?

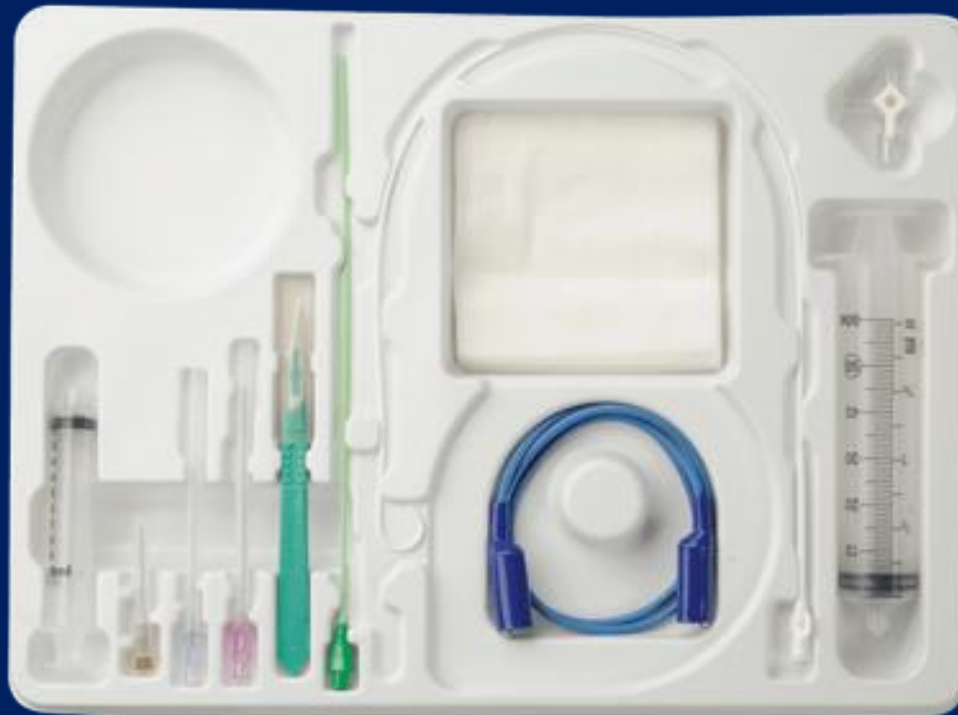- Pacient na monitorovaném lůžku
- Vhodná USG kontrola
- Místo pro perikardiocentézu

1-2 cm subxiphoideálně



Pericardiocentéza - jak na to?

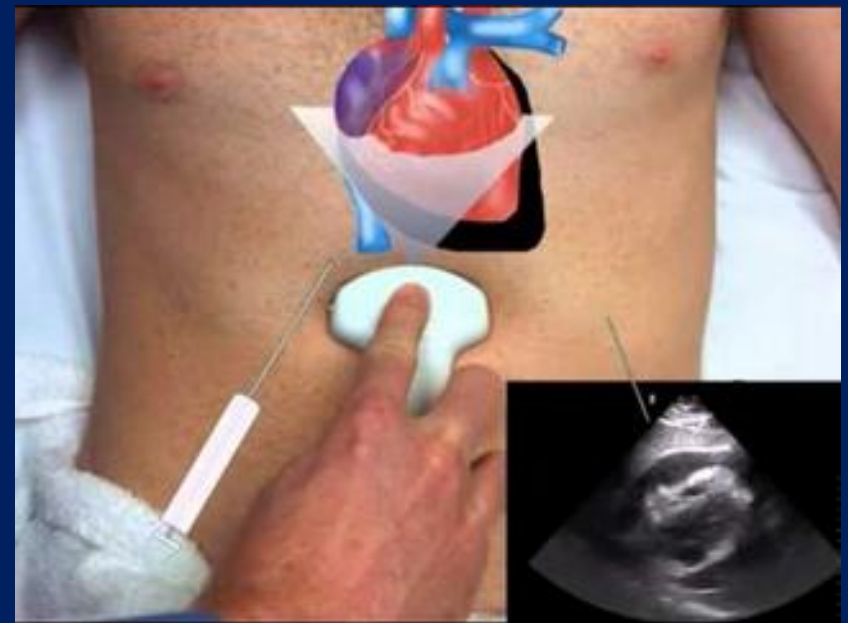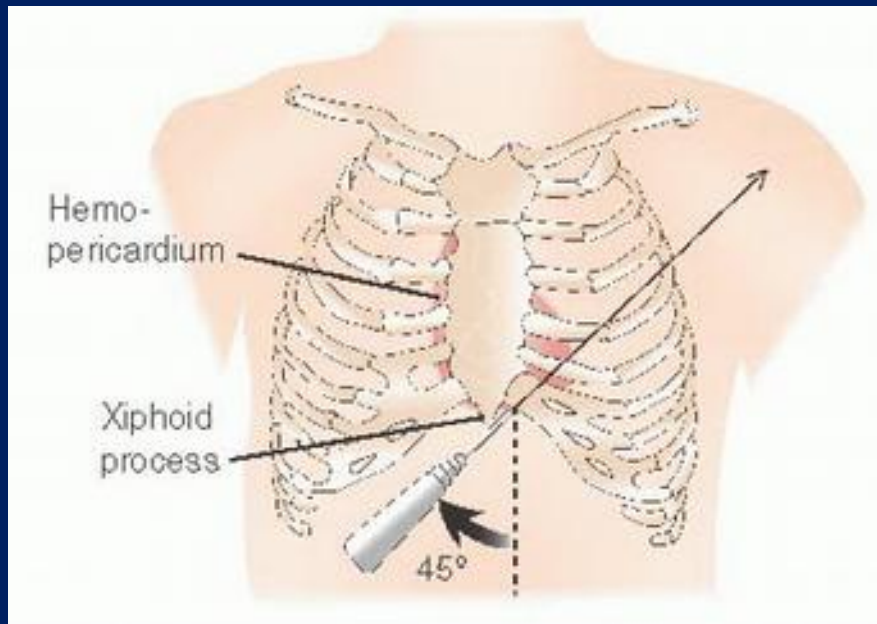
- Čím provést punkci?



15 cm jehla s katétrem o průměru 18 G

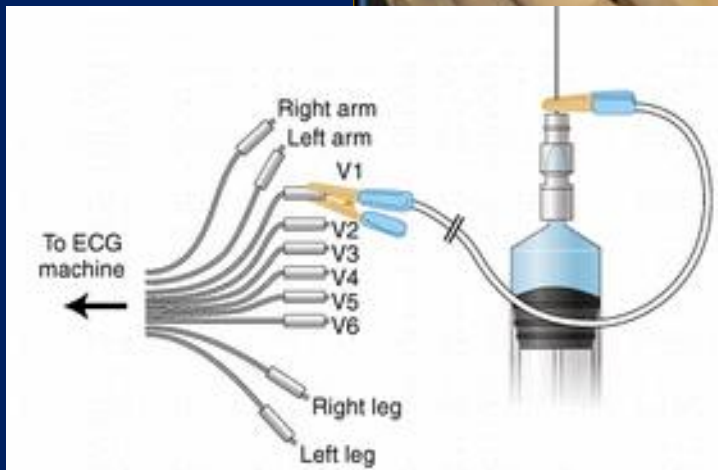
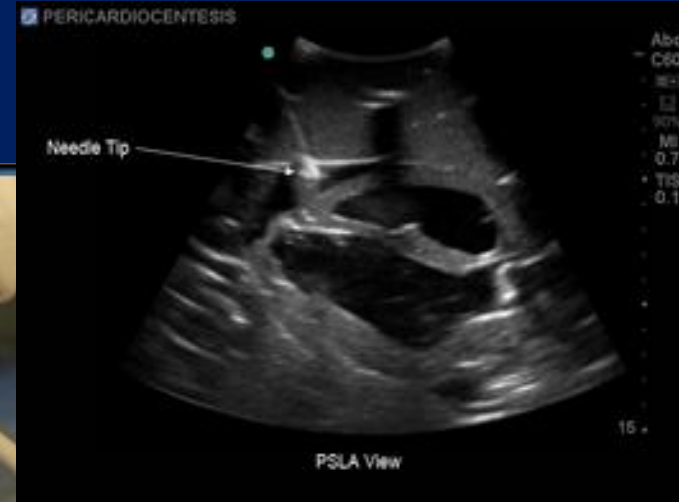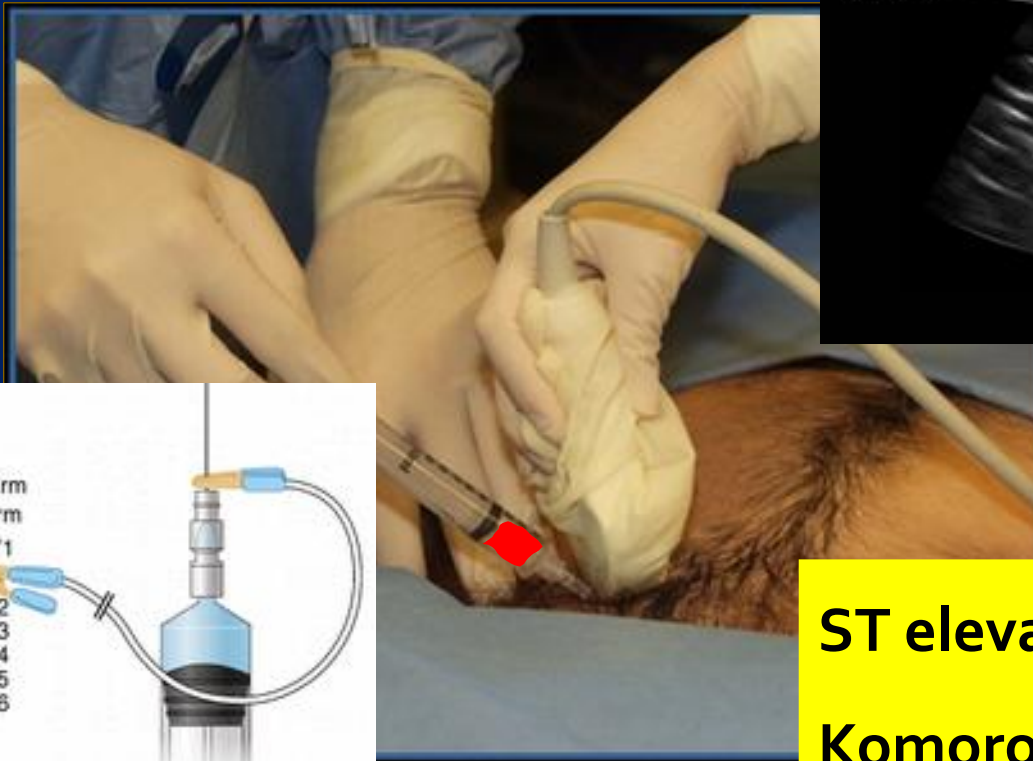Pericardiocentéza jak na to?

- Lokální anestezie 10 ml



Pericardiocentéza jak na to?

- Jak vím že jsem v perikardu?

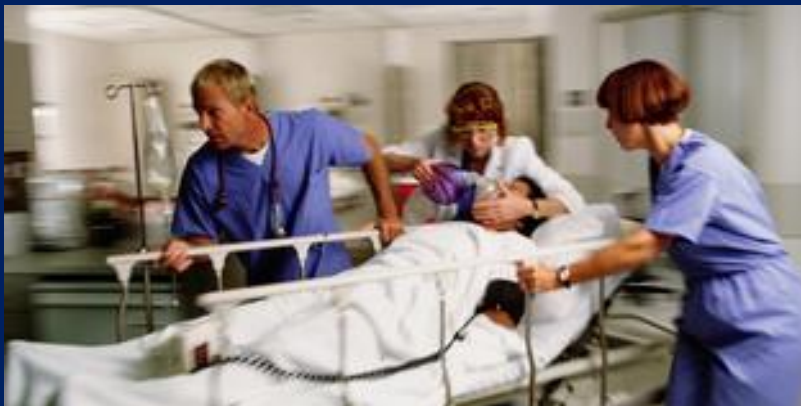

ST elevace

Komorové extrasystoly

Pericardiocentéza jak na to?

- Po dosažení perikardu vytažení jehly, fixace katetru, napojení na trojcestný ventil, evakuace patologické tekutiny.
- Chystat pacienta k operační revizi

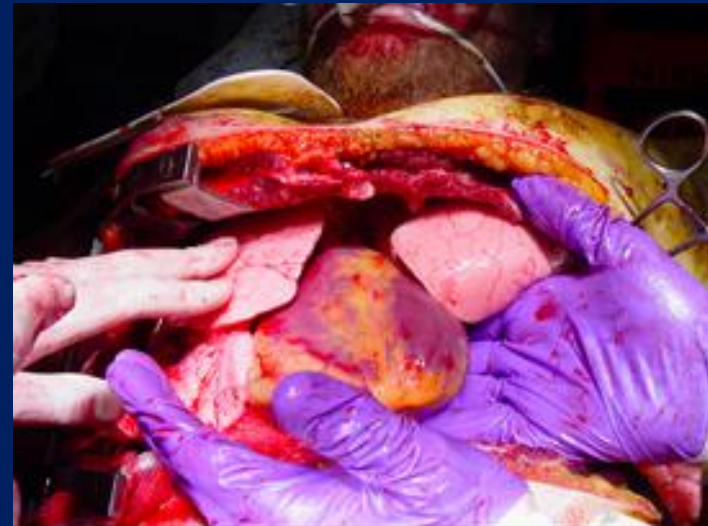
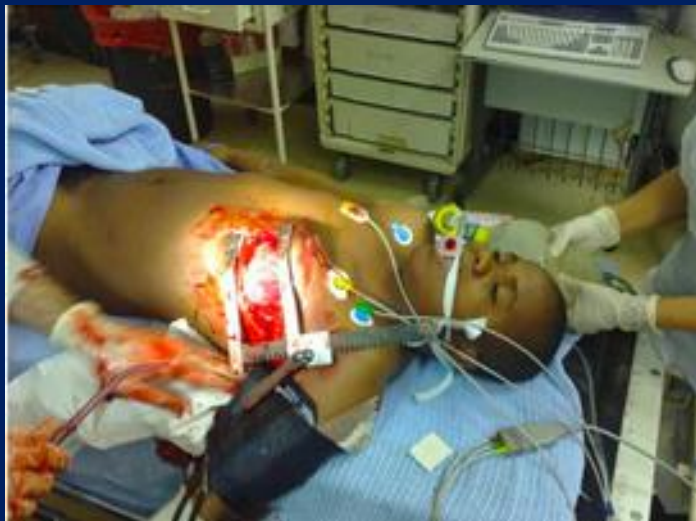

Komplikace

- Aspirace krve z komory / nikoliv perikardu
- Poranění věčité tepny
- Fibrilace komor
- Pneumothorax
- Poranění jícnu

Resuscitativní torakotomie

- Život zachraňující výkon
- Provedení zkušeným chirurgem přímo na urgentním příjmu



Resuscitativní torakotomie

Indikace:

■ Penetrující poranění do hrudníku

- Bezpulzová elektrická aktivita srdeční
- Nereagující hypotenze (STK < 70mmHg)

■ Tupá poranění hrudníku

- Nereagující hypotenze (STK < 70mmHg)
- Rapidní odpad z hrudního drénu (>1500ml)

**Pacient
in
extremis**

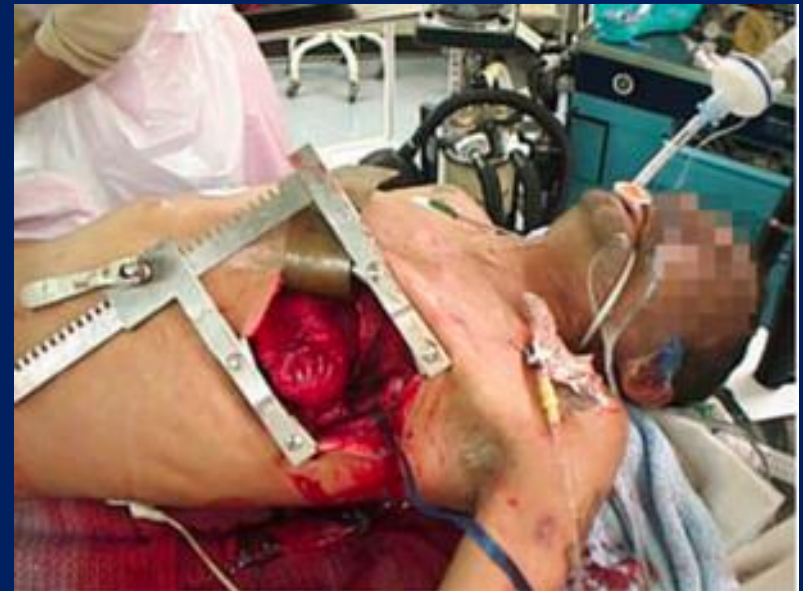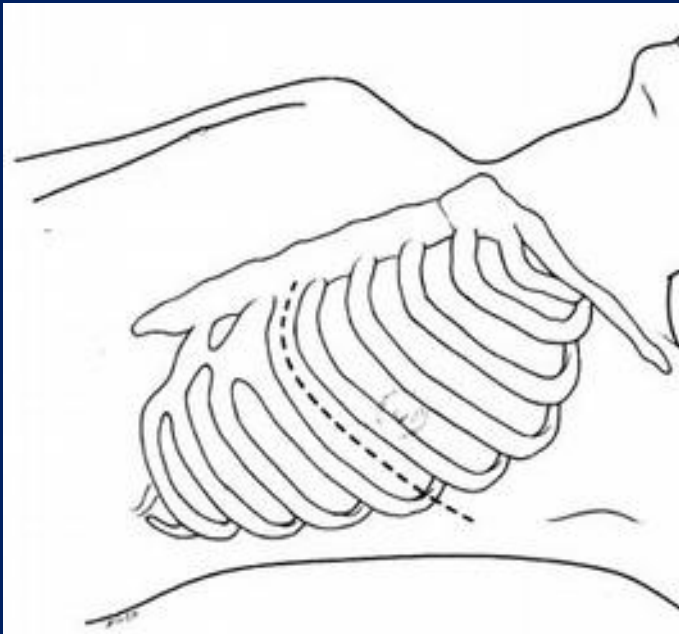
Resuscitativní torakotomie

Terapeutické možnosti

- Ošetření perikardu
- Přímé ošetření zdroje krvácení v oblasti hrudníku
- Otevřená srdeční masáž
- Naložení svorky na descendní aortu (zvýšení mozkové a srdeční perfúze, snížení krevní ztráty)

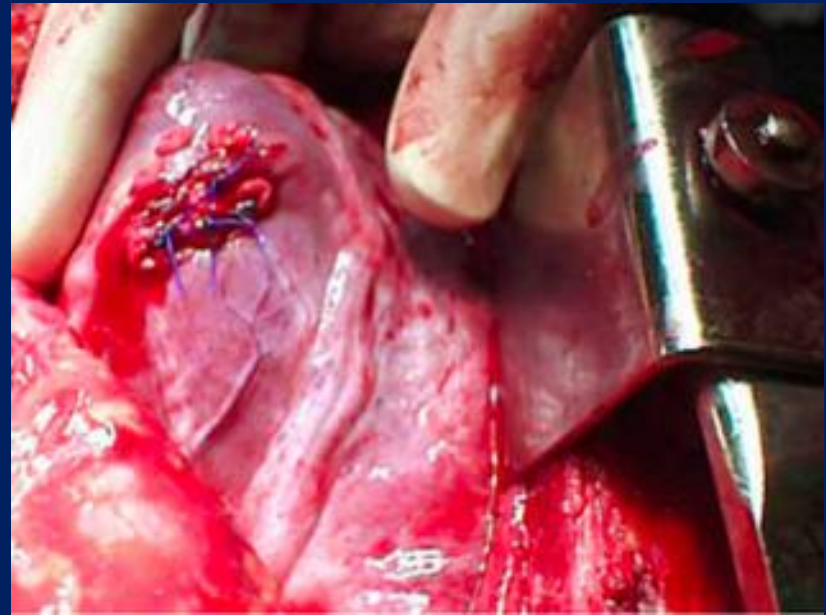
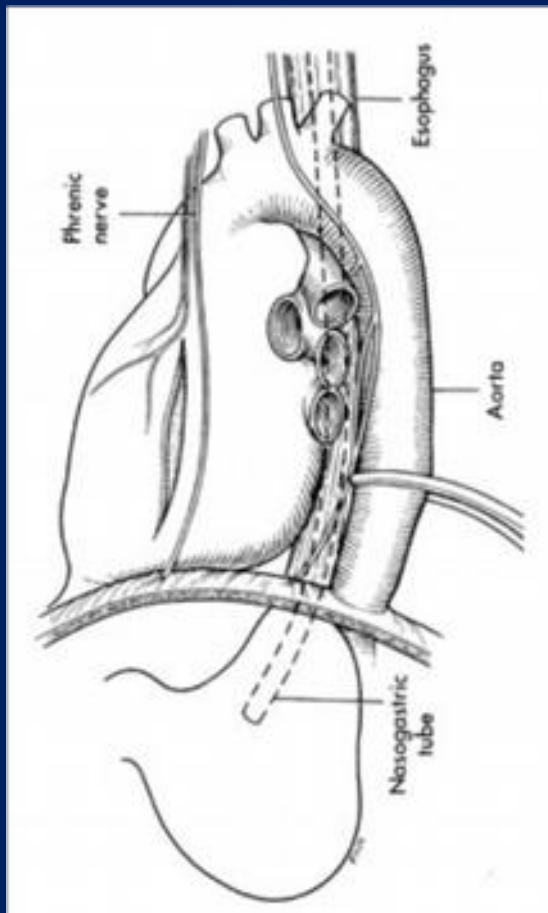
Resuscitativní torakotomie

Provedení



Řez v 5. mezižebří - od sterna po přední axilární čáru

Resuscitativní torakotomie



Resuscitativní torakotomie

TOP TEN TIPS
for resuscitative thoracotomy
BY THE SECRET CHEST CRACKER

Order of interventions most likely to save life

TAMPONADE
HAEMORRHAGE
CPR

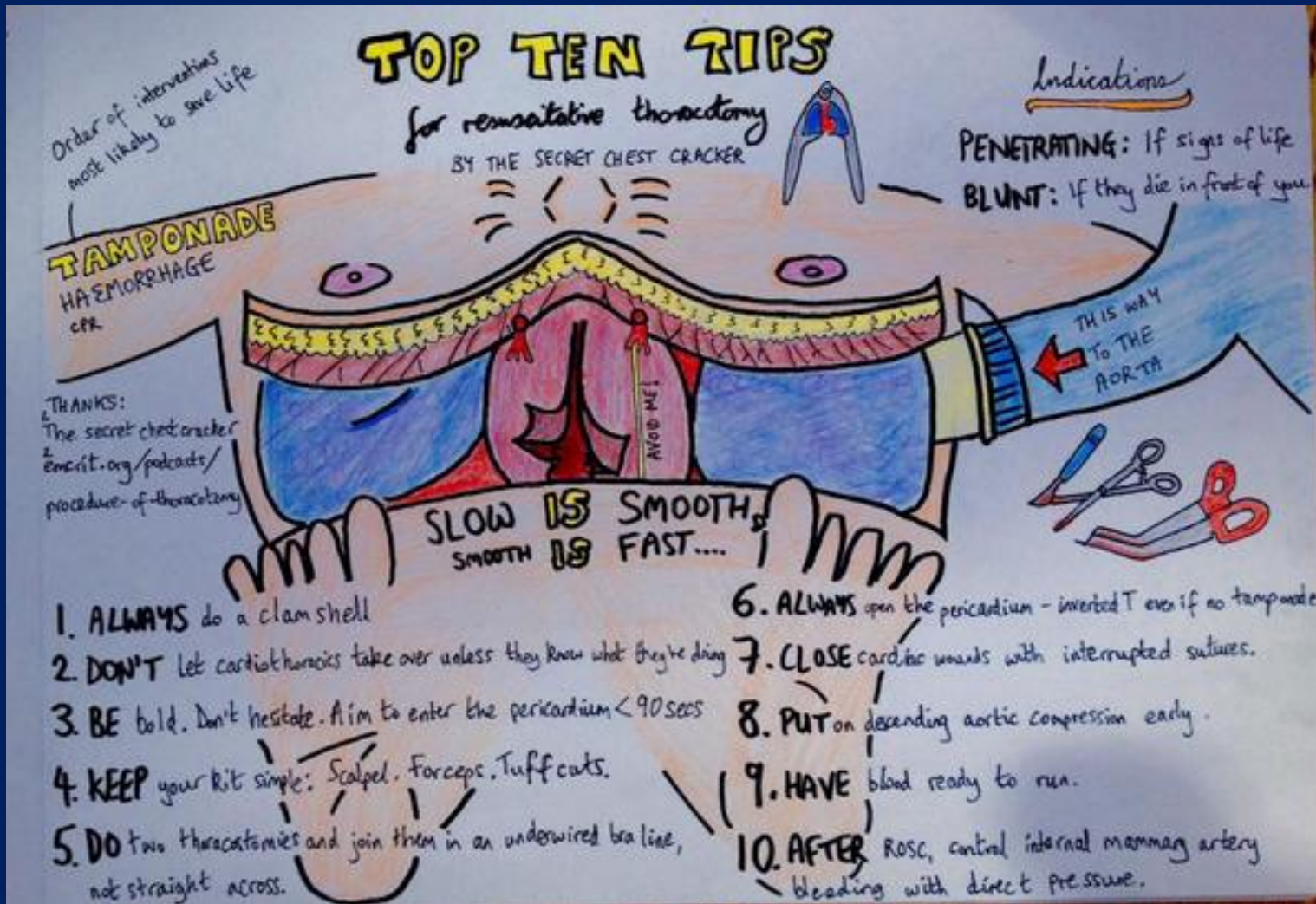
THANKS:
The secret chest cracker
Emerit.org/podcasts/
procedure-of-thoracotomy

Indications
PENETRATING: If signs of life
BLUNT: If they die in front of you

THIS WAY
TO THE
AORTA

AVOID ME!

**SLOW IS SMOOTH,
SMOOTH IS FAST....**



1. ALWAYS do a clam shell
2. DON'T let cardiothoracics take over unless they know what they're doing
3. BE bold. Don't hesitate. Aim to enter the pericardium < 90 secs
4. KEEP your kit simple: Scalpel, Forceps, Tuff cuts.
5. DO two thoracotomies and join them in an underwired bra line, not straight across.
6. ALWAYS open the pericardium - inverted T even if no tamponade
7. CLOSE cardiac wounds with interrupted sutures.
8. PUT on descending aortic compression early.
9. HAVE blood ready to run.
10. AFTER ROSC, control internal mammary artery bleeding with direct pressure.

Otázky?





Děkuji za pozornost