

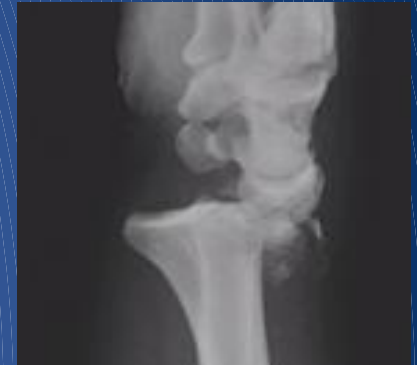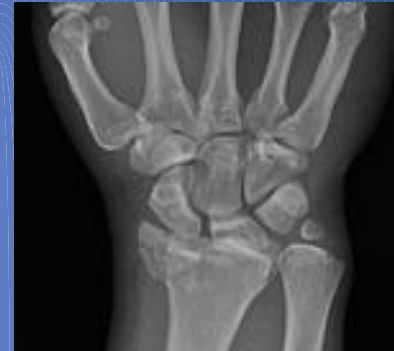Radiokarpální dislokace

Srovnání volárního a kombinovaného přístupu

Ira D., Krtička M., Nekuda V., Mašek M.
Department of Trauma Surgery, University Hospital Brno



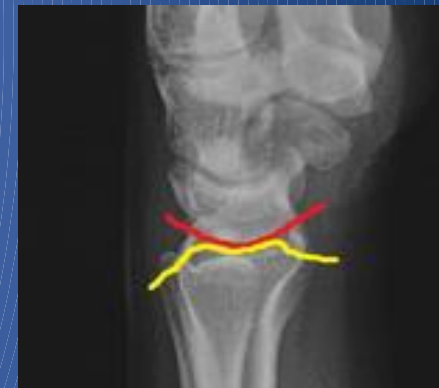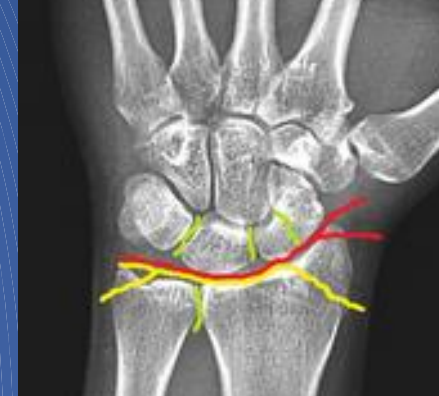Úvod



- vysokoenergetické trauma
- mladí muži
- kombinace vícero vektorů násilí
(hyperextenze, torze, komprese ...)
- Raritní poranění
(3 série > 8 pacientů, jen 20 reportovaných volárních dislokací)
- Kombinace s dalším poraněním
(otvřené fraktury, neurovaskulární léze, CS, DRUJ, disociační léze)
- Špatná prognóza - brzký rozvoj artrozy – trvalé následky

Klasifikace

- **Typ 1**
Radiokarpální dislokace
± avulze apexu radiálního styloidu
- **Typ 2**
Radiokarpální dislokace
+ fraktura styloidea radia
+ avulze dorzální a volární hrany radia
± fraktura baze ulnárního styloidu
- **Typ 3**
Radiokarpální dislokace Typ 2
+ DRUJ léze nebo disociační poranění karpu
(SLD, LTD, fr. karp. kostí)



Dle směru dislokace – volární a dorsální

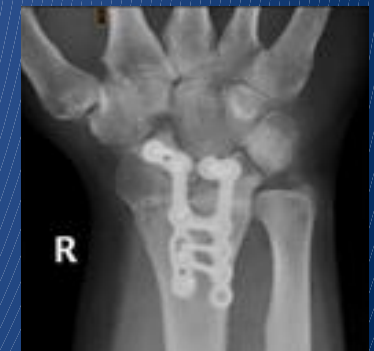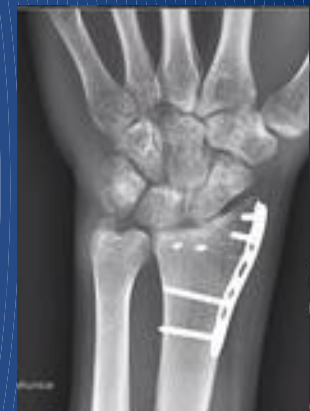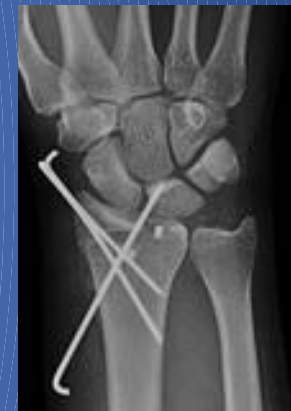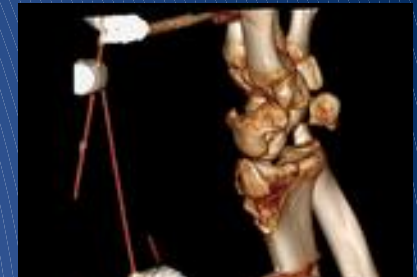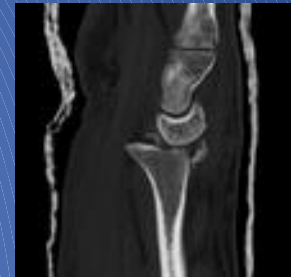Wong Hing-Cheong*, Wong Hin-Keung, Wong Kam-Yiu Uncommon Dorsal Radiocarpal Fracture Dislocation Complicated With Median Nerve Palsy: Case Report, Review of the Literature, and a New Classification System Guiding the Management. *Journal of Orthopaedics, Trauma and Rehabilitation* 16 (2012) 33-36

Moneim MS, Bolger JT, Omer GE.: Radiocarpal dislocation - classification and rationale for management. *Clin Orthoped.* 1985; 192: 199-209.

Dumontier C. et al Radiocarpal dislocations: classification and proposal for treatment. A review of twenty-seven cases. *J Joint Bone Surg Am* 2001 Feb;83-A(2):212-8.

Diagnostika & Terapie

- 5 principles
 - Joint reduction
 - Nerve decompression
 - Joint debridement
 - Th of IC injuries
 - Frct. Fx and/or soft tissue repair
- *zavřená repozice a SF/ FE*
- *zavřená repozice, perkutánní transfixace KW + SF/ FE*
- *ASKP asistovaná repozice a transfixace KW*
- *otevřená repozice, transfixace, reinzerce vazů a OS, KW/ EF/ plate*
- *Primární radiokarpální fúze – RSL déza*



Jimenez IJ,.: Radiocarpal dislocation after a trivial injury Revista Espanola de Cirurgia Orth y tTrauma, 2015, 59::66-68

Ilyas AM, Mudgal CS.: Radiocarpal fracture-dislocations. J AM Acad Orthop Surg. 2008, 16:647-55

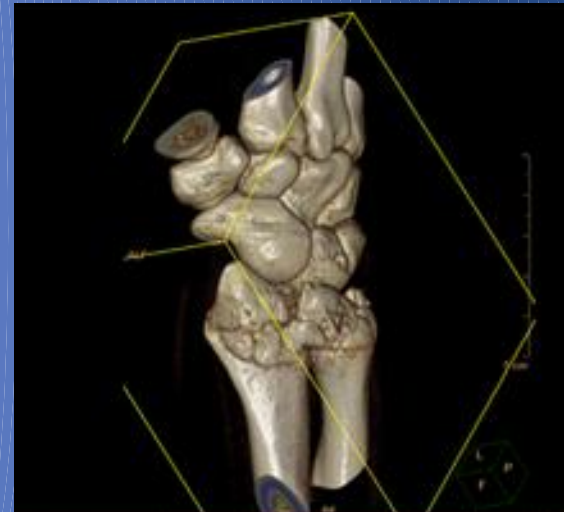
Kamal RN, Bariteau JT, Beutel BG, DaSilva MF: Arthroscopic reduction and percutaneous pinning of a radiocarpal dislocation. J Bone Joint Surg Am. 2011, 93:e84 (1-5)

Materiál & metodika

- **9 pacientů - 9 poraněných zápěstí**

(2011-2016, Klinika úrazové chirurgie, FN Brno)

- 2 otevřené poranění
- 5 polytrauma pacientů
- 9 mužů
- 9 dorzálních dislokací
- 2 interkarpálních poranění
- 3 poranění n. medianus
- Follow up – 42 měs.



Dvě skupiny pacientů

Skupina 1

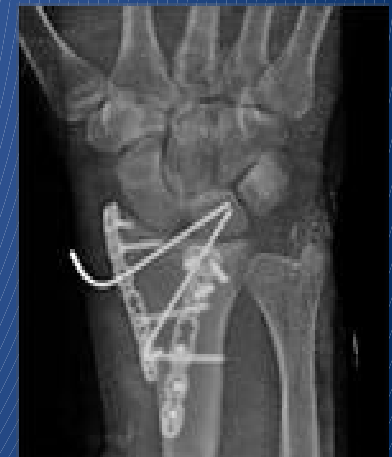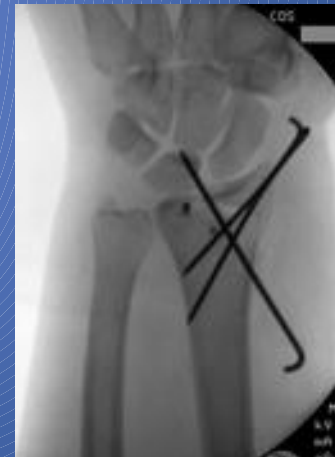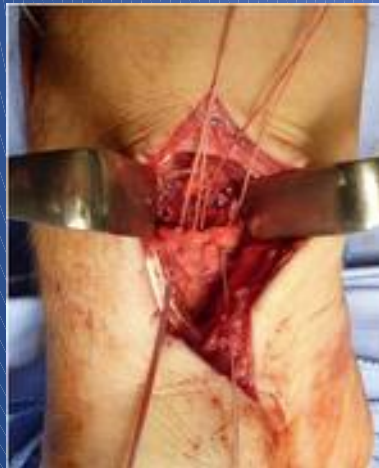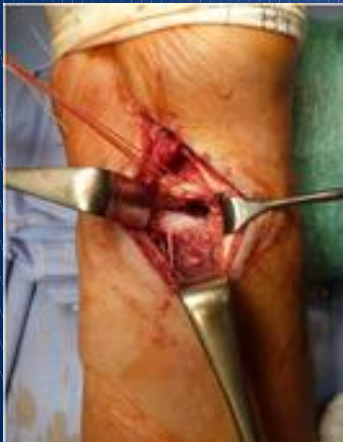izolovaný volární přístup (reinzerce + MIO KW)

Skupina 2

kombinovaný přístup (reinzerce + O.R.I.F. – plates)

Operační technika

- **Zavřená repozice**
 - transfixace RL kloubu K- drátem
- **Volární přístup**
 - dekomprese n. medianus, kloubu reinzerce/rekonstrukce volárních vazů kotvičkami nebo přes kostní tunely
- **C.R.E.F** **mininvasive app. KW** **skupina 1**
- **O.R.I.F** **dorsal app.** **plating** **skupina 2**



Výsledky

No.	Age	Sex	F/u	Type ¹	Dislocation	MN injury	Approach	Treatment	MWS	PRWE	DASH	R-Ch ²
1	47 y.	M	18	III	D	N	V	LRL, SRL, RSC reinsertion, radial styloid - C.R.I.F. KW + FE	80	5	2	Grade I
2	32 y.	M	36	II	D	N	V	LRL, SRL, RSC reinsertion, radial styloid – C.R.I.F. KW	85	20	3	Grade I
3	31 y.	M	48	II	D	Y	V	LRL, SRL, RSC reinsertion, radial styloid – C.R.I.F. KW, CT release	85	41	19	Grade 0
4	41 y.	M	34	II	D	Y	V	LRL, SRL, RSC reinsertion, radial styloid – C.R.I.F. KW, CT release	85	37	30	Grade I
Av. - V									84	26	14	
5	43 y.	M	24	III	D	N	V/D	DRC, SL, LRL, SRL reinsertion, radial styloid and dorsal rim -O.R.I.F. two plates	65	39	42	Grade I
6	36 y.	M	48	II	D	N	V/D	LRL, SRL, RSC reinsertion, radial styloid – O.R.I.F. radial plate	100	9	3	Grade 0
7	24 y.	M	50	II	D	N	V/D	LRL, SRL reinsertion, radial styloid and dorsal rim -O.R.I.F. two plates	90	7	12	Grade I
8	30 y.	M	36	II	D	Y	V/D	LRL, SRL reinsertion, radial styloid and dorsal rim -O.R.I.F. two plates, CT release,	85	17	17	Grade I
Av. - V/D									85	18	19	
9	48 y.	M	80	II	D	N	D	RSC reinsertion, radial styloid and dorsal rim – O.R.I.F. – two plates	65	37	17	Grade II - nearthros
Av. - All	38		42						82	24	16	

Av. - average, C.R.I.F. – closed reduction internal fixation, CT – carpal tunnel, D – dorsal, DRC – dorsal radiocarpal ligaments, F/u – follow-up (months), KW – K-wire, LRL – long radiolunate ligament, M – male, MN – median nerve, MWS – Mayo Wrist Score, N – no, No. – number, O.R.I.F. – open reduction internal fixation, PRWE - Patient-Rated Wrist Evaluation, R-Ch - radiographic changes, RSC – radiocaphocapitate ligament, SL – scapholunate ligament, SRL – short radiolunate ligament, V – volar, V/D – combined volar and dorsal, Y- yes, y. – years

Wong Hing-Cheong*, Wong Hin-Keung, Wong Kam-Yiu Uncommon Dorsal Radiocarpal Fracture Dislocation Complicated With Median Nerve Palsy: Case Report, Review of the Literature, and a New Classification System Guiding the Management. Journal of Orthopaedics, Trauma and Rehabilitation 16 (2012) 33-36
Knirk JL, Jupiter JB. Intra-Articular Fractures of the Distal End of the Radius in Young Adults. J Bone and Joint Surg 1986; 68A, 647-658

Výsledky

Skupina 1

MWS

DASH

arthrosis

84

14

$\frac{3}{4}$ gr. I

Skupina 2

MWS

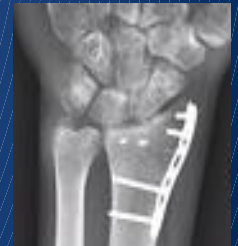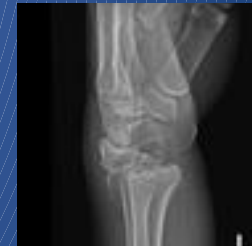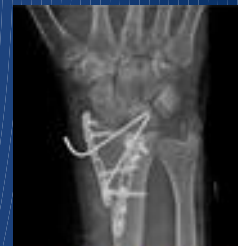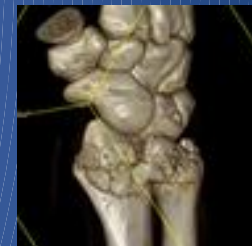
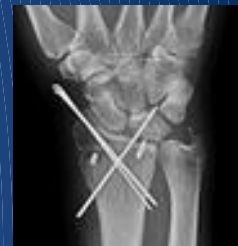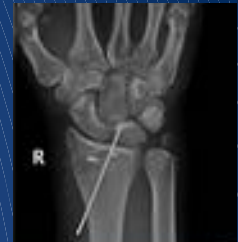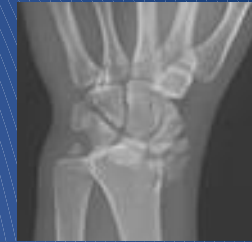DASH

arthrosis

85

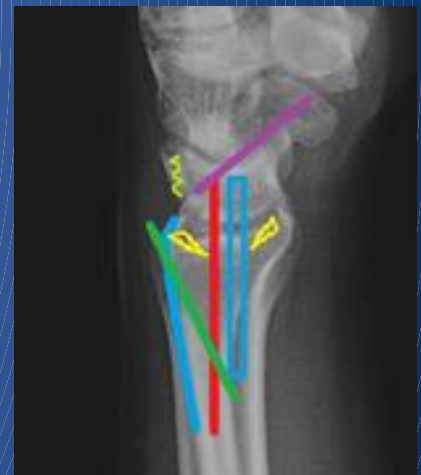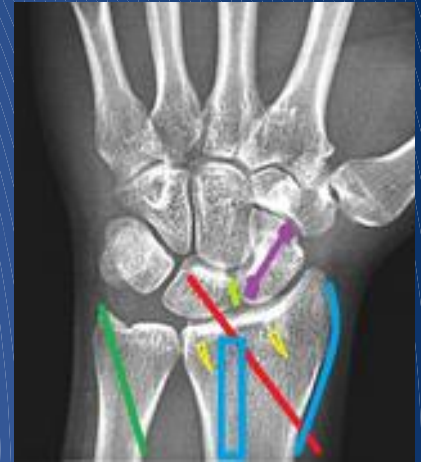19

$\frac{3}{4}$ gr. I



Diskuse

- **Dekomprese n . medianus**
- **Kdy reinzerovat volární /dorzální vazy/abrupce**
- **Je nutné použít RL KW? Kdy?**
- **Kdy postačí provést jen OS fraktury**
- **Jaký typ OS – KW/dlaha/spongioplastika**
- **Primární salvage procedure – RSL déza**
- **Jak brzy je možné začít s RHB zápěstí**



Dumontier C. et al Radiocarpal dislocations: classification and proposal for treatment. A review of twenty-seven cases. J Joint Bone Surg Am 2001 Feb;83-A(2):212-8

Mudgal CS, Psenica J, Jupiter JB: Radiocarpal fracture dislocation Journal of Hand Surgery, 24B 1: 92-98

Berger RA, Landmeer JM, The palmar radiocarpal ligaments: a study of adult and fetal human wrists joints. J Hand Surg (Am). 1990;15:847-54

Závěr

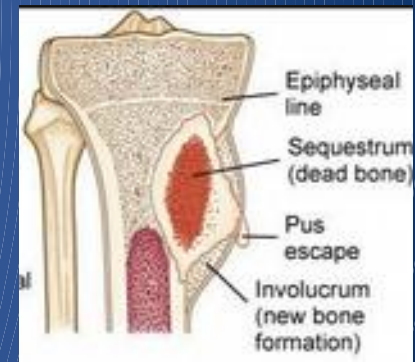
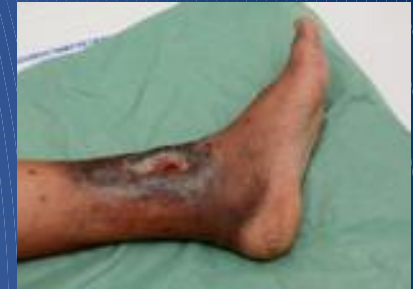- znalost anatomie zápěstí a biomechaniky úrazu – klíč k úspěšné terapii
- Nestabilní RC dislokace - urgentní repozice
cave : kompartment syndrom a NC léze
- anatomická repozice a transfixace „nestabilních spojení karpu“ – reinzerce volárních vazů
- Při dobrém postavení „méně může být více“

Děkuji za pozornost



Osteomyelitis

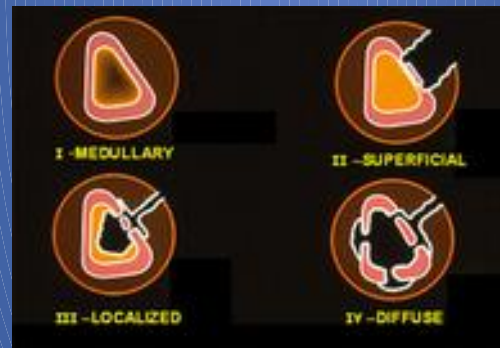- Endogenous / exogenous
- Posttraumatic osteomyelitis
- increased prevalence
- 10-50 % GA – grade III
- 70 % open fractures- + wound bacterial contamination
- Acute / Subacute/ Chronic
- Chronic— „presence or absence osteonecrosis“
- Medular / Superficial / Localised / Diffuse



- Browner, Jupiter, Levine, Trafton, Krettek : Skeletal Trauma, Vol. 1, 4th edition, Saunders-Elsevier, Philadelphia, 2006.
- Gustilo R.B., Management of infected nonunion in Surgery of the Musculoskeletal System, 2nd edition, London, ChurchillLivingstone, 1990
- Cierny G III., Mader, J., Pennick J., A clinical staging system for adult osteomyelitis. Contemp Orthop 10:5, 1985

Posttraumatic osteomyelitis

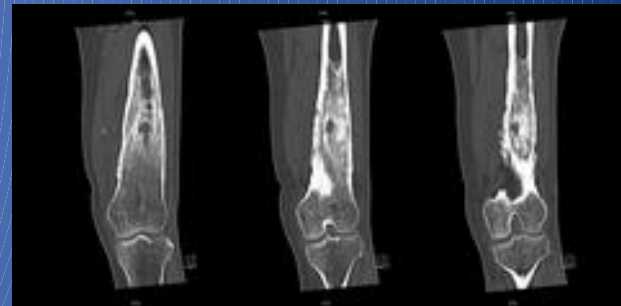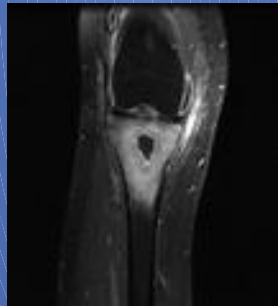
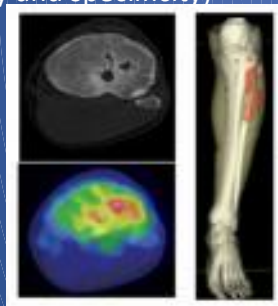
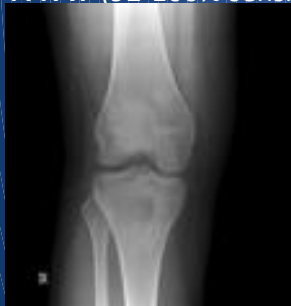- Localised OM – bone stabilization dead space management
- Diffuse OM – extensive bone stabilization and extensive dead space management
- „Make an incision or opening that will thoroughly uncover the infected area..Remove as much foreign material and dead or dying tissue as possible ... do not remove bony or soft parts that may contribute to repair.... Fill entire cavity ...“ *H. Winnet Orr – 1930*



- Cierny G. III. Classification and treatment of adult osteomyelitis, *Surgery of the Musculoskeletal System*, 2nd edition, London, Churchill Livingstone, 1990
- Orr H.W. *A New Era of Treatment for Osteomyelitis and Other Infections*. St Paul, MN, Bruce Publishing, p 48, 1930

Posttraumatická OM - diagnostika

- History – Clinical examination- Lab tests
- Stěry – peroperační biopsie - bakteriologie (50-70 % St. aureus)
- RTG
- Nuclear Medicine Imaging – three phase bone scan - Tc99m metylen difosfonat (90 %sensitivity PET/CT)
- CT (zobrazení sekvestru a preop. plánování)
- MRI (92-100% sensitivity and speciifcity)



- Tang J.S.H., Gold R.H., Basset L.W., Musculoskeletal infection of the extremities: Evaluation with Mri imaging. Radiology 166:205, 1998
- Maurer A.H., Chen D.C.P., Camargo E.E. Utility of three phase scintigraphy in suspected osteomyelitis. Concise communication. J Nucl Med 22:941, 1981

Posttraumatická OM - terapie

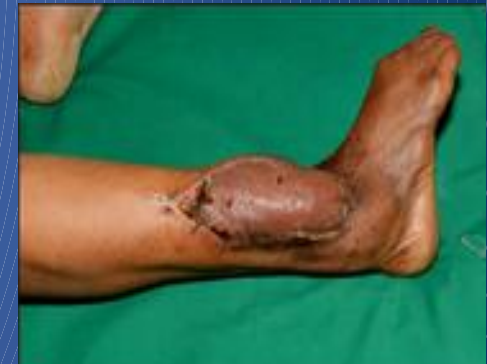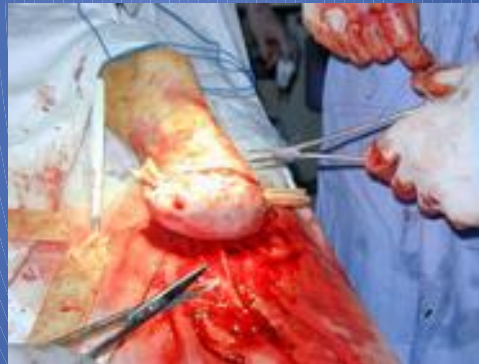- **Amputation vs. Limb Salvage**

- 13% pacientů s chronickou OM po plné terapii skončilo s amputací (4 year follow up)
- 50% pacient skončilo s amputací u III C GA klasifikace

- **Limb Salvage**

- **Surgical vs conservative therapy**

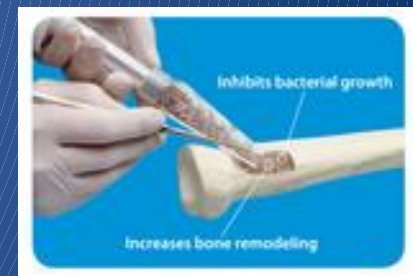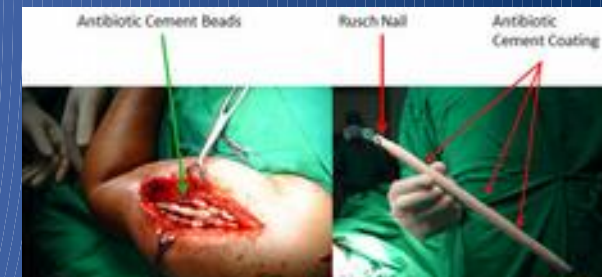- Debridement
- Frakture/Nonunion Stabilization
- Peroperační stěry
- Dead space management
- Appropriate soft tissue coverage
- Limb reconstruction
- Systematic ATB therapy



- Cho S.H., Song H.R., Koo K.H. – Antibiotic –impregnated cement beads in the treatment of chronic osteomyelitis. Bull Hosp Joint Dis 56:140, 1997
- Helfet D.L., Howery T., Sanders R. Limb salvage vs manipulation. Preliminary results of the mangled extremity severity score. Clin Orthop 256:80, 1990

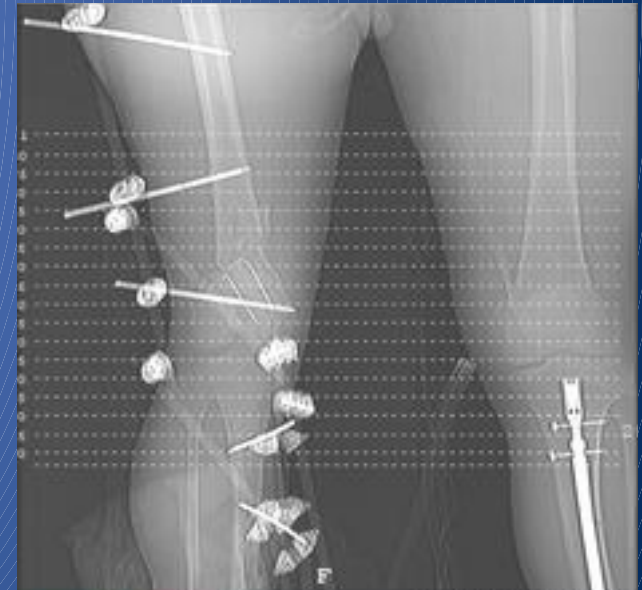
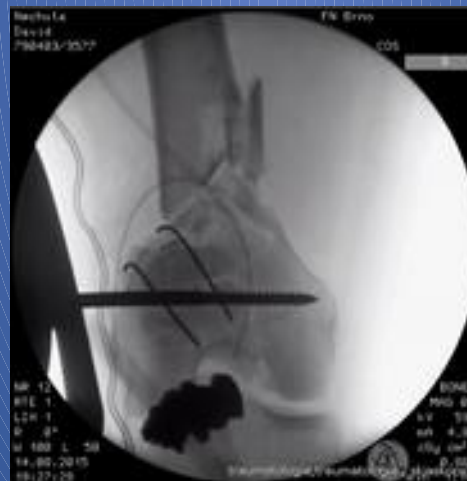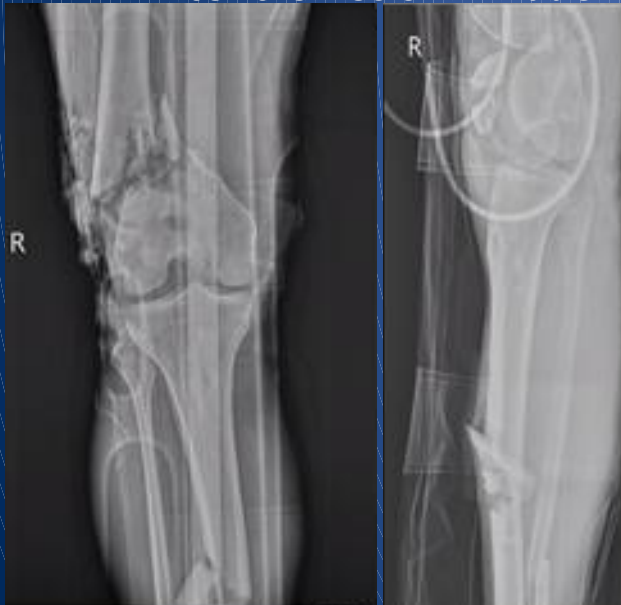Posttraumatická OM - terapie

- Debridement
 - Tissue identification – Irrigation.. Jet lavage Repetitive Debridement, NPWT
- Bone stabilization
 - FE, Antibiotic Cement-Coated Nails ...
- Peroperační stěry
- Dead space management
 - PMMA beads/spacer atb impregnated, Calcium Hydroxyapatite,
 - Calcium sulfate atb impregnated, Bone alive ... auto/alo spongious/CS grafts)
- Soft tissue coverage
- Limb reconstruction
 - distrakční/kompresní osteogeneza, vaskulariz. kostěné štěpy...
- Systematic ATB therapy



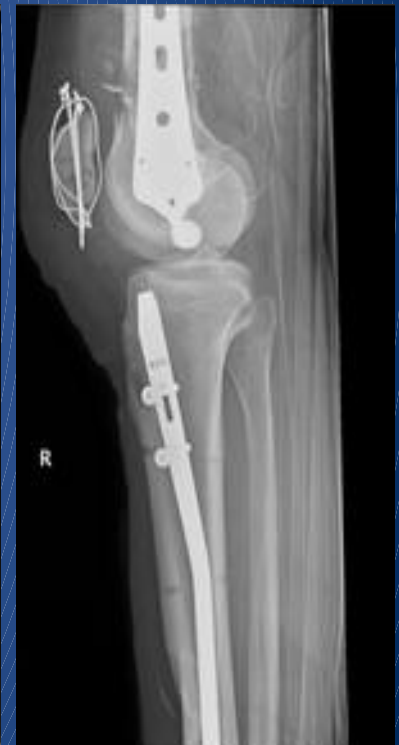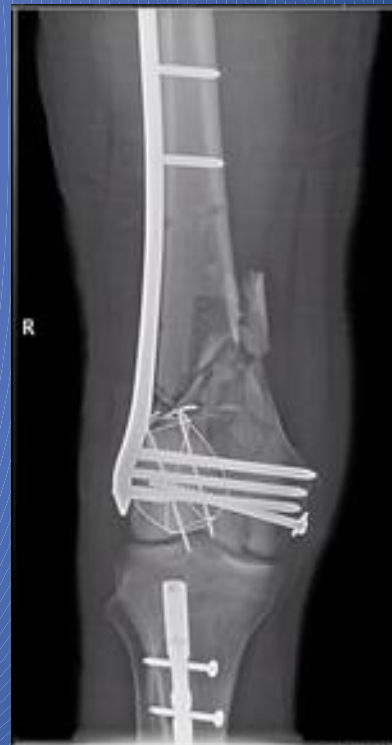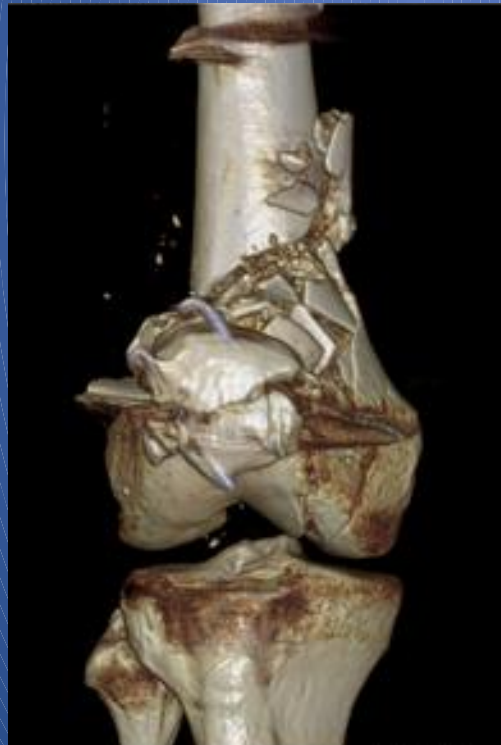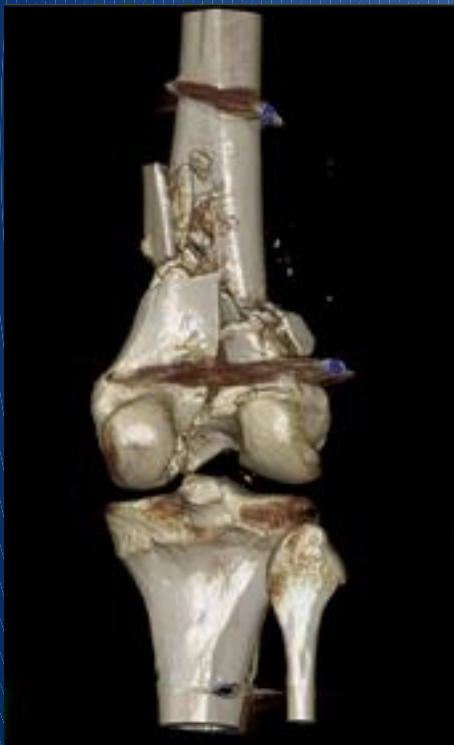Postrauematic OM – Case report

- **14.08.2016 Motonehoda, Male - 36 y.o.**
- DG: Fr. fem. dist. aperta gr. III.B I.dx., fr. patellae aperta gr.III.B I.dx., fr. diaphyseos cruris I.dx aperta gr. IIIA, fr. diaphyseos cruris dist. I.sin., defectus inguinae I.sin.
- TH: Akutně provedena revize, debridement , OS (FE bridging, KW, FE) + lavage, atb th
- 17., 24.08.2015 – NPWT krytí defektu I. inguiny
- 24.08.2015 - OS UTN – I. tibia



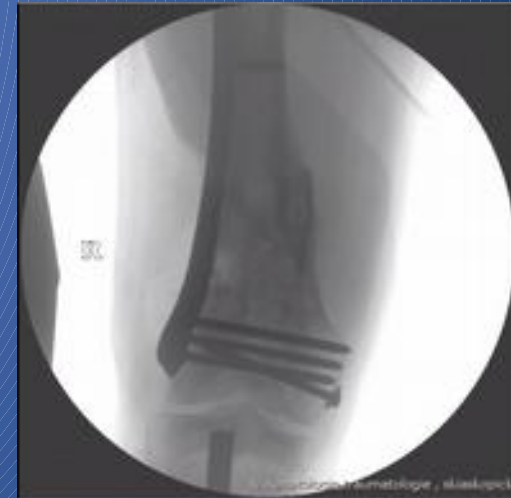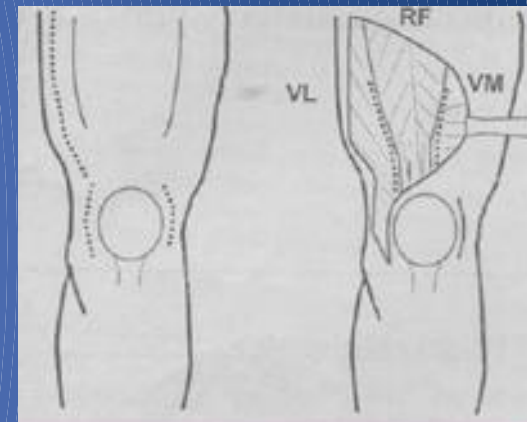
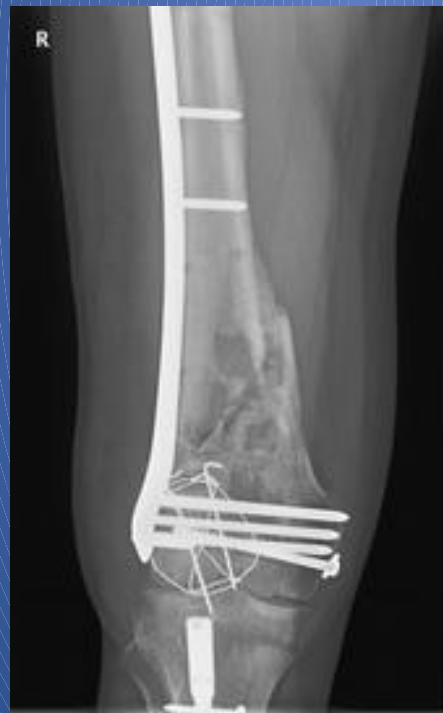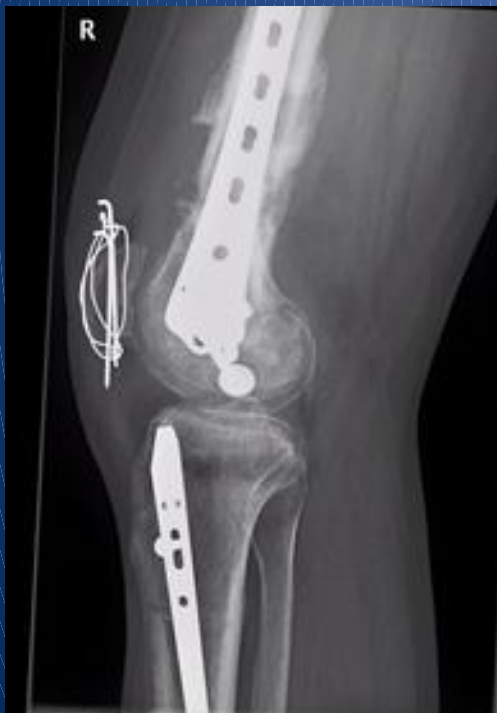Posttraumatická OM – Case report

- 27.08.2016 - OS LISS, cerclage, UTN, sutura ran
- 27.08.2016 - Defekt I. třísla – tirsch plastika - + stěr enterococu faecalis a klebsiela pneumonie ESBL



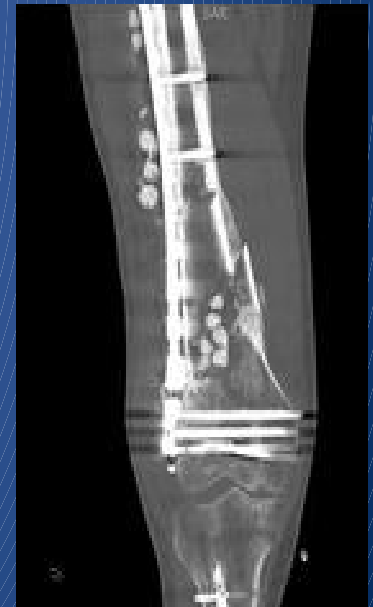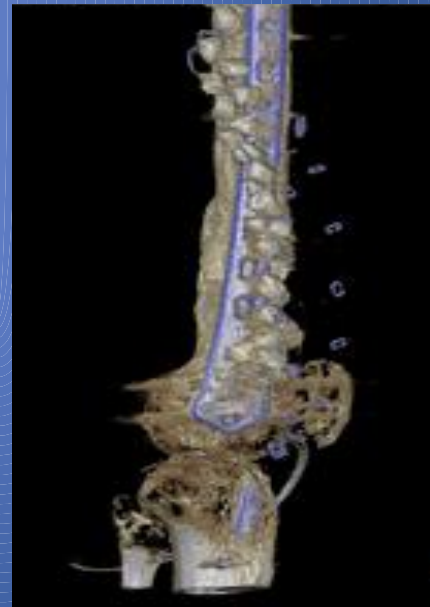
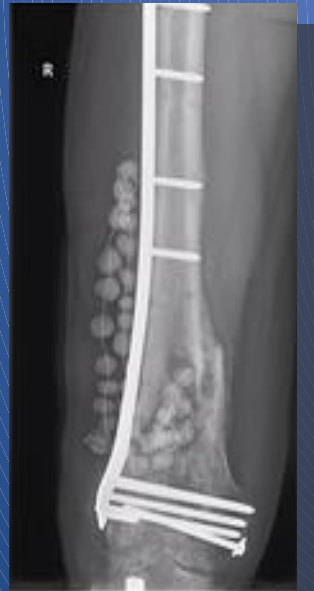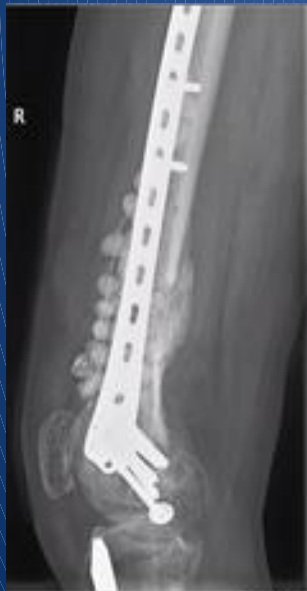Posttraumatická OM – Case report

- 19.10.2015 – askp deliberace deliberace kolene pro stuhlost
- 18.03.2016 - dekortikace + KS štěp + autospongioplastika, otevřená deliberace kolene pro stuhlost – quadirceps-plastika, rekonstrukce defektu/pseudoarthrosy



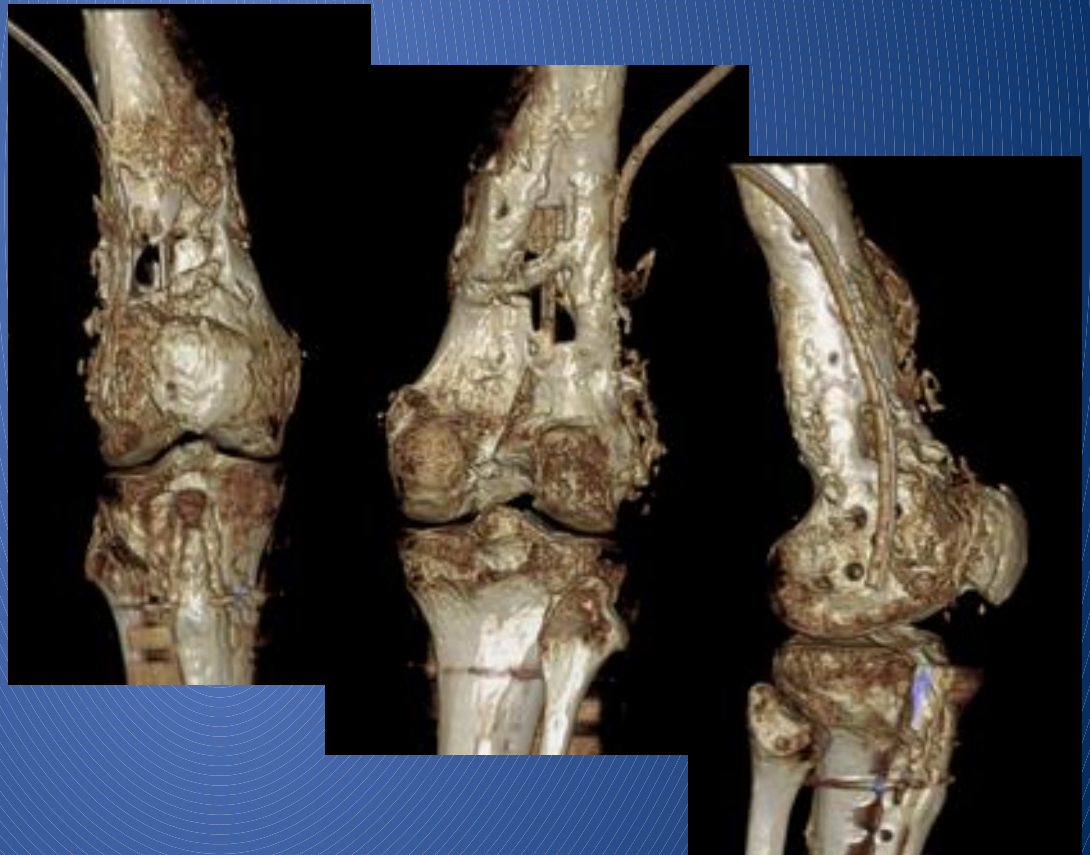
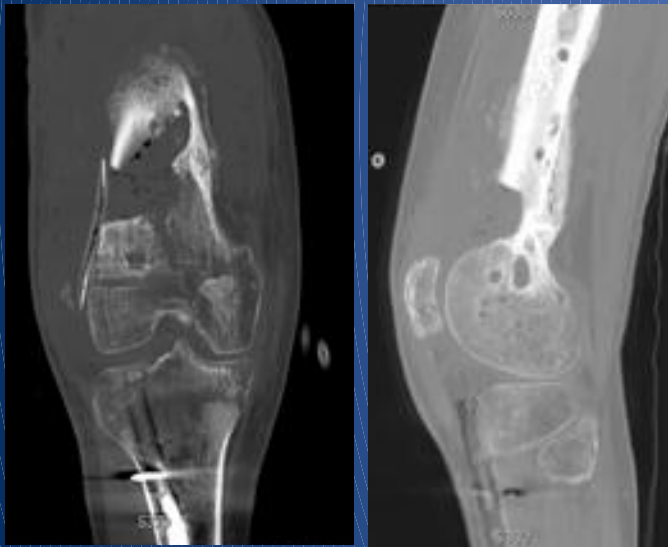
Posttraumatická OM – Case report

- 21.03.2016 - otok, zarudnutí, stehna a kolene, febrilie CRP 384, septický stav – revize – evakuace abscesu, odstranění štěpu, debridement, NPWT, ATB terapie (meronem + gentamycin), + stěr na Kl. Pneumonie ESBL
- 23.03. 2016 – revize, NPWT lavage
- 26.03.2016 – revize, debridement, PMMA beads + Meronem
- 30.03.2016 – revize, NPWT lavage, negat stěry
- 04.04.2016 - revize , výměna PMMA beads + meronem + sutura, dlouhodobě atb terapie, negat . bakteriolog. stěry, CRP 14



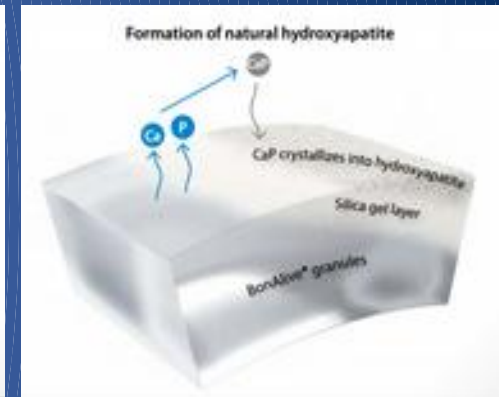
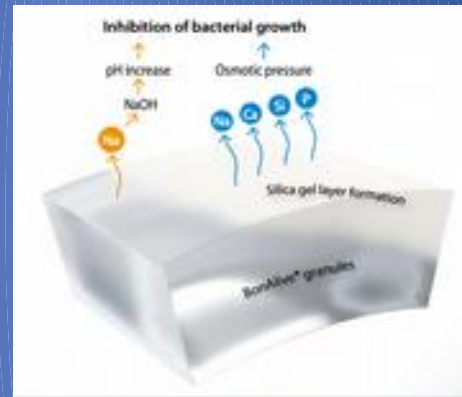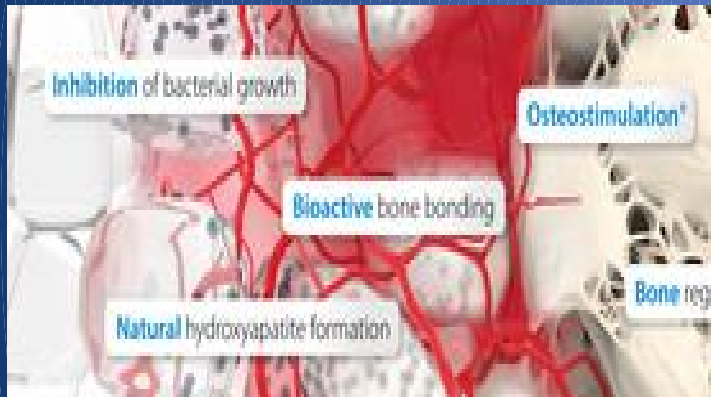
Posttraumatická OM – Case report

- 03.05.2016 - absces v ráně, +stěr Kl. Pneumonie ESBL, CRP 60 Dg: osteomyelitis + gonitis
- 04.05.2016 – revize, evakuace abscesu, LISS ex, PMMA bead ex, lavage
- 07.05.2016 – revize relavage



Posttraumatická OM – Case report

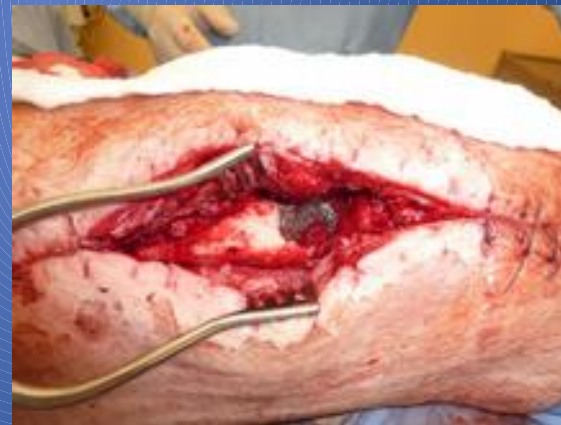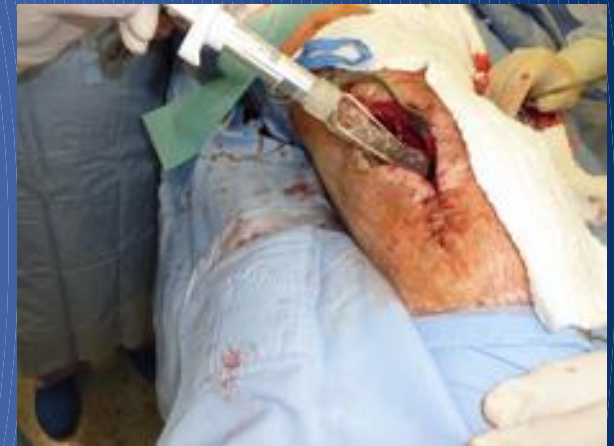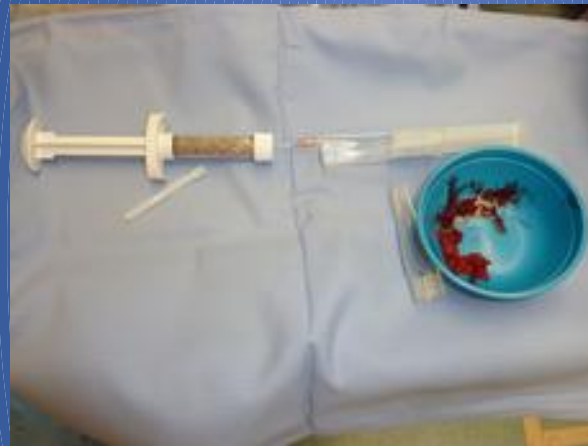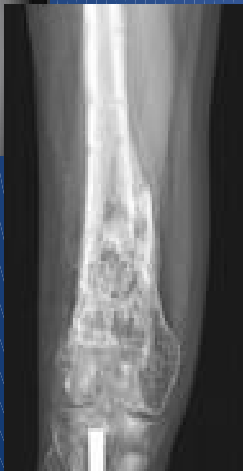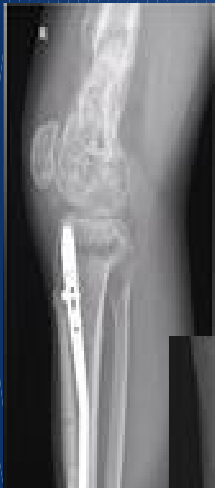- **BonAlive**
- Složení Granul - 53% SiO₂ , 23% Na₂ O, 20% CaO, 4% P₂ O₅



- A comparative study of the use of bioactive glass S53P4 and antibiotic-loaded calcium-based bone substitutes in the treatment of chronic osteomyelitis - a retrospective comparative study. Romanò CL, Logoluso N, Meani E, Romanò D, De Vecchi E, Vassena C, Drago L. Bone Joint J 2014;96-B:845-850.
- Bioactive glass BAG-S53P4 for the adjunctive treatment of chronic osteomyelitis of the long bones: an in vitro and prospective clinical study. Drago L, Romanò D, De Vecchi E, Vassena C, Logoluso N, Mattina R, Romanò CL. BMC Infectious Diseases 2013;13:584. (An open access journal)
- Effects of bioactive glass S53P4 or beta-tricalcium phosphate and bone morphogenetic protein-2 and bone morphogenetic protein-7 on osteogenic differentiation of human adipose stem cells. Waselau M, Patrikoski M, Juntunen M, Kujala K, Kääriäinen M, Kuokkanen H, Sándor GK, Vapaavuori O, Suuronen R, Mannerström B, von Rechenberg B, Miettinen S. J Tissue Eng. 2012;3(1)
- In vitro antibiolum activity of bioactive glass S53P4. Drago L, Vassena C, Fenu S, De Vecchi E, Signori V, De Francesco R, Romanò CL. Future Microbiol. 2014;9(5):593-601.

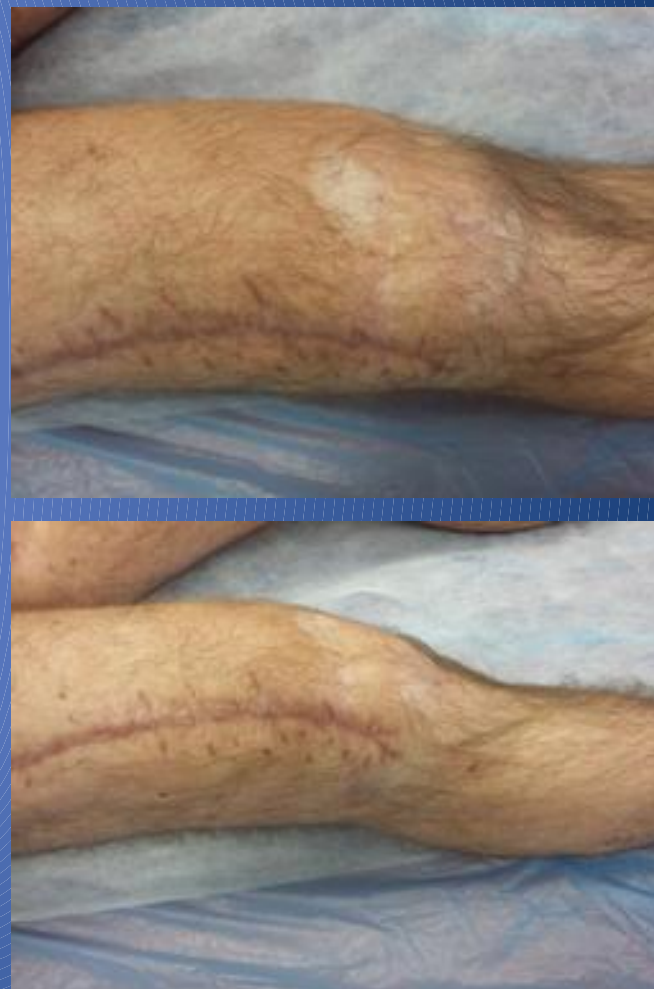
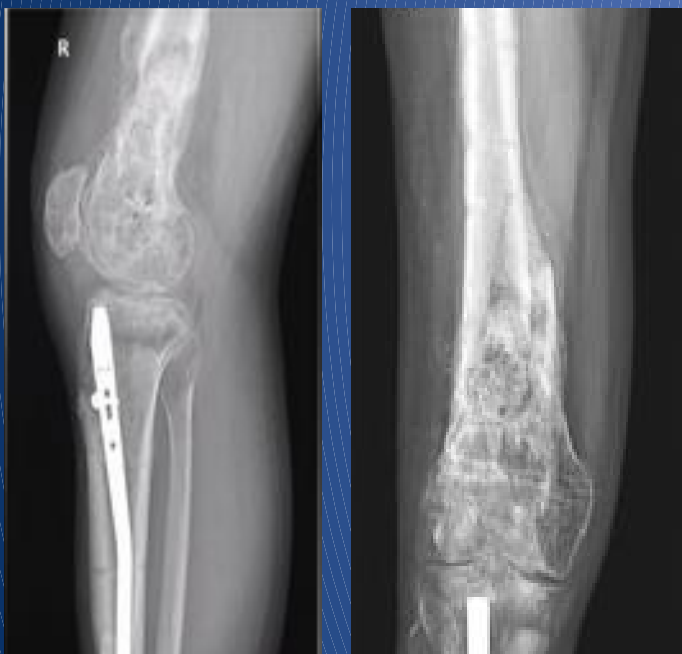Posttraumatická OM – Case report

- 19.05.2016 – rev.ize , debridement, BonAlive, autospongioplastika, CRP 7, stěr negat.



Posttraumatická OM – Case report

06.09.2016, postraumatická stuhlost kolene
Klinicky, laboratorně a rtg – bez známek infektu



Postrauematická OM - Diskuse

- Výzkum pokračuje... (diagnostika, debridement. dead space management)
- ...Principy zůstávají - Winnett Orr – 1930
- Osteoinduktivní, osteokonduktivní a 100 % baktericidní materiál Prozatím není k dispozici PMMA beads + atb / Ca sulfate + atb / Bon live - osteostimulace?
- Prevence (primární aplikace ...)
- Komplexní zhodnocení – komplexní terapie
- Razantní chirurgický přístup a hledání nových cest

Děkuji za pozornost

