

ŽIVOT ZA ŽIVOT

**Bc. Jana Fraňková, Dis.
Bc. Zdenka Mrázková**

KAZUISTIKA

Základní informace :

- Žena E.V. *ročník 92, váha 63kg, výška 164cm
- Vysokoškolsky vzdělaná
- Fyzioterapeutka
- T.č. mateřská dovolená

OA :

- V r. 2016 dg. epilepsie při A-V malformaci (ošetřena Gama nožem)
- Od té doby bez záchytu epi záchvatu
- Jiné onemocnění nemá

Abúzus:

- Pacientka nekouří, nepije, neužívá návykové látky

RA:

- Žije s manželem v harmonickém vztahu
- Vychovávají 2,5 letého syna a čekají na příchod druhého potomka

Byla **21.4.2019** nalezena v ranních hodinách v bezvědomí manželem, který se vracel z noční služby

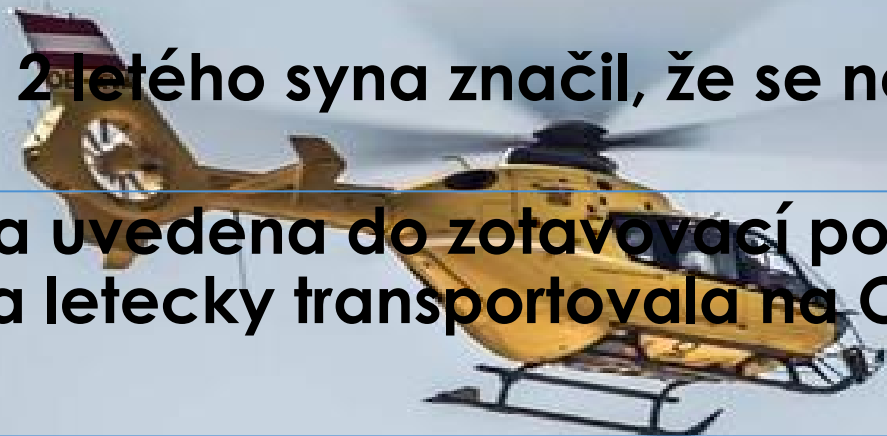Intenzivní pláč 2letého syna značil, že se něco vážného stalo

Manželem byla uvedena do zotavovací polohy a přivolaná RZS zajistila DC - ETK, UPV a letecky transportovala na OUP FN Brno

CT – DG. objemné intrakraniální krvácení temporálně vlevo, dle NCH prognóza infaustní

BAEP – potvrdily mozkovou smrt, apnoický test neproveden s ohledem na graviditu

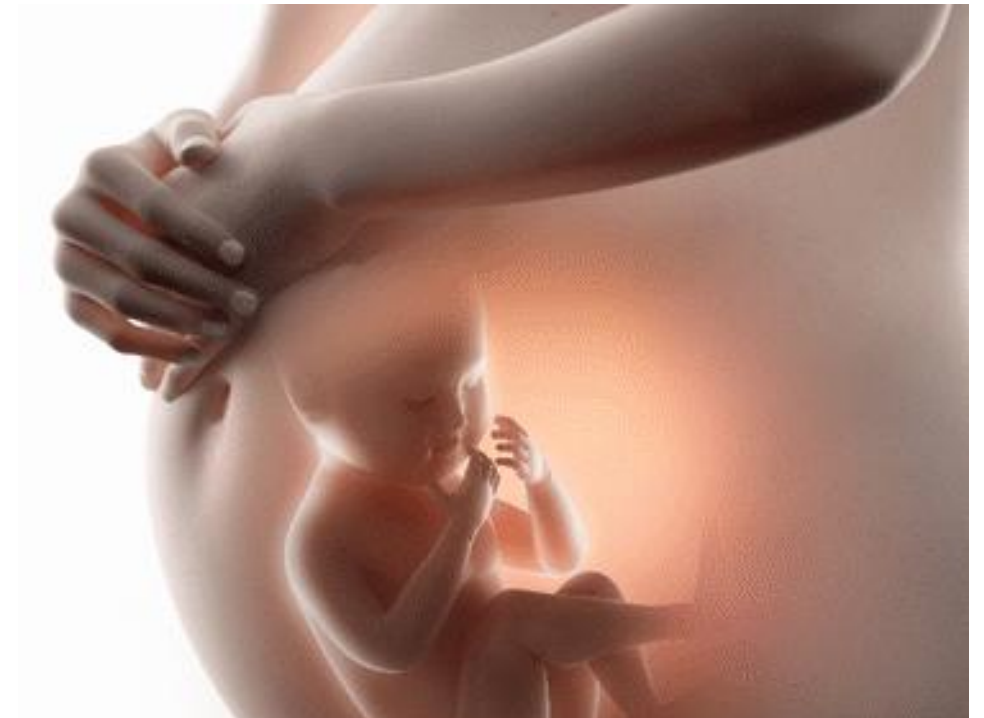Gyn. Konz. - potvrdilo těhotenství v 16tt, plod přes vážný stav pac. vitální, pohyby fyziologické, průtoky pupečních cév normální, placenta funkční

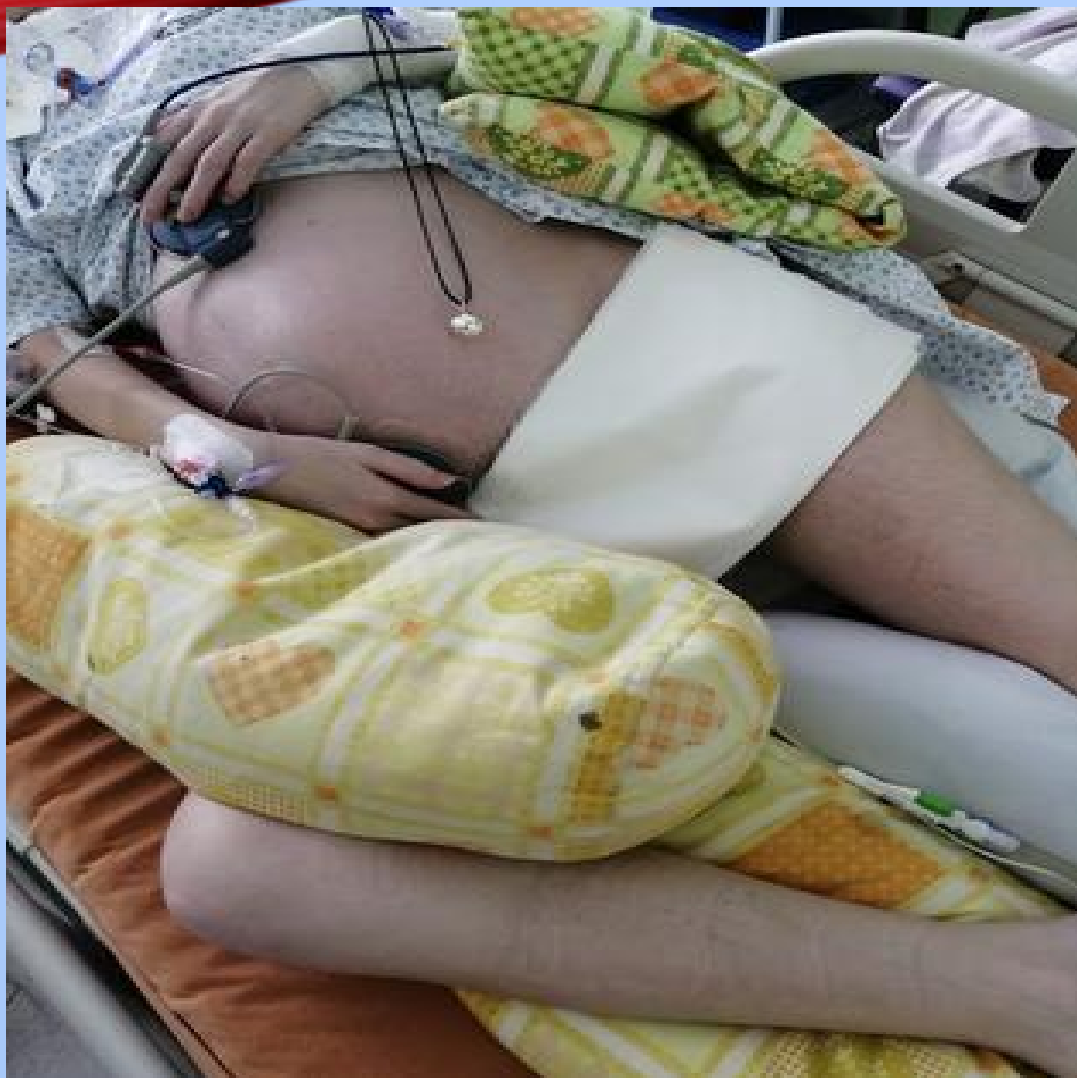

LÉČBA



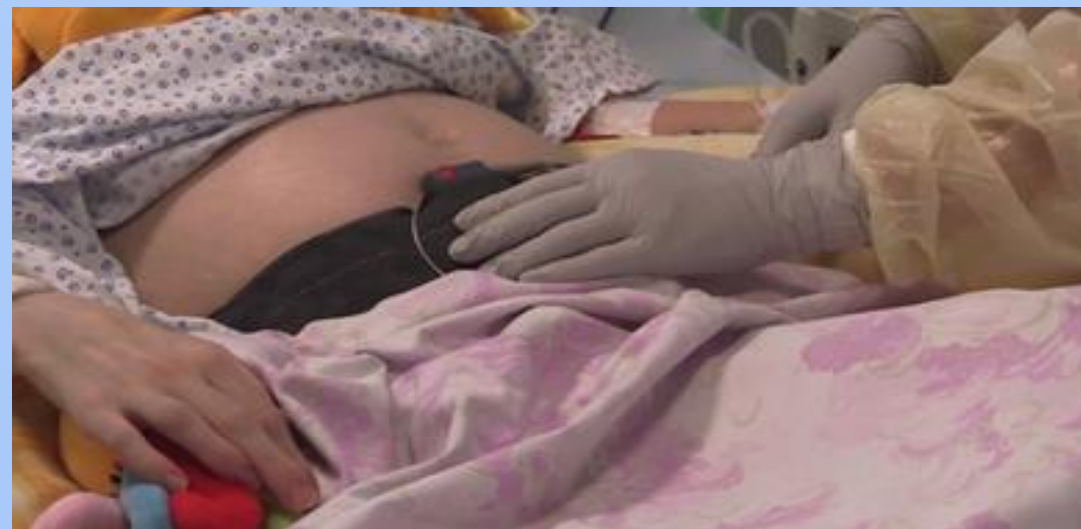- Oběhově nestabilní
- Rozvoj Diabetes insipidus
- Minerálový rozvrat
- Pro bronchopneumonii nasazena cílená ATB
- Meronem pro uroinfekt, recidivující
- Vzhledem k nálezu z MOP nasazeny Macmiror čípky
- Přesto plod vitální
- 1x, později 2x denně UZ kontrola
- 1x týdně podrobný UTZ gyn. konz, měření, vážení plodu, potvrzen fyz. vývoj



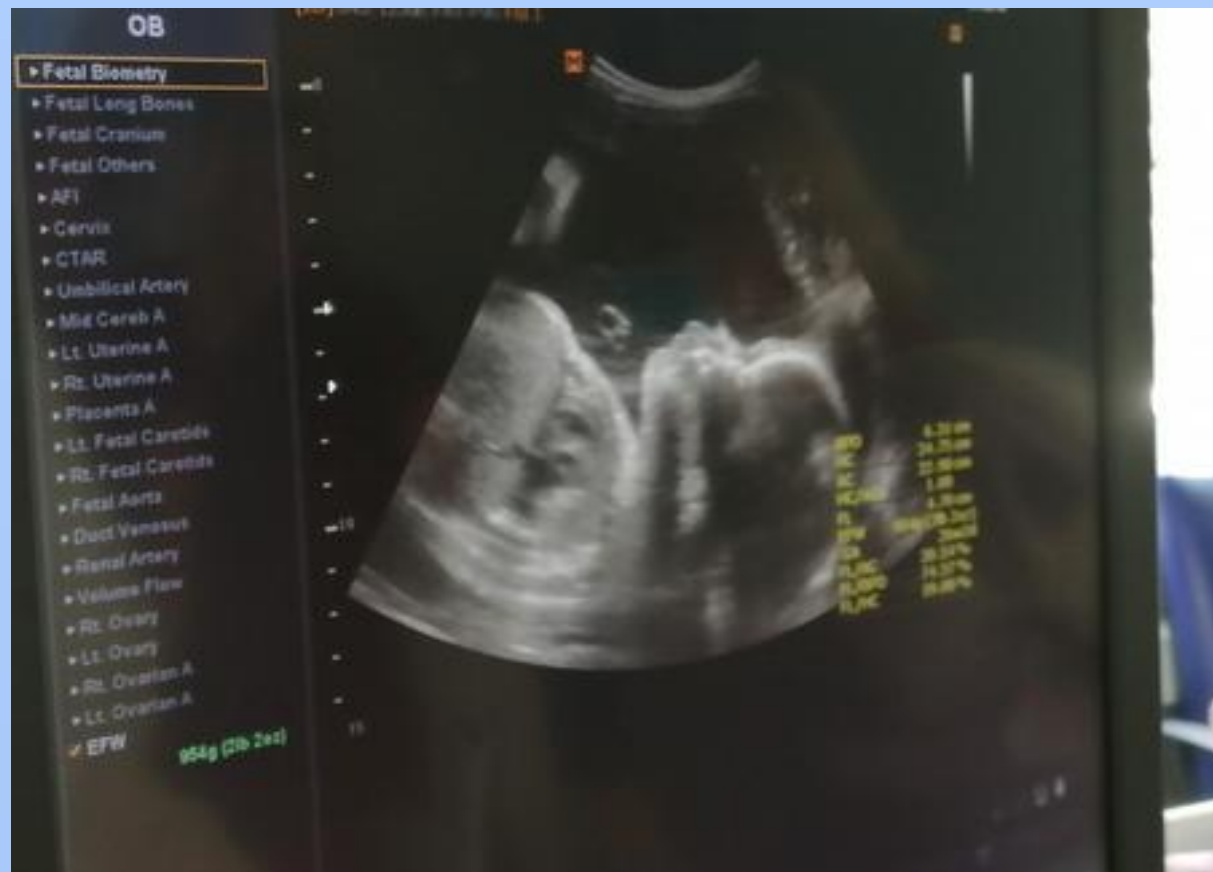

KARDIOTOKOGRAFIE

- Monitorace plodu 2x denně
- Záznam fetální srdeční frekvence a děložních stahů
- Proškolení od porodních asistentek



MEDIKACE



- Nutriční podpora
- Oběhová podpora
- Hormonální substituce
- Antikoagulační terapie
- Maturace fetálních plic Diprophosem
- Kanylace v. femoralis

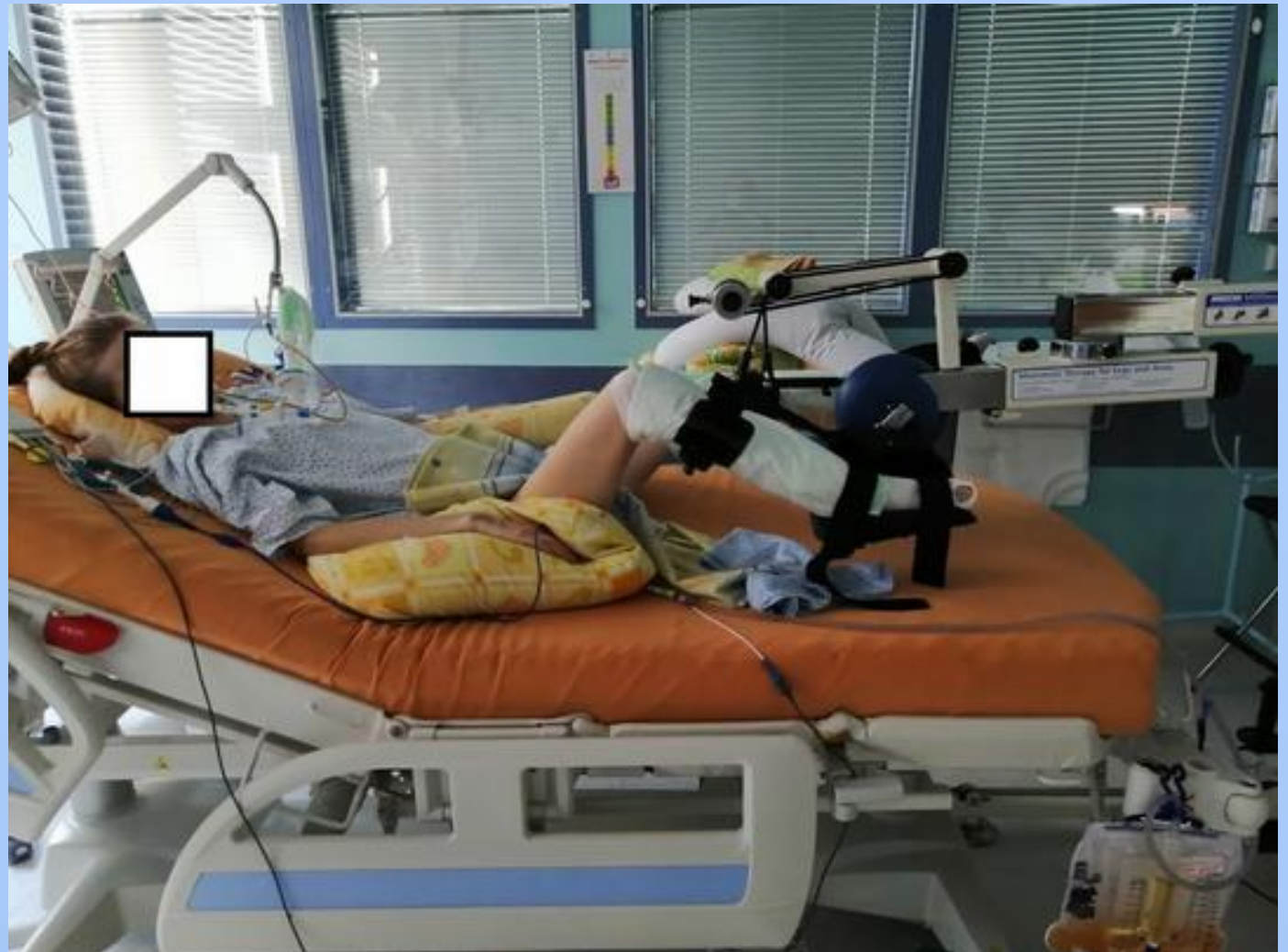

SPECIFIKA PÉČE O PACIENTKU SE SMRTÍ MOZKU V TĚHOTENSTVÍ

- **Multidisciplinární vysoce specializovaná péče**
- **Gravidita – významné fyziologické změny**
- **Vývoj plodu**
 - **Minimální 24. týden, s neurologickými komplikacemi**
 - **Nízké procento přežití**
 - **Po 30. týdnu 98% šance na přežití bez neurologických potíží**
- **Od 25tt sestaven pohotovostní tým – aro, neonat., gyn., porod.**
- **Přípraven provést urgentní císařský řez**

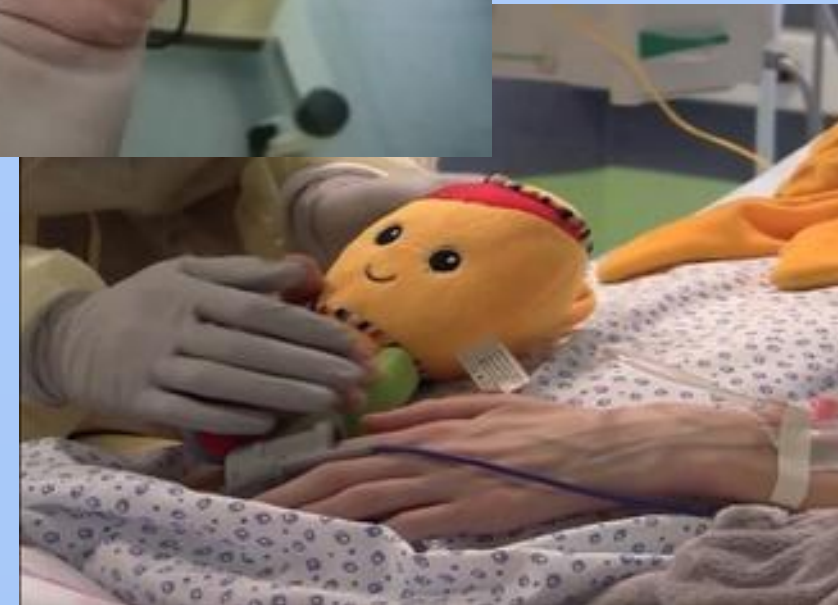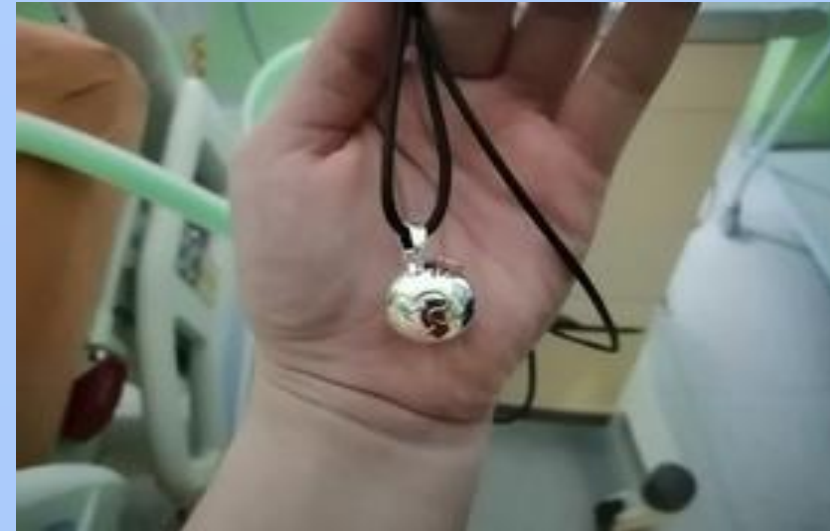FYZIOTERAPIE

- Motomed k prokrvení fetoplacentárního oběhu
- Podpora peristaltiky
- Od 27.tř polohování pouze na boky
- Na zádech útlak dolní duté žíly s poklesem TK




BAZÁLNÍ STIMULACE

- Především pro plod
- Před manipulací zvonění rolničkou
- Iniciální dotek – pohlazení břicha
- Oslovení plodu jménem
- Po manipulaci zvuk hrací hračky
- V době klidu CD
- Muzikoterapie
- Rodina četla pohádky
- Masáž břicha
- Těhotenská rolnička



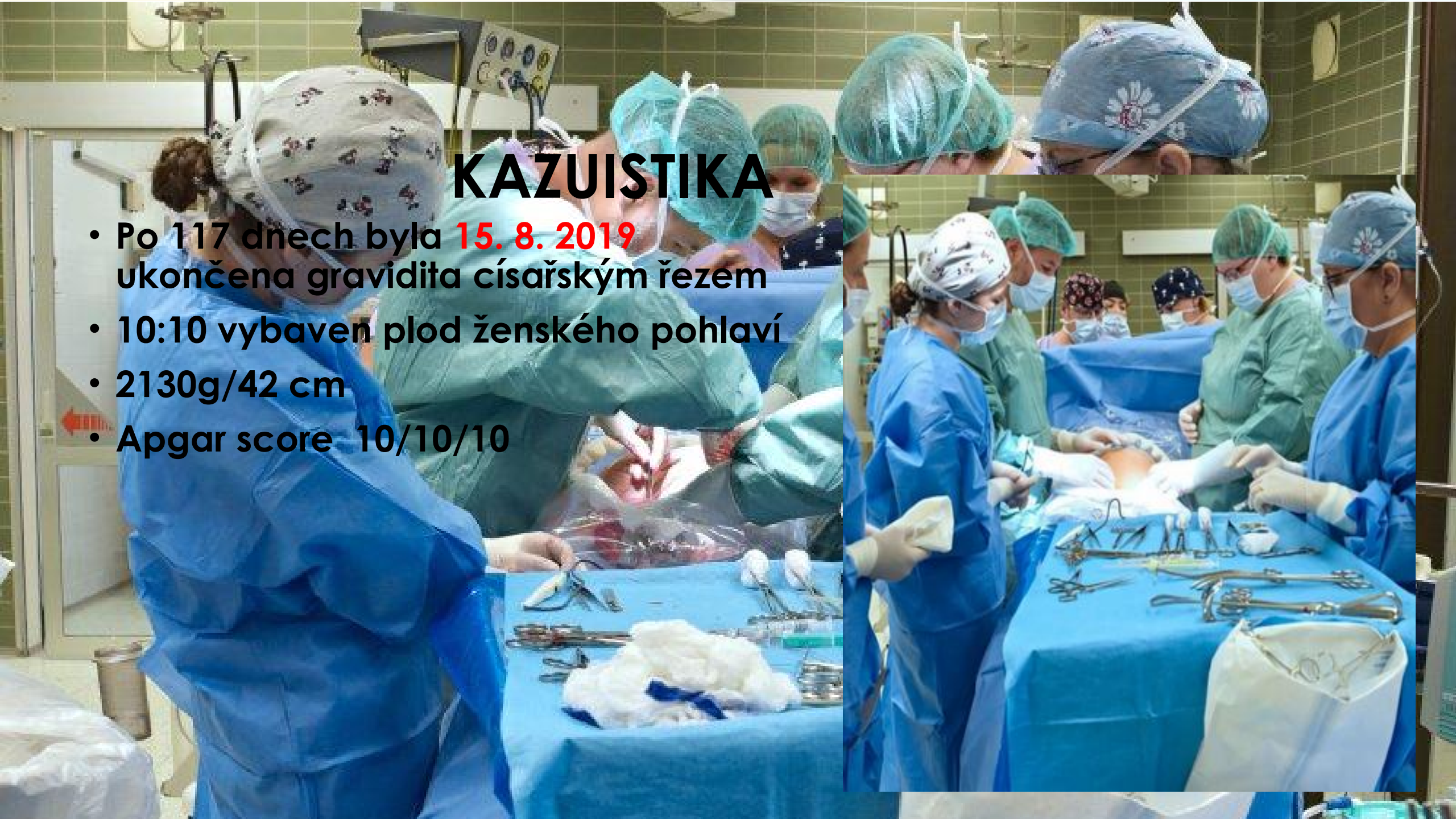

VIDEO



KAZUISTIKA

- Po 117 dnech byla **15. 8. 2019** ukončena gravidita císařským řezem
- 10:10 vybaven plod ženského pohlaví
- 2130g/42 cm
- Apgar score 10/10/10



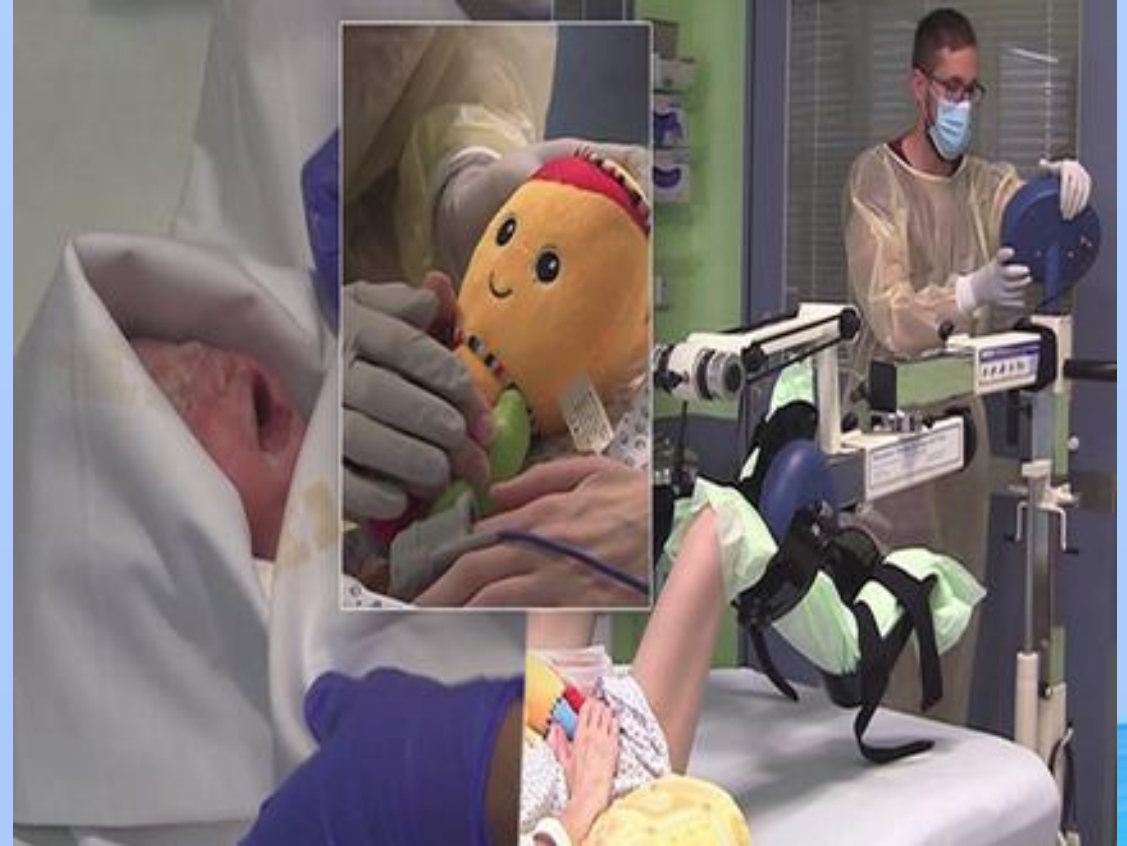

VIDEO PORODU



VIDEO PORODU

- Pacientce po S.C. provedeno CT - AG pro studijní a vědecké účely
- Výsledkem byla prohloubená hypodenzita tkáně mozku, zaniklé subarachnoidální prostory
- Patologicko – anatomická pitva dělohy potvrdila normální nález
- Odejmuta orgánová podpora **14:20** za přítomnosti manžela exitus letalis



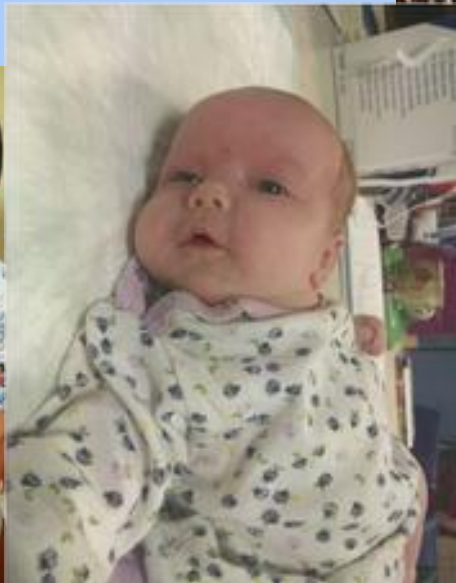KAZUISTIKA

- Péče o pacientku a nenarozené dítě byla zcela jedinečná
- Nedostatek zkušeností i vědeckých poznatků
- Psychicky náročná pro celý ošetrovatelský tým
- Nezapomenutelná zkušenost
- Délka hospitalizace
- Mladá žena, těhotná
- Péče o plod
- Denní návštěvy rodiny
- Psychická pomoc rodinně
- Návštěvy kněze
- Motivace - rostoucí břicho, pohyby plodu
- Všichni jsme doufali v dobrý konec



ODMĚNOU NÁM BYL NOVÝ ŽIVOT

- Tatínek má dítě v péči
- Spolu se svoji sestrou, která přešla z kojení své dcery na kojení neteře






POROVNÁNÍ SE SVĚTEM

- Nejstarší dítě má dnes 24 let, chlapec ze Stuttgartu, matka ve 33 letech ve 28tt. upadla do kómatu, za 80 dní narozen císařským řezem
- 1992 matka po dopravní nehodě ve 14tt., po 5 týdnech plod zemřel na infekci matky
- 2014 v Kanadě ve 28tt., narozen syn matce s mozkovou smrtí, žije dodnes
- 26 letá žena po astmatickém záchvatu ve 25tt., syn narozen v 31tt.
- 21 letá žena po CMP v 9tt., porod zdravých dvojčat
- 31 letá žena v Maďarsku v 15tt., po 84 dnech porod syna ve 27tt., zdravý, po porodu byly darovány její orgány

PODPORUJEME NAŠE PACIENTY



DĚKUJEME ZA VAŠI POZORNOST

