

Imobilizace, krvácení

P. Mach

**Klinika úrazové chirurgie FN Brno
přednosta doc. MUDr. M. Mašek, CSc.**

Co dělat?

Bezpečnost zachránce je prioritní!

**Když zemře nebo se zraní zachránce,
zemřou i ostatní zranění!!!**

Zlaté pravidlo

Méně je více!

**Dělejte pořádně základní věci,
ne nepořádně složitosti.**

„MUSÍM TO UDĚLAT?“

MYSLET!!!

Mechanismus úrazu!!!

Je nutné vyproštění ?

**Pokud je to možné, vyčkat na technickou pomoc –
hasiči.**

**Ale vyproštění při nebezpečí ohně nebo výbuchu
má absolutní prioritu!**

Žádné prudké pohyby

Žádný pohyb krkem - předklon, záklon a rotace hlavy.

Hlava a tělo udržují stále stejnou osu

=

jeden zvlášť vyčleněný záchránce (ten nejzkušenější)

„Polštářek pod hlavu = polštářek do rakve...“



Imobilizace - proč

Analgetizace

Kontrola krvácení

Zábrana dalších škod

Prevence šoku

Možnost transportu

Poloha je také imobilizace...

Stabilizovaná – bezvědomí.

Autotransfúzní – na zádech, DKK zvýšené asi o 30 cm.

Fowlerova (v polosedě, DKK pokrčené) – poranění obličeje s nevelkým krvácením, hrudník, klíček, obtížné dýchání, podezření na poranění břicha.

Vleže naznak – poranění páteře (i podezření), pánve, DKK. Tvrdá podložka! Nohy vedle sebe, příp. svázat.

Na břicho (hrudník a čelo podložit!) – masivní krvácení z oblasti obličeje, z úst. Pacient musí být při vědomí!!!

Imobilizace - čím

Improvizovaná

Pomůcky univerzální

**Pomůcky
specializované**

Imobilizace - rizika

- zhoršení prognózy (zdržení při naložení imobilizace)
- problematická intubace, riziko aspirace u neintubovaných
- zhoršení respiračních funkcí
- zvýšení nitrolebního tlaku
- riziko sekundárního poranění C páteře
- riziko vzniku trofických defektů

Imobilizace improvizovaná

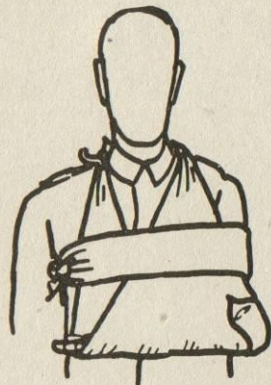

Abb. 89. Ruhigstellung
des verletzten Armes
durch 2 Dreiecktücher



Abb. 90. Ruhigstellung
des verletzten Armes
durch den Rockzipfel

136

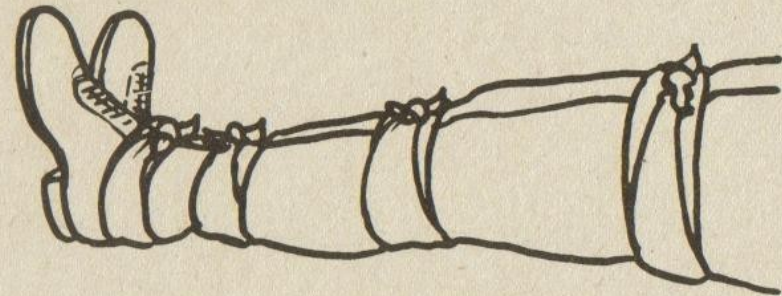


Abb. 97. Festbinden des gesunden Beines
an das gebrochene

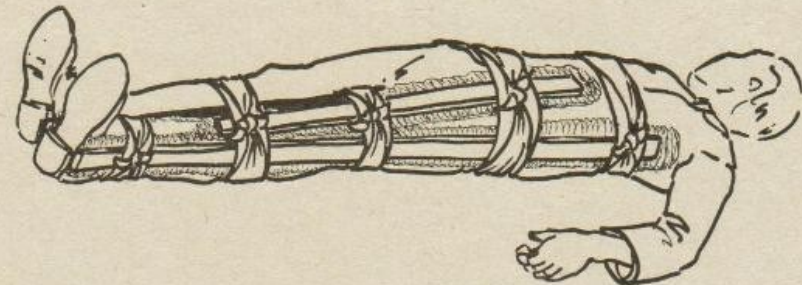


Abb. 98. Notschienung des gebrochenen Oberschenkels

145

Imobilizace improvizovaná

DKK – svázat

HKK – zavěsit

**„Dlahy“
podložit!!!**

Zlomeniny

NEREPONOVAT!

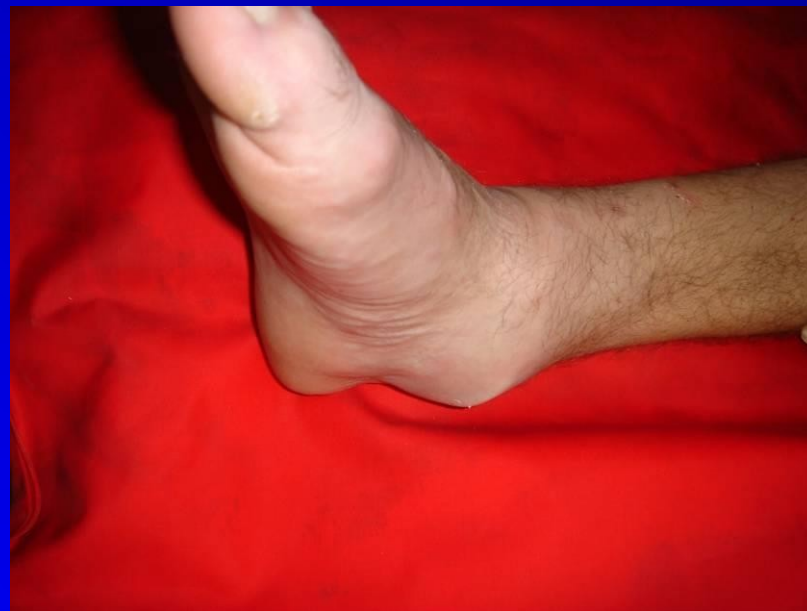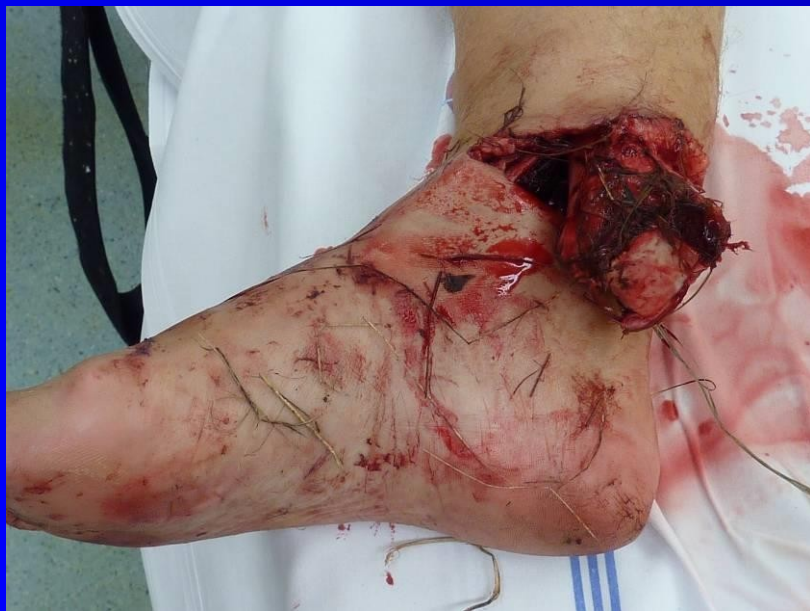**Znehybnění ne nutně anatomicky správně,
ale tak, jak to nebolí.**

**Dbát však na prokrvení periferie
a možnost nedokrevnosti kožního krytu!**

**(„nereponovat“ neznamená „nedotýkat se“
a už vůbec ne „nemyslet“ !!!)**

Je nutné upravit polohu:

- pokud jsou známky nedokrevnosti**
- nebo hrozí poškození kožního krytu.**



Fixace

Kramerovy dlahy

(pozor, aby otáčky fixujícího obvazu neškrtily)

alu dlahy

vakuové dlahy

improvizované dlahy

(pruhy tuhého kartonu z krabic, tyče, větve...)

Extenční dlahy na zlomeniny DKK.

Vykloubení

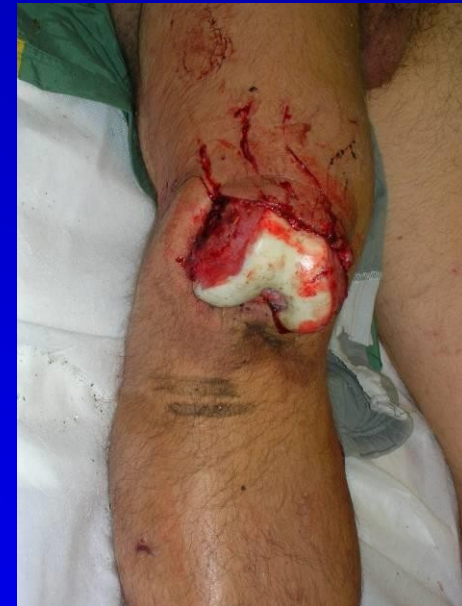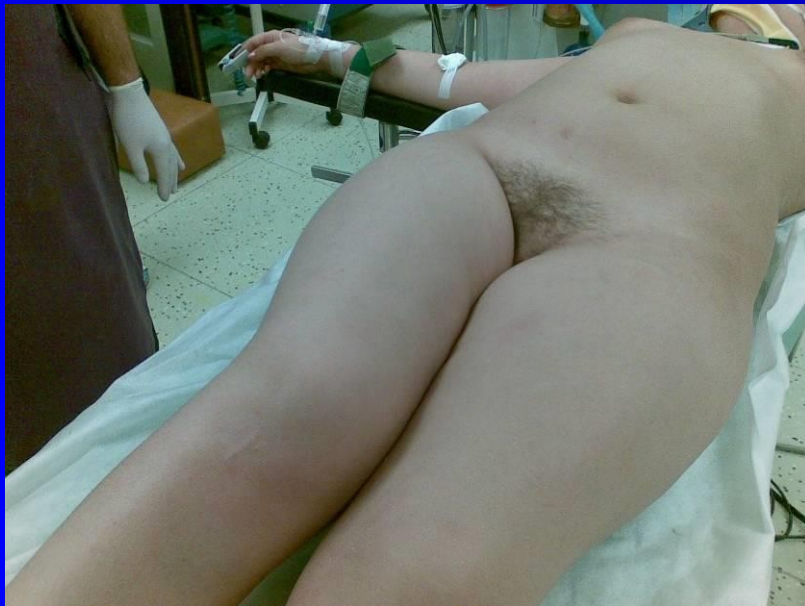Změna tvaru kloubu, omezení pohybu v kloubu, „pérovitý“ odpor při pokusu o pohyb.

Je možno se pokusit o repozici:

- vykloubení ramenního kloubu či dolní čelisti, pokud hrozí nebezpečí z prodlení a ovládáme způsob repozice
- vykloubení článků prstů, česky – je to jednoduché, zde však nehrozí nebezpečí z prodlení

Nepokoušíme se o repozici:

- **velkých kloubů (loket, kyčel),**
- **tam, kde je podezření na luxační zlomeninu nebo na poškození vazů (zápěstí, hlezno, koleno)**



Vykloubení

Opět – CAVE - prokrvení periferie, kožní kryt!

**Pokud se repozice nezdařila nebo nepovedla,
pamatujme, že ji bude nejspíše nutné provést
v celkové anestezii s relaxací!**

Nedávat pacientovi jíst a pít !

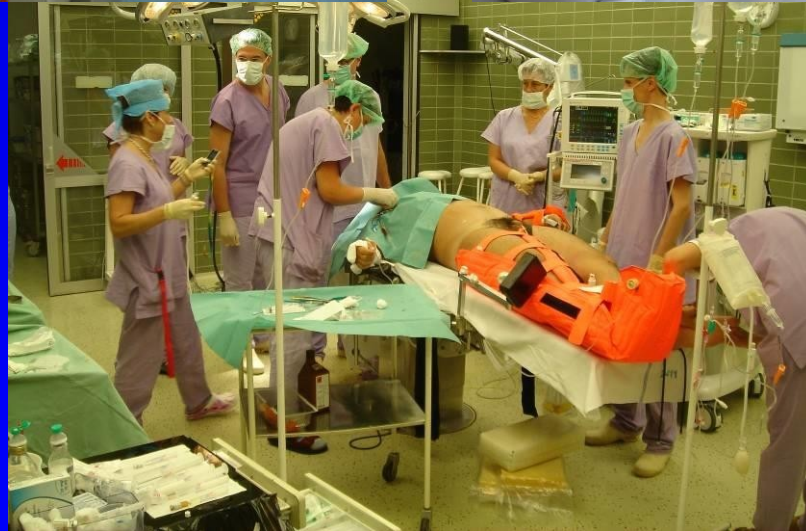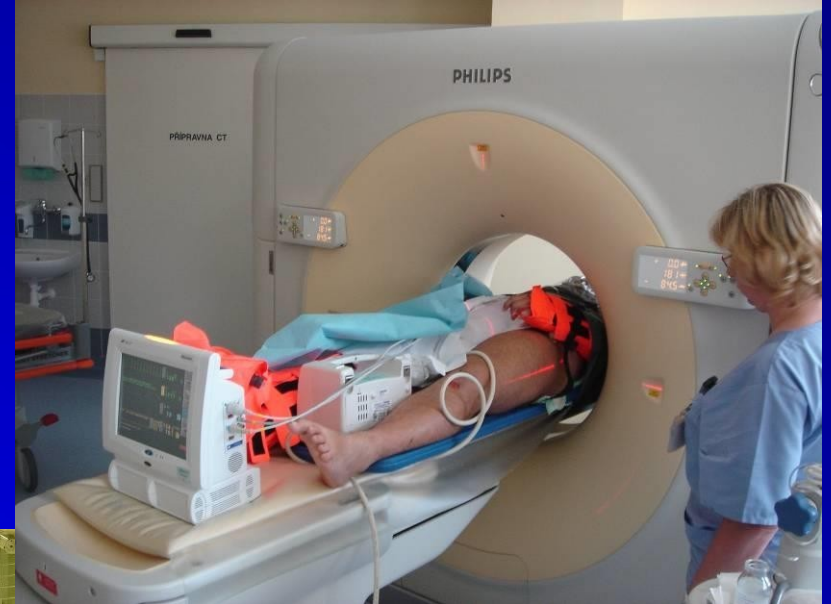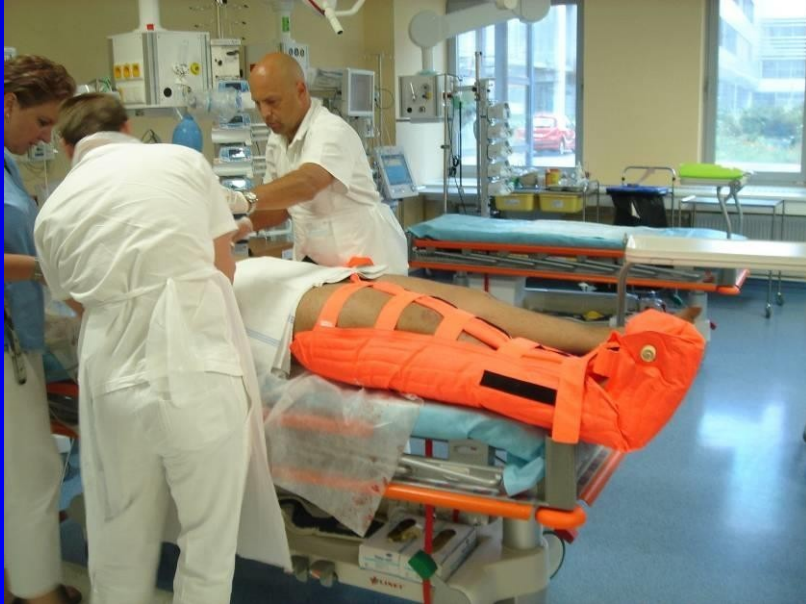Aluminiová dlaha



Aluminiová dlaha



Vakuové dlahy



Trakční dlaha DKK

akutní repozice trakcí (ischemie, bolestivost)

- přednemocniční fáze

- předoperační fáze



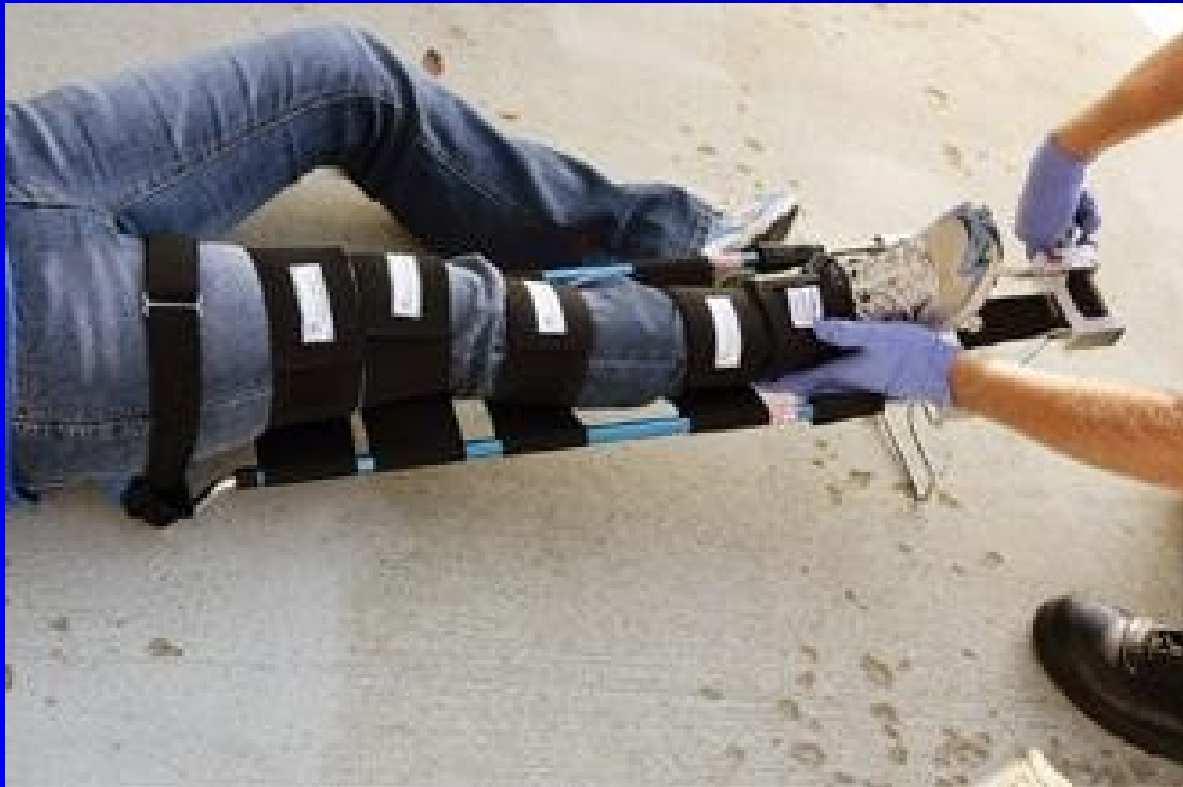Trakční dlaha DKK

postup příkládání



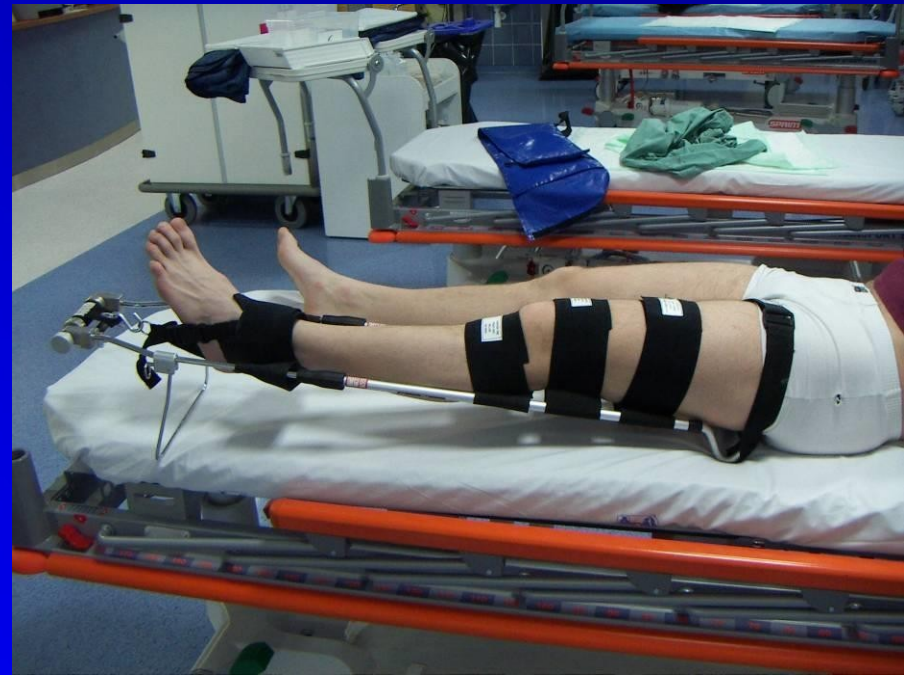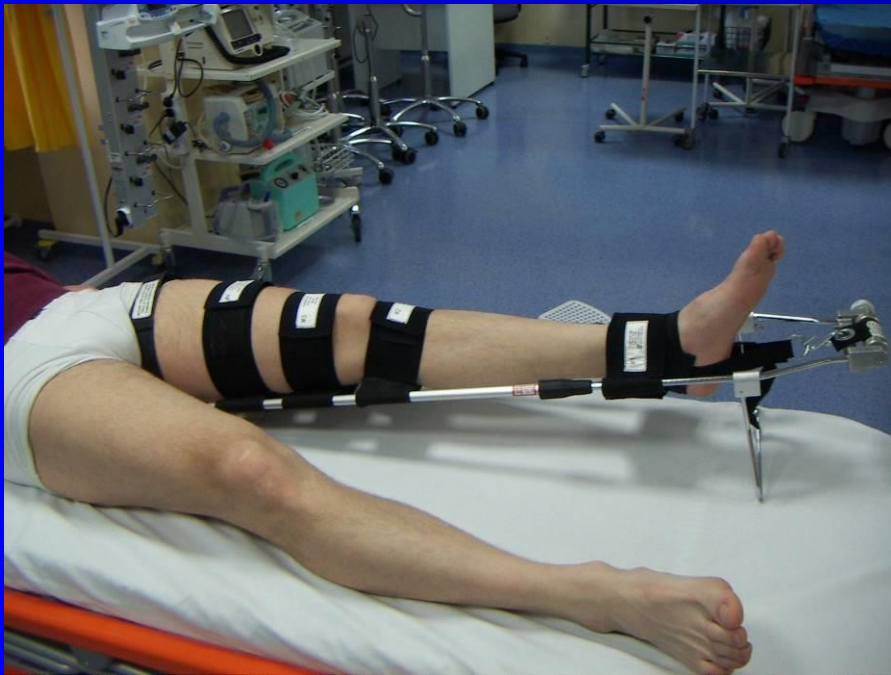Trakční dlaha DKK

trakce



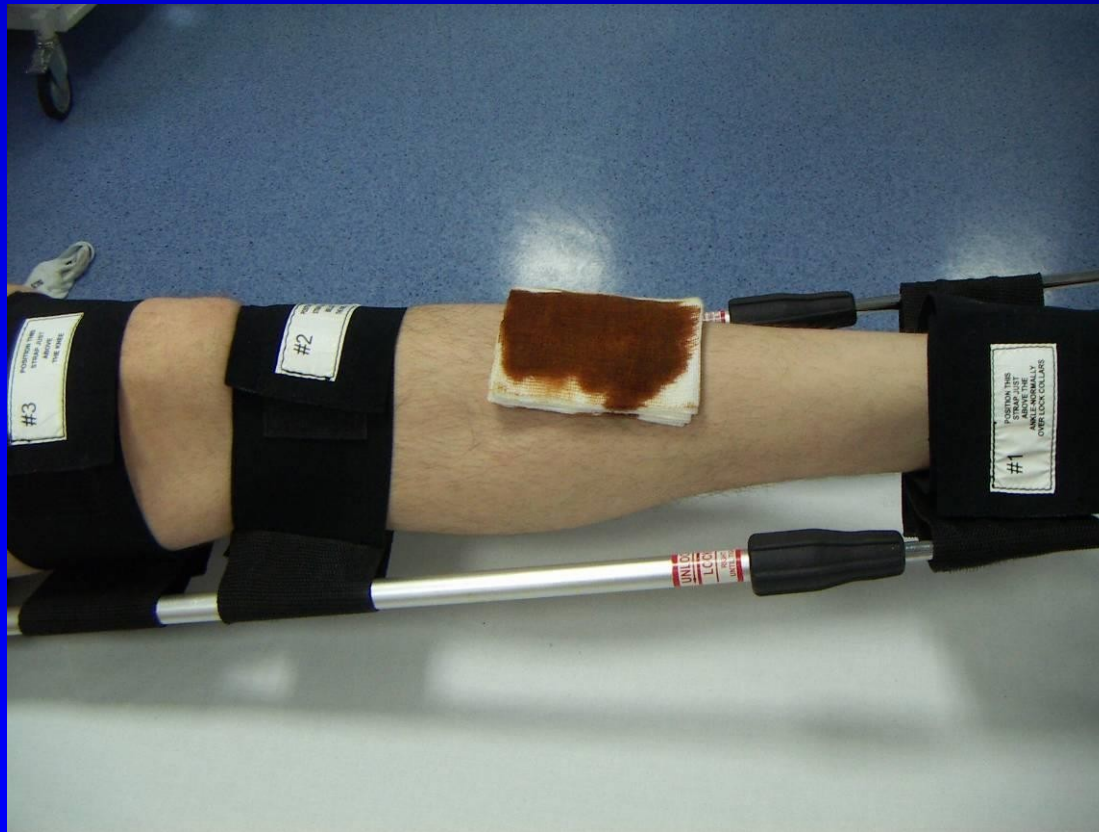
Trakční dlaha DKK

správné naložení



Trakční dlaha DKK

dočasné krytí otevřených ran



Poranění páteře



Poranění páteře

**Zlomenina páteře (obratle) se nerovná automaticky
míšnímu poranění!!!**


Důležité je nezhoršit poranění.

MYSLET!!!

Mechanismus úrazu!!!

Poranění páteře

**Pokud s vámi motocyklista mluví,
nechte přilbu být!!!**



Poranění páteře

Manipulovat jen bez ohybu páteře, nezvedat poraněného za ruce a nohy, nezvedat hlavu.

Extense (natažení) krční páteře



Poranění páteře

**Improvizovaná fixace:
Rovná podložka pod pacienta,
fixace dvěma předměty po obou stranách hlavy
(boty, kameny, batohy...)**



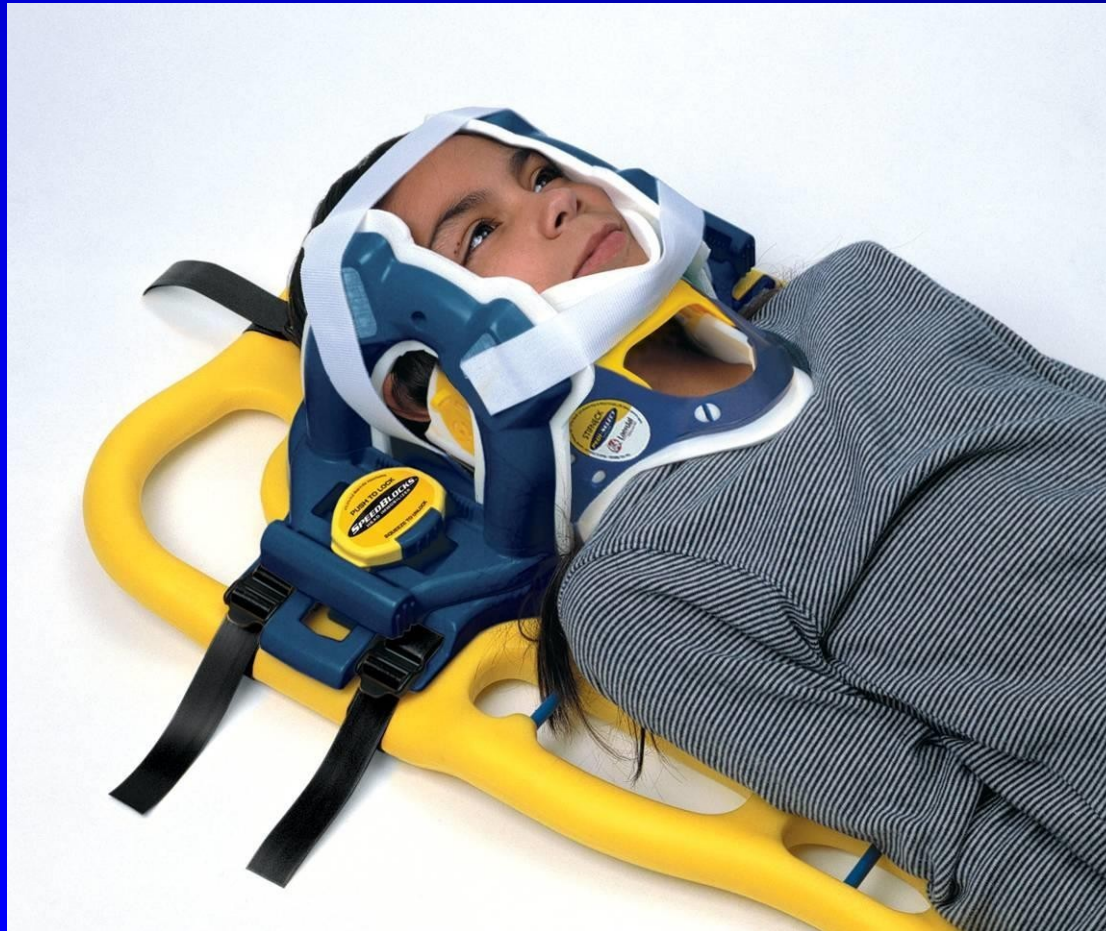Poranění páteře

Stabilizace límcem



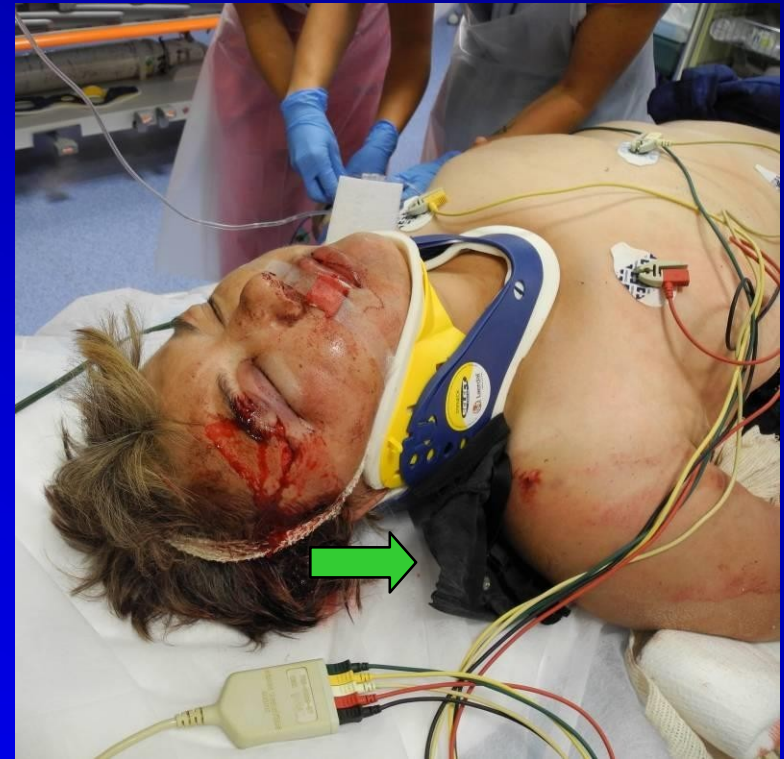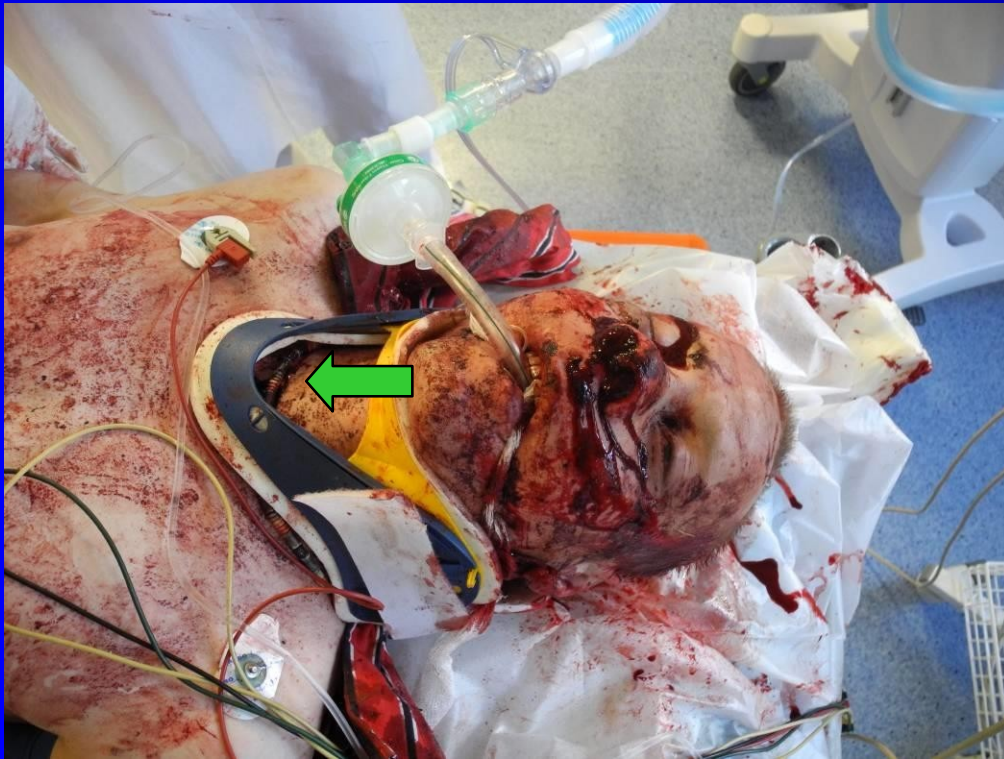
Poranění páteře

Stabilizace límcem

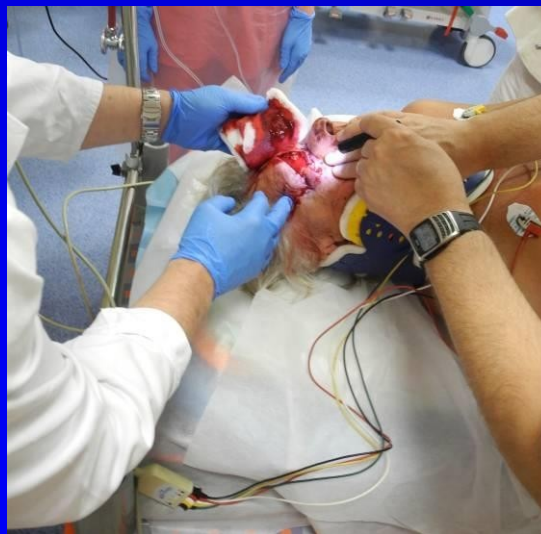
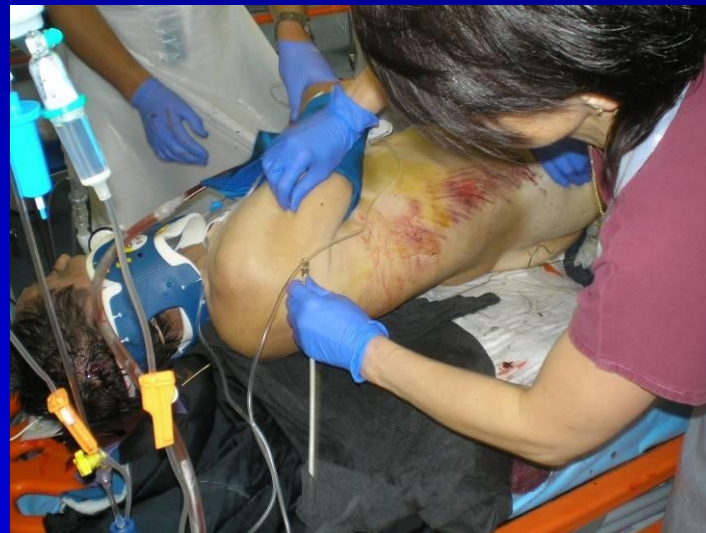
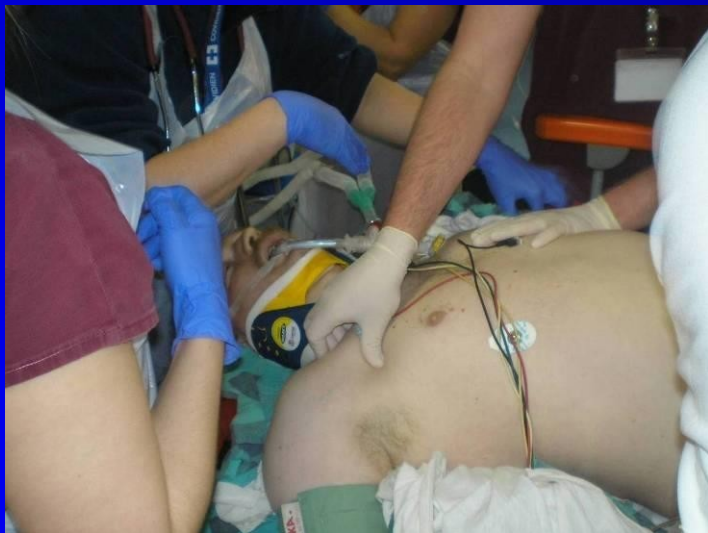
Poranění páteře

Stabilizace límcem



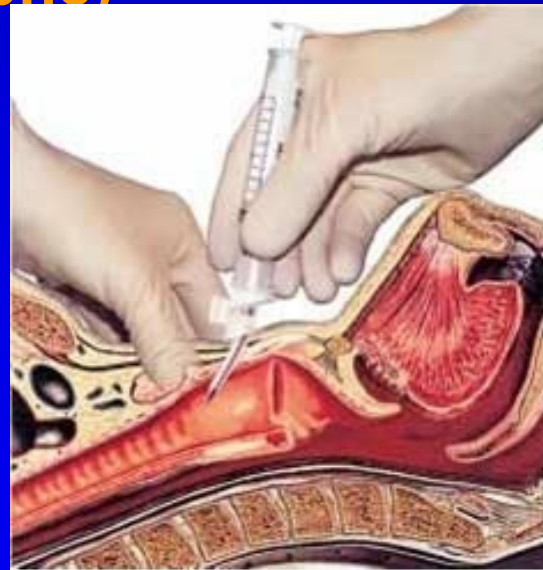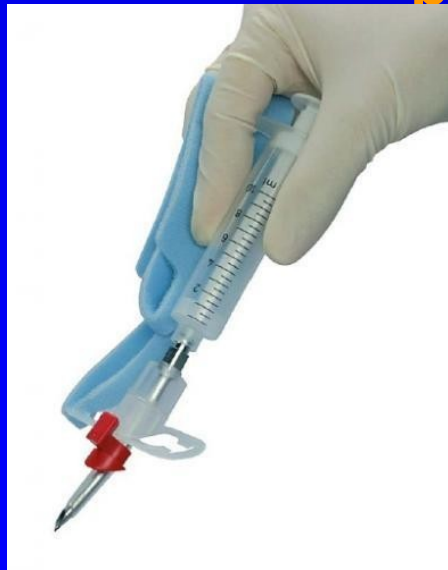Krční límec nebrání vyšetření ani ošetření



Poranění páteře

Zajištění dýchacích cest při bezvědomí:
nezaklánět hlavu, ale prsty povytáhnout dolní čelist
nahoru - vpřed za oblouk dolní čelisti.

(Případně tracheostomie - QuickTrach nebo
podobné)



Poranění páteře

Transport ZZS s lékařem –

- zajištění žíly**
- zajištění adekvátního transportu**

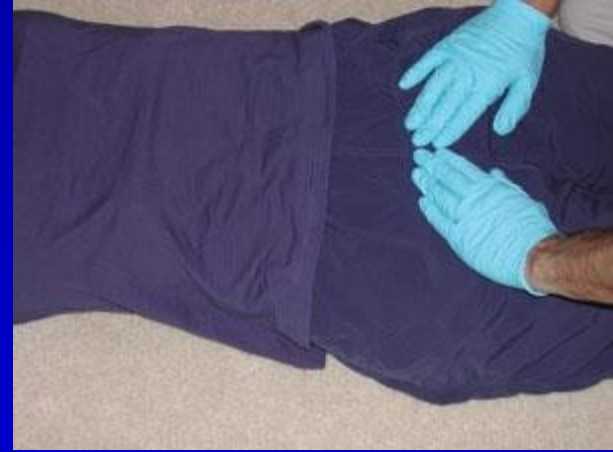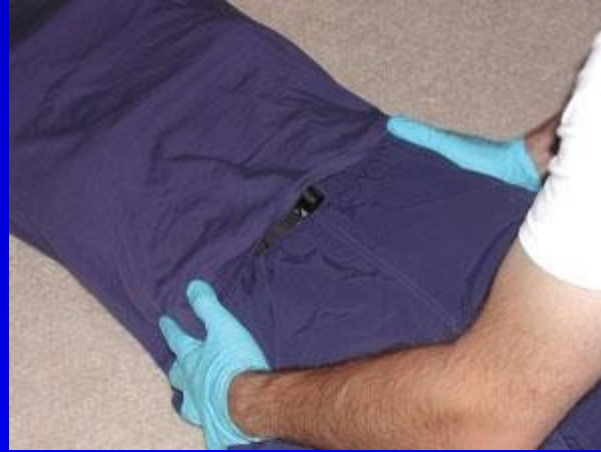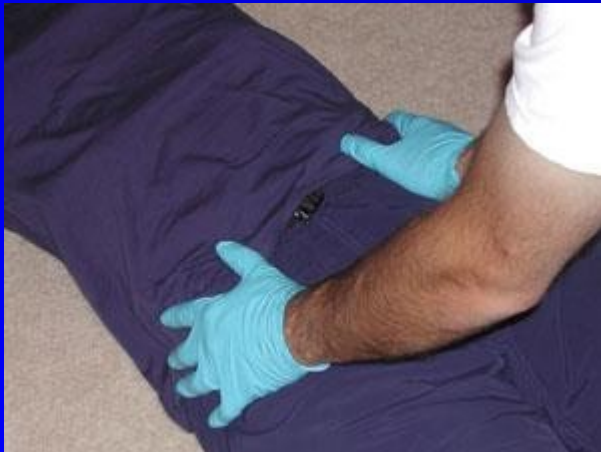(límeč, vakuová matrace)

Pánev



Poranění pánve

Vyšetření - tlak na lopaty –
“rozklopení“, „zavření“, tlak na symfýzu



**Jakmile máme podezření na zlomeninu pánve
(pánev se tlaku „podvolí“, krepitace),
neopakujeme vyšetření
– zhoršení krvácení!!!**

**Při podezření na zlomeninu pánve neukládat pacienta
na záda s roztaženými nohama,**



**ale svázat natažené nohy k sobě
– zmenšení prostoru pro krvácení.**



Pánevní pás

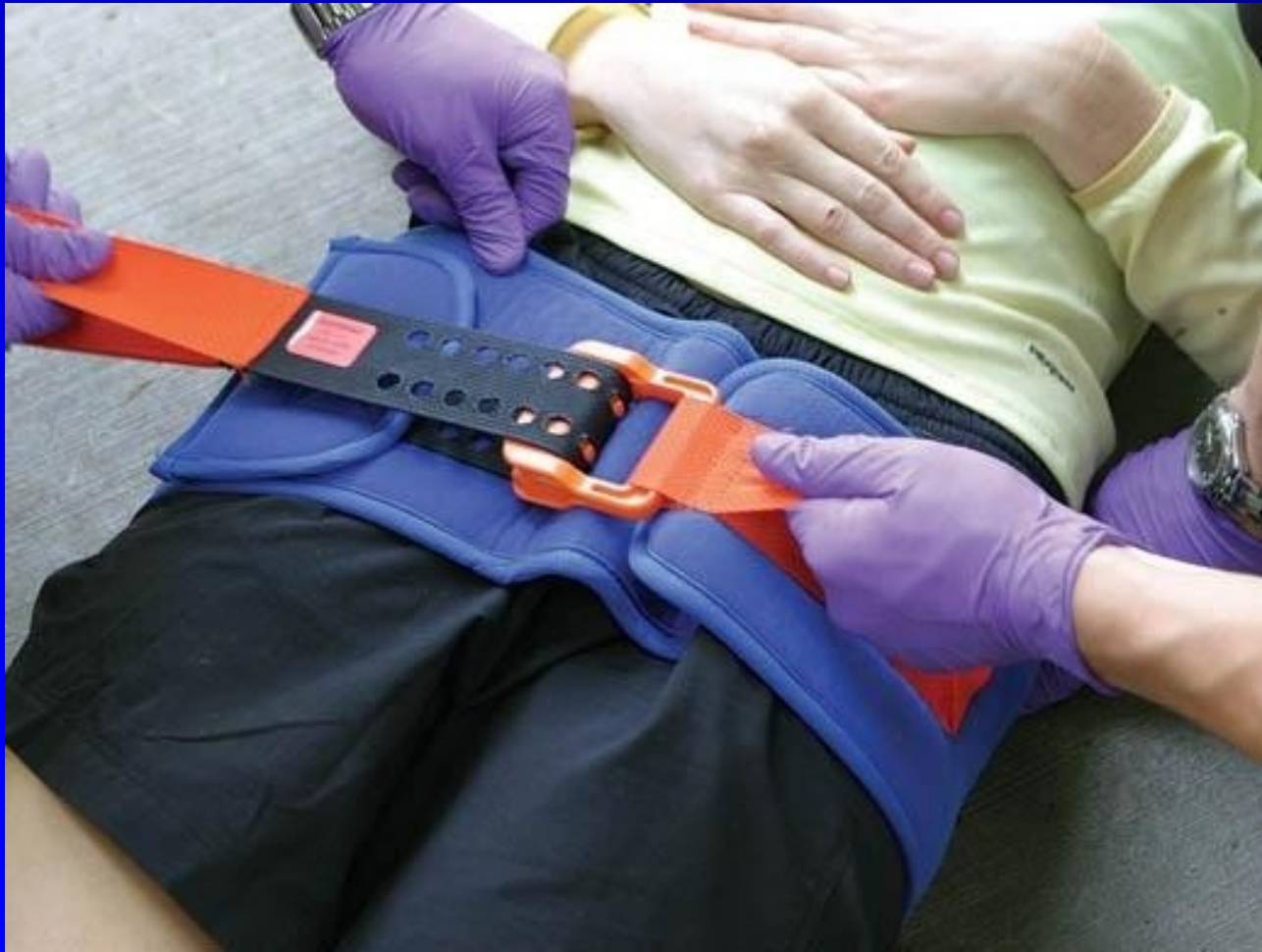Pánevní pás se nakládá přes trochantery

- „zavření“ pánve.

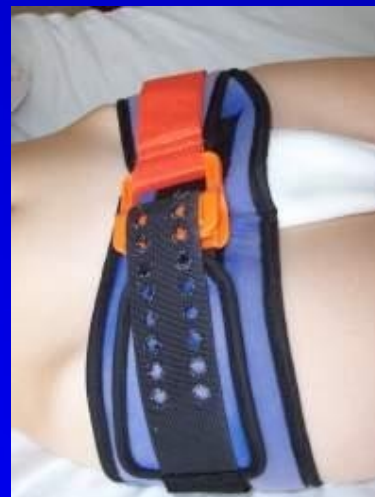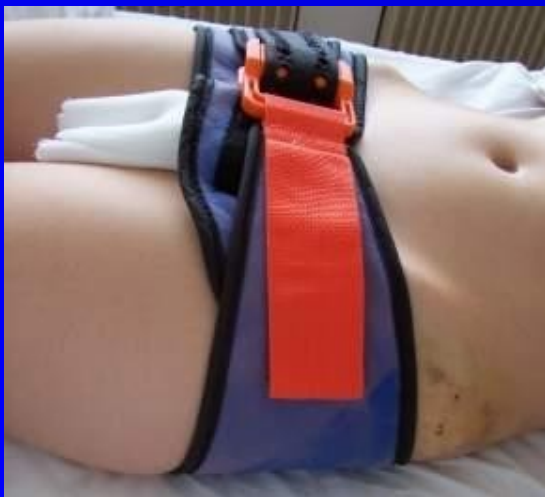Síla dotážení je limitována přezkou.



Pánevní pás



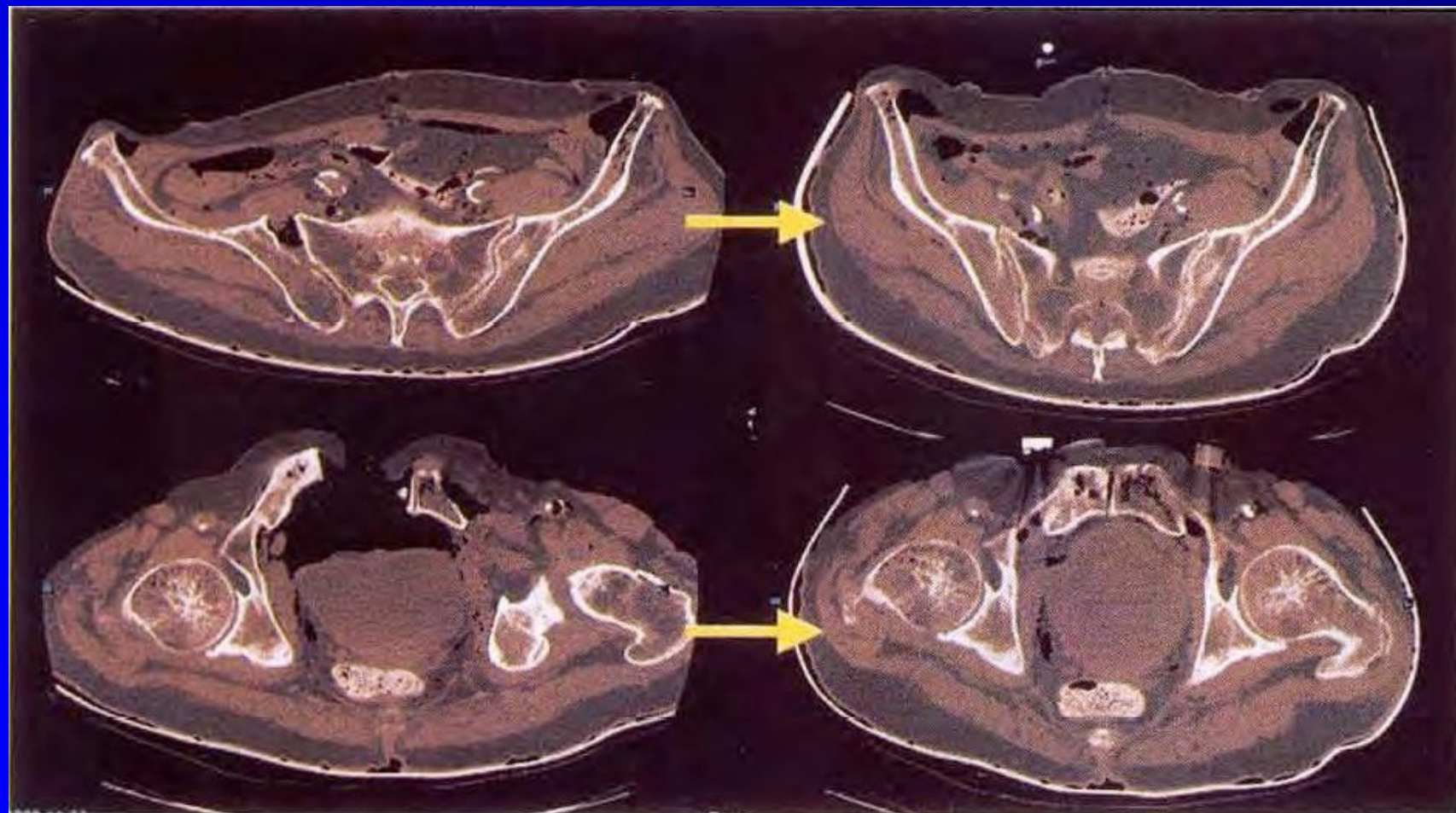
Pánevní pás



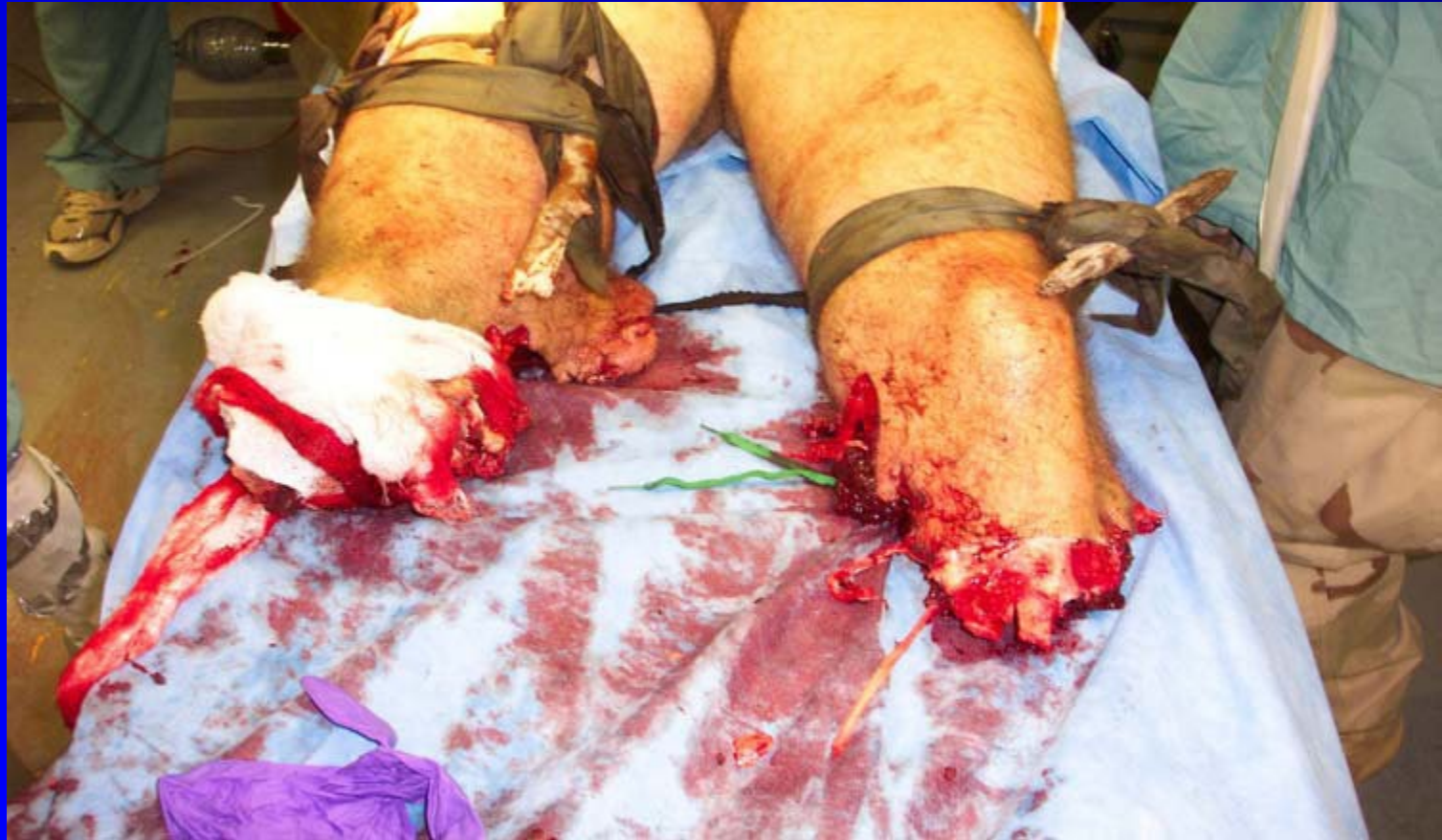Pánevní pás

Před naložením pásu

Po naložení



Krvácení



Nemáme moc času!!!

Krve máme cca 5 – 7% hmotnosti, tj. 3,5 – 5,5 litru.
Ztráta asi 2/3 cirkulujícího objemu = smrt vykrvácením.

Aortou proteče za minutu asi 5 litrů krve!!!
(Tepový objem srdce = 70 ml × 70 tepů/min)

Krvácení:

Intenzita: malé, velké.

Zdroj: kapilární, žilní, tepenné.

Směr: zevní, vnitřní.

Zevní krvácení se zpravidla přeceňuje,
vnitřní podceňuje!

Krvácení:

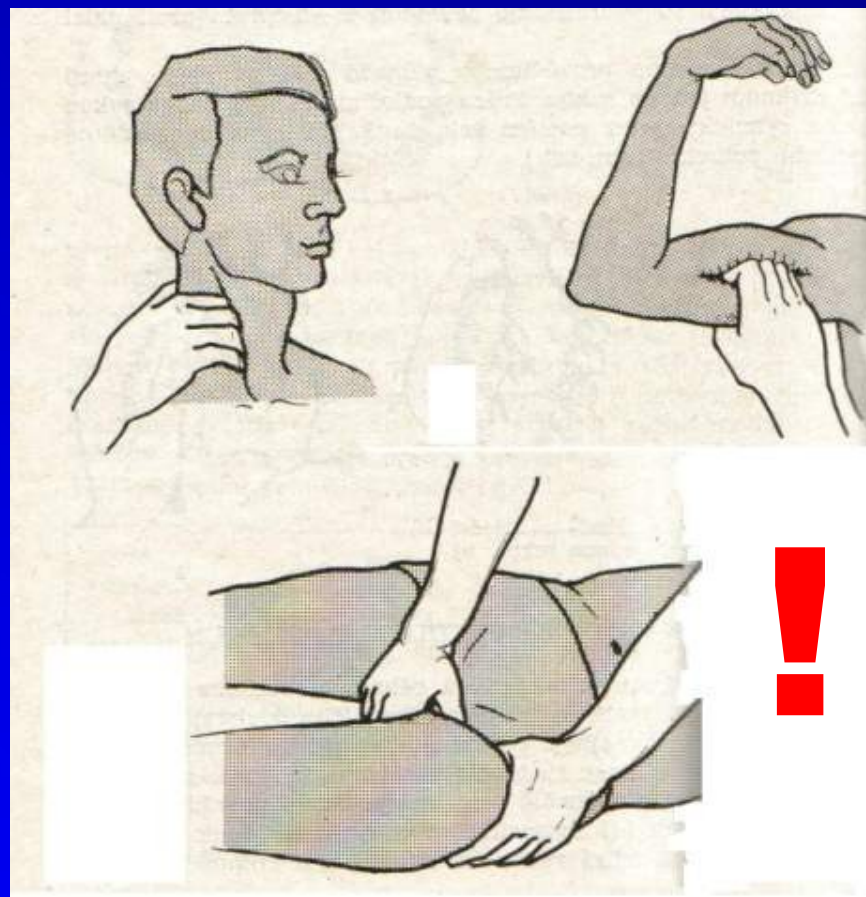
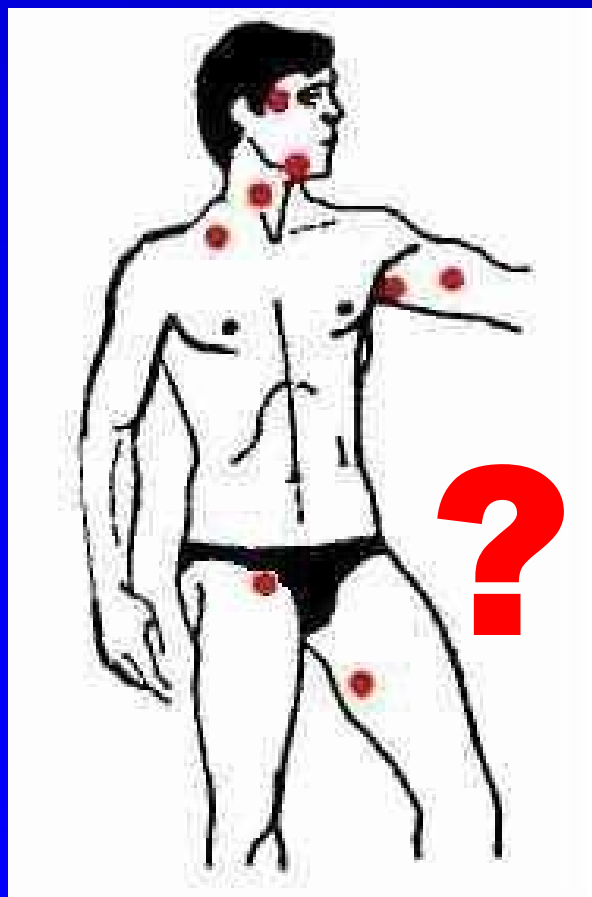
Ošetření:

Malé krvácení – tlakový obvaz

Velké krvácení – tlakové body nebo stisk v ráně,
pak

- tlakový obvaz
- škrtidlo

Krváčení:

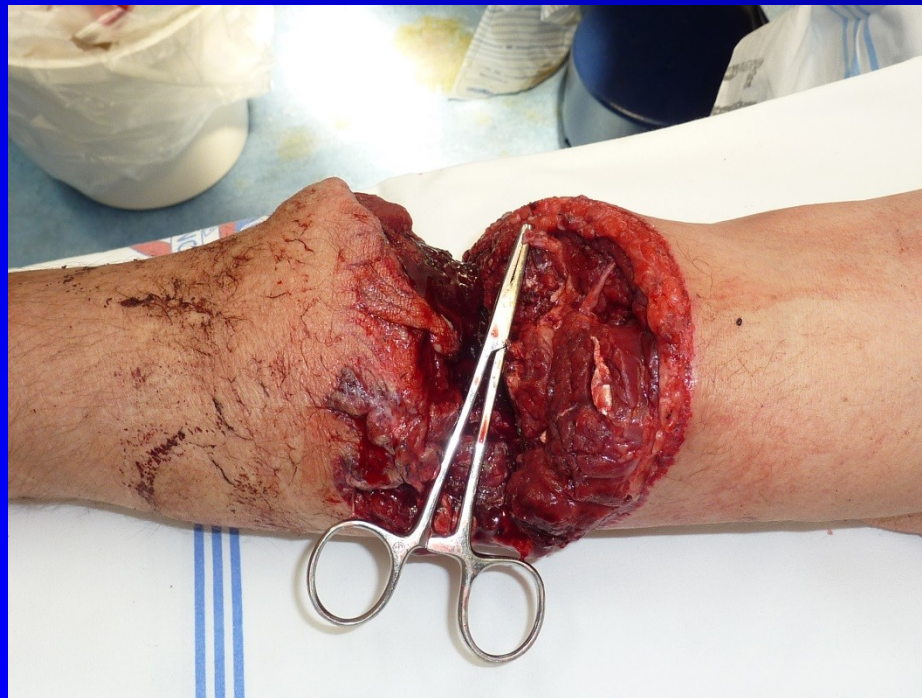

Krvácení:

Klidně prsty do rány

– nemocný musí mít čas dožít se svých komplikací!

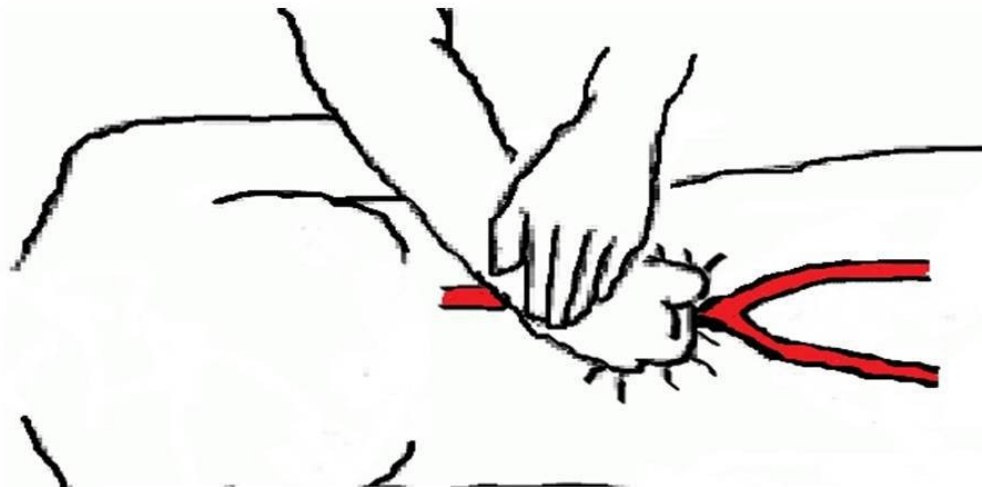
Výhodné je použití peánu.



Krvácení:

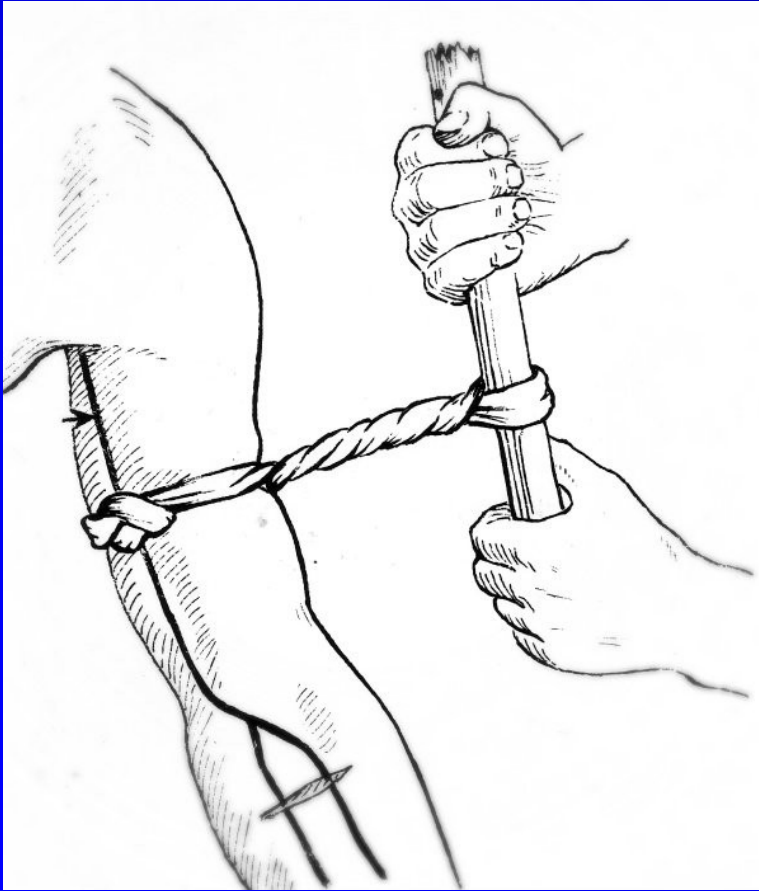U poranění pánve a u rozsáhlých poranění DKK stisk aorty proti páteři přes břicho – obtížné, ale zkusit.

A Temporizing Measure



- Fist covered with hand
- Straight arms (like chest compressions)

Škrtidlo



Použití improvizovaného škrtidla znamená souhlasit s možností pozdější amputace končetiny.

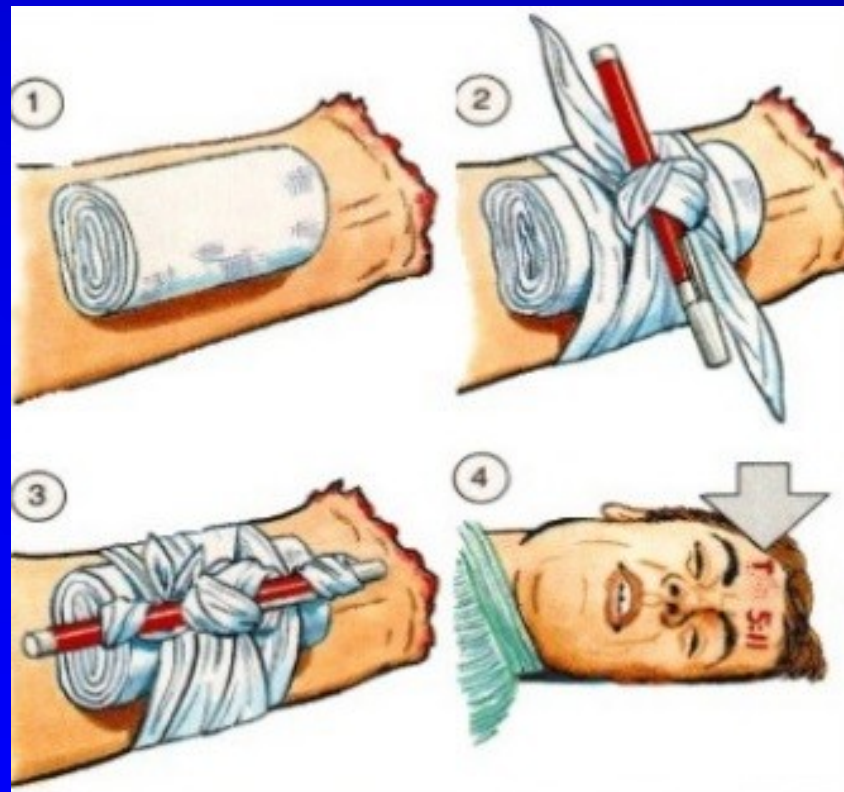
Použití škrtidla však má své opodstatnění – např.:

- více krvácejících ran,
- více krvácejících poraněných,
- zaklínění s nemožností zástavy krváčení,
- amputace

„Life before limb!!!“

Napsat na čelo poraněného velké „T“ – turniket,
(fixem, krví poraněného)
není-li jistá správná reference při předání.

Škrtidlo má zůstat viditelné – nezakrývat!



Přiložit nejlépe přes oděv!

**Přiložit co nejdistaněji, cca 5 cm nad kloub nebo ránu.
NE přes kloub, NE přes ránu!**

Škrtidlo má být přiložené maximálně 30 - 60 minut,

tedy

**zraněný s naloženým škrtidlem má být do 30 min. u lékaře,
ne po 30 min. sejmout škrtidlo!!!**

Správně naložené škrtidlo bolí!!!

Turniket



SWAT

Stretch (natažení), Wrap (omotání) and Tuck (zastrčení)



Transport:

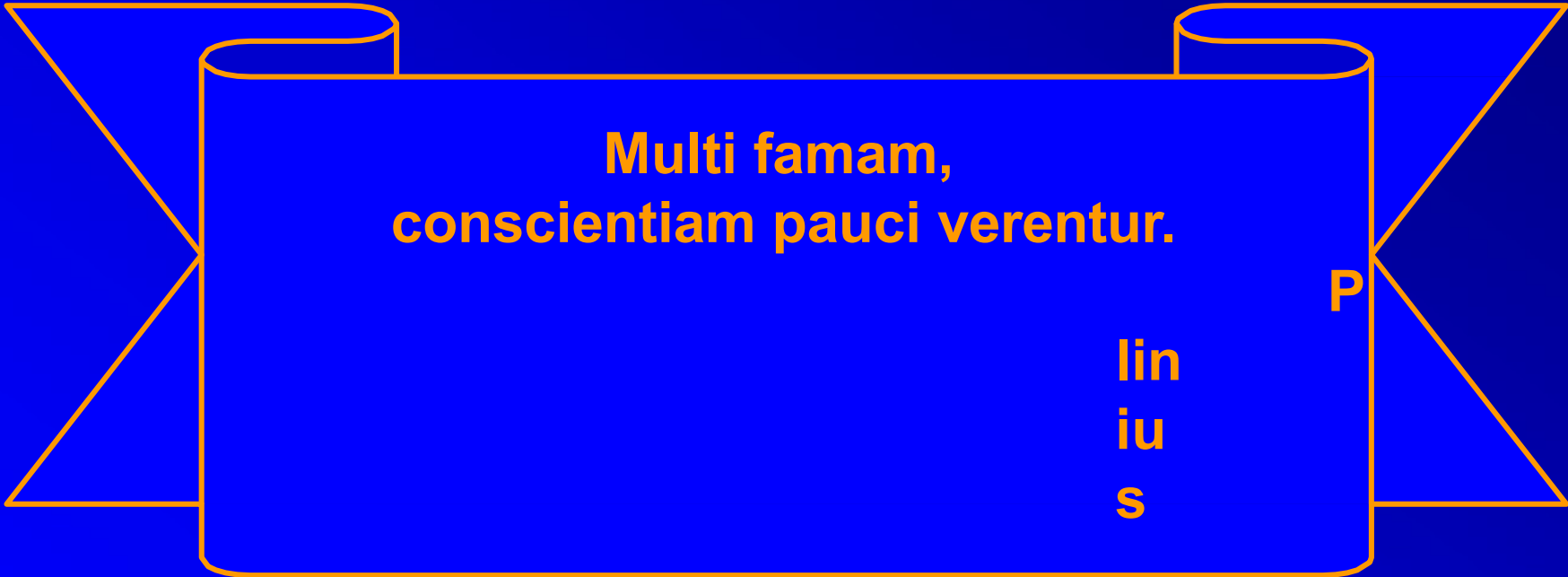
Zásadou je co nejmenší možná manipulace s pacientem.

Stačí dvojí poloha (někdy je to stejná) –

ta, v níž poskytujeme pomoc (autotransfúzní, ...)

ta, v níž provádíme odsun (stabilizovaná, v polosedě, ...)

**Primární ani sekundární
transport nesmí vést
ke zhoršení celkového stavu
poraněného,
ani ho ohrozit na životě!**



**Multi famam,
conscientiam pauci verentur.**

**lin
iu
s**

P

**(Mnoho lidí se bojí o svou
pověst,
málokteří o své svědomí.)**

Děkuji Vám za pozornost

