



FAKULTNÍ  
NEMOCNICE  
U SV. ANNY  
V BRNĚ



# Komplikace hojení nitrokloubní zlomeniny dist. humeru - kazuistika

Reška M., Konečný J., Kašpar M.

I. chirurgická klinika LF MU a FN u sv. Anny v Brně

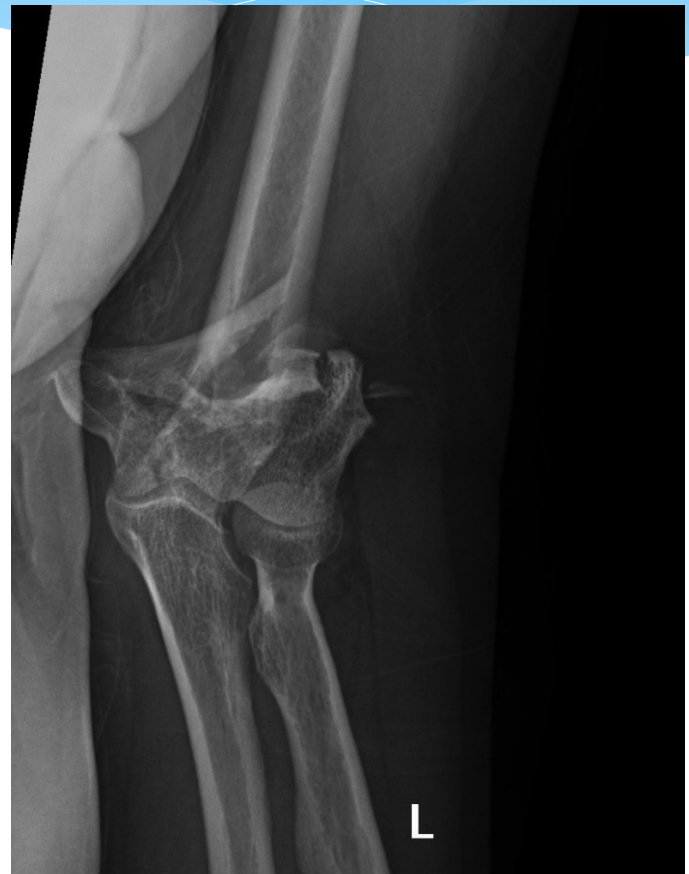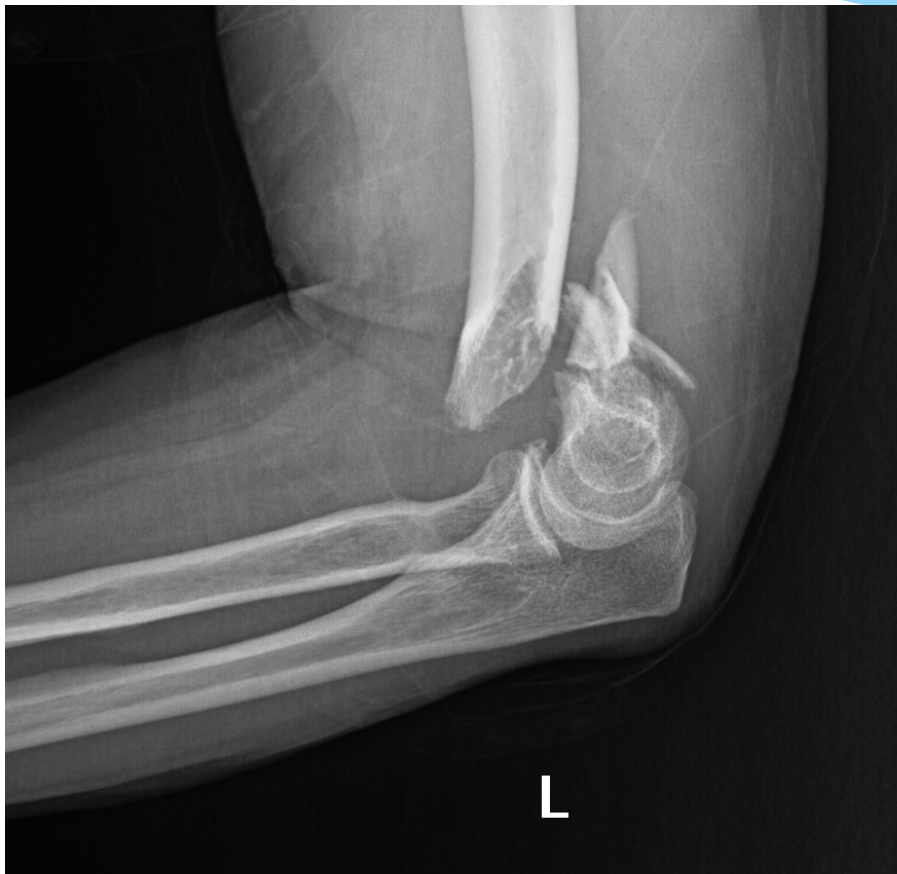Přednosta Prof. MUDr. Ivan Čapov, CSc.

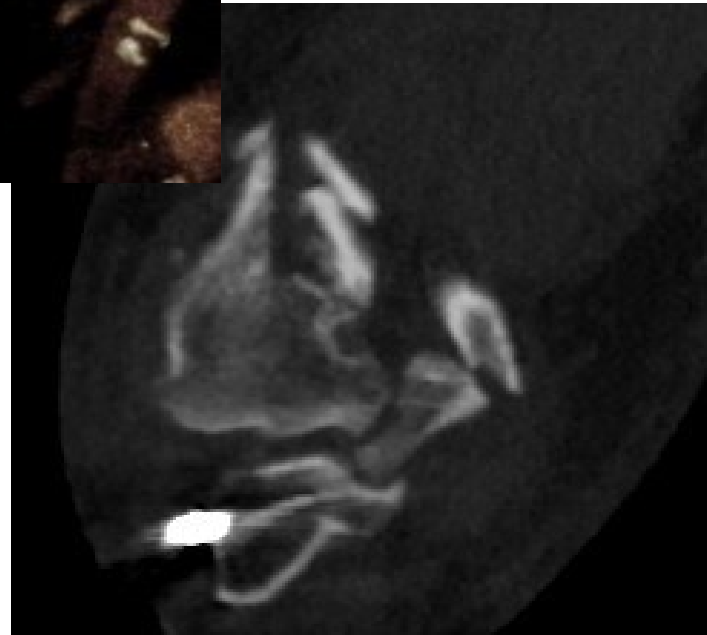
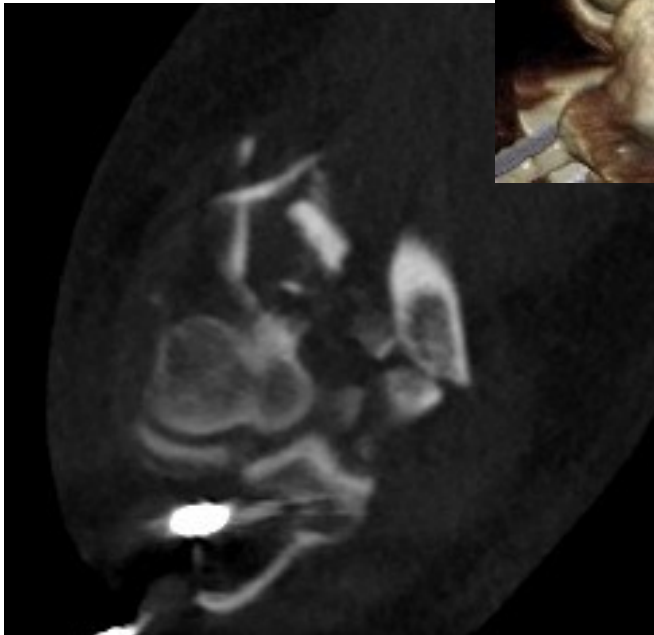
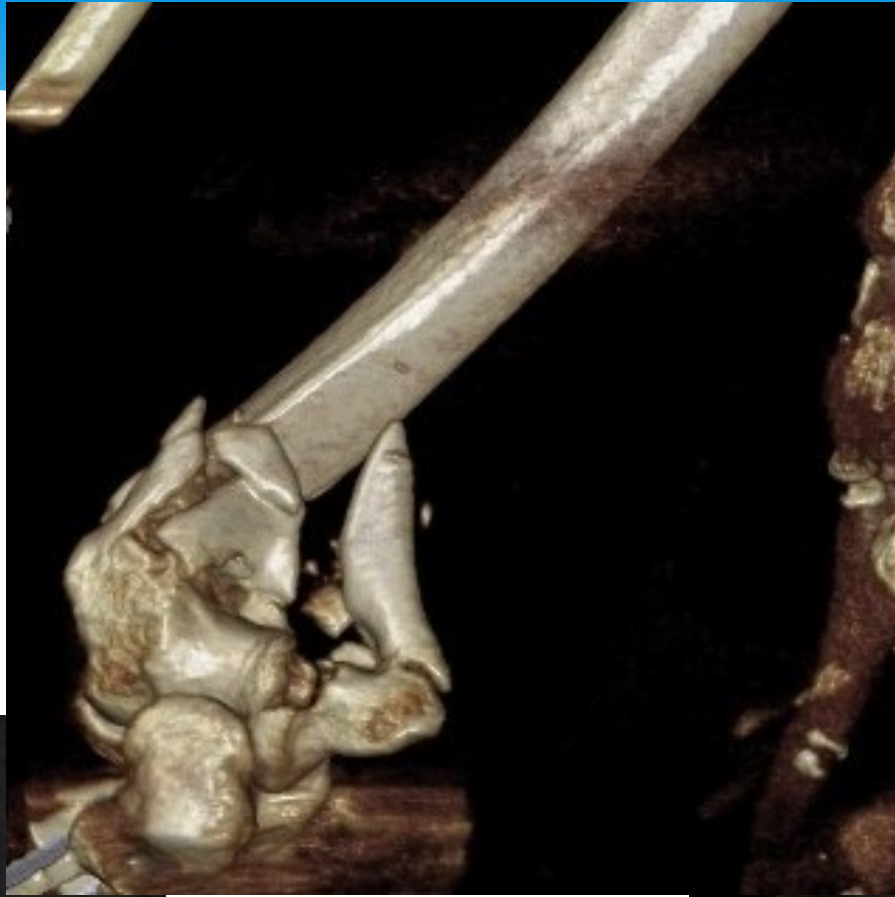XII. MEZINÁRODNÍ KONGRES ÚRAZOVÉ CHIRURGIE A SOUDNÍHO LÉKAŘSTVÍ,  
3. - 4. září 2020, Mikulov

# Žena, nar. 1959

- \* 8.10.2017 pád v koupelně na LHK, myslela si že má vykloubený loket, zkoušela sama reponovat, nešlo
- \* Klin. defigurace I. lokte, neurocirkulace v normě
- \* RTG – kominutivní fr. dist. humeru
  
- \* Anamn.: hypertonička, st.p. APPE, st.p. adnexectomii, operace dx. kolene, fr. levého kotníku  
FA: antihypertenziva, Stilnox, Lexaurin

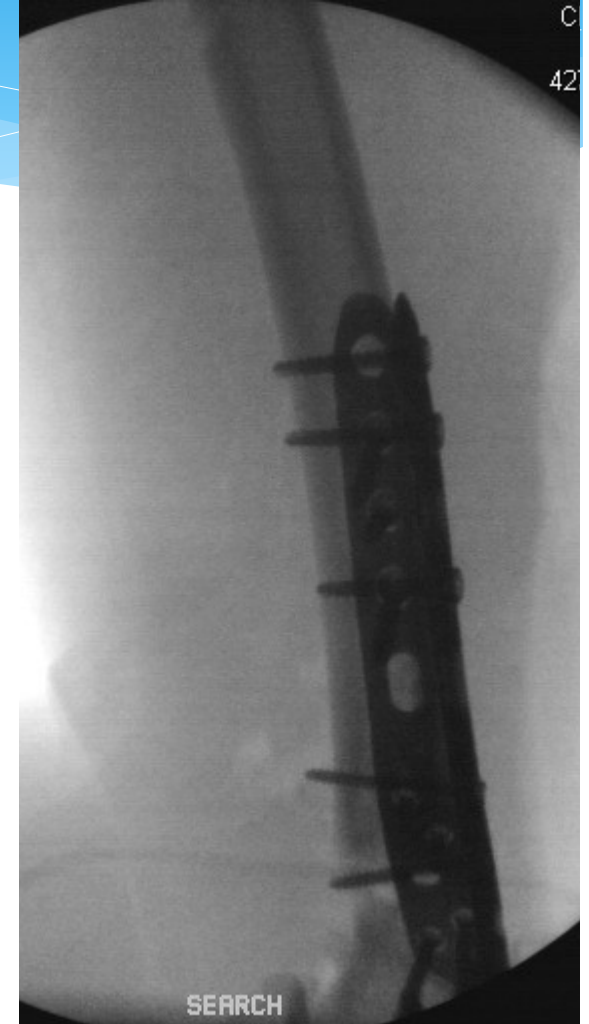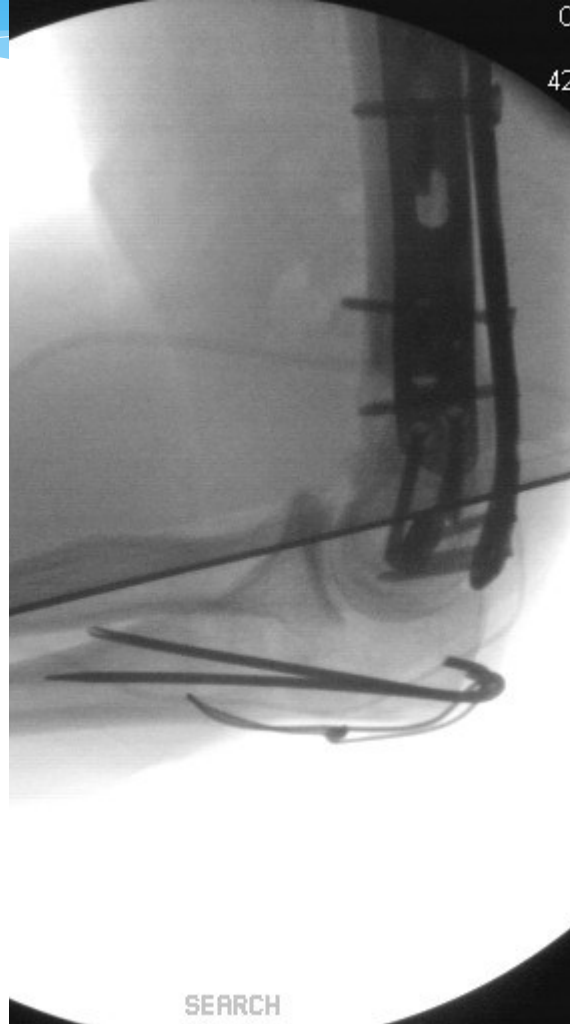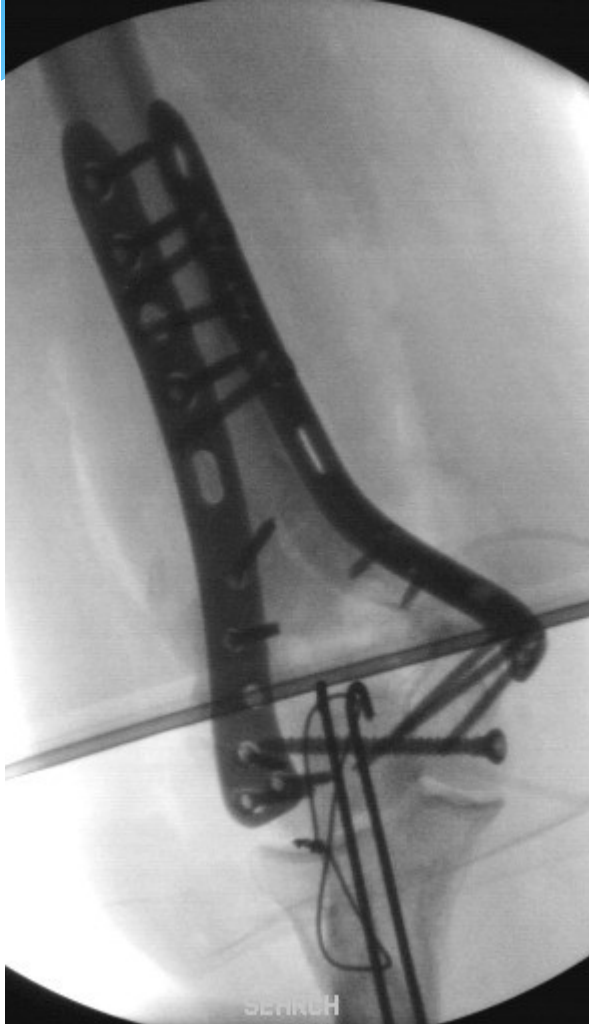# Úraz



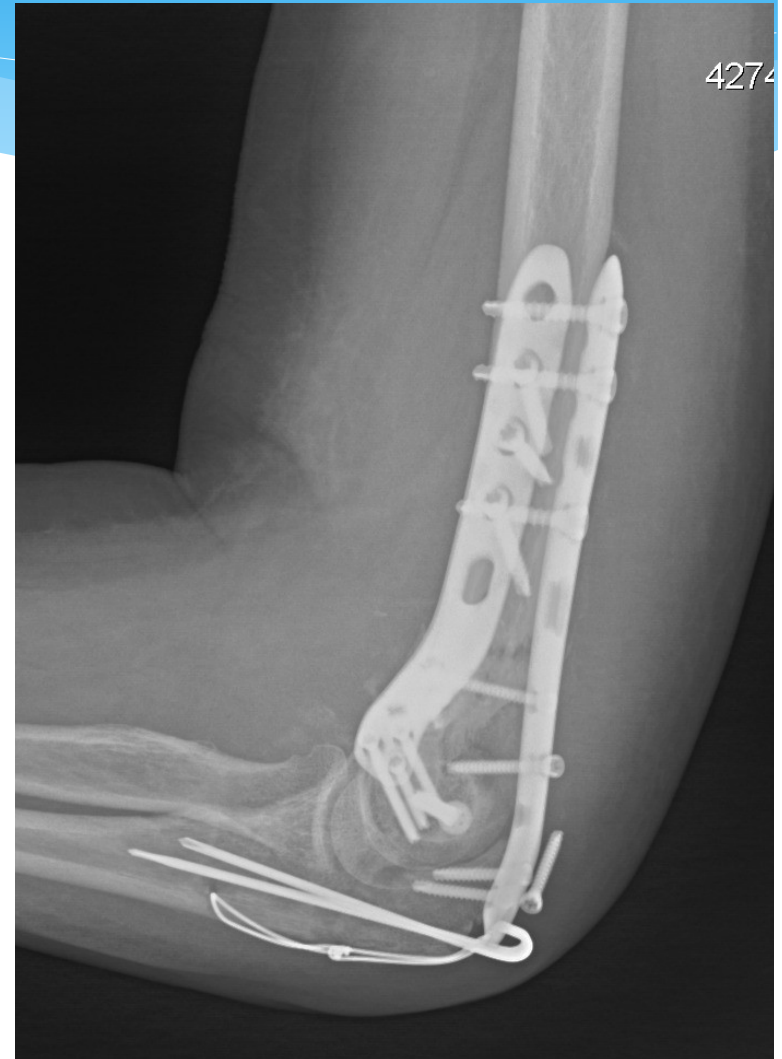
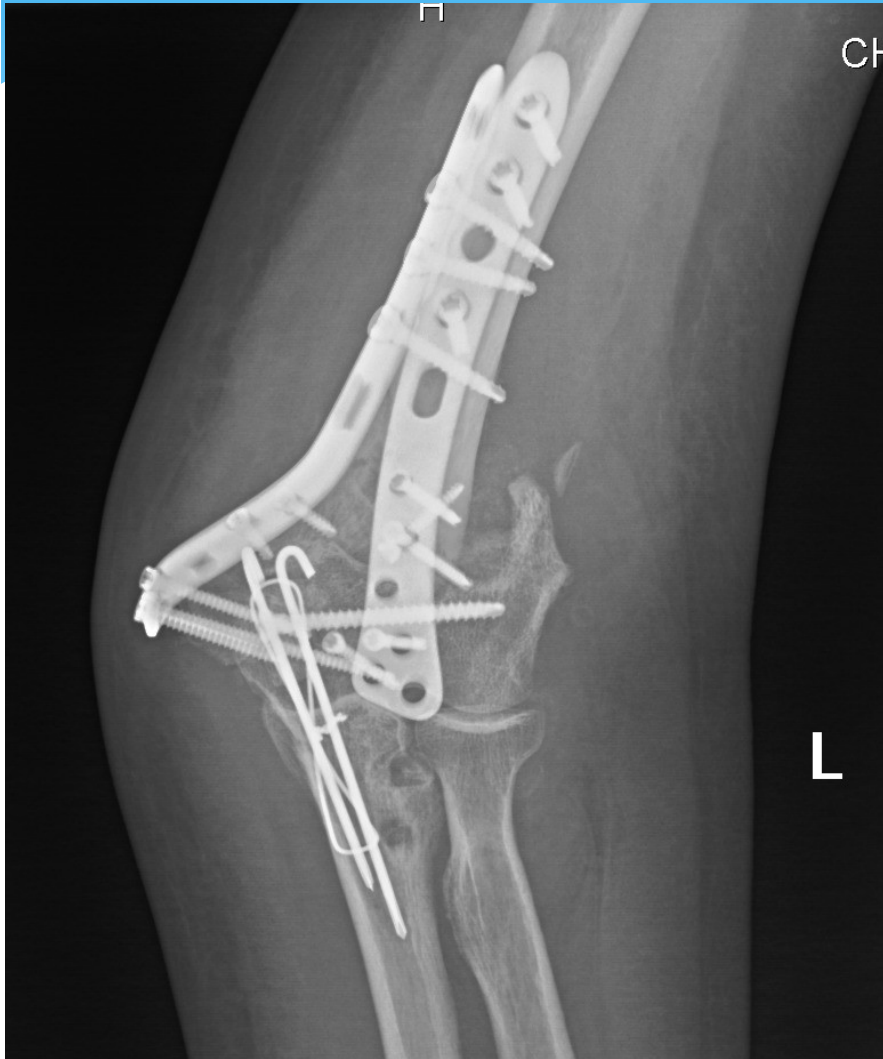
# Osteosyntéza 16.10.2017

(do té doby sádrová fixace, nesouhlas s operací, buly)

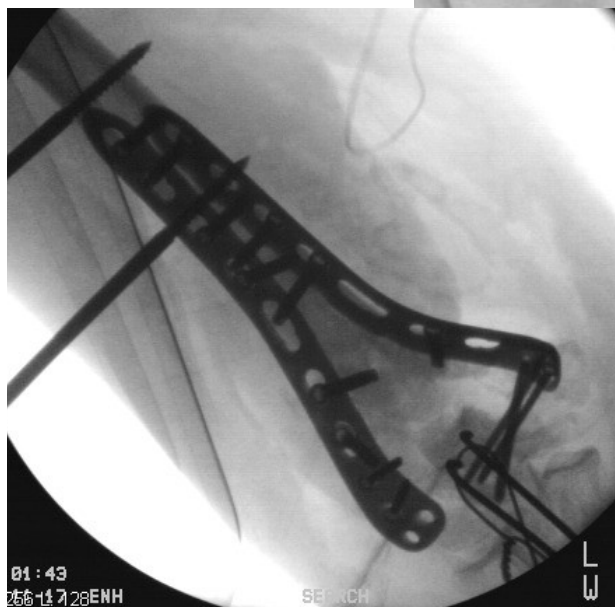
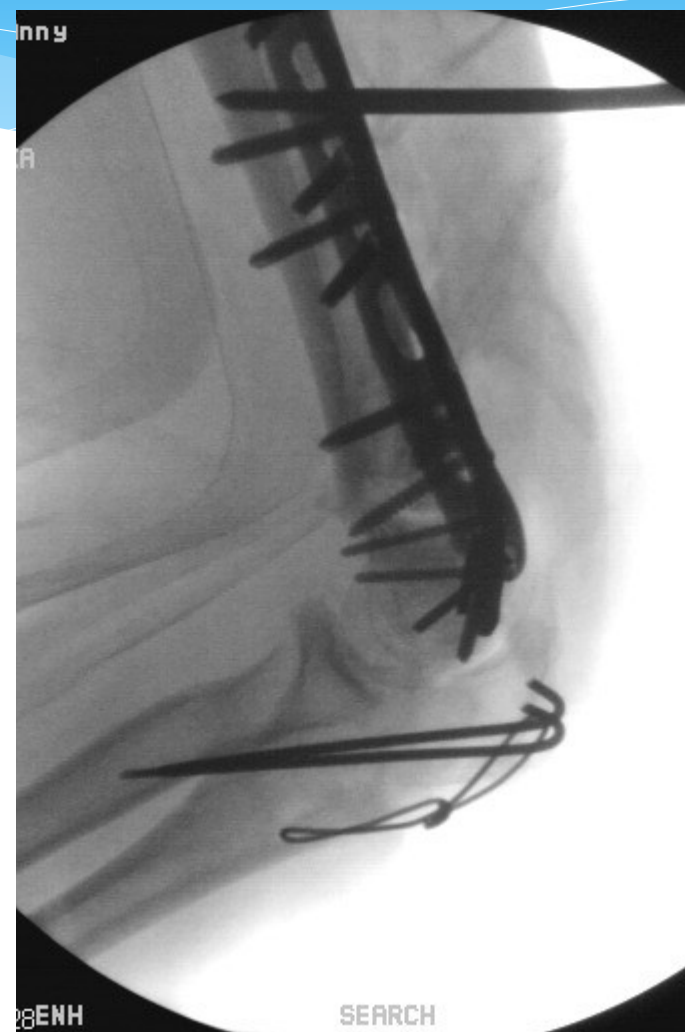
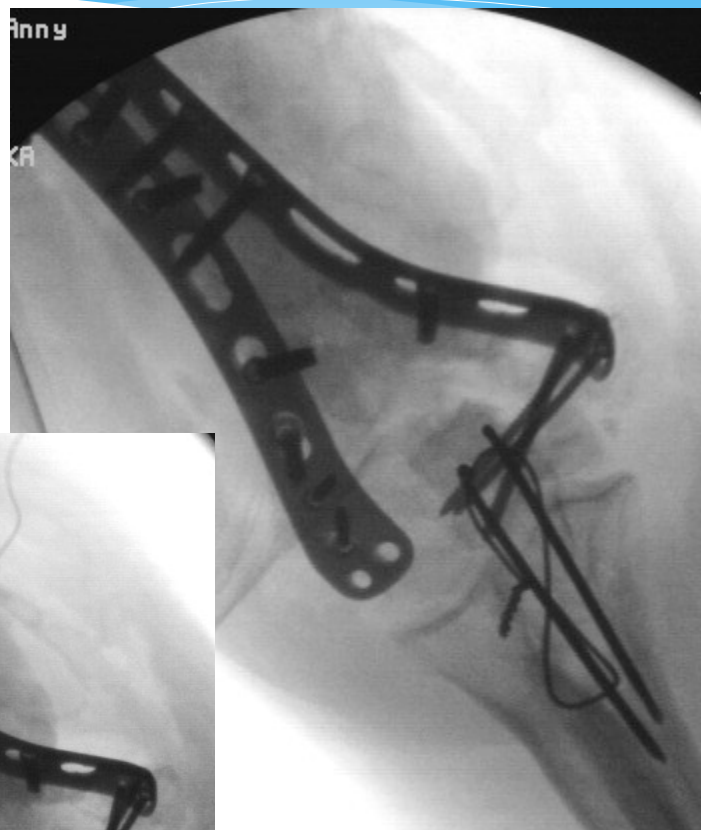# Kontrola 23.11.2017





# Reosteosyntéza + ZF 29.11.2017



01:43  
256-14 728ENH

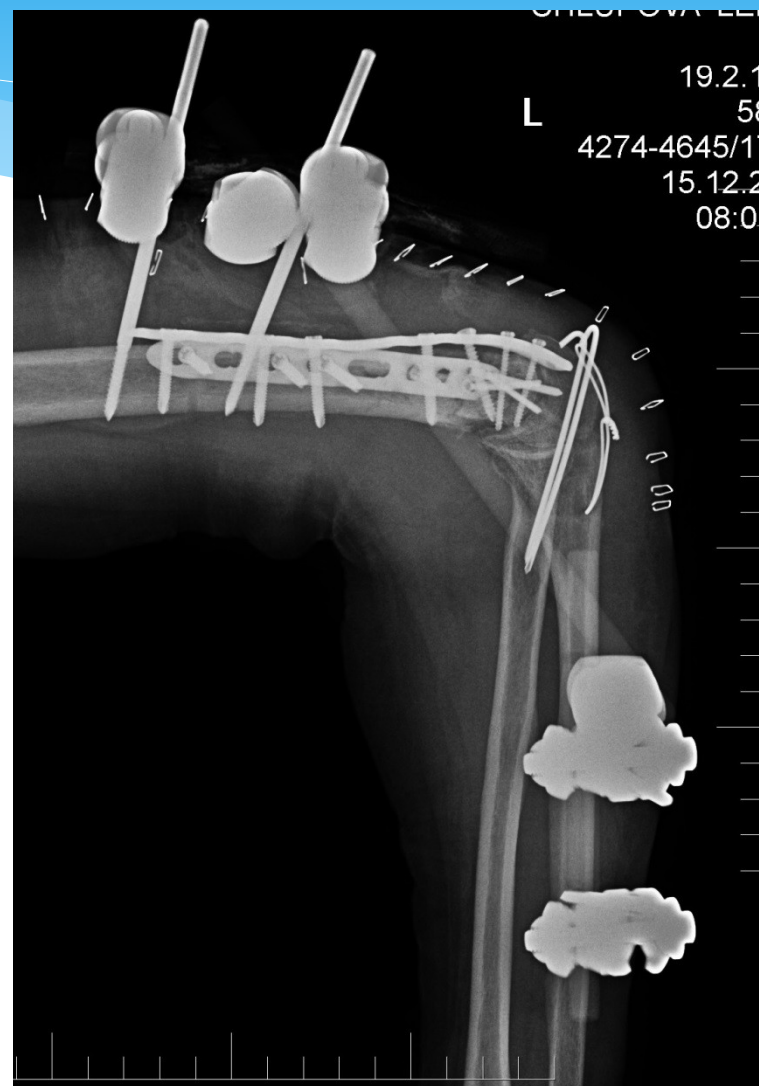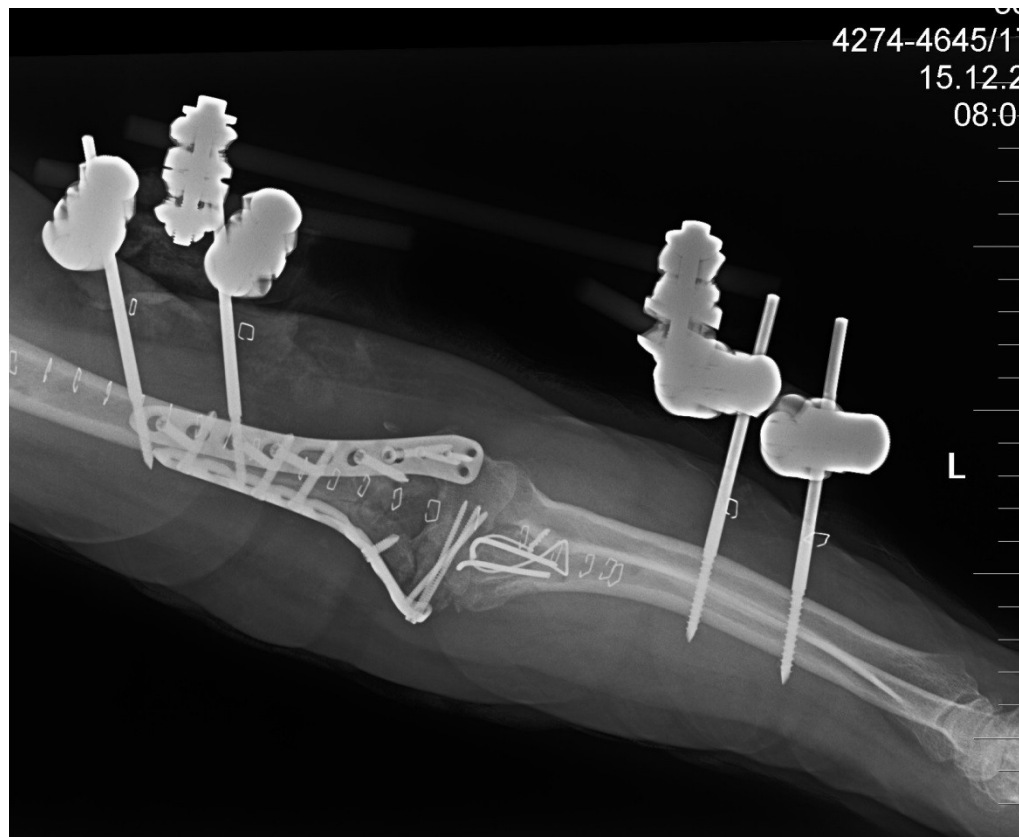
SEARCH

13

28ENH

SEARCH

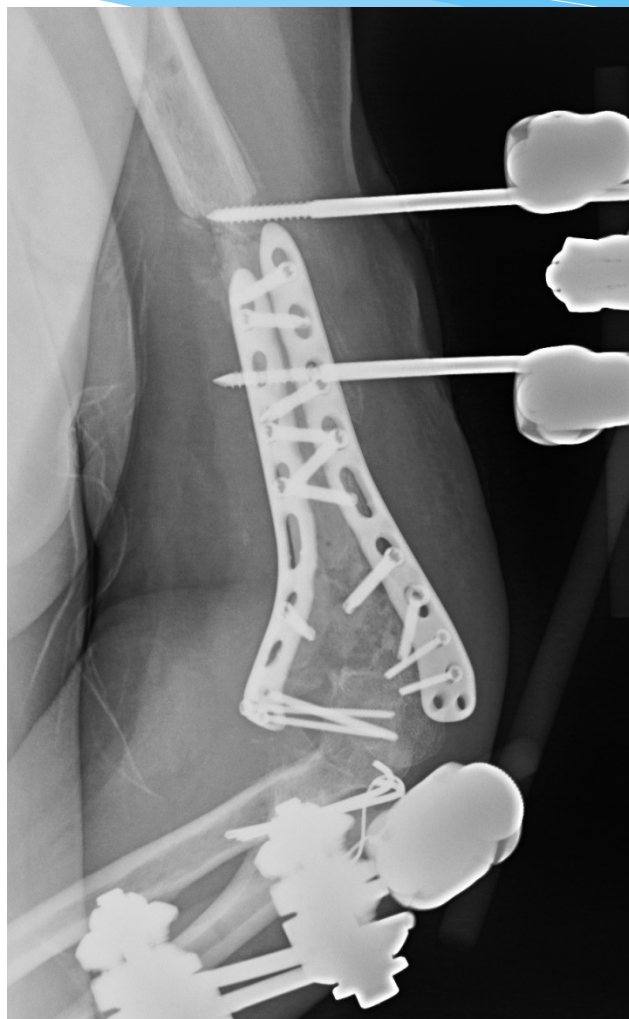# Ambul. kontrola 15.12.2017



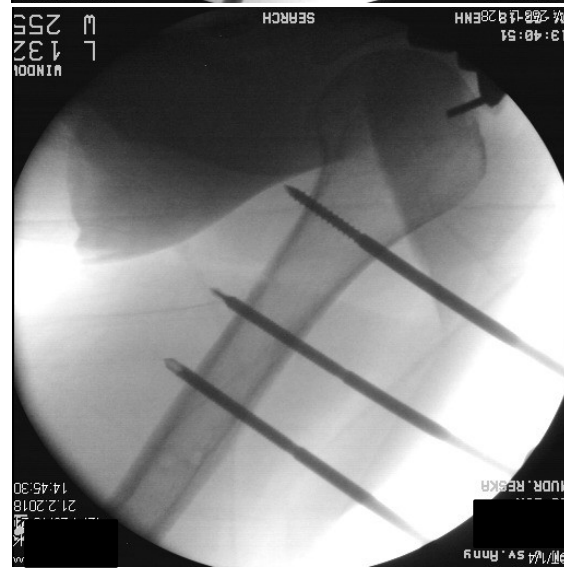
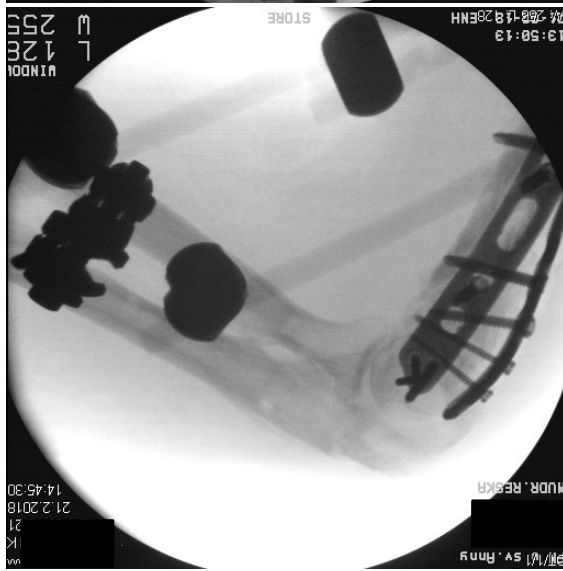
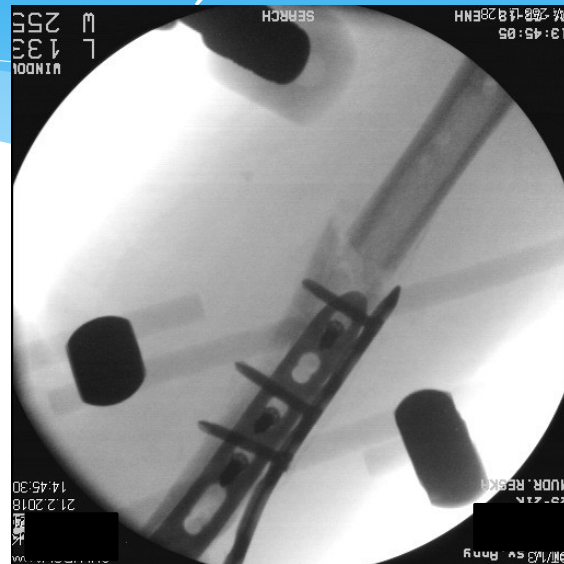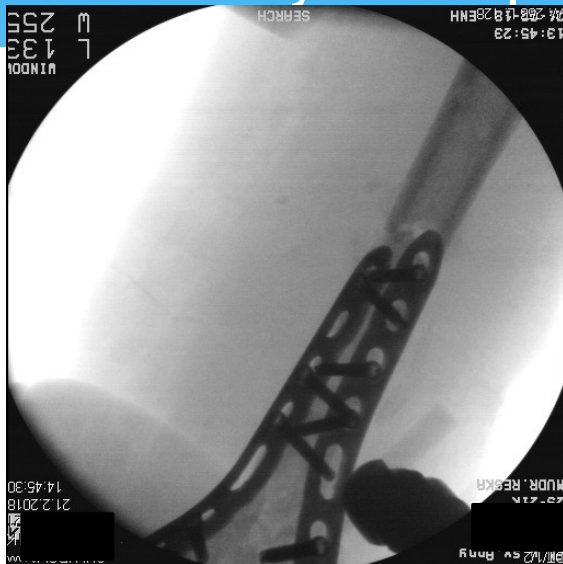# 19.2.2018 pád na l. loket

(cestou na předoperační vyšetření – odstranění ZF)

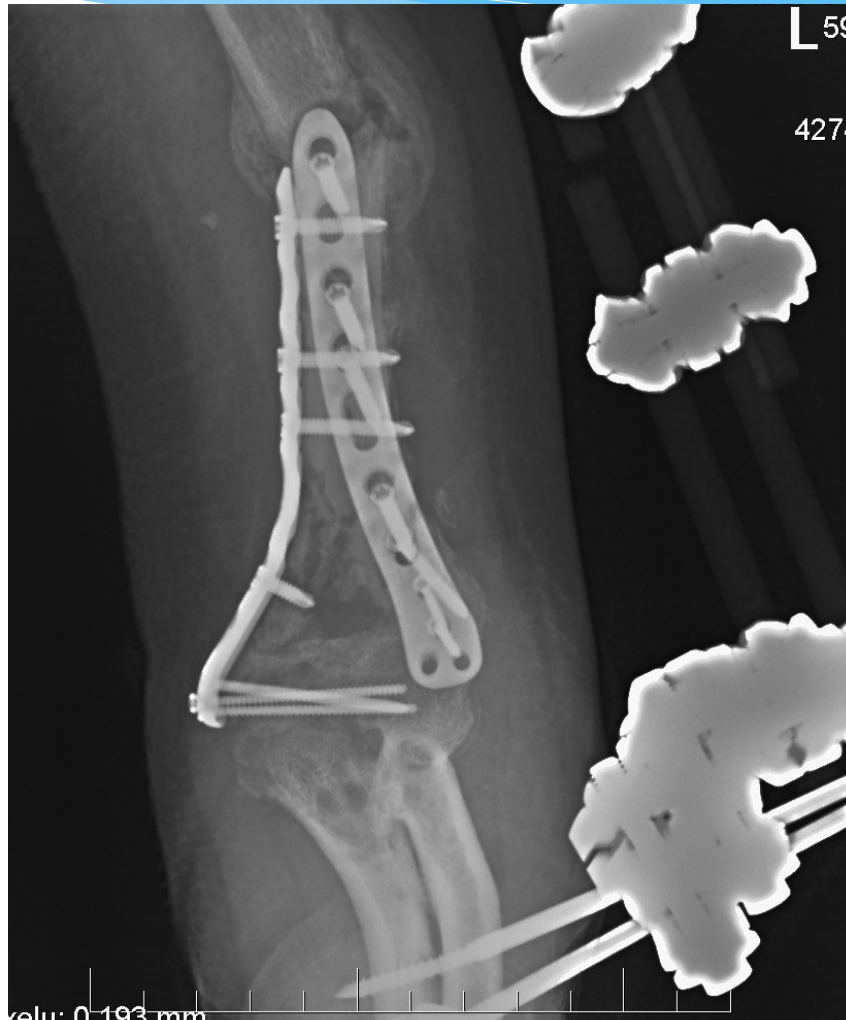

# 21.2.2018 korekce osy, nový ZF (původní osteosyntéza ponechána, na RTG konsolidace)



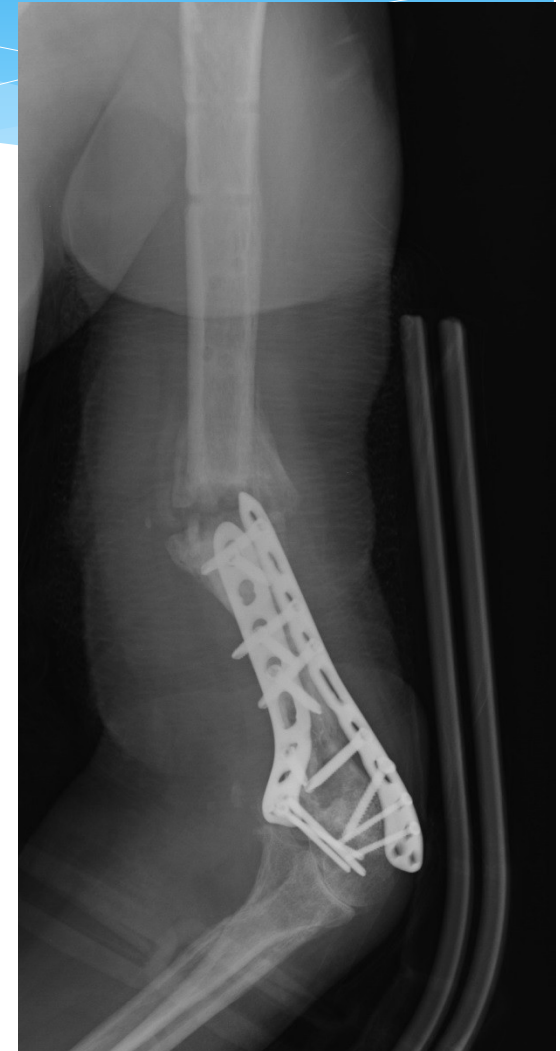# Ambul. kontrola 29.3.2018

(svalek ale s angulací, korekci odmítá)

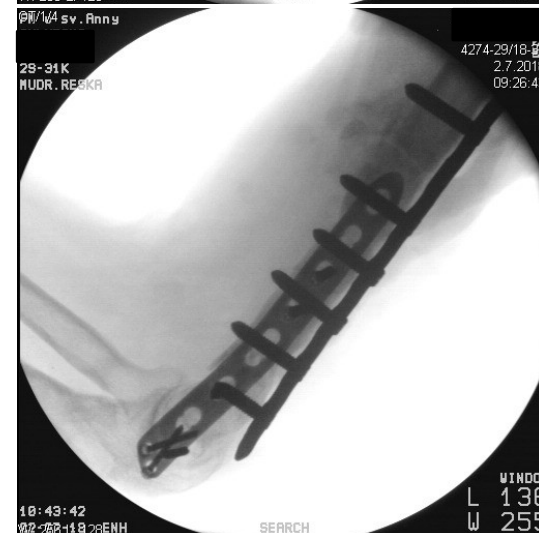
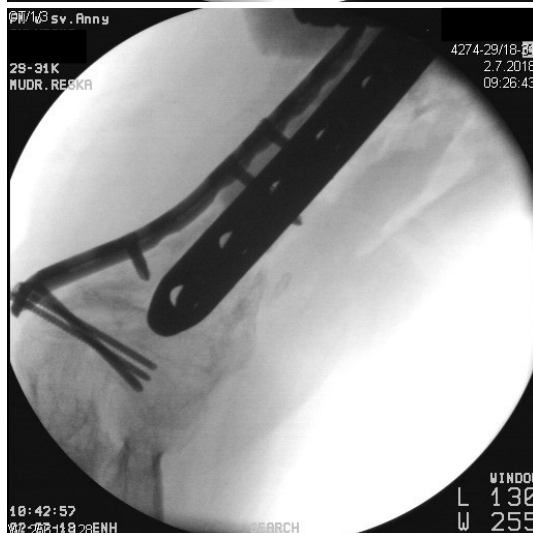
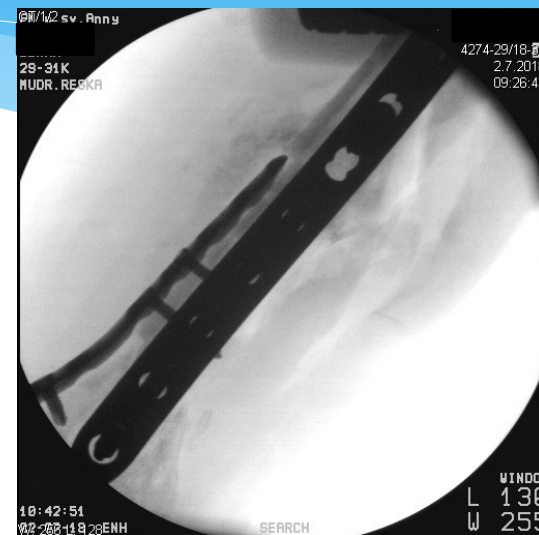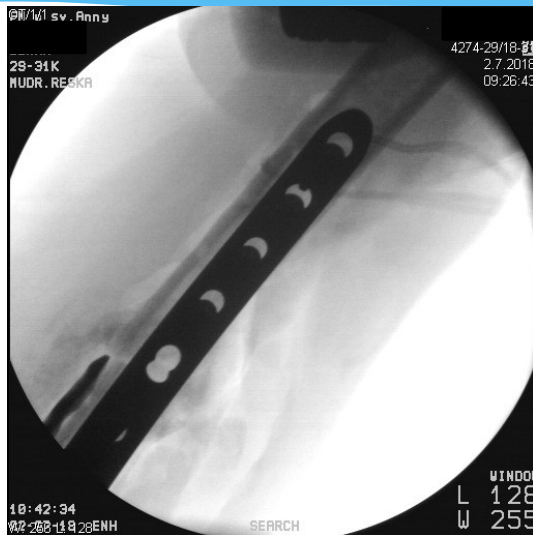# 25.4.2018 odstranění ZF pro absces kolem prox. pinů, revize, NPWT. Kultivačně Esch. Coli.

- \* 29.5.2018 přichází pro bolesti břicha
- \* Na RTG pneumoperitoneum
- \* Akutní operace, nález perforovaného prepylor. vředu, difusní peritonitida, hojení laparotomie per secundam
- \* RTG LHK – nad dlahami refraktura - pakloub

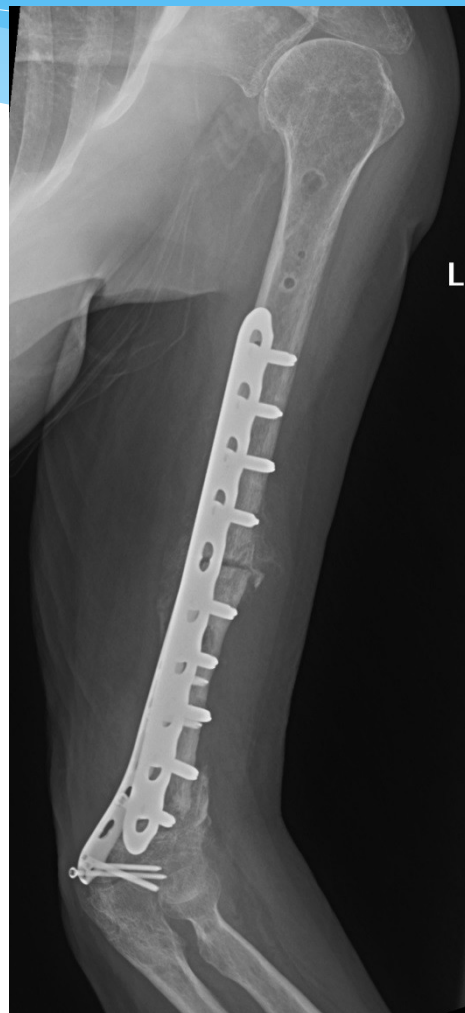
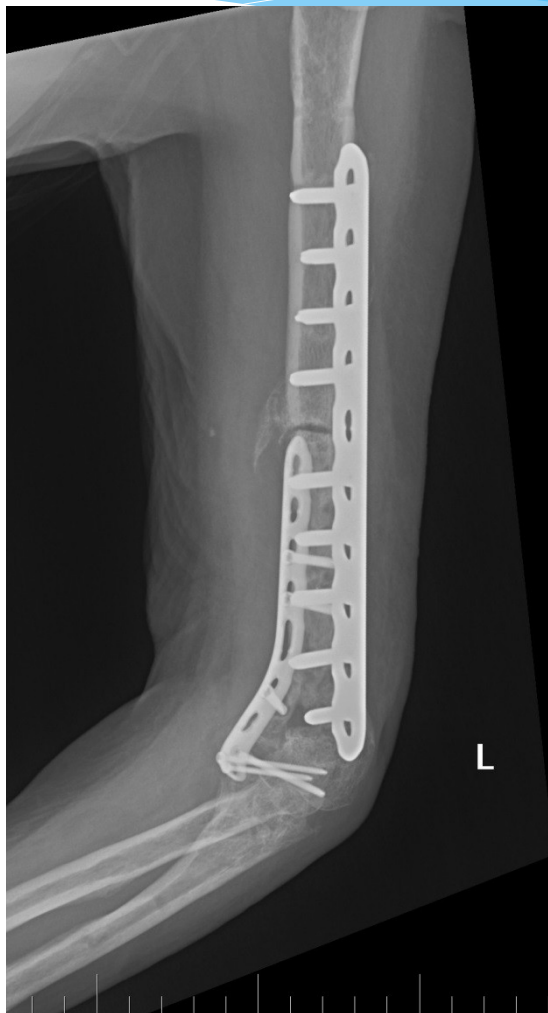

# 2.7.2018 částečná extrakce kovu, resekce pakloubu, LCP 4,5



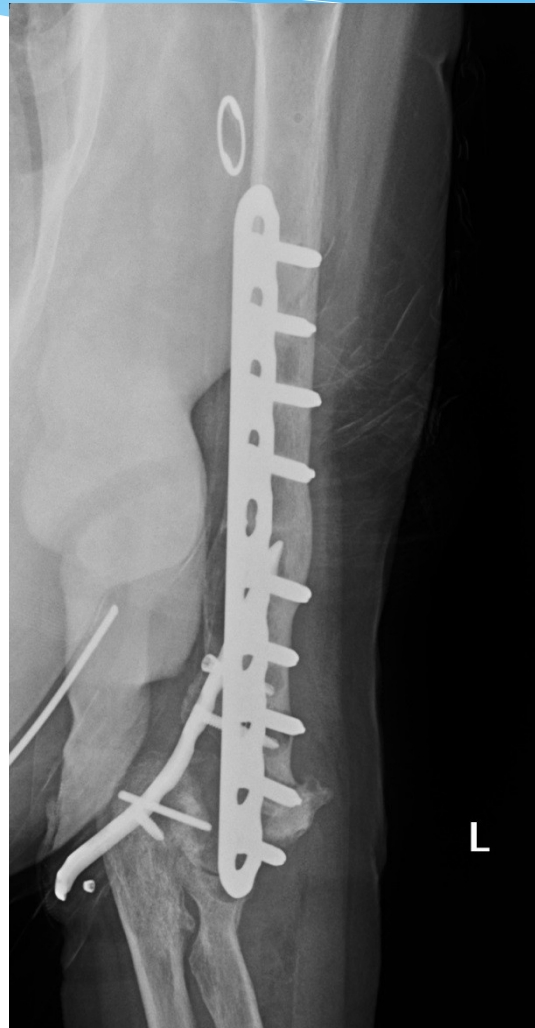


# Ambul. kontrola za měsíc

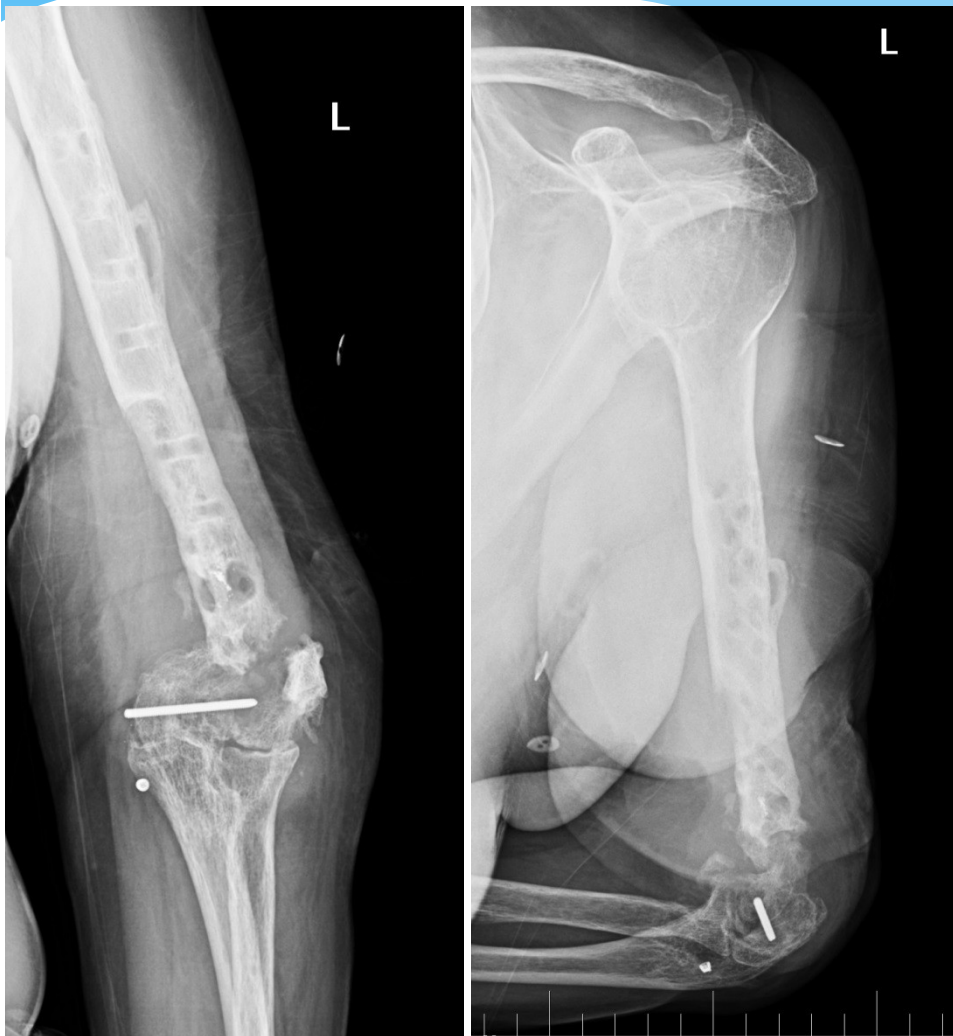

# Kontrola 23.3.2020

(pakloub zhojen, uvolnění dist. fragmentu, lokálně otlak od dlahy, absces...)



# 1.4.2020 extrakce veškerého materiálu



Poslední kontrola 23.6.2020

- rány zcela klidné
- subj. bez bolestí
- klinicky nestabilita
  
- Pozn.: kultivačně E. coli před extrakcí fixateru, jinak jen Klebsiela v moči během hospitalizace pro NPB.  
Staph. aureus před definitivní extrakcí kovu.

# Diskuze – příčiny neúspěch

- \* Primárně výrazná kominuce s avitálními úlomky?
- \* Implantát (2,7 mm šrouby v pilířích)?
- \* Zevní fixater?
- \* Ne zrovna ideální spolupráce, mechanické přetěžování (péče o manžela)?
- \* Celkově chybná strategie léčby?
- \* Další postup?

