

Discectomie versus laminoplastica u pacienta s cervikální myeolpathií – kazuistika.

Bilik A.

Klinika úrazové chirurgie FN a LF MU Brno Bohunice

Traumacentrum



M – 61 let



- 12.2. večer pád v ebrietě, trauma hlavy, kardiální dekompenzace – ad sektor. nemocnice
- 13.2. CT hlavy a krční páteře: bez známek traumatu na skeletu, degenerat. změny v celém rozsahu krční páteře
- 14.2. dg. centrální pseudochabá tetraparéza na HKK akrálně těžkého st., na DKK středního až těžkého st. s akcentací vpravo – transport ad FN Brno – MRI - operace

M – 61 let

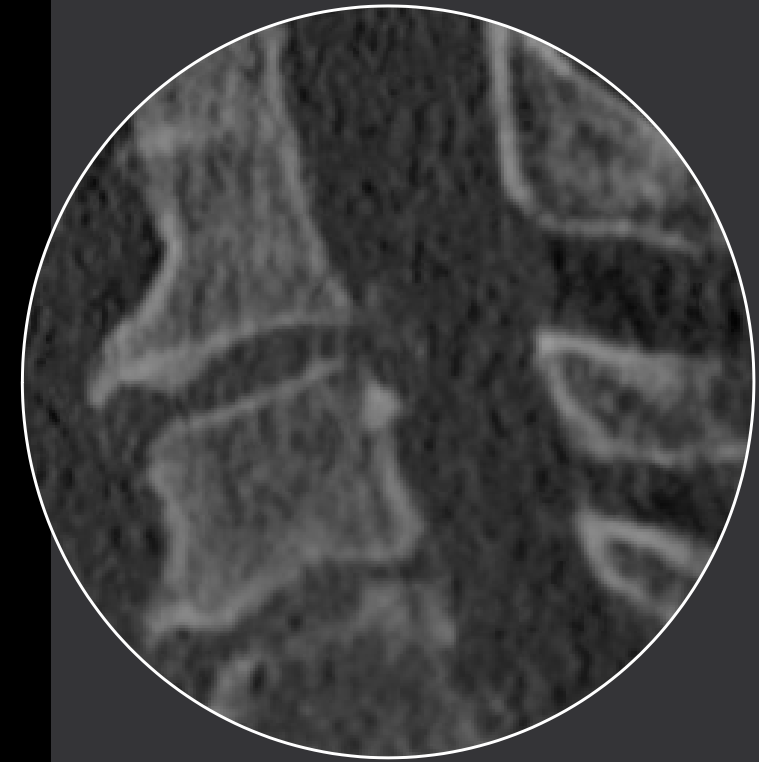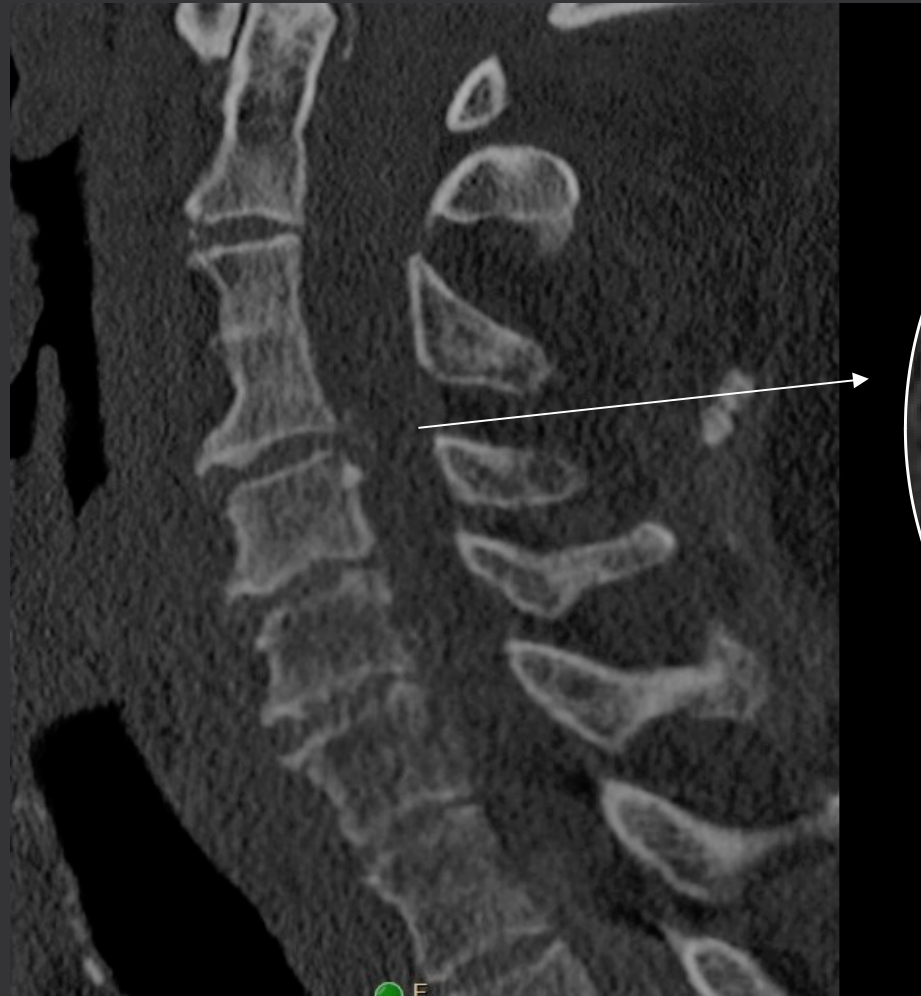Dg:

- FiSi s pomalou odpovědí komor (warfarín)
- CHOPN gr.II
- Hypertenze
- DM na PAD
- Hypertenzní nefropathie
- Toxonutritivní hepathopathie
- Obezita (125 kg)
- Fumator + ethyl

EKG: FiSi, KES bez akutních ischemických změn
ECHO: EF 60%
Labo: Hgb-175, INR-1,7
O2-5l/min

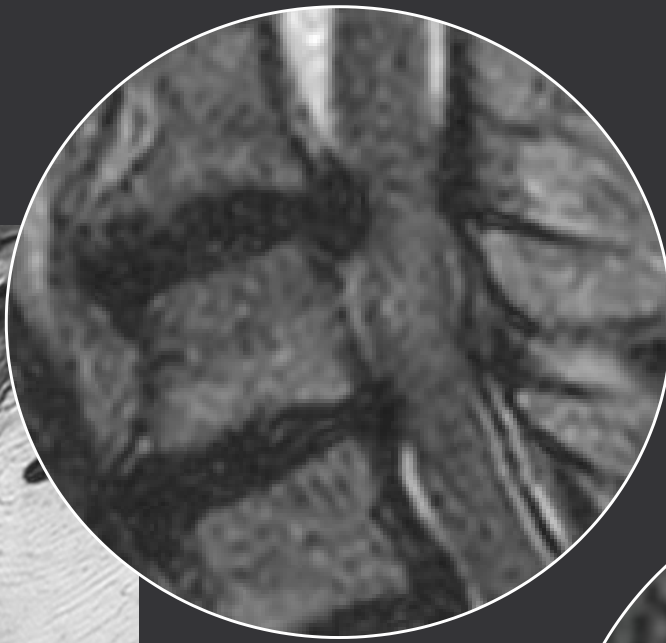
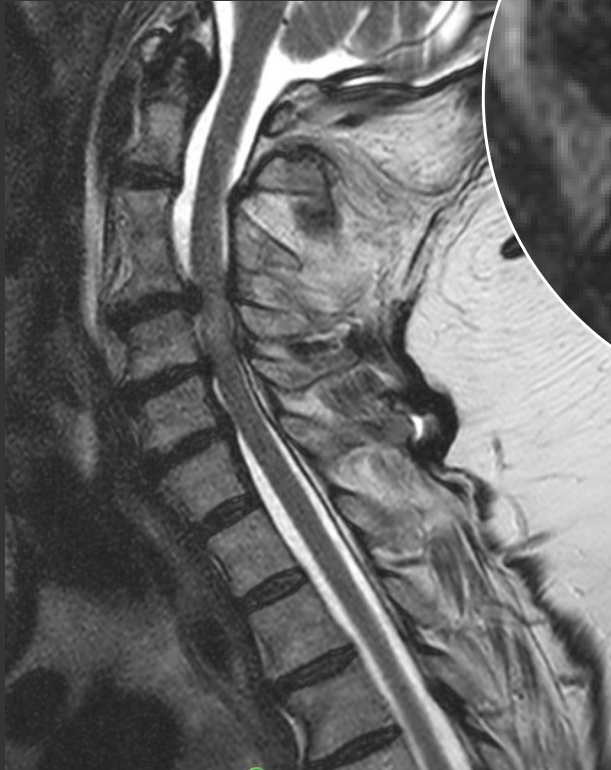ASA IV. s vysokým rizikem

CT – 13.2.2020

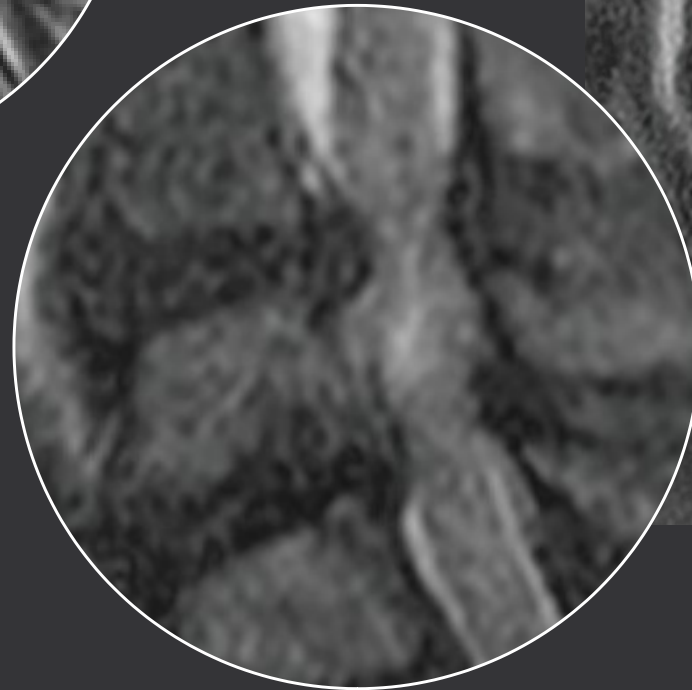
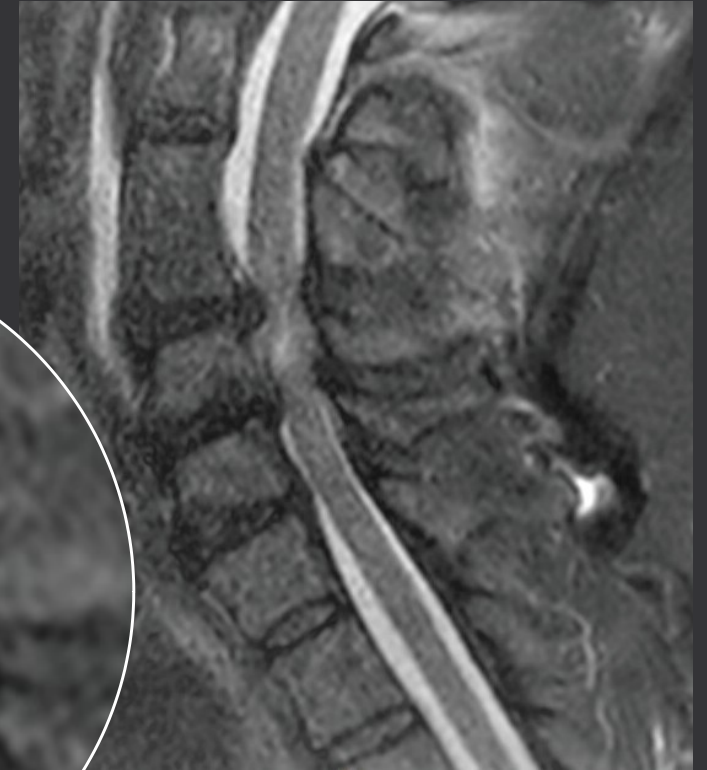

synostóza C3/4, vyklenutí ploténky C4/5, difuzní degenerat. změny, vícesegmentová osteochondróza, přední osteofyty

T2W



STIR



V etáži C4/5 a C5/6 jsou ploténky dorzálně mediálně vyklenuté až charakteru hernie (cca do 5mm), jsou zesílené i žluté vazy, páteřní kanál se sekundární stenózou, téměř bez signálu likvoru, mícha je komprimovaná (ventrodorzálně až na 6mm v et. C4/5 a 7mm v et. C5/6) s vyšším signálem na T2 i STIR mezi oběma etážemi - obraz myelopatie, podíl i edému.

Co teď ?

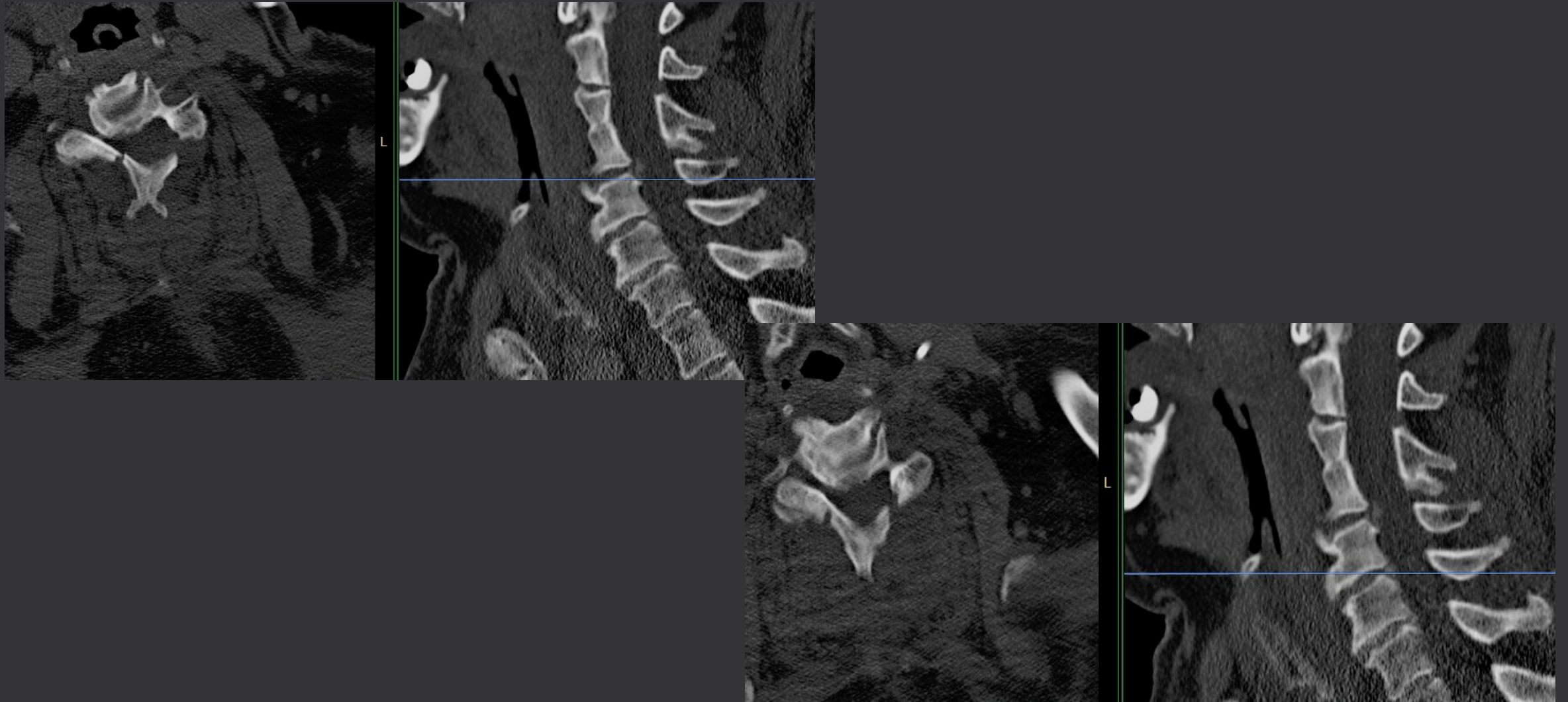
Dekompresní operace

neakutně ?

akutně ?

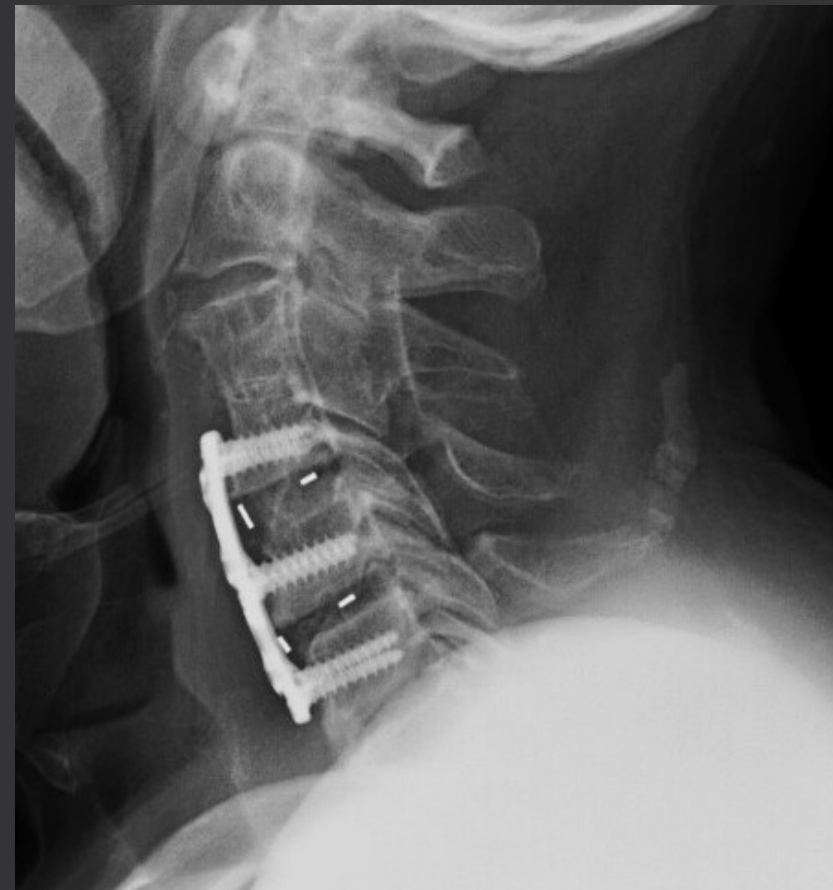
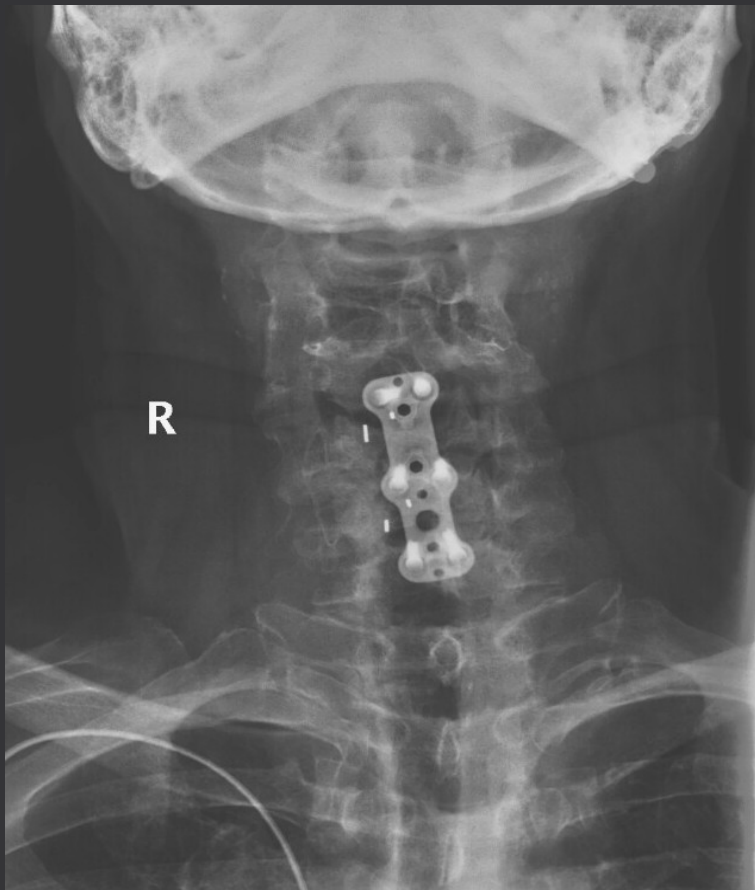
- kombinovaná v jedné době ?
- kombinovaná ve dvou dobách ?
- přední dekomprese-discectomie s fúzi ?
- zadní dekomprese-laminoplastika ?

Zadní dekomprese – laminoplastika „open door“ C3-6





- 18.2. neu: pseudočabá centrální tetraparéza na HKK lehkého st., na DKK lehkého až středního st. s akcentací vpravo. Regrese nálezu ze dne 14.2.
- 20.2. pro FiSi s pomalou odpovědí komor + recidiv.synkopy implantován trvalý PM
- 27.2. discectomie + fúze C4/5 a C5/6 Orthobion TSC ACIF Cage + Trinica plate



20.5. amb.kontrola – další regrese kvadruparézy, přetrvává akcentace vpravo.

schopen chůze bez opory více než 20 m.

Comparison of Anterior Cervical Decompression and Fusion Versus Laminoplasty in the Treatment of multilevel Cervical Spondylotic Myelopathy: A Meta-Analysis of Clinical and Radiological Outcomes

Montano N. et al.

World Neurosurg, 2019 Oct,130:530-536.e2.

Results: A total of 626 articles were screened and 5 finally included in the meta-analysis. Comparing the anterior cervical decompression and fusion (ACDF) and laminoplasty groups, no differences were found in Japanese Orthopedic Association score, operation time, and complication rate. The ACDF was associated with lower intraoperative blood loss and better cervical lordosis preservation, whereas the laminoplasty was associated with a wider cervical range of motion.

Comparative Study Between Anterior Cervical Discectomy and Fusion With ROI-C Cage and Laminoplasty for Multilevel Cervical Spondylotic Myelopathy Without Spinal Stenosis

Zhang J. et al.

World Neurosurg, 2019 Jan: 121:e917-e924

Results: In total, 24 patients underwent ACDF with ROI-C cage (ACDF group) and 33 patients underwent LMP (LMP group). They were studied with a median follow-up of 22 months. Less operative blood loss (136.7 ± 60.8 vs. 316.7 ± 139.6 mL, $P < 0.001$) and a shorter hospital stay (7.8 ± 1.6 vs. 9.9 ± 3.3 days, $P < 0.01$) were notable for ACDF. The Japanese Orthopedic Association score showed that ACDF and LMP improved similarly (recovery rate, $55.3 \pm 19.2\%$ vs. $58.9 \pm 18.1\%$, $P > 0.05$). Preoperative occupying rate and JOA score significantly affected the operation result ($P < 0.01$). The cervical lordosis, segmental cervical lordosis, and T1 slope were all larger in the ACDF group. The cervical range of motion decreased 10.6° in the ACDF group and 4.8° in the LMP group ($P = 0.01$). No significant differences were found between complication rates.

„Člověku, který si zlomil nohu, můžeme jeho neštěstí ulehčit tím, že ho přesvědčíme, jak snadno si mohl zlámat vaz.“

Immanuel Kant

Děkuji za Vaši pozornost