

XII. MEZINÁRODNÍ KONGRES ÚRAZOVÉ CHIRURGIE A SOUDNÍHO LÉKAŘSTVÍ

POLYTRAUMA A KOMPLIKACE V CHIRURGICKÉ PÉČI

3. – 4. září 2020

Mikulov, hotel Galant

Poranění duodena

O. Robek¹, M. Krtička², V. Čan¹, M. Keřkovský³

1 - Chirurgická klinika LF MU a FN Brno

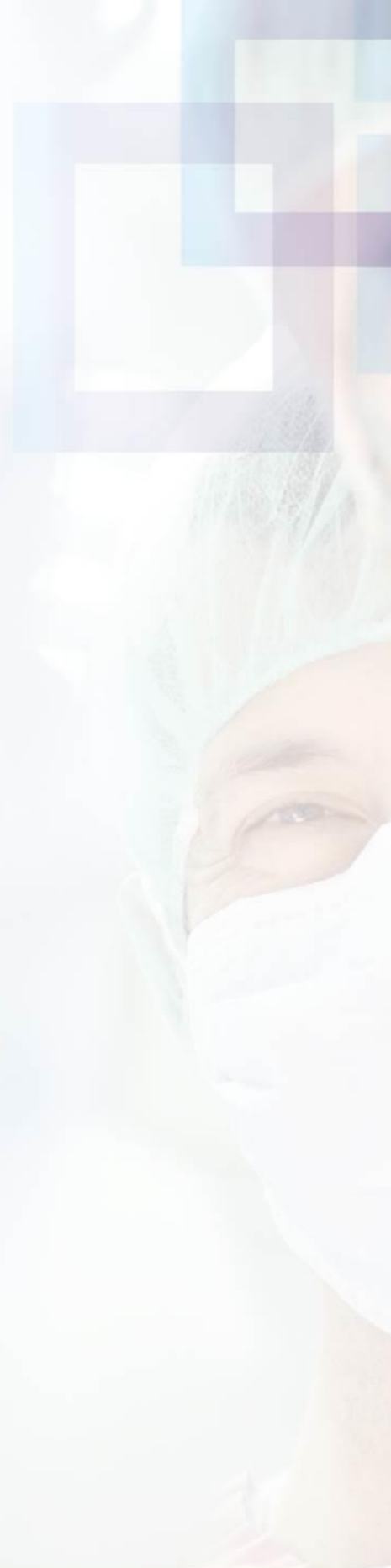2 - Klinika úrazové chirurgie LF MU a FN Brno

3 - Klinika radiologie a nukleární medicíny LF MU a FN Brno

Incidence

4,3 %

(3,7 – 5 %)



Pohlaví

Muži x ženy

5 x 1



Věk

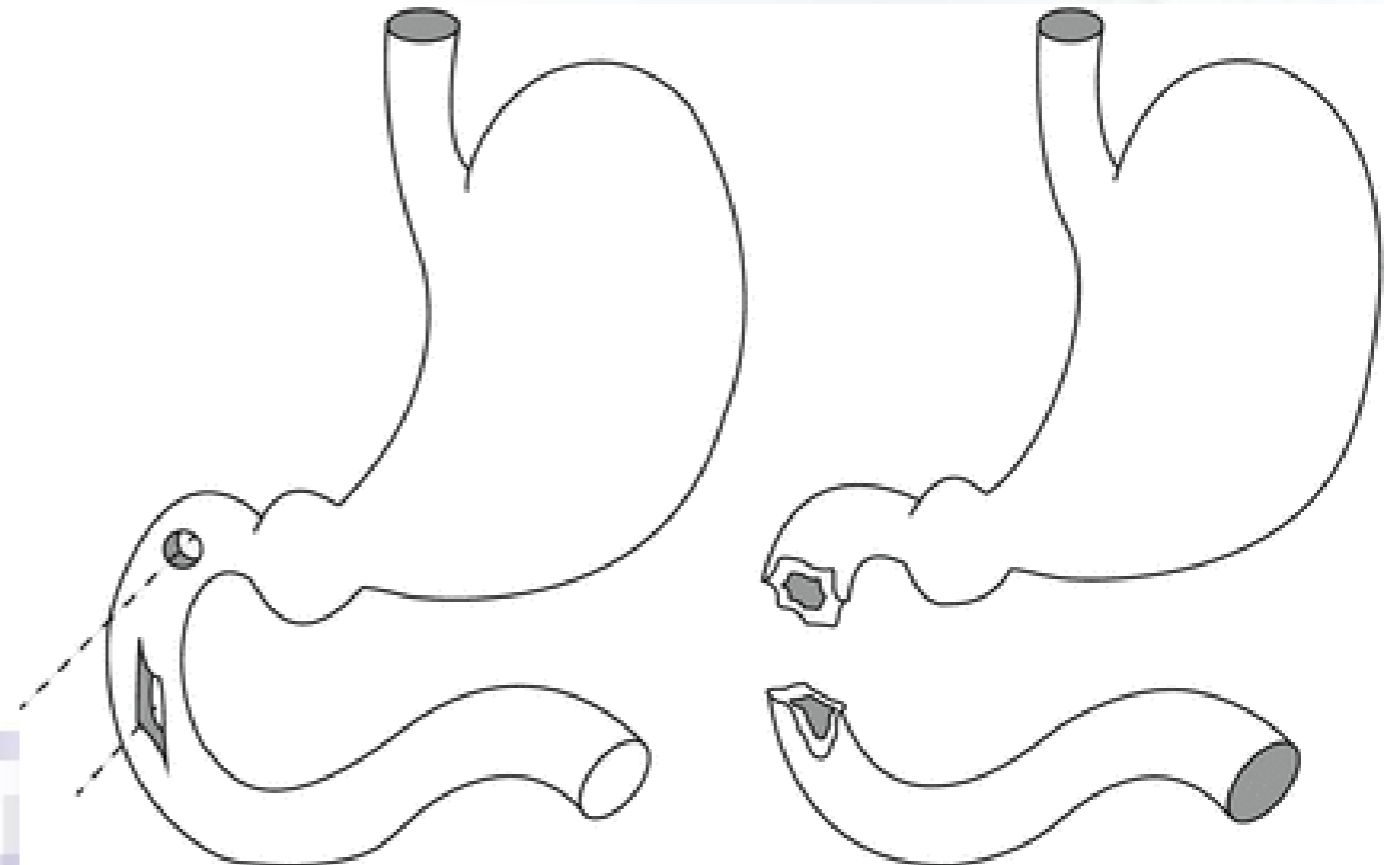
16 – 30 let

70 %



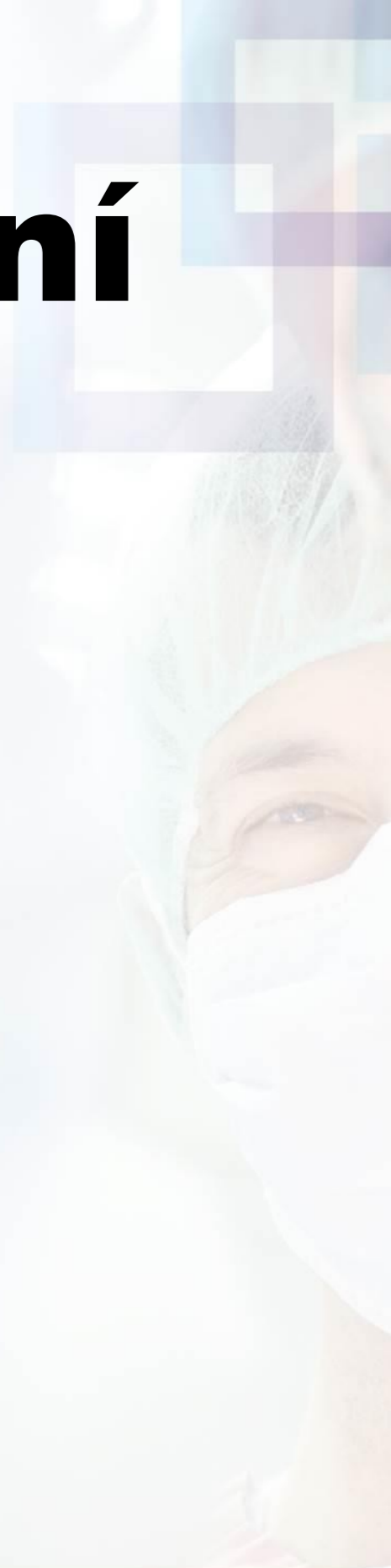Etiologie

- **Ostré trauma 80 %**
 - střelné - 81 %
 - bodné - 19 %
- **Trauma tlakem 20**



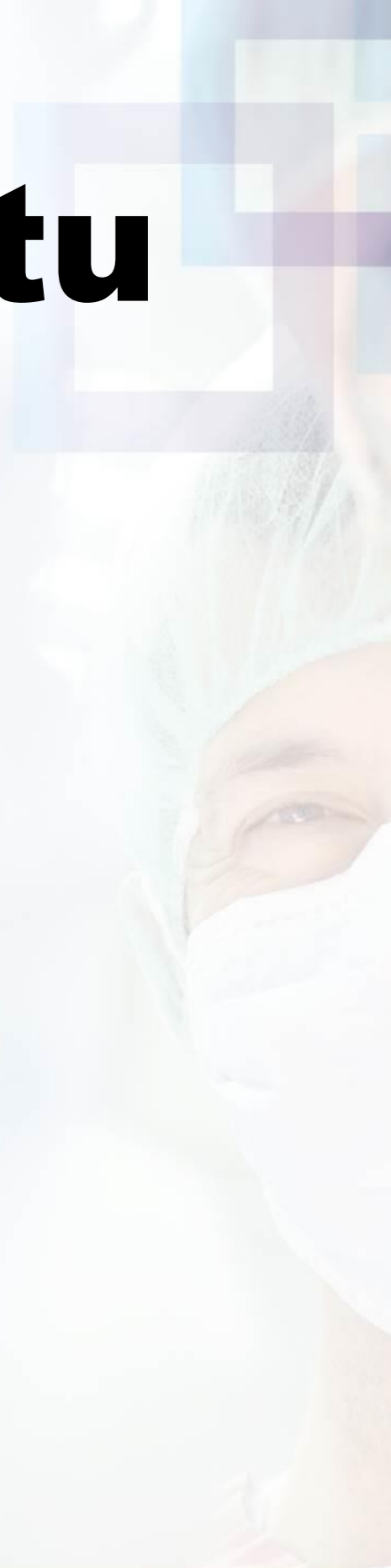Přidružená poranění

- **Játra 17 %**
- **Cévy 15 %**
- **Tračník 13 %**
- **Slinivka 12 %**
- **Žaludek 9 %**



Lokalizace traumatu

- **D I 13 %**
- **D II 36 %**
- **D III 18 %**
- **D IV 15 %**

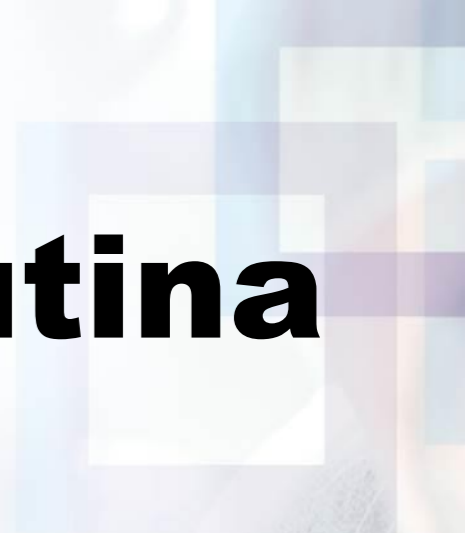
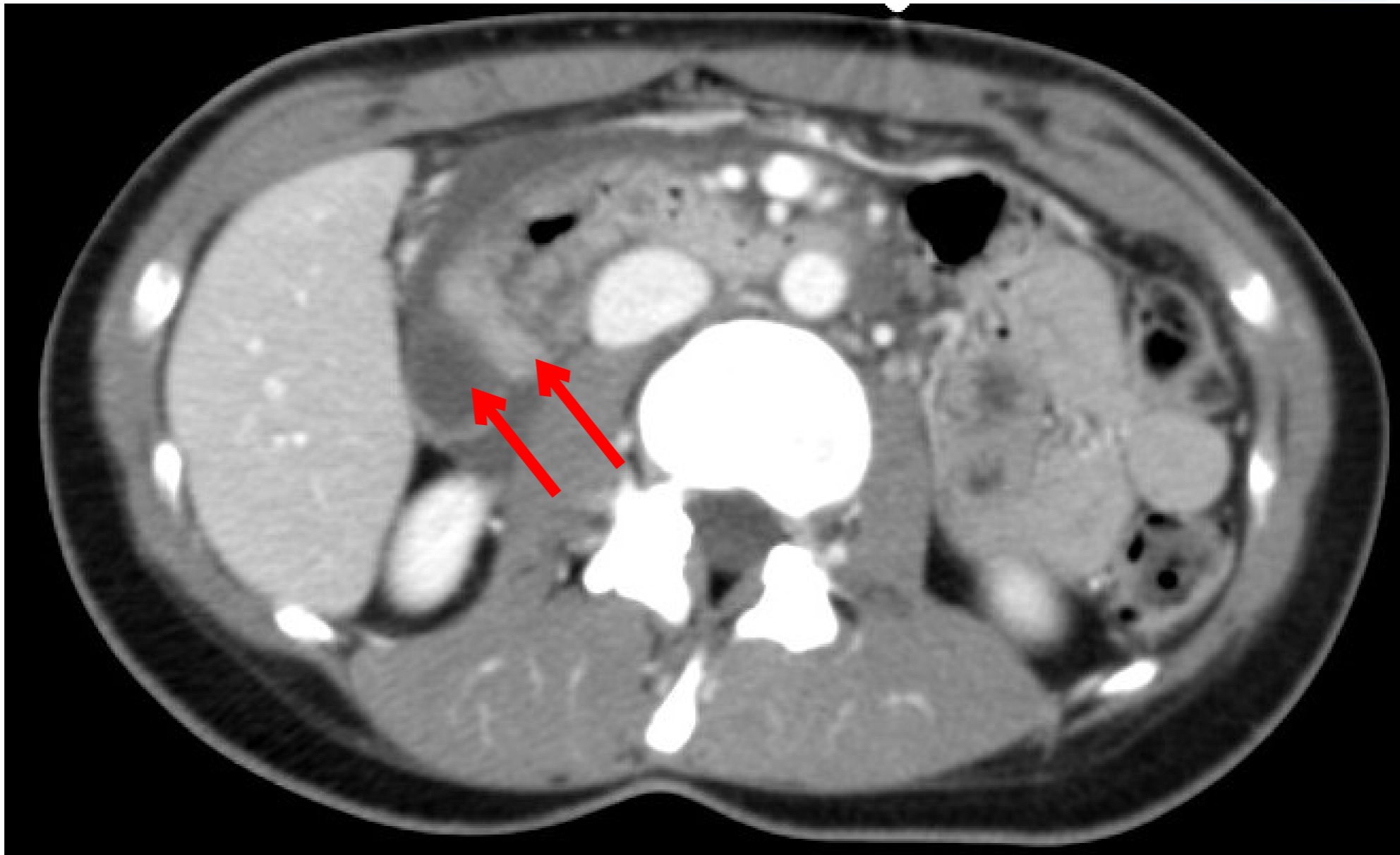

Diagnostika

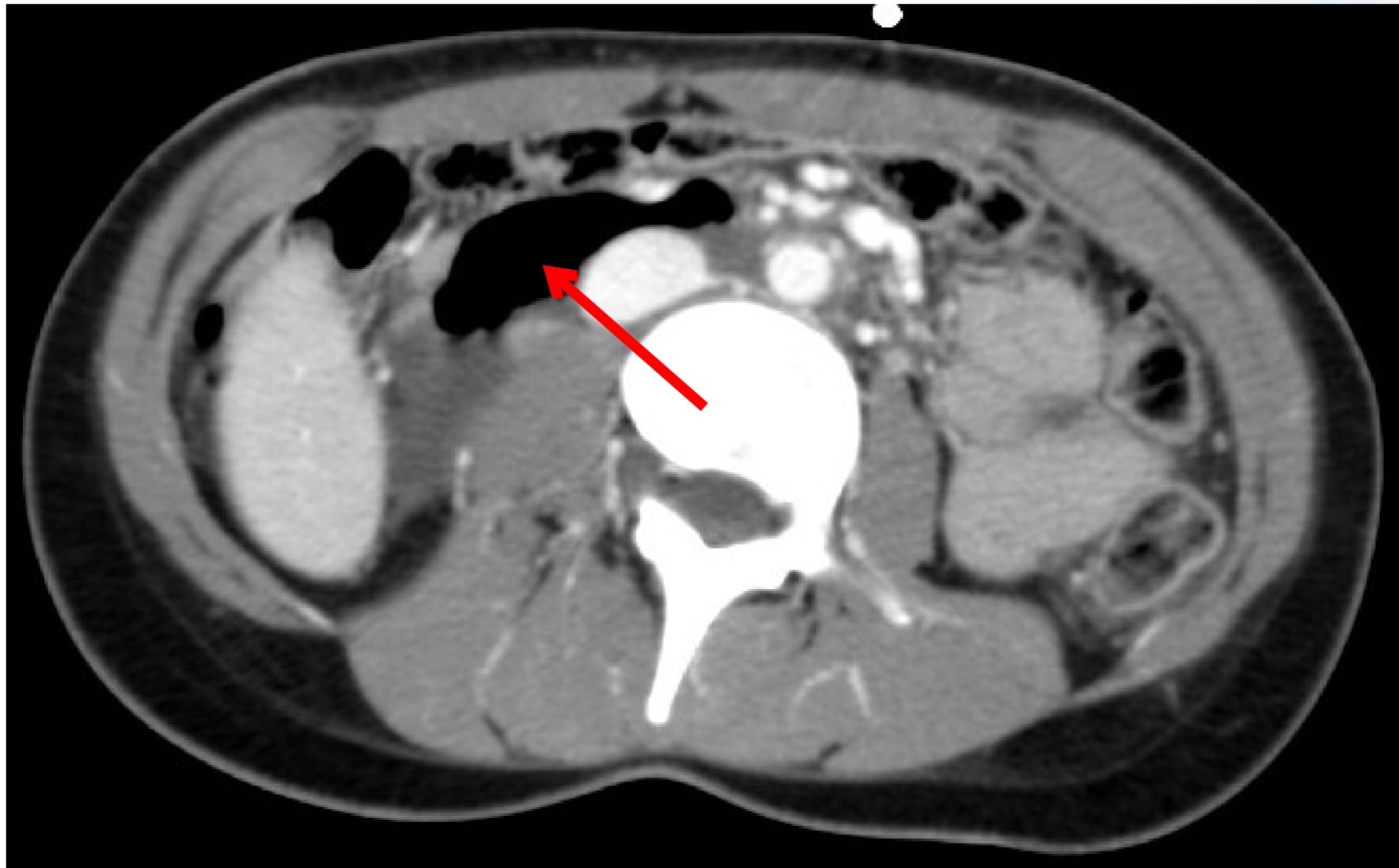
- **Anamnéza**
- **Labo:** KO, AMS/S, CRP, JT ... malá pomoc
- **RTG břicha:** pneumoperitoneum
- **CT: p.o. + i.v. k.l.**
- DG LSK
- ICG



CT – stěna duodena + tekutina




CT – volný plyn



Léčba I

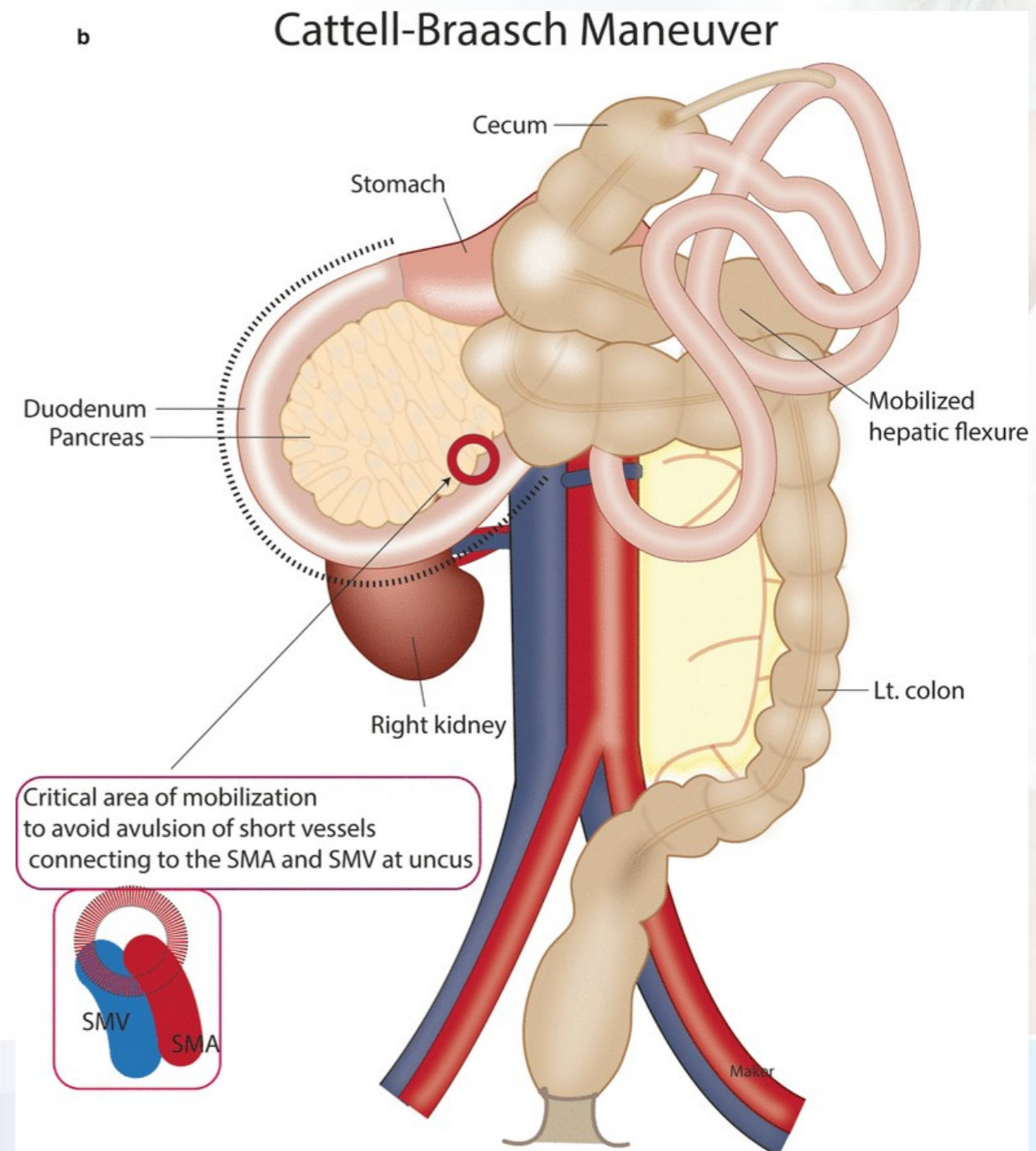
- **Operace**

- Vyloučení krvácení (játra, cévy, slezina, ...)
- revize GIT (ruptura, patologická tekutina)



Léčba II

- **Revize duodena**
 - Přední i zadní stěna
 - Kocher
 - Cattell - Braasch



Léčba II

- **Revize duodena**
 - Sutura duodena
 - s / bez drenáže
 - (riziko ischemie D II)



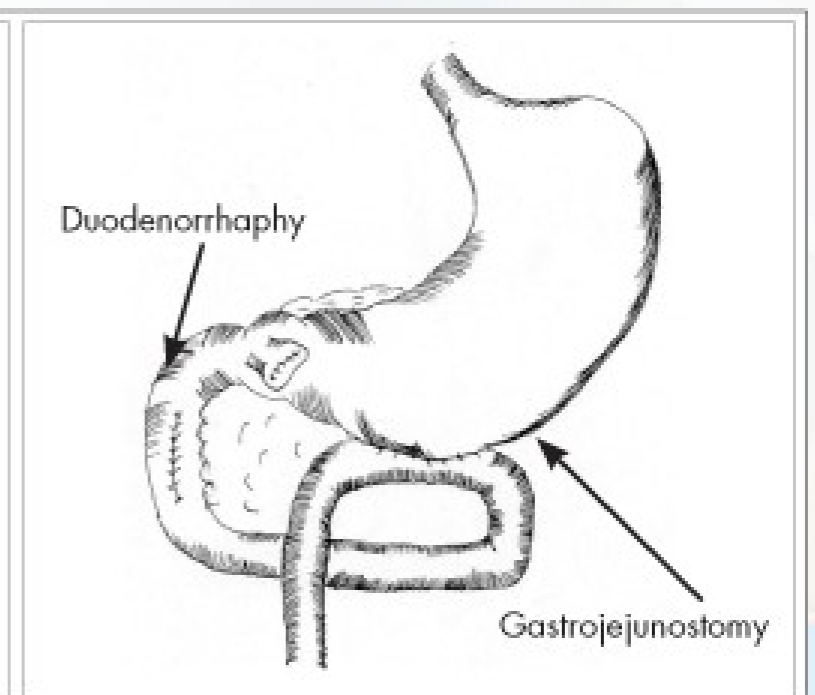
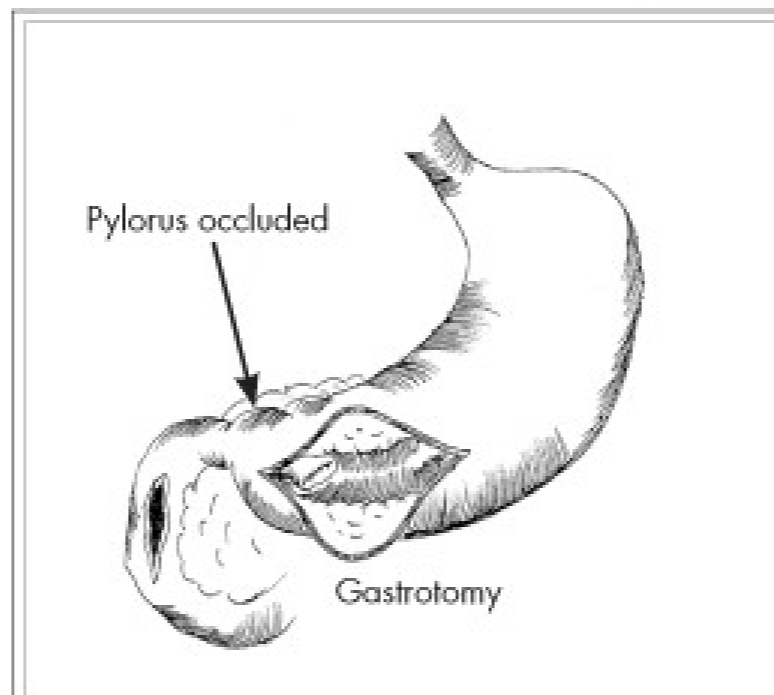
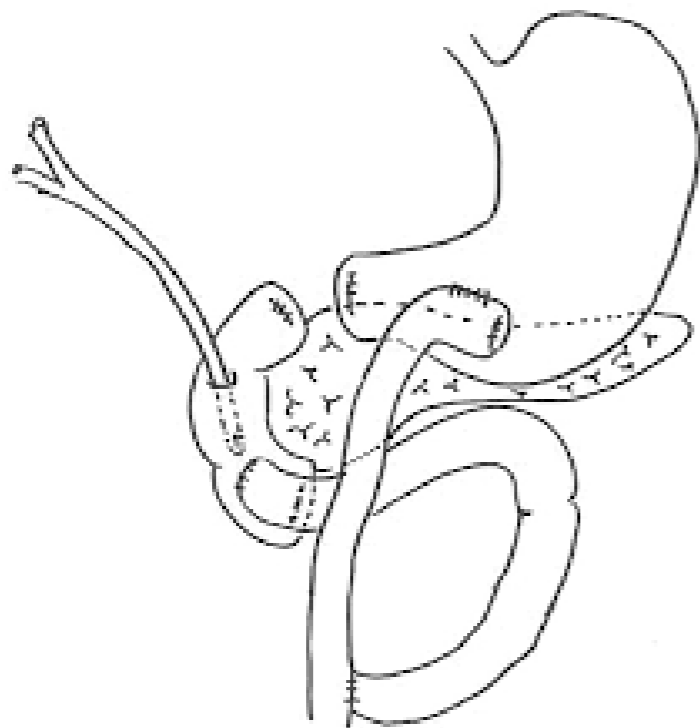
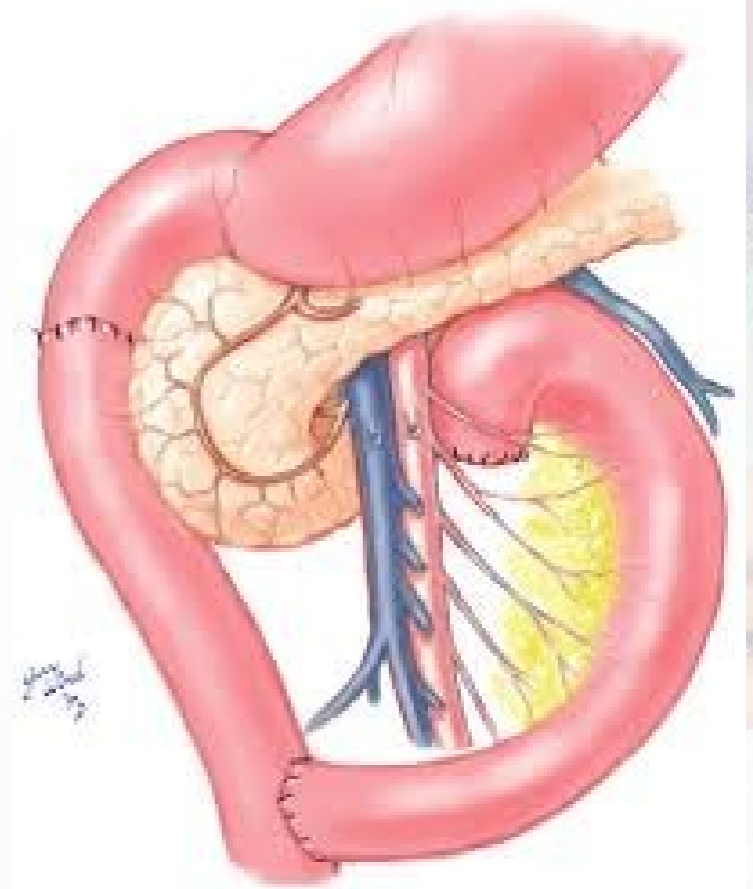Léčba II

- **Revize duodena**
 - Triple ostomy technique
 - Mukózní / svalový patch
 - Vaskulární pedikl



Léčba III

- Pylorická exkluze
- Resekce duodena
- Duodenopankreatektomie



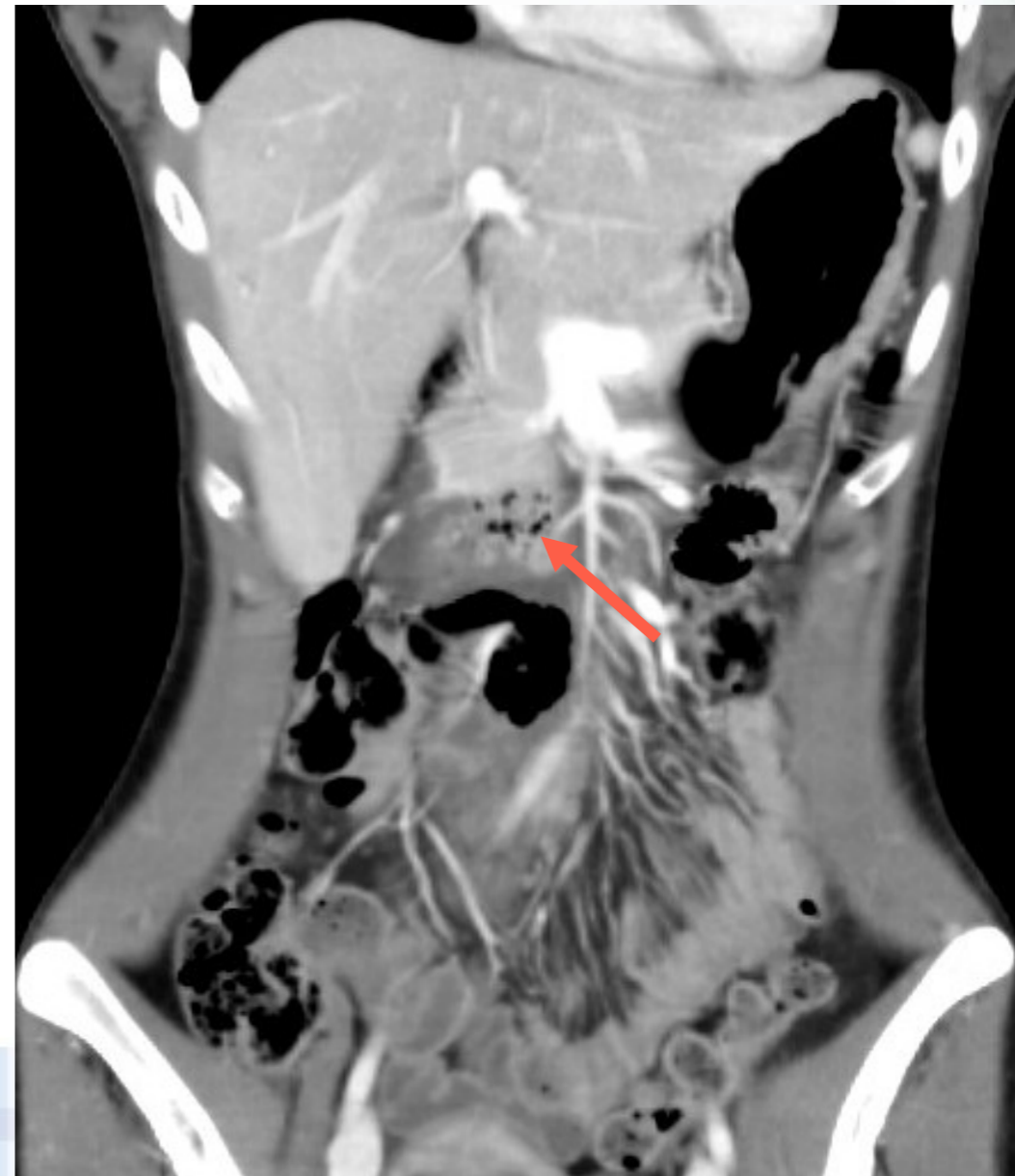
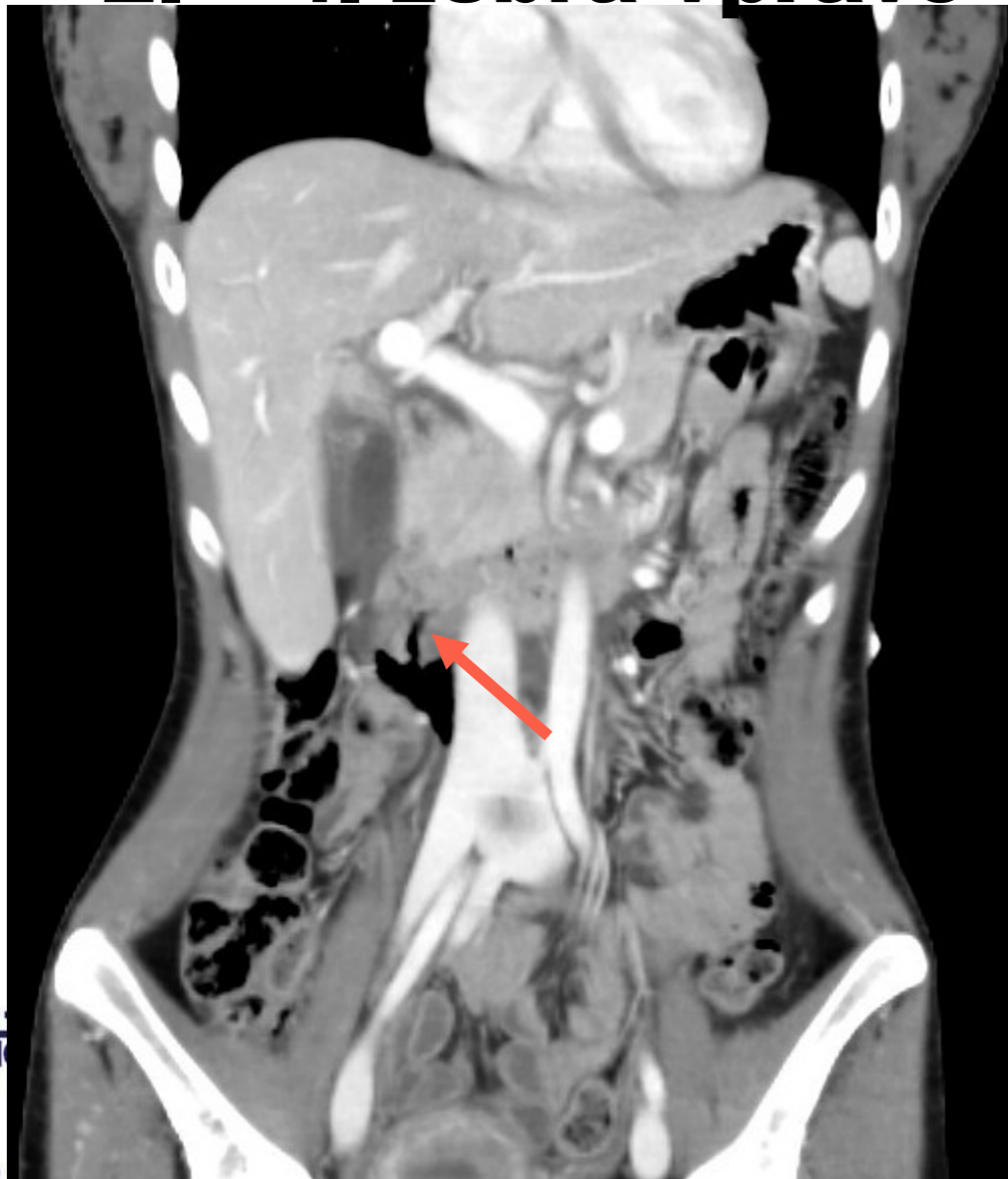Žena *1992

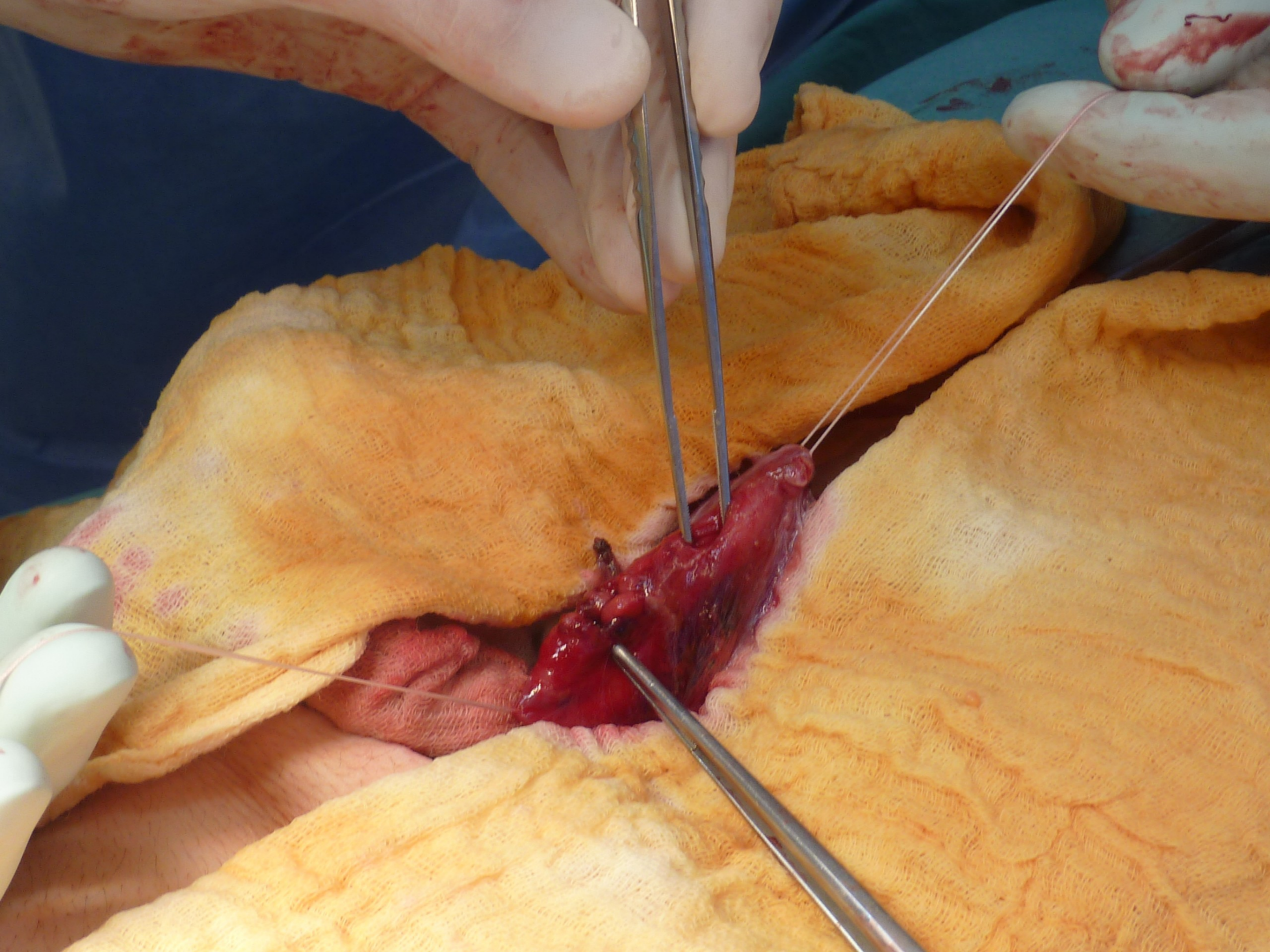
- **Autonehoda** – čelní náraz
- **Bolest hrudníku a levého podžebří**
- **KO:** WBC - 11 tis ... 13,3 tis
- **BCH:** AMS/S – 3,6 ... 5,2

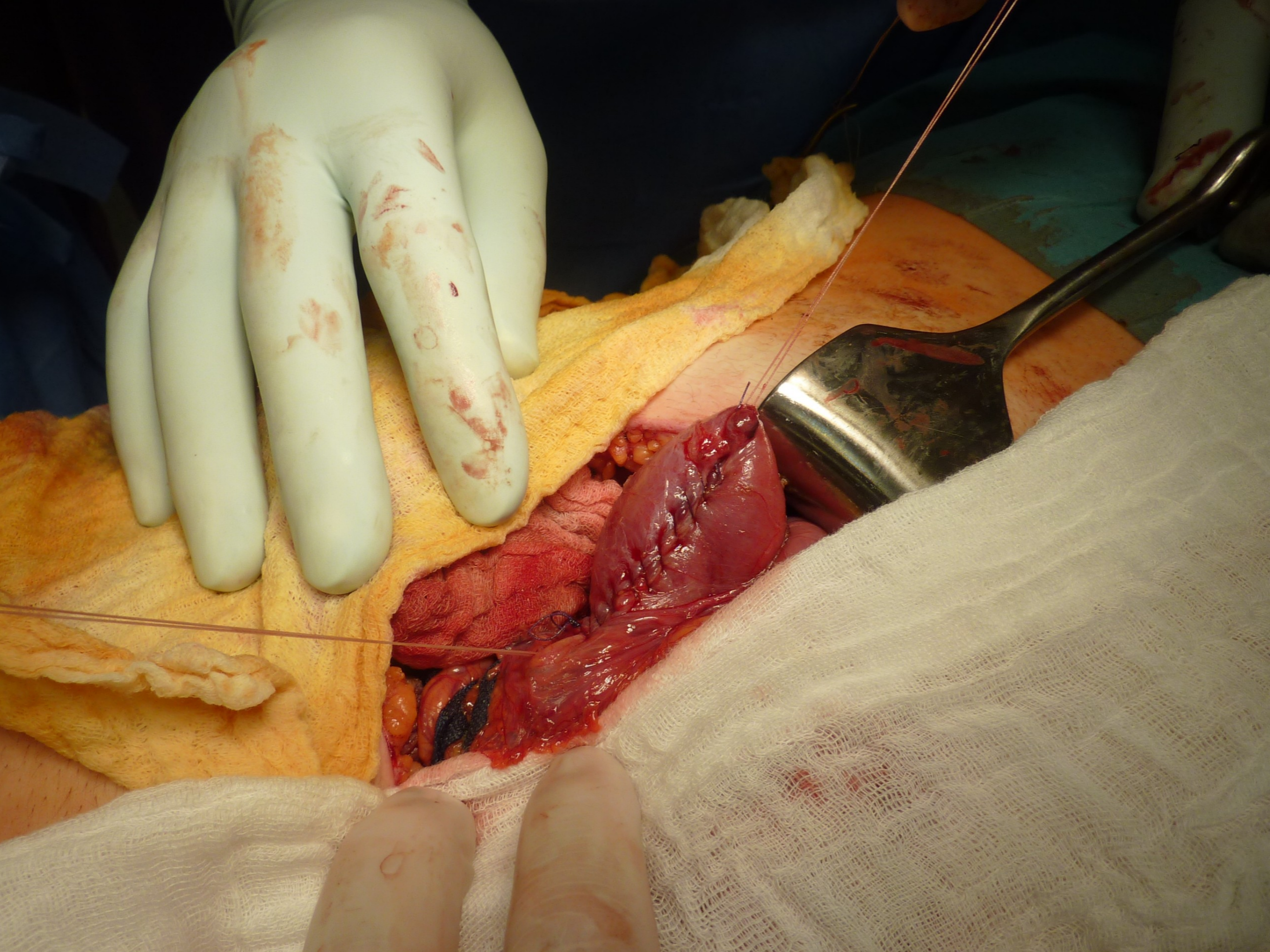


Žena * 1992

- **CT – ruptura duodena, komprese Th2-4, infrakce 2. – 4. žebra vpravo**







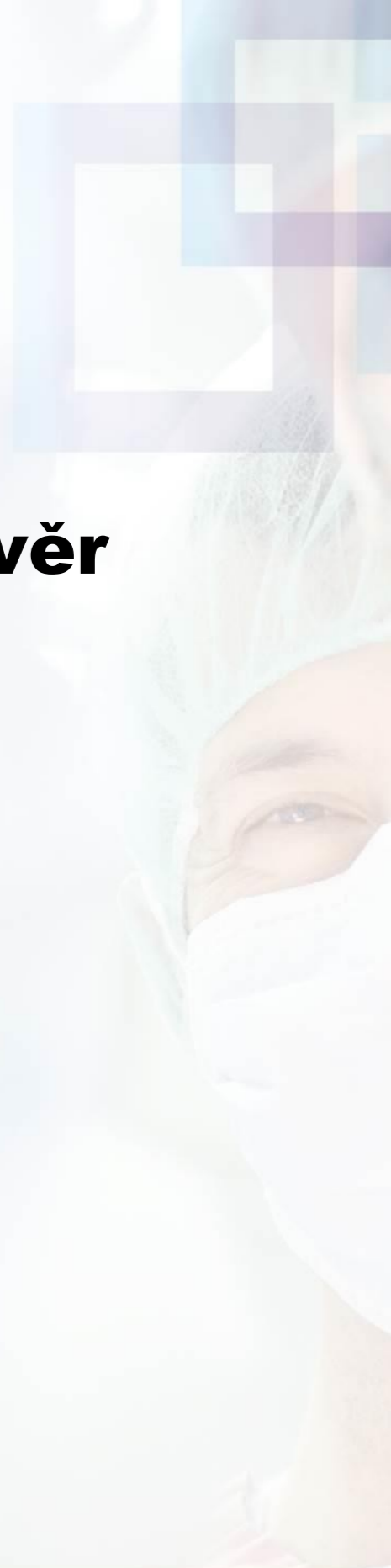Žena *1992

- **Terapie II**
 - **NJS, TPV**
- **DIMISE 14. den**



Závěr

- **Časná diagnostika umožňuje kvalitní uzávěr duodena a snižuje morbiditu a mortalitu traumatu.**



Děkuji za pozornost

