

Compartment syndrom

Mašek M.

Klinika úrazové chirurgie LF MU a TC FN Brno



Compartment syndrom

- náhlá příhoda úrazové chirurgie
- zvýšení tlaku v lóži
- neurovaskulární postižení
- nebezpečí trvalého postižení

Zvýšení tlaku v lóži

- krvácení
- zánět
- kontuze
- operace
- opakované repozice
- nedostatečná fixace
- turniketový syndrom
- polohové trauma



Klinické příznaky

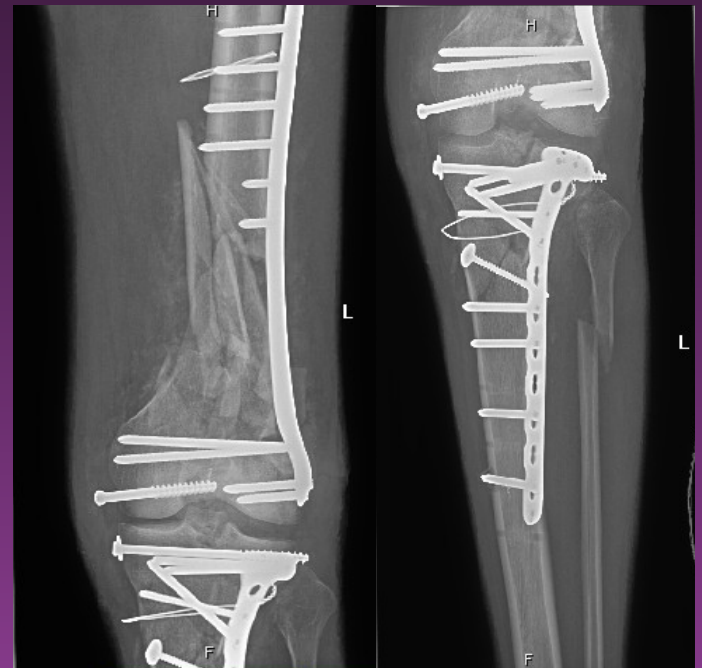- bolest
- otok
- porucha cití
- porucha hybnosti
- porucha funkce

Lokalizace

- dutinový
 - břišní
 - urologický
 - retroperitoneální (pánevní)
 - nitrolební
 - komunikační kaskáda dutin
- končetinový
 - rameno, předloktí, ruka
 - gluteus, stehno, bérec, noha
 - CAVE** – tibialis ant. - maratonce

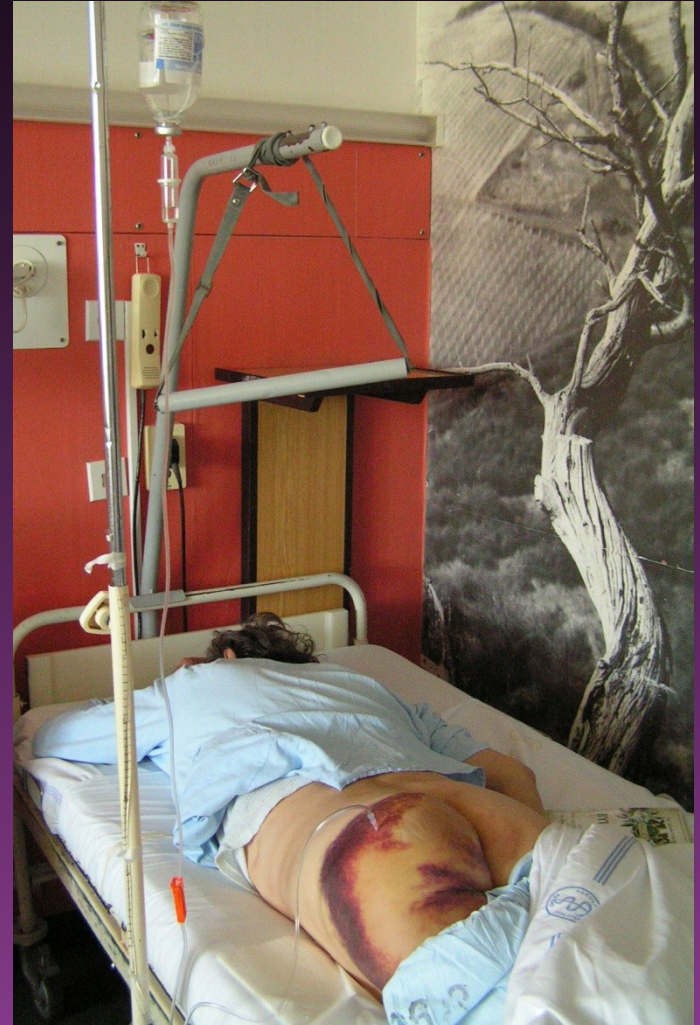Diagnostika

- etiologie (high energy trauma, poloha, sport)
- sledování pacienta - trvalé povědomí
- CAVE abusus !
- klinické příznaky
- měření tlaku v lóži
- měření obvodu



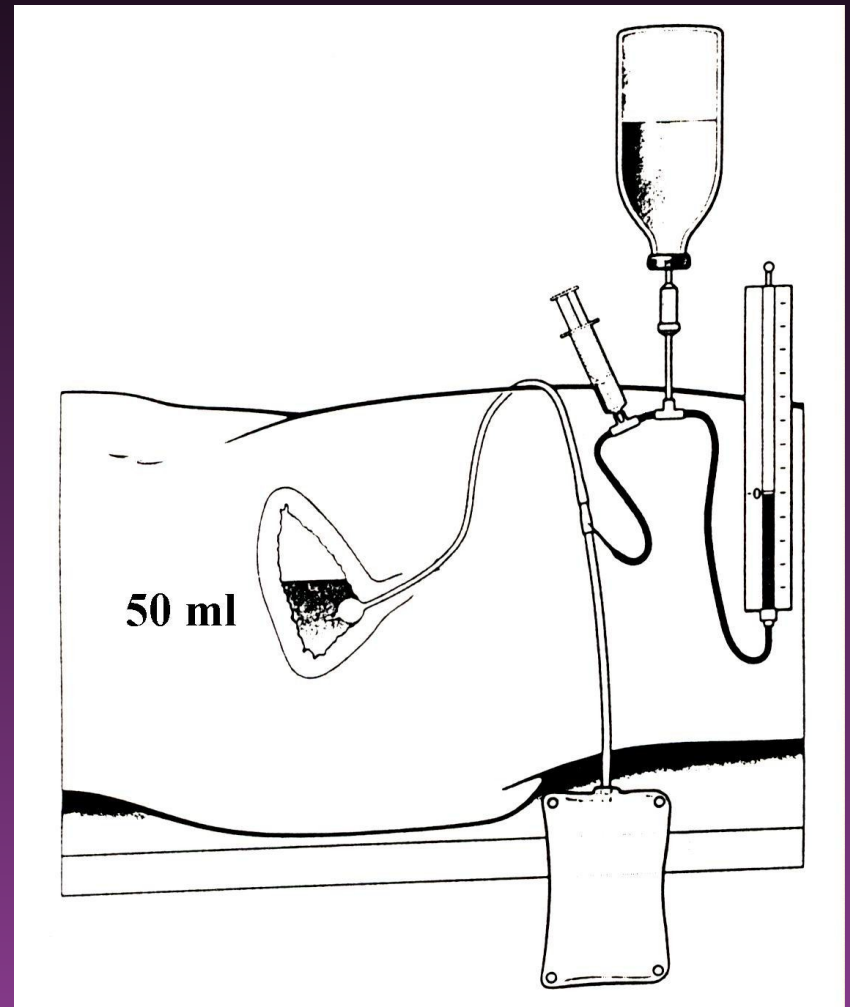
Měření - I

- originální měřicí přístroj
- systém dle Whitesidea
- norma
 - 5 mmHg – končetinový
 - 14 mmHg – abdominální



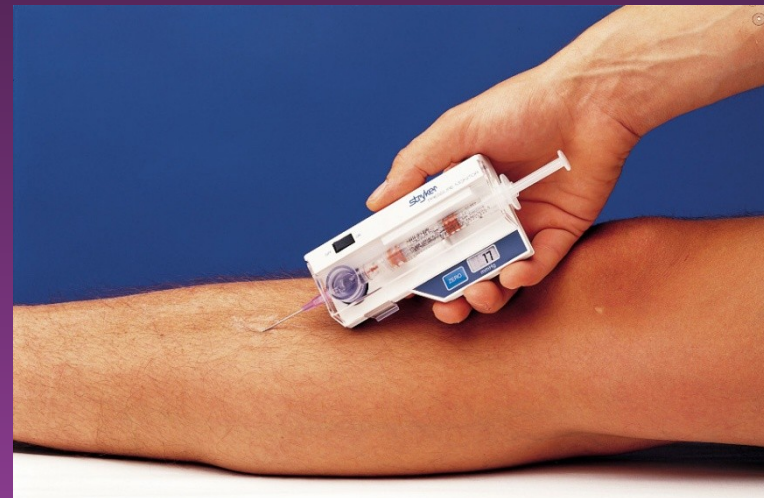Měření - II

- CVT set – FR
 - ekonomika
 - citlivost
 - 50 ml do m. měchýře
 - 8 vpichů



Měření - III

- normální subfasciální tlak = 10 mmHg
- hrozící KS
 - subfasciál. tlak 30-40 mmHg
- manifestní KS
 - subfasciál. tlak >40 mmHg



Indikace

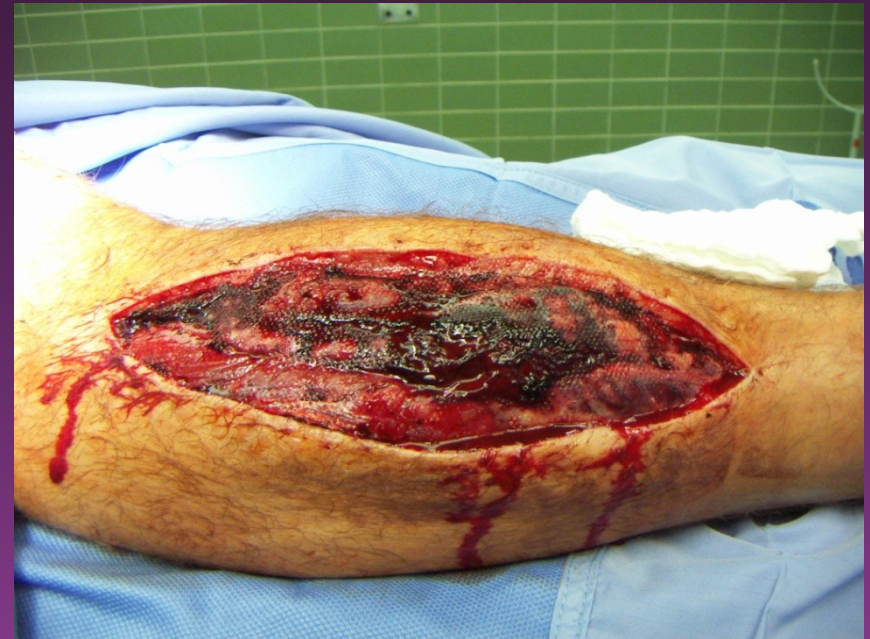„Agieren, nicht reagieren“

12 cm H₂O – končetiny

20 cm H₂O – břicho

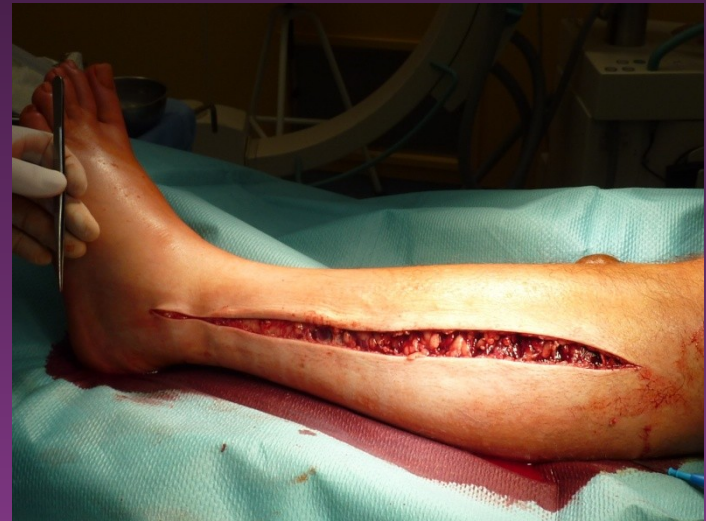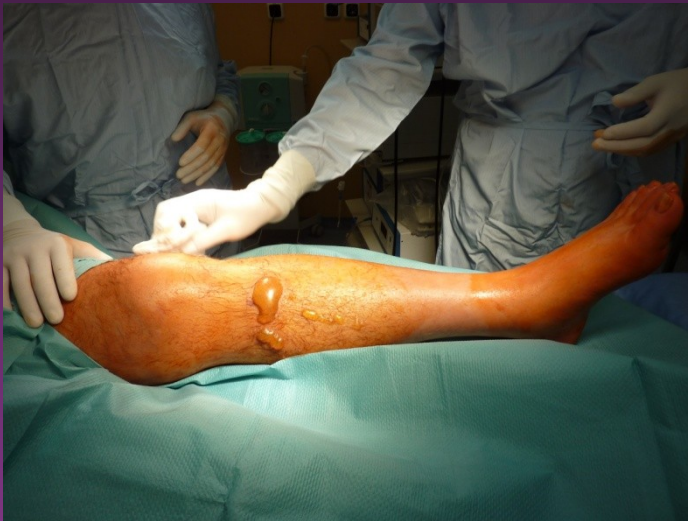Terapie

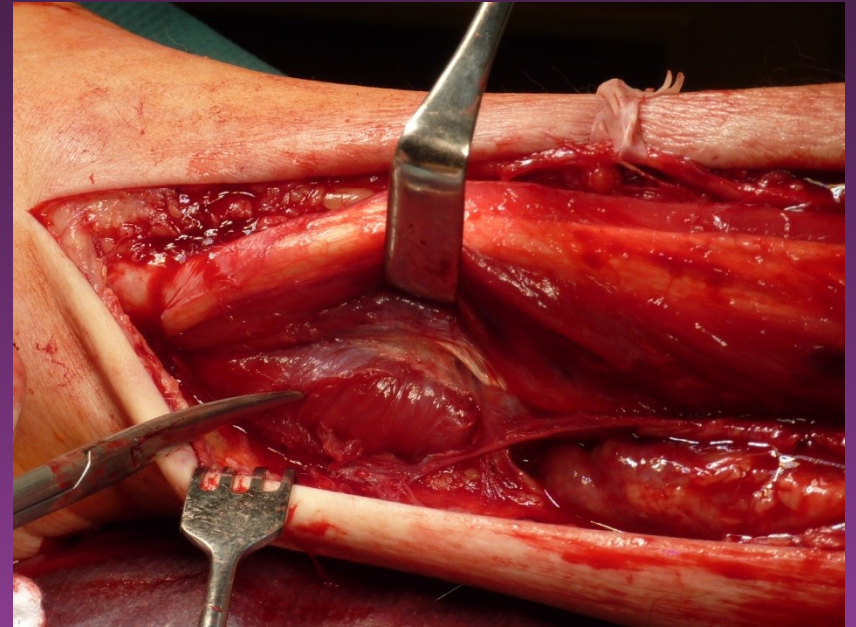
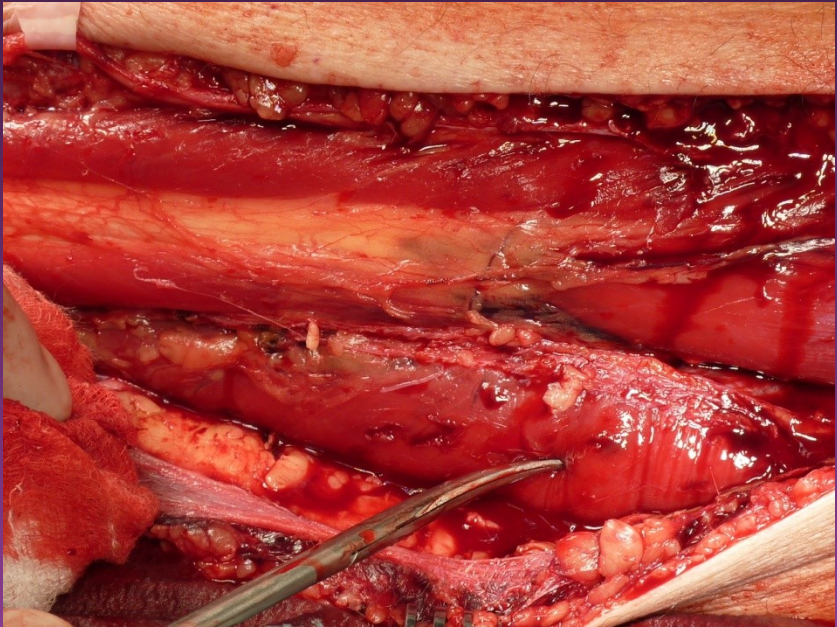
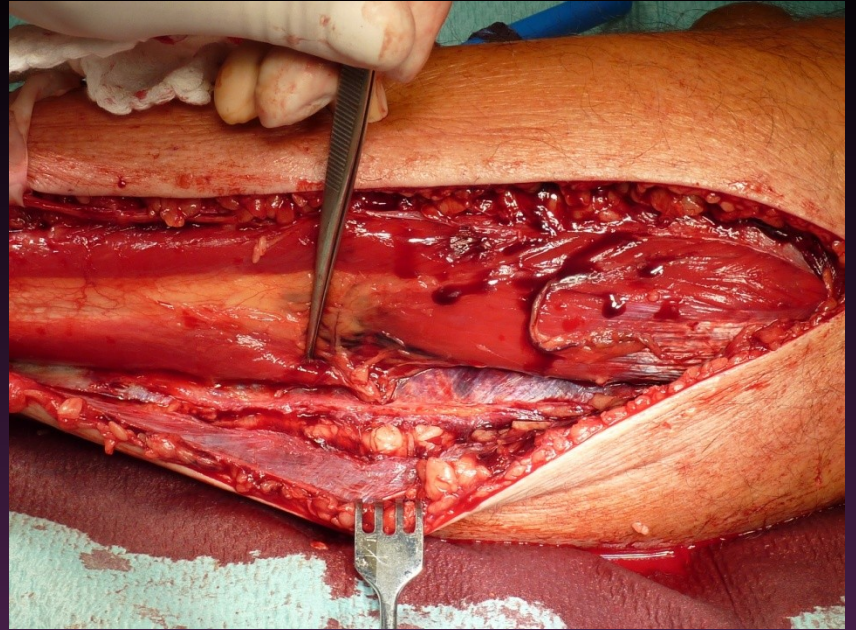
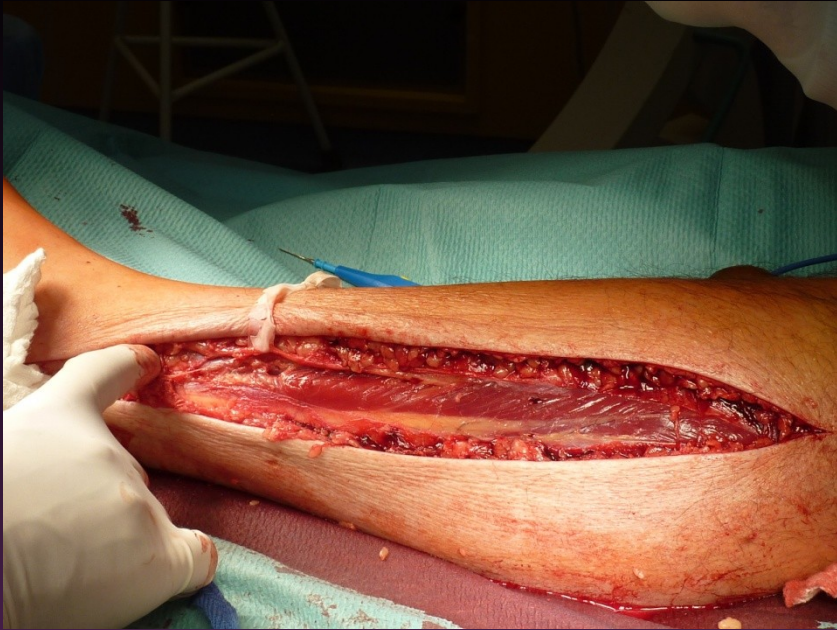
- dekomprese
 - kraniotomie
 - laparotomie
 - (ileus, ischemie)
 - radikální fasciotomie
 - (všechny lóže)



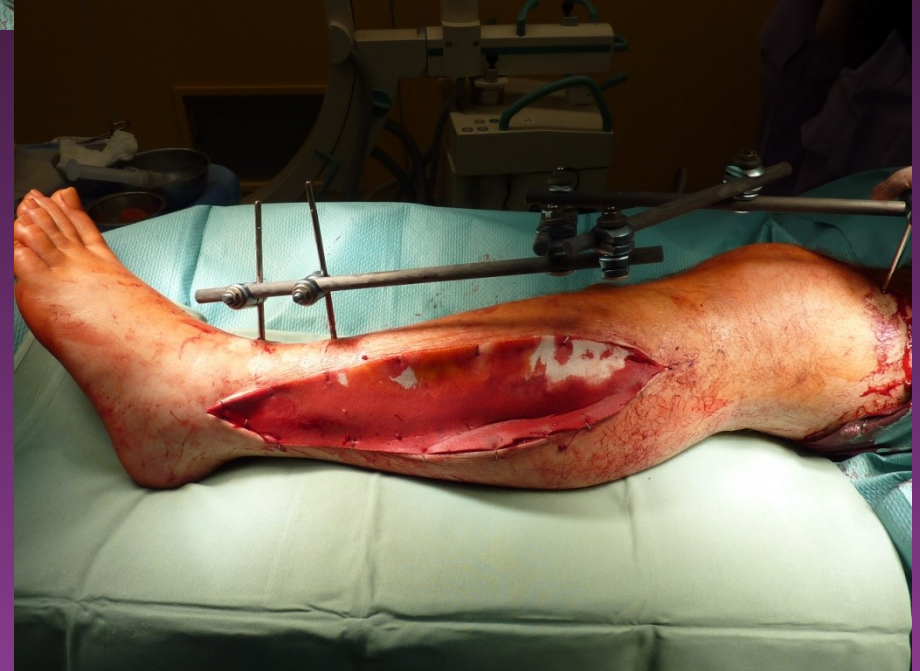
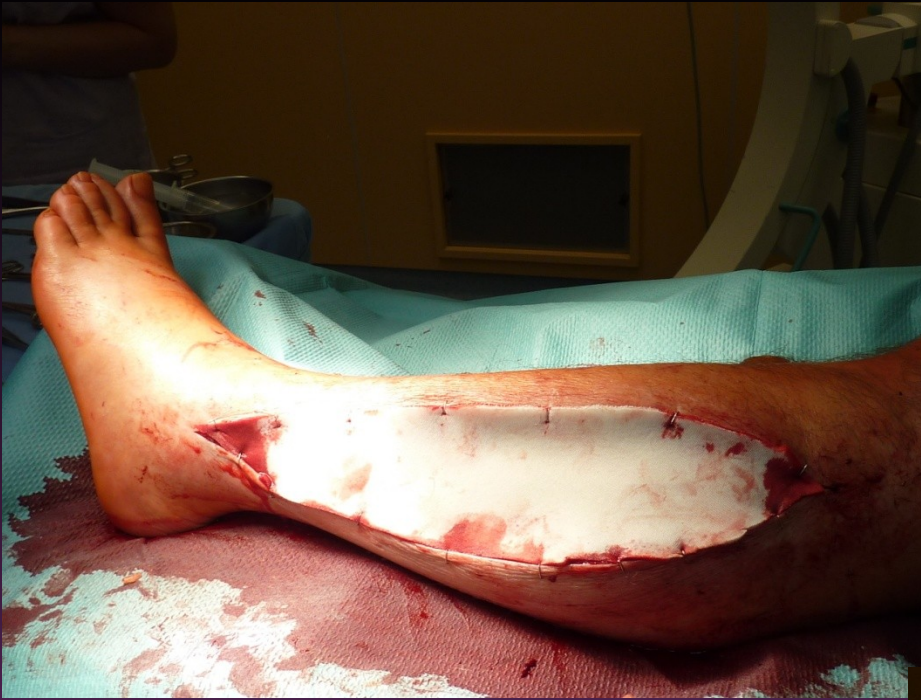Fasciotomie bérce

- parafibulární – **všechny** 4 prostory

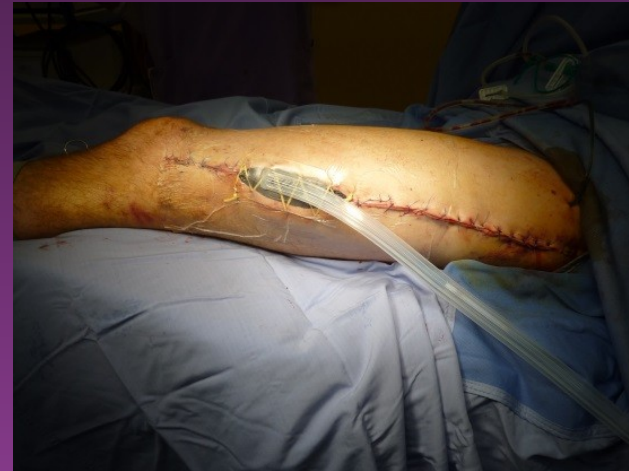
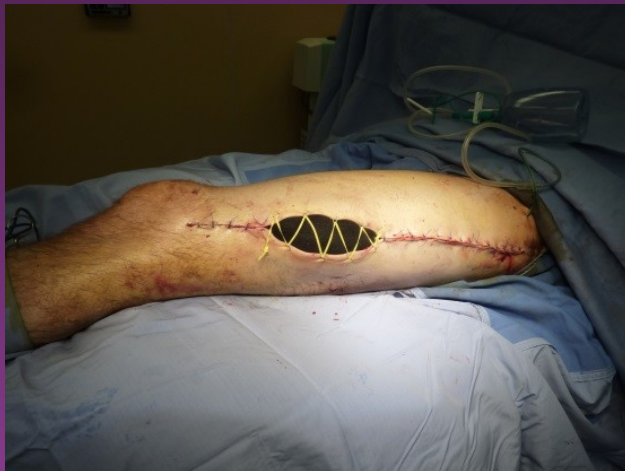
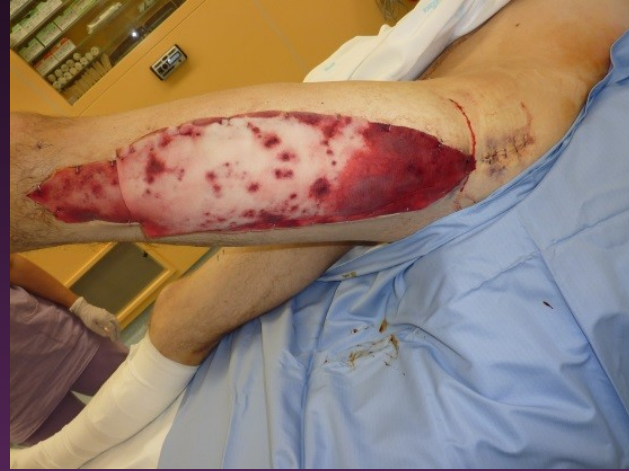
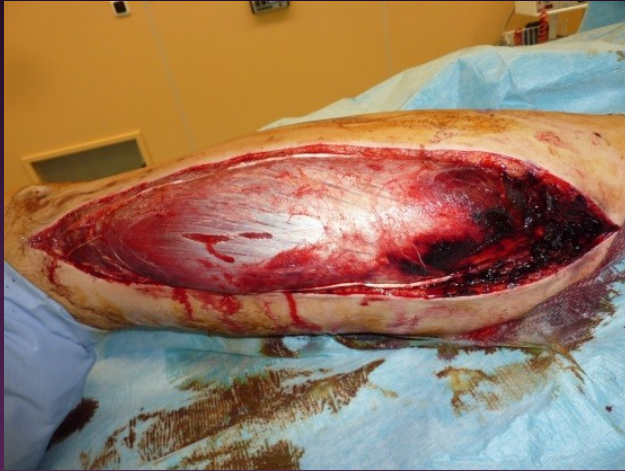
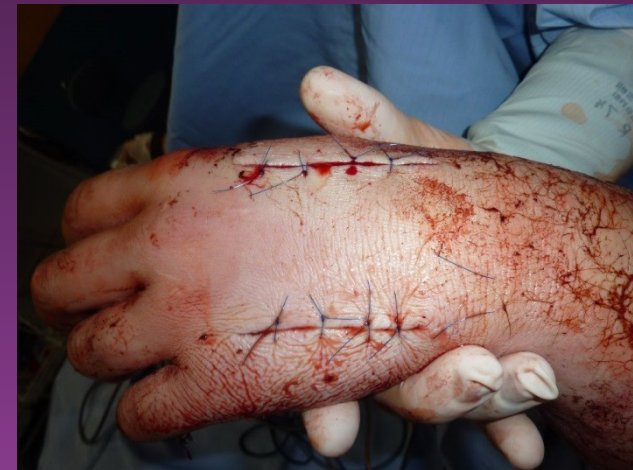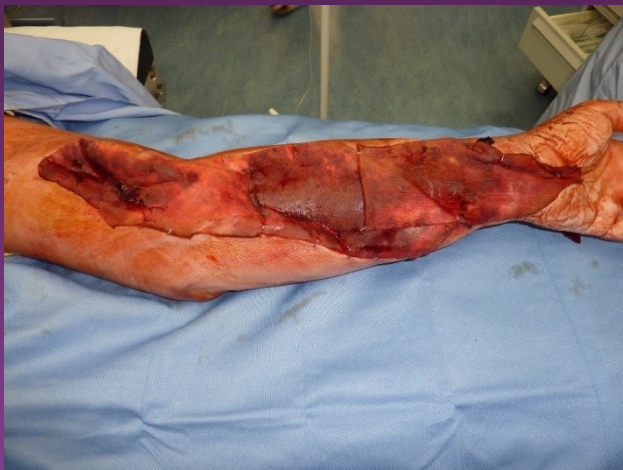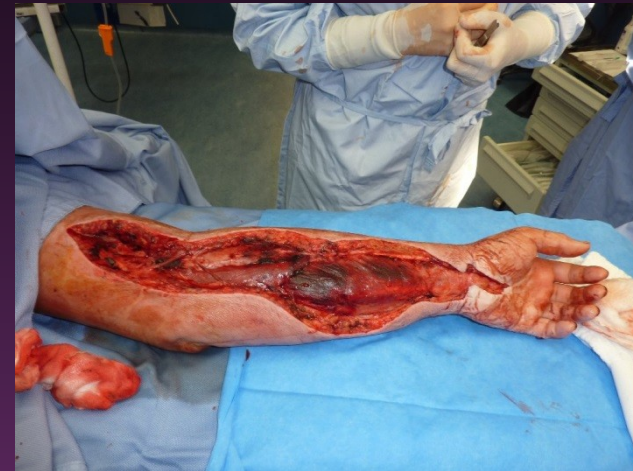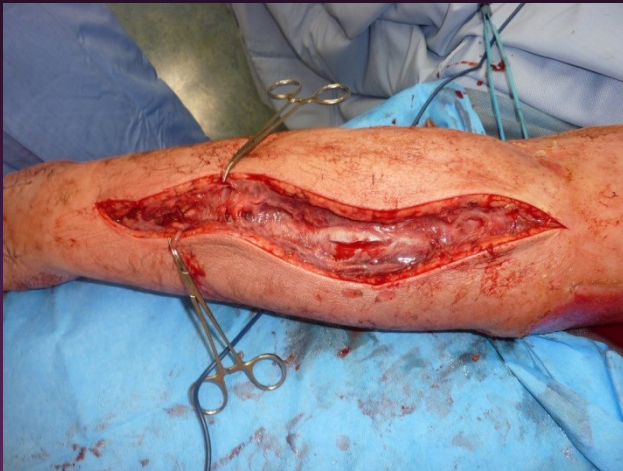Stabilizace + COM



Fasciotomie stehna

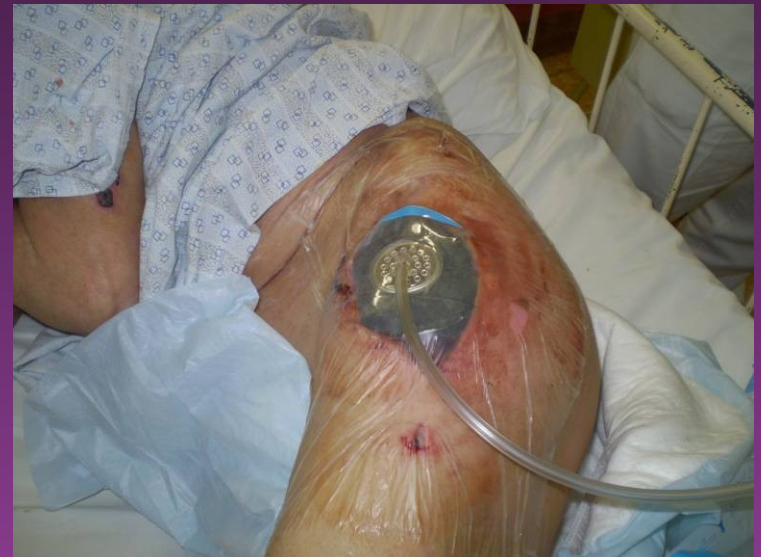

Fasciotomie předloktí

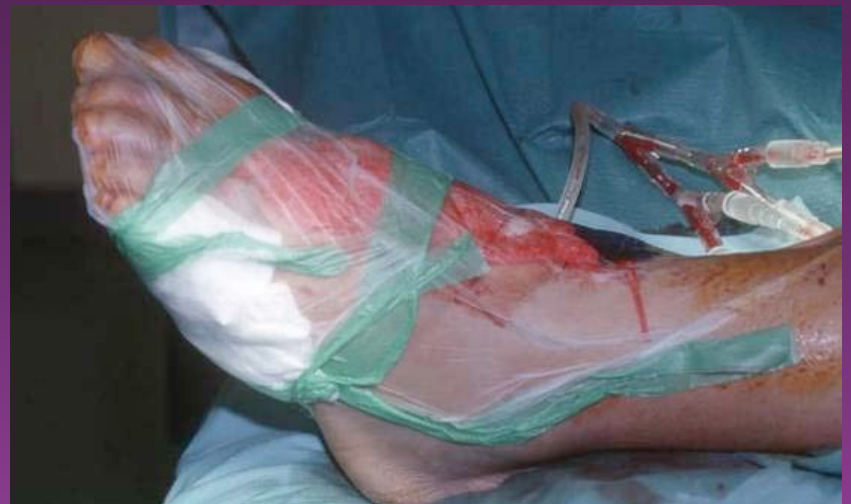
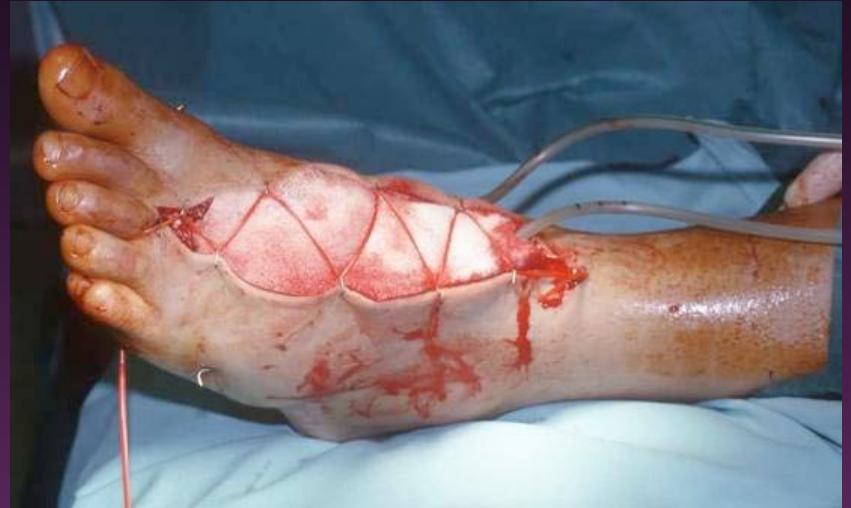
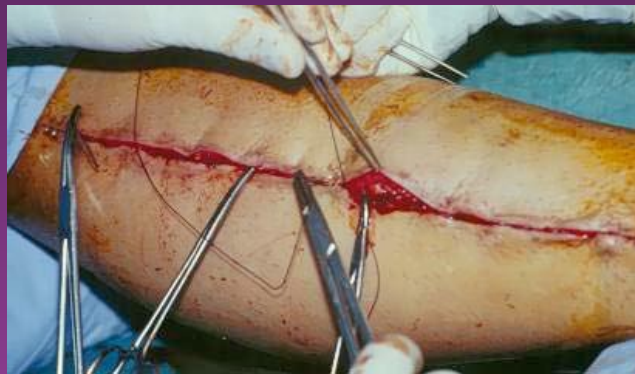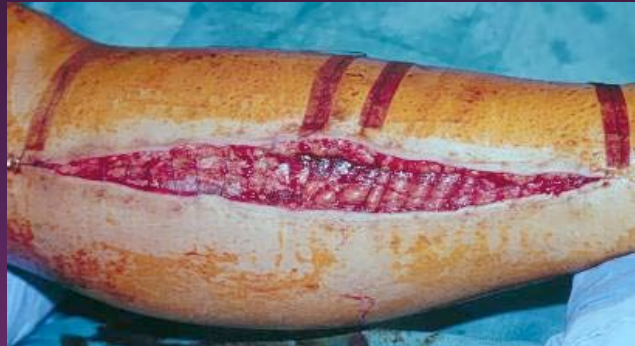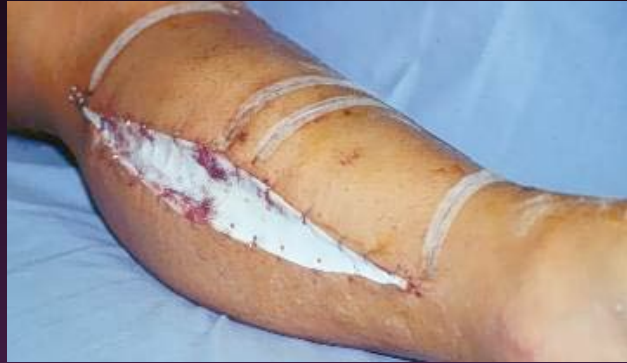NPWT

- debridement
- prostorové vyplnění defektu
- kontinuálně $><$ přerušovaně (0 až -125mmHg)
- uzavřený systém – nízké riziko kontaminace
- laváž

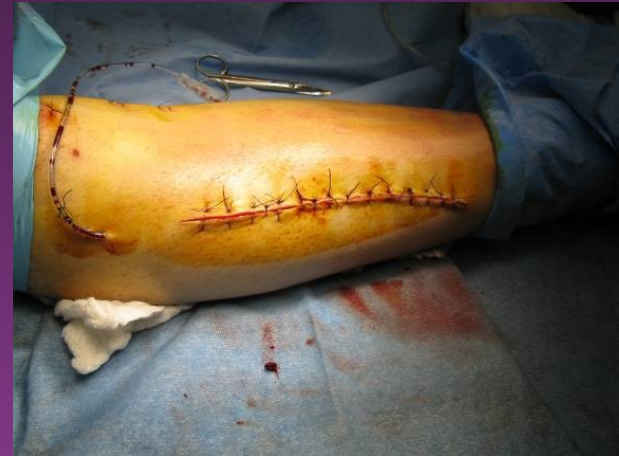
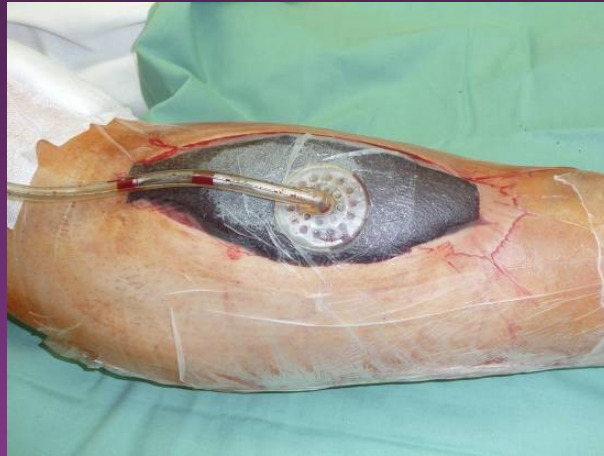
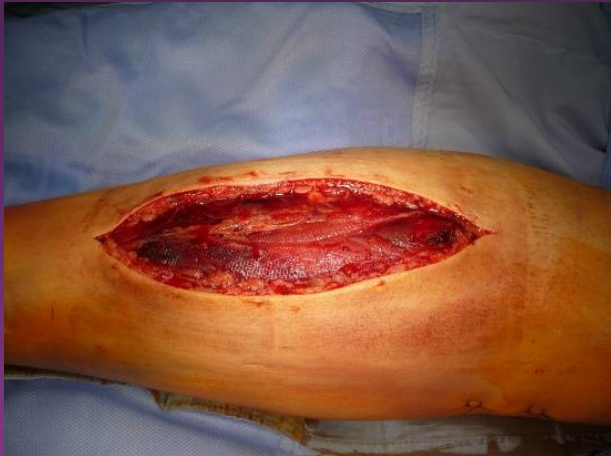NPWT



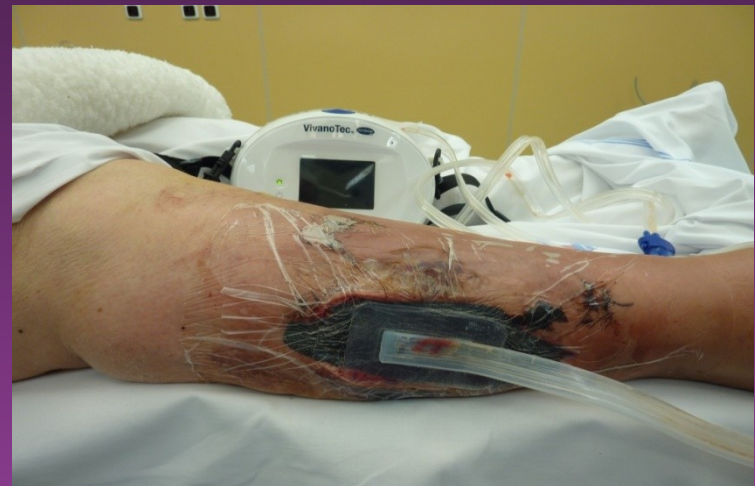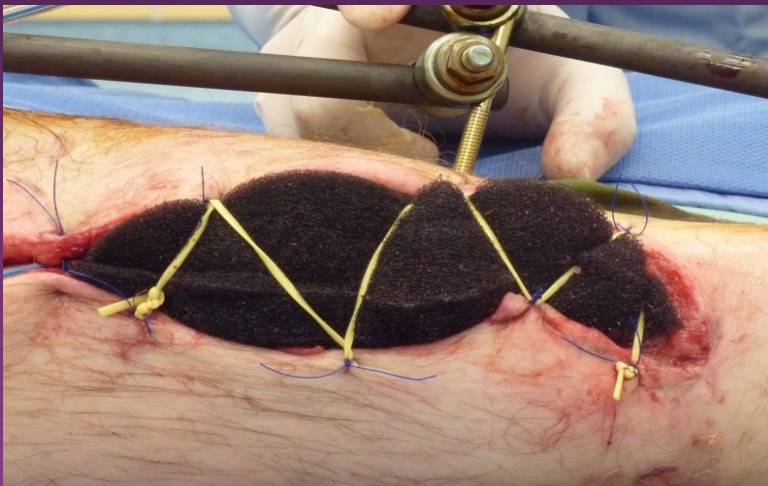
NPWT

redukce op. výkonů, doby hospitalizace, nákladů,
komfort pacienta



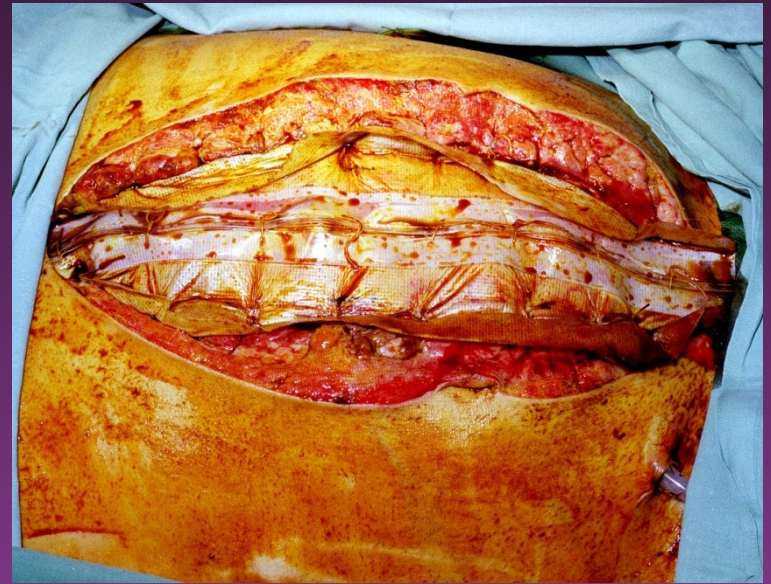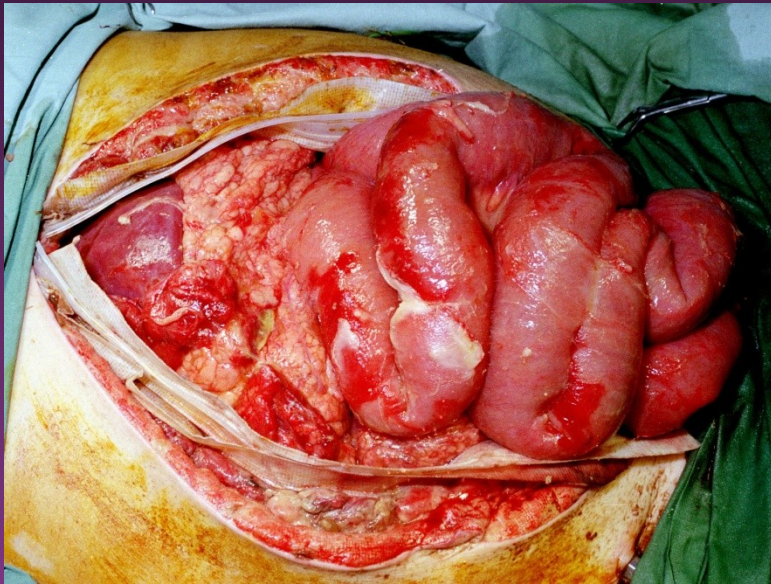
NPWT

- primární krytí po dermatofasciomyotomii
- nejčastěji na bérce
- dynamická sekundární sutura elastickou ligaturou
- časný uzávěr bez dočasné plastiky bérce



Dekompresní laparotomie

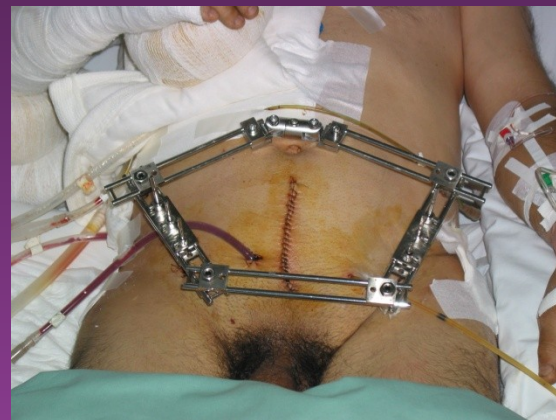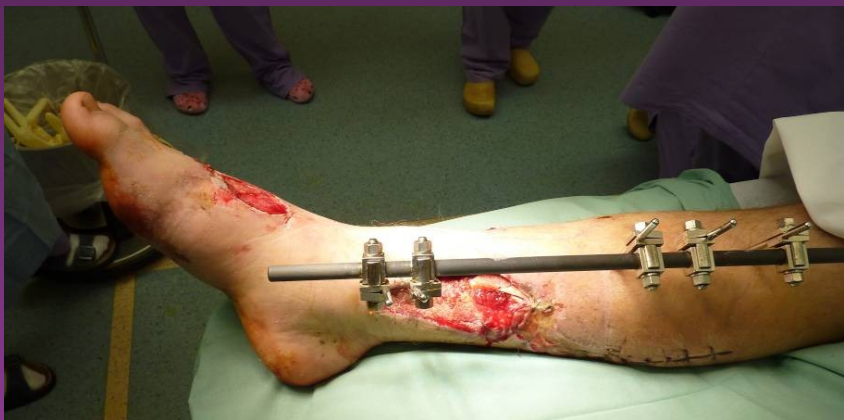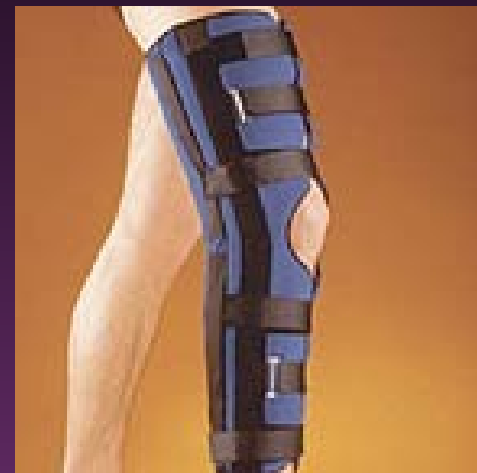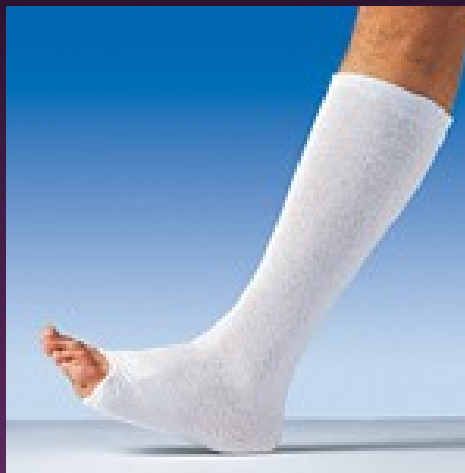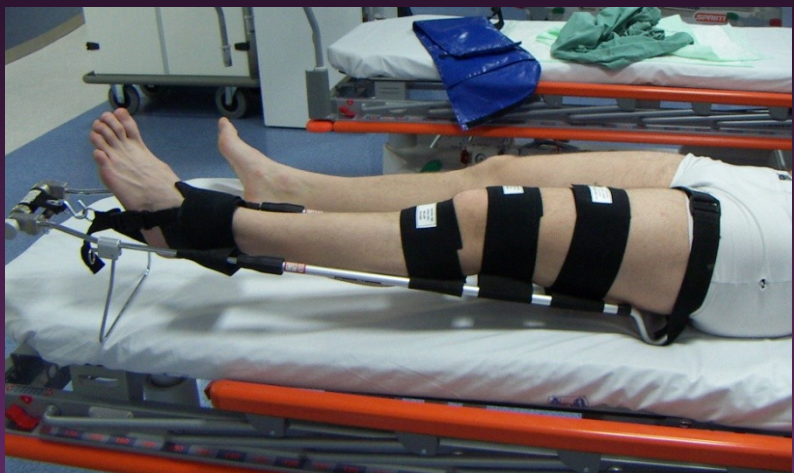- horizontální incize
- postupná redukce zipu



Prevence

Stabilní dočasná fixace

Timing definitivní stabilizace



Resumé

včasná indikace fasciotomie

=

eliminace trvalých následků

!

znalost anatomických poměrů

Cave

atypická polohová poranění

