

Nepozornost za volantem a její následky



Prim. MUDr. Petr Nestrojil, CSc.

Klinika úrazové chirurgie LF MU a TC FN Brno

Přednosta : doc. MUDr. Michal Mašek, CSc.

Dopravní nehody 2019 - statistika Policie ČR

🔥 Hlavní příčiny dopravních nehod :

	- nesprávné předjíždění	1 439
1,7%	- nepřiměřená rychlost	12 933
15,0%	- nedání přednosti	13 501
15,6%	- nesprávný způsob jízdy	58 440
67,7%	- řidič se plně nevěnoval řízení vozidla	17 623



Nejčastější příčiny dopravních nehod na dálnici

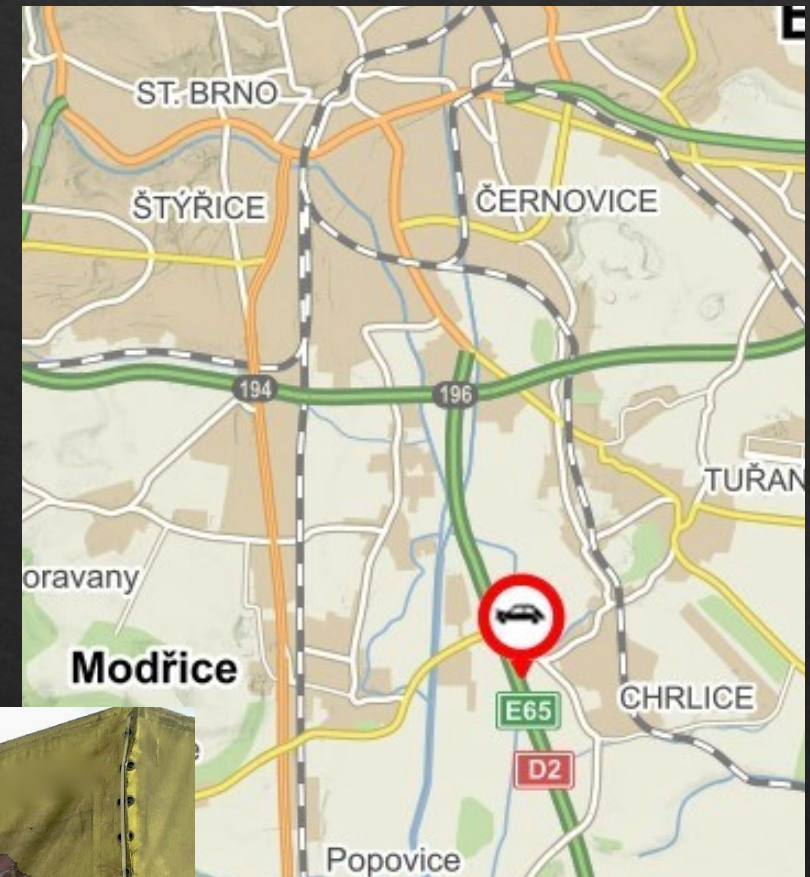
nepozornost řidičů

- nedodržení bezpečné vzdálenosti
- telefonování a psaní SMS zpráv
- čtení při řízení
- sledování televize
- hraní her na počítači
- vaření za jízdy
- řízení nohama



D2 - 29.06.2020 14:45 hod. - km 3 směr Brno

● Dodávka x kamion



Muž N. L. *1998 - OUP

🔥 **Řidič dodávky nedobrzdil, narazil do návěsu kamionu vyprošťovaný hasiči**

🔥 **Transport LZS - přijat na OUP 29.6.2020 v 15,05 hod.**

🔥 **Při přijetí :**

- GCS : 11 TK : 90/71 puls : 124/ min., sinus Sat.: O2 94%

- Komunikující, somnolentní

🔥 **Vyšetření : MDCT + RTG**

🔥 **Dg.: Fract. femoris l. utr.**

Fract. tibiae l. dx.

Fract. costae VI. et VII. l. sin.

Contusio parietis abdominis

Dilacratio genus l. dx.

VCL cruris l. utr. Multipl

🔥 **Propuštěn : 29.6.2020 v 16,15 hod.**

🔥 **Předán : Oper. sál traumatologie, poté, KARIM IV.**

Muž N. L. *1998 - hospitalizace - KARIM : 29.06.2020 - 28.07.2020

- 🔥 **Diagnózy :** 1.
- Polytrauma, ISS 30, čelní náraz v dodávce do stojícího kamionu 29.6 2020* 2.
- Fr. diafysis femoris l.dx. tříštivá* 3.
- Fr. tibiae l. dx. kominutivní* 4. Fr.
- femoris l. sin. tříštivá* 5.
- Dilaceratio genus l. dx.* 6. VCL
- cruris multipl. bilat.* 7. Fr.
- costae VI. et VII. l. sin.* 8.
- Contusio pulmonum bilat.* 9.
- Contusio renis l. dx.* 10.
- Contusio parietis abdominis* 11.
- Hemoragický šok* 12.
- Akutní posthemoragická anémie* 13.
- Traumatická koagulopatie, Hypotermie* 14.
- Komorová tachykardie, kardioverze 30. 6 2020* 15.
- Difuzní edém mozku - 02.07.2020* 16.
- Subdurální hygrom podél falxu* 17.
- Posthypoxické poškození mozku*

Muž N. L. *1998 - hospitalizace : 29.06. – 17.08.2020

🔥 Operace - KUCH : 29.06.2020 - 20.07.2020

🔥 Damage control surgery 6 x

- ZF - femur bilat. + bérec dx. 1 x 29.06.2020 - 16:30 - 19:35 hod.

- revise měkkých tkání 3 x

- konverze OS dx. 1 x

- konverze OS sin. 1 x

Operace celkem : 12

Operační výkony : 22

🔥 Operace - multioborová péče :

🔥 NCH - 02.07.2020 - 07.08.2020 5 x

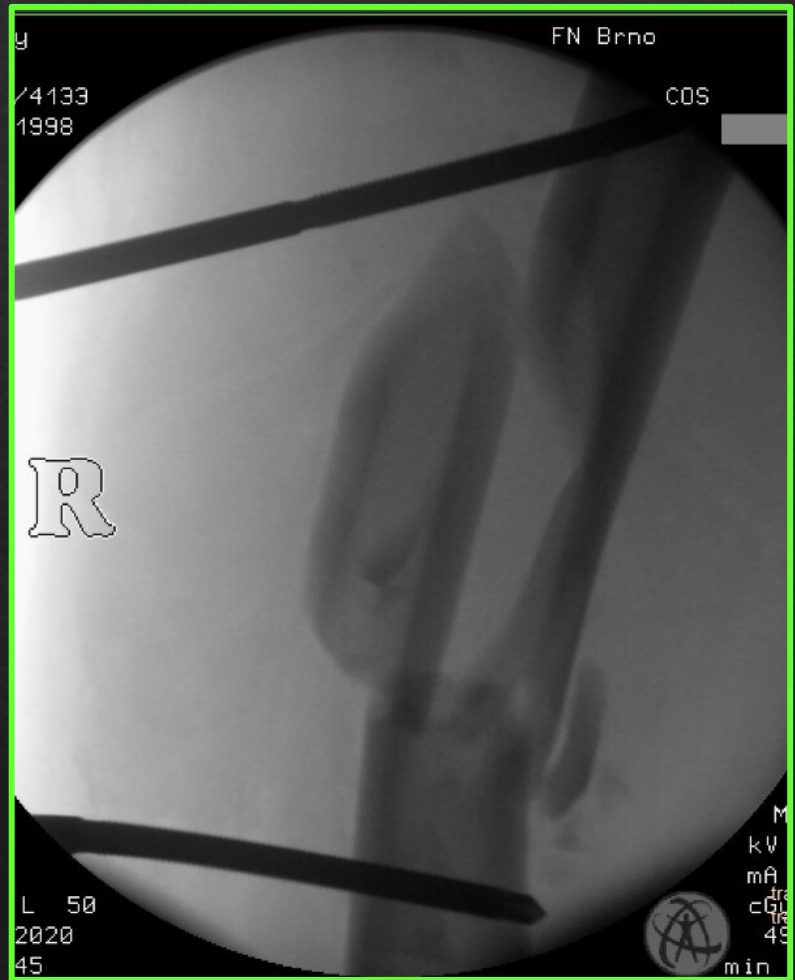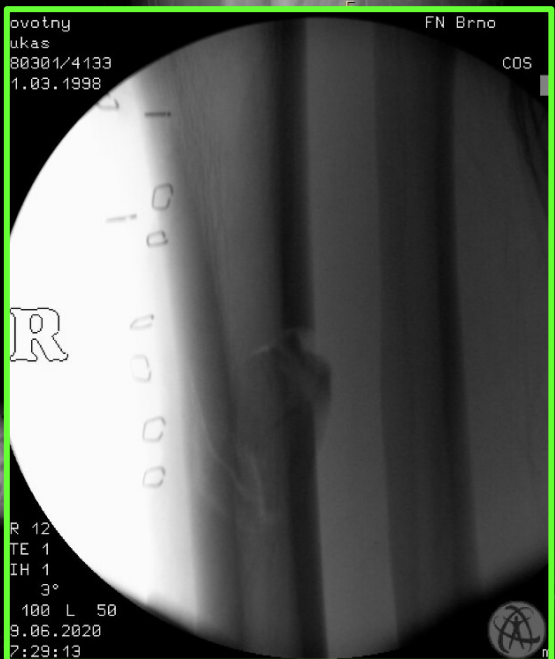
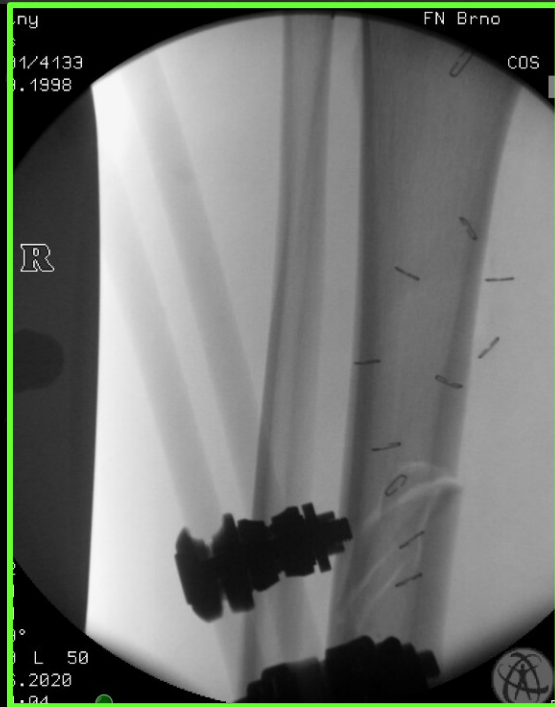- craniectomy decompresiva FPT l.dx. 1 x

- plastika dury FTP l.dx. 4 x

🔥 ORL - 08.07.2020 1 x

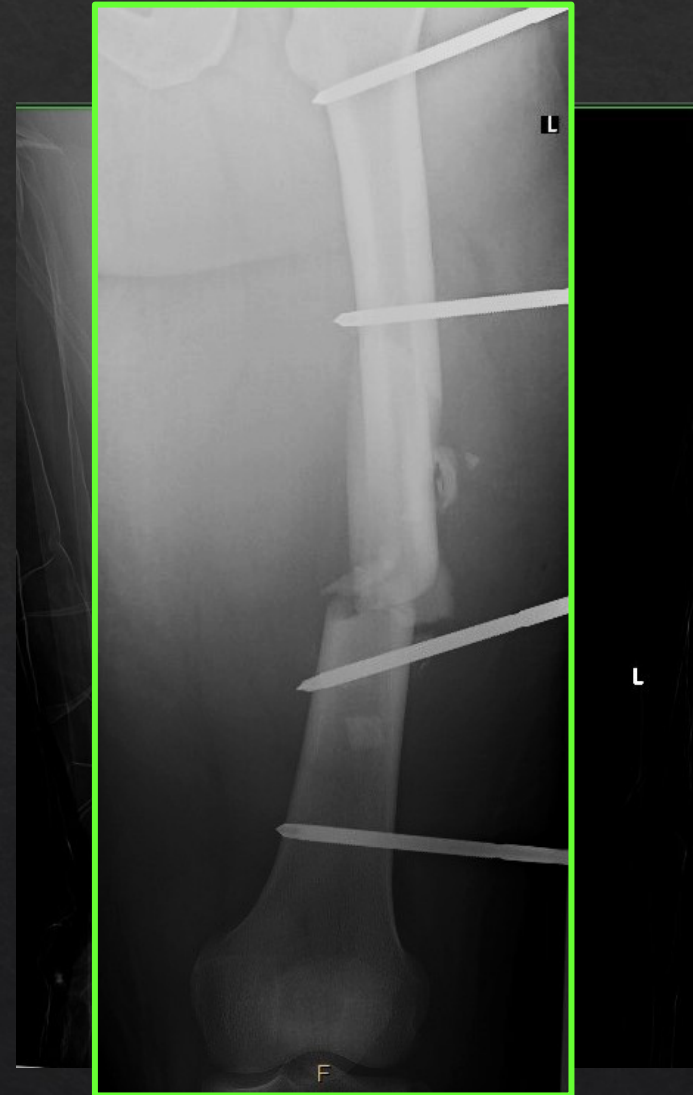- Tracheostomia inferior

Muž N. L. *1998 - RTG - 29.06.2020



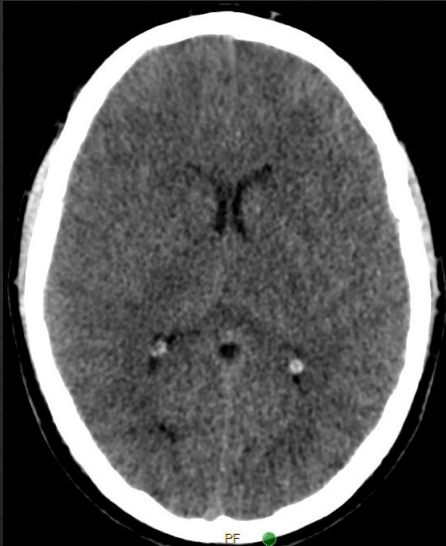Pravý bércec

Pravý femur

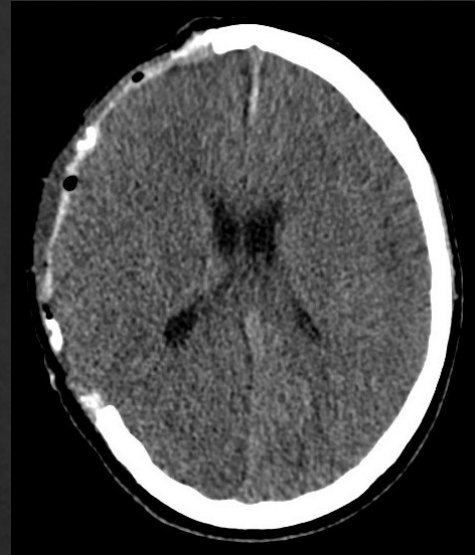


Levý femur

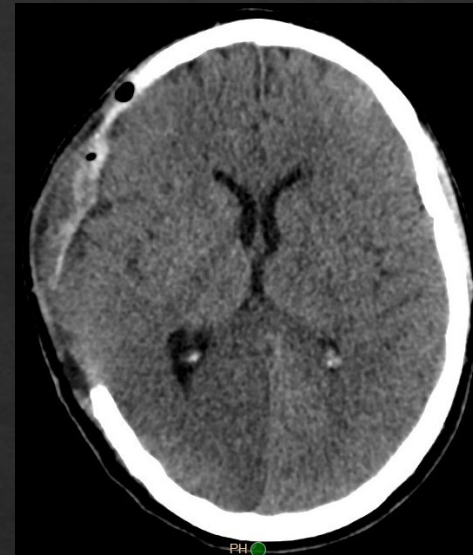
Muž N. L. *1998 - CT mozek



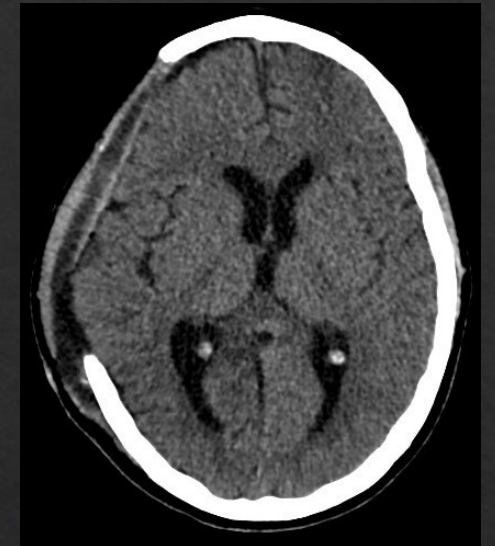02.07.2020 - edém mozku - čidlo ICP



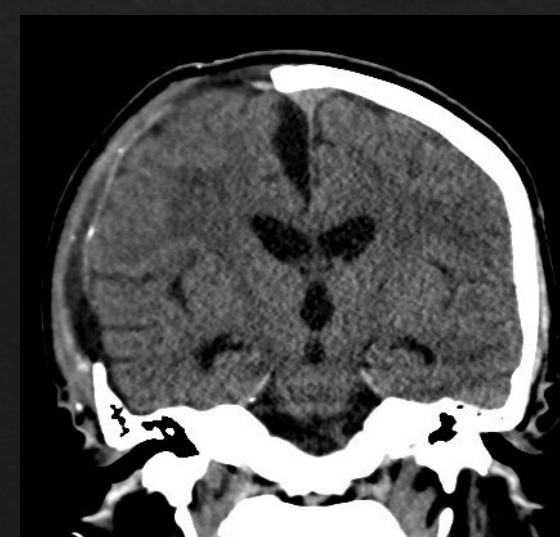
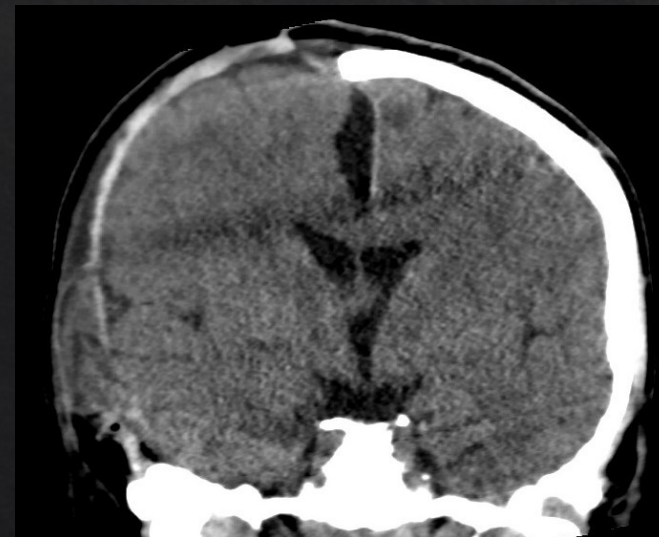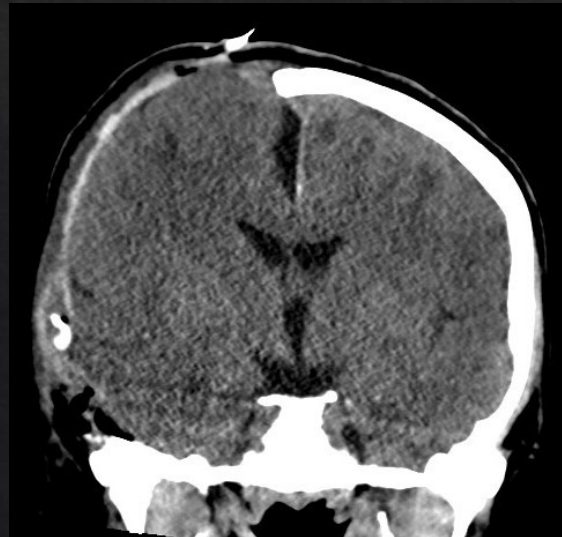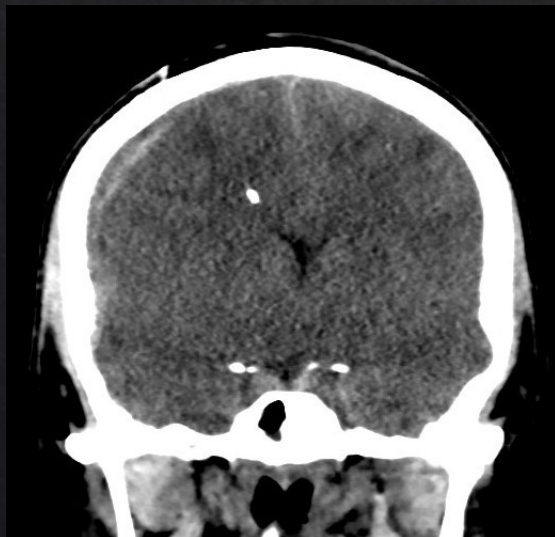
03.07.2020 - kraniectomie dx.



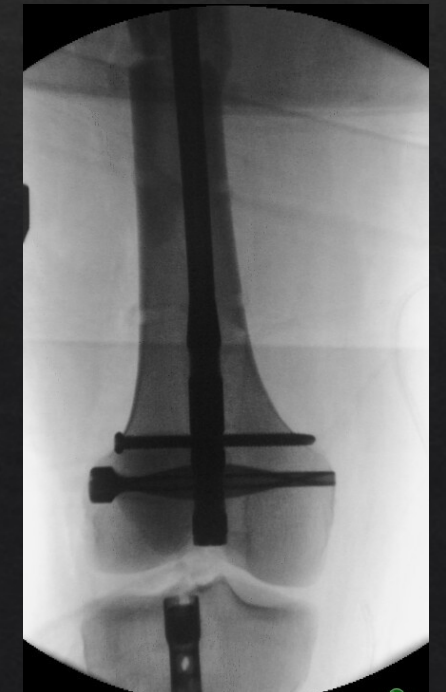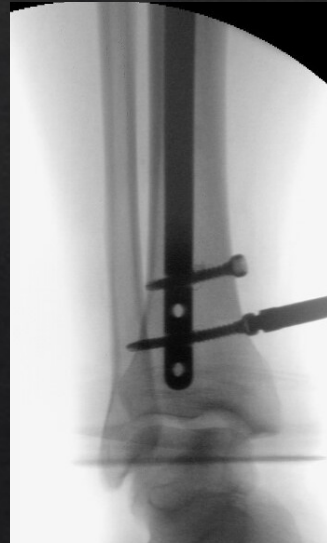
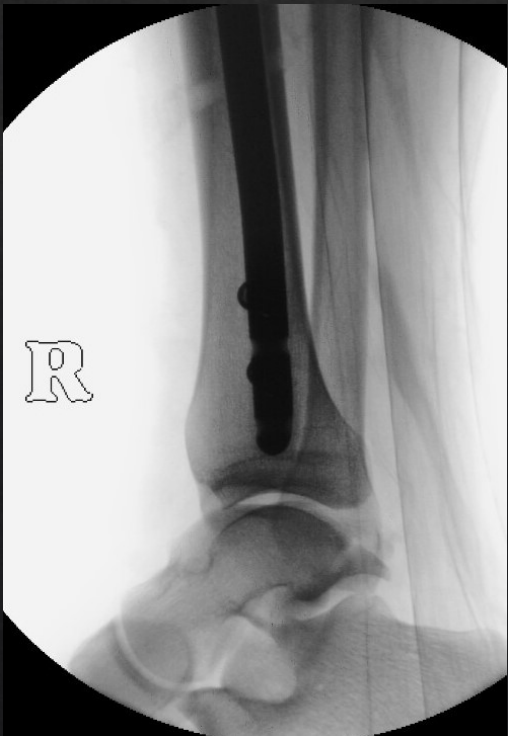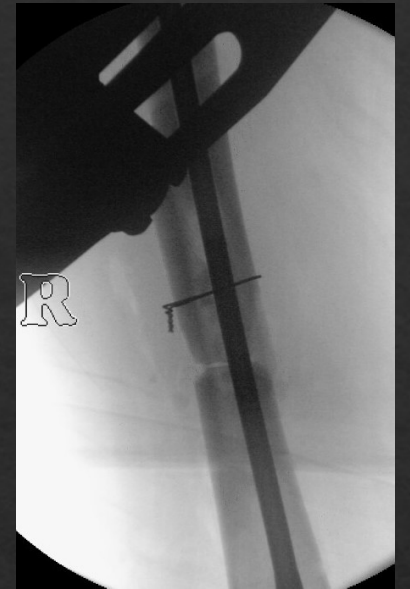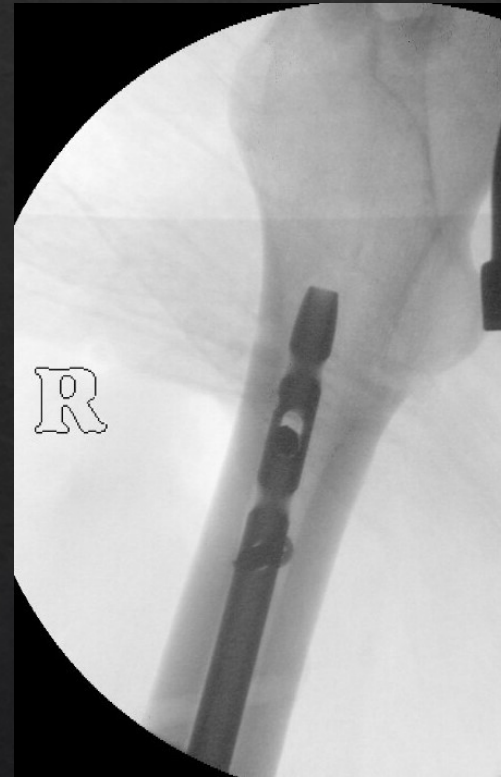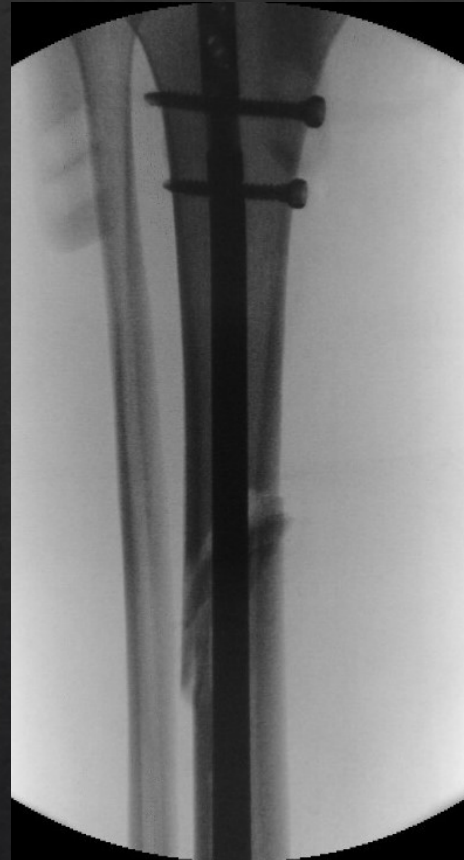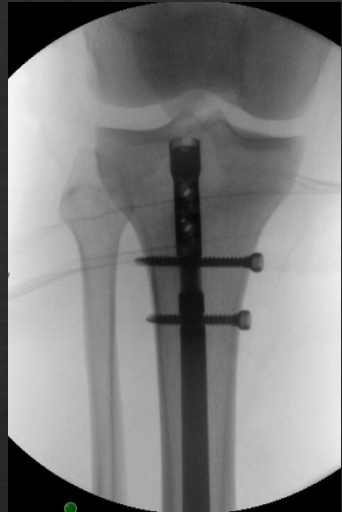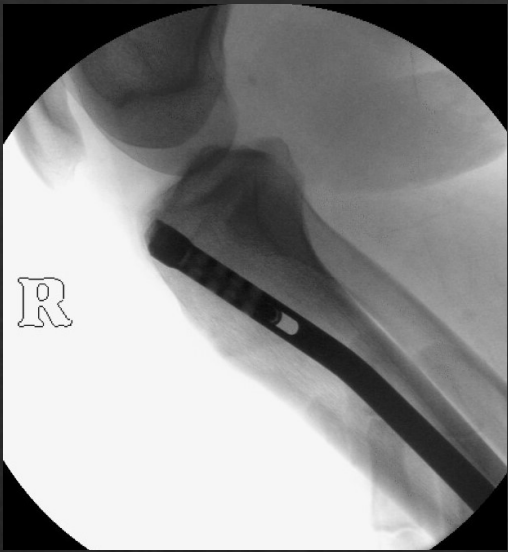05.07.2020 - čidlo ICP - kraniectomie dx.



27.07.2020 - kraniectomie dx.

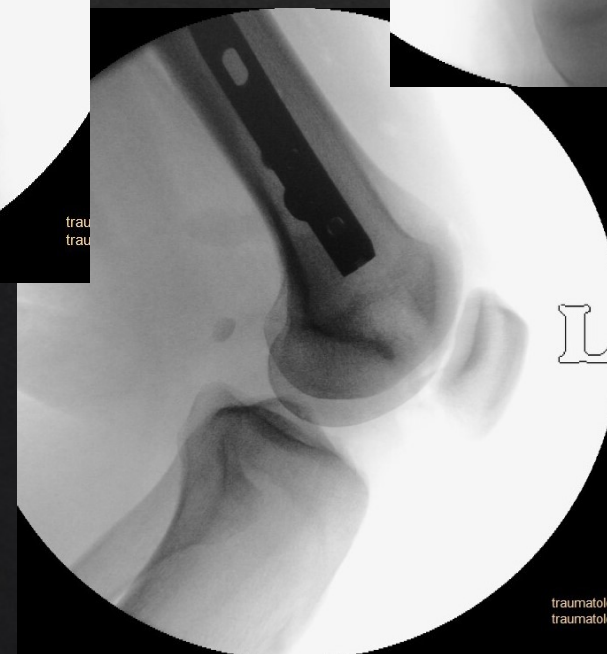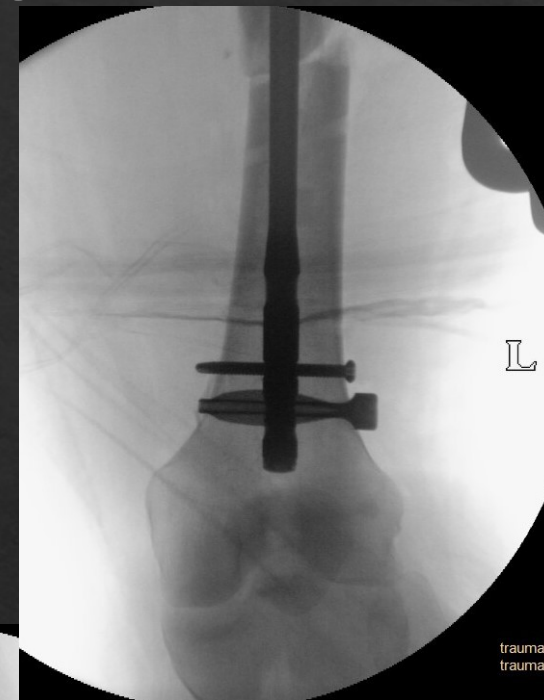
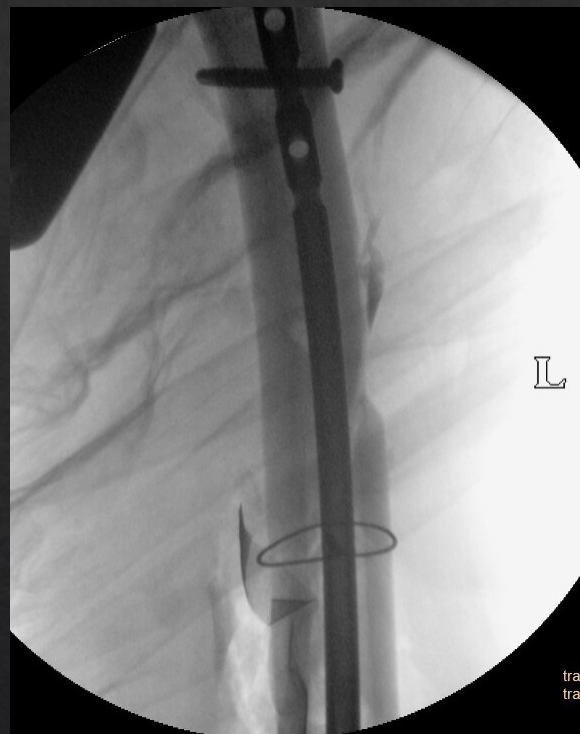

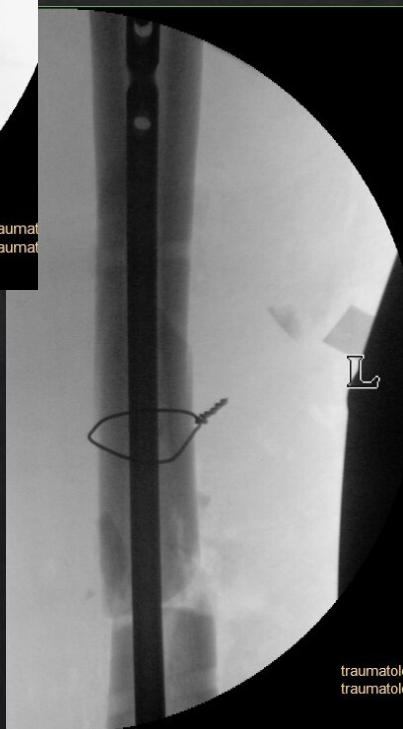
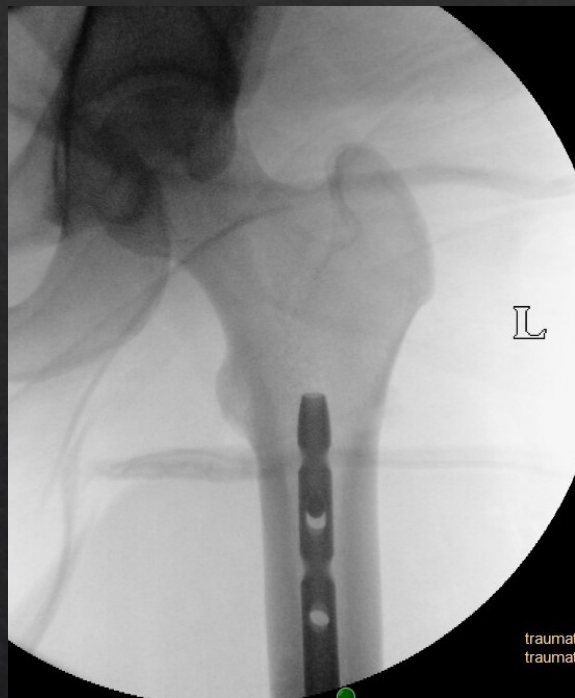Muž N. L. *1998 - RTG - 16.07.2020



PDK - peroper.

Muž N. L. *1998 - RTG - 20.07.2020

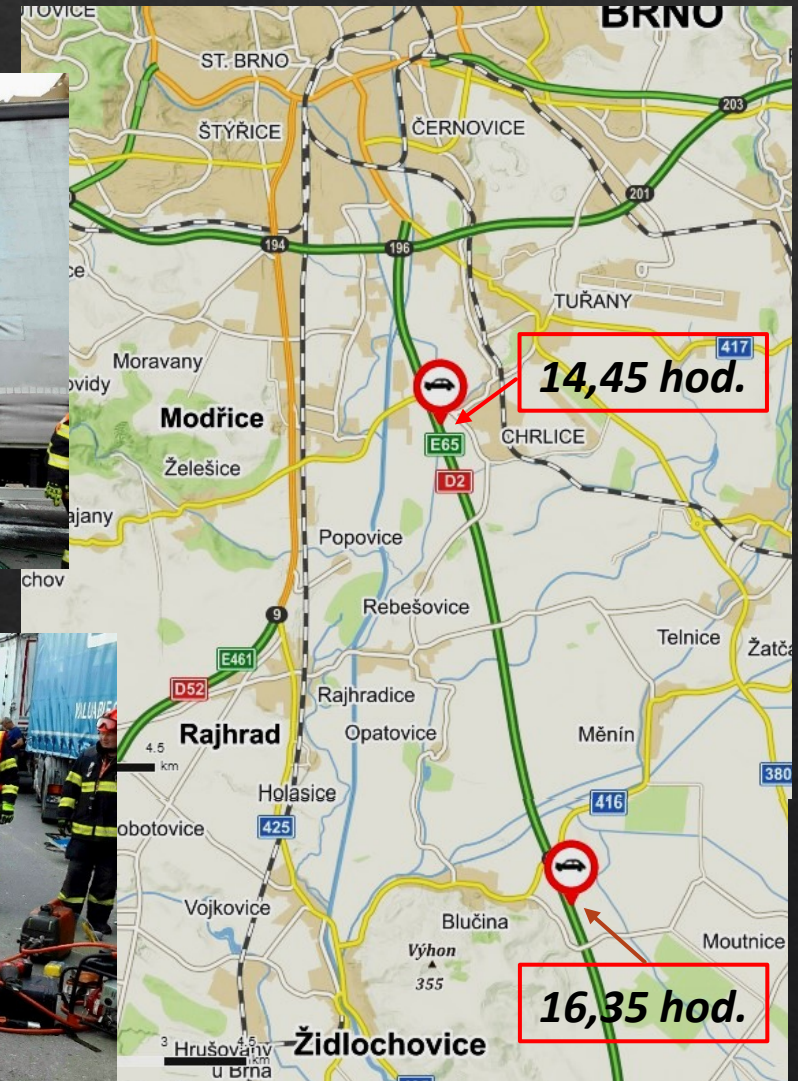


LDK - peroper.

Muž N. L. *1998 - hospitalizace

- 🔥 Následky : - klinicky stav blížící se vigilnímu komatu - spastická kvadruparéza***
- 🔥 Léčení ve FN Brno : 50 dnů - KARIM : 29.06.2020 - 28.07.2020 - NCHK : 28.07.2020 - 17.08.2020***
- 🔥 Náklady : 1 199 420,70 Kč***
- 🔥 17.08.2020 - překlad na oddělení následné péče Mostiště***

D2 - 29.06.2020 16:35 hod. - km 13 směr Brno



Muž B. J. *1987 - OUP

- ▶ Řidič kamionu, náraz do návěsu kamionu před sebou ve vysoké rychlosti, výrazně deformovaná kapota, silně zaklíněný, vyprošťovaný 50 minut. Calypsol na vyproštění, Exacyl 1g i.v.
- ▶ Transport LZS - přijat na OUP 29.6.2020 v 17,55 hod.
- ▶ Při přijetí : - **GCS : 3 TK : 57/42 puls : 146/ min., sinus Sat.: O2 94% -**
OTI, ŘV
- ▶ Vyšetření : - Laboratoř: Hb :124 g/ l Myoglobin : 1 068 ug/l ... **01.07.2020 25 263 ug/l -**
MDCT+RTG+Sono - 12 svod. EKG: Sinusová tachykardie
- ▶ **18,06 srdeční zástava přes bradykardii - KPR 13 min., adrenalin +
mechanická srdeční masáž. AS sinus obnovena**
- ▶ projevy hemoragického šoku, hrazení krevními deriváty a volumoterapie, ATB,
- ▶ nutno podporovat oběh katecholaminy

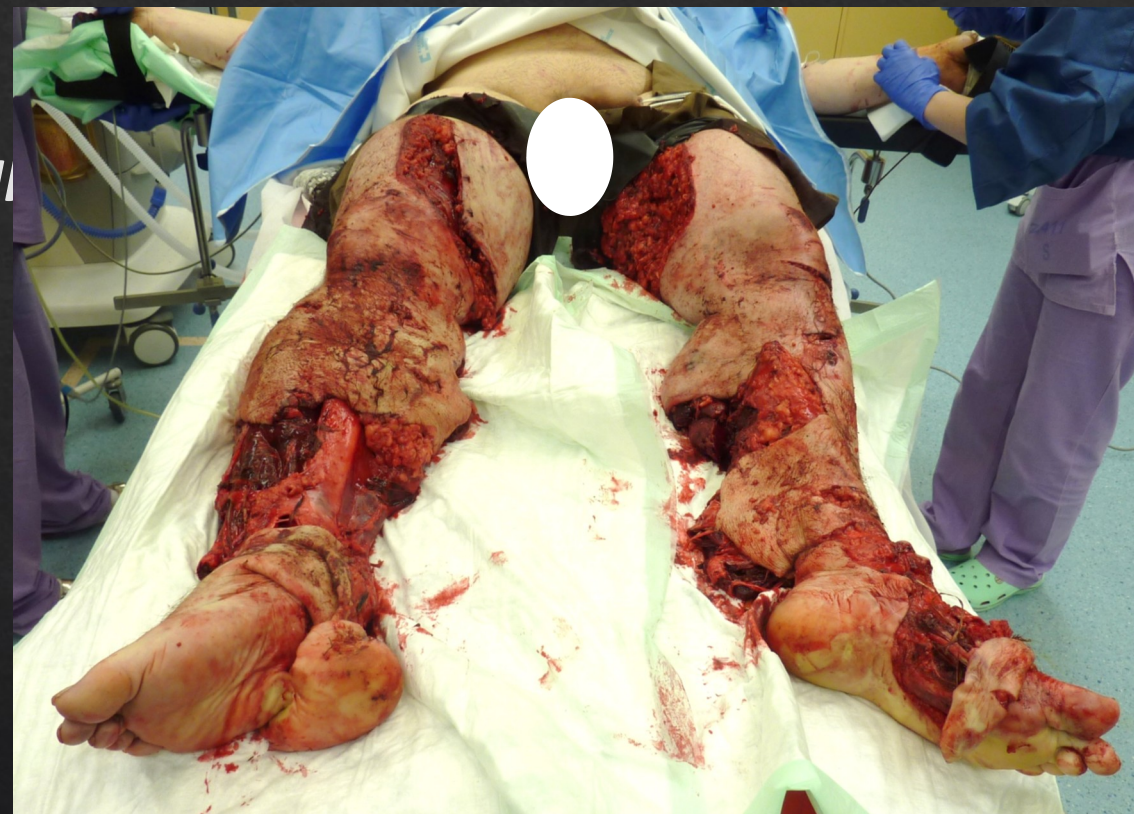
Muž B. J. *1987 - OUP

🔥 *Diagnózy :*

- *Fract. femoris l. dx.*
- *Fract. cruris l. utr. aperta gr. III*
- *Fract. calcanei l. dx. commin. aperta gr. II*
- *Dilaceratio ped - reg. calcanei l. sin.*
- *Fract. antebrachii l. sin. aperta gr. I*
- *Luxatio capitis radii l. sin.*
- *Contusio thoracis*
- *Contusio parietis abdominis*
- *VCL reg. pubis*
- *VCL reg. femoris bilat.*

🔥 *Propuštěn : 29.6.2020 v 19,50 hod.*

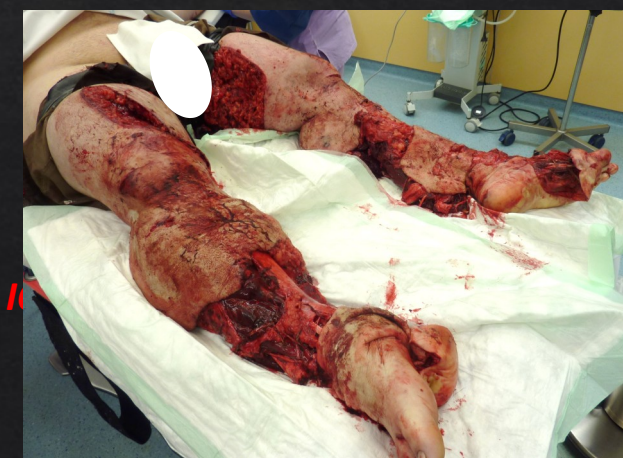🔥 *Předán: Oper. sál traumatologie, poté KARIM IV*



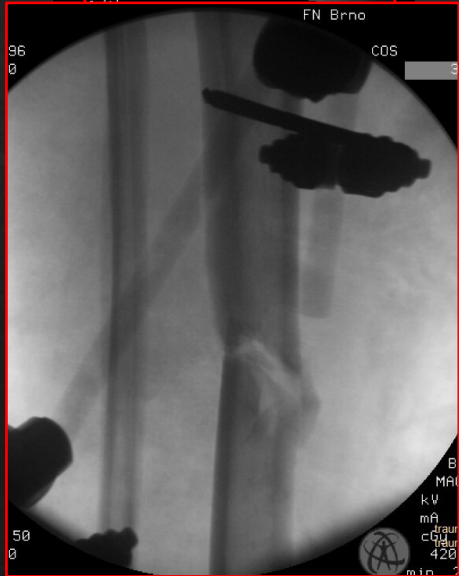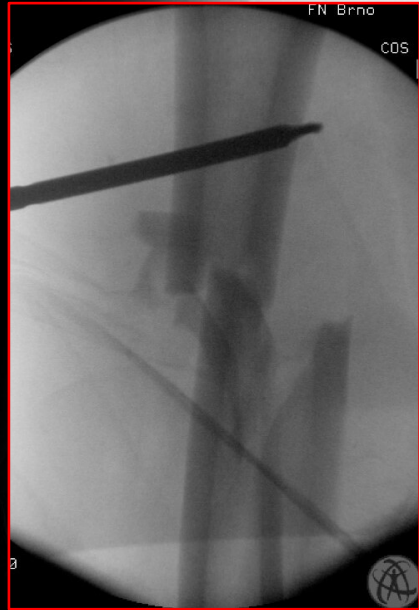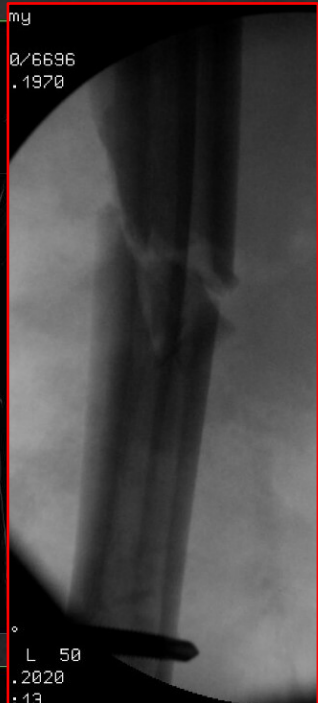Muž B. J. *1987 - hospitalizace - KARIM : 29.06.2020 - 30.07.2020

Diagnózy :

1. Polytrauma, ISS 45, Autonehoda 29.6.2020, řidič nákladního automobilu
2. Srdeční zástava s KPR při traumaticko-hemoragického šoku, ROSC 13+1 min. 29.6.2020
3. Fr. femoris l. dx. commin. disloc.
4. Fr. tibiae a fibulae bilat. commin. aperta. gr. III
5. Fr. patellae l. dx. commin. aperta gr. III.
6. Fr. calcanei l. dx. commin. aperta gr. III
7. VCL femoris dx. et sin.
8. Dilaceratio cruris dx. et sin.
9. Dilaceratio calcanei l. sin.
10. Fr. antebrachii l. sin. aperta gr. II. luxatio capitis radii l. sin.
11. Paresis n. rad. sin.
12. Contusio pulmonum bilat.
13. Contusio et excoriations parietis abdominis
14. VCL reg. pubis
15. Akutní posthemoragická anémie,
16. Traumatická koagulopatie (na OUP a COS celkem: ERD 19x, FFP 10x, TAD 6x, Fbg 23g)
17. SIRS neinfekční etiologie s multiorgánovým selháváním
18. Hypotermie při příjmu, korigována
19. Difúzní edém mozku a mozečku, ischemické arey mozečkových hemisfer a FP bilat, ZKD a I
20. Myoglobinémie, akutní selhání ledvin, SLED a IHD opakovaně
21. Sepse – mykotická infekce rozdrčené PDK
22. DM, HLP, obezita
23. Astma bronchiale, alergické?

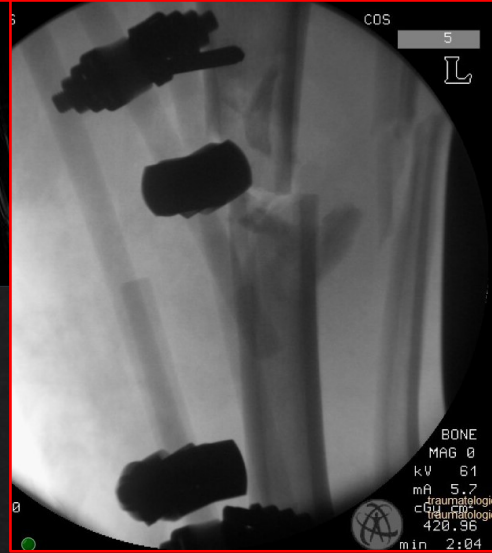
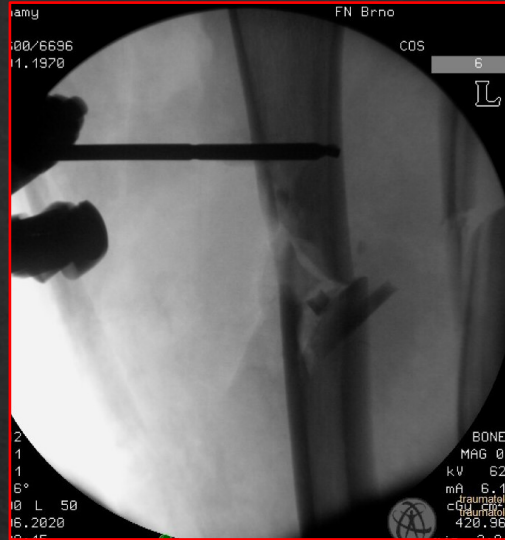
Muž B. J. *1987 - RTG - 29.06.2020

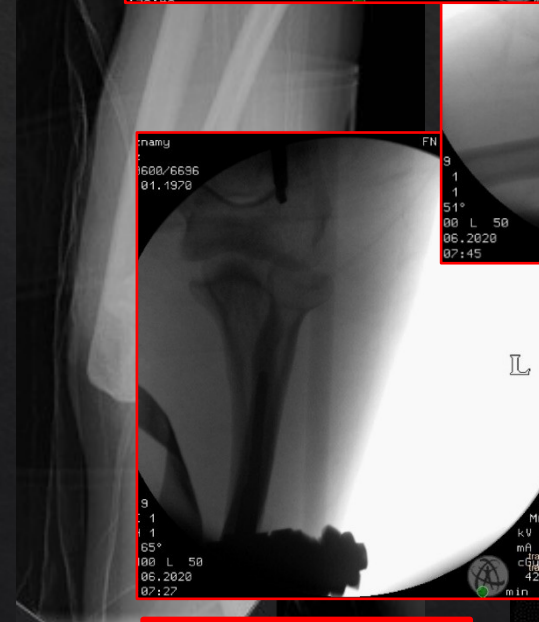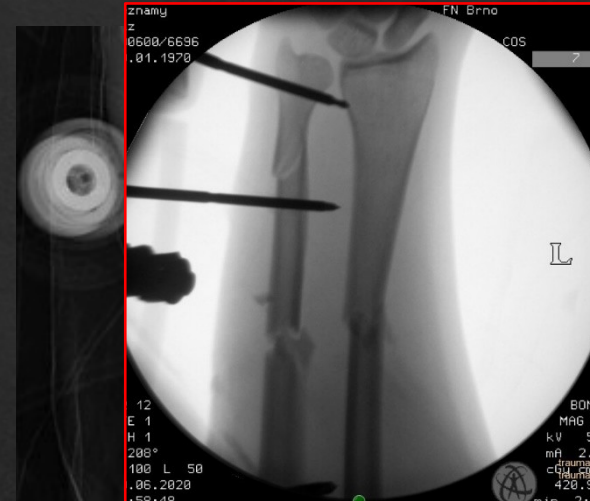


Femur dx.

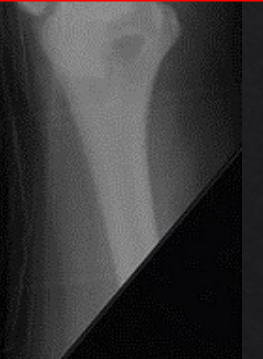
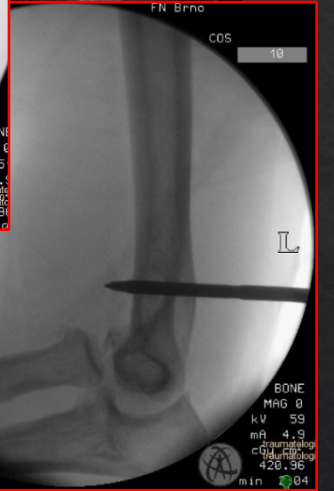
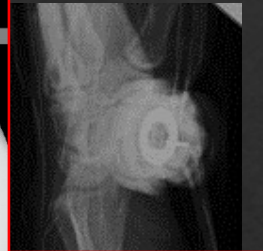Bérec dx.



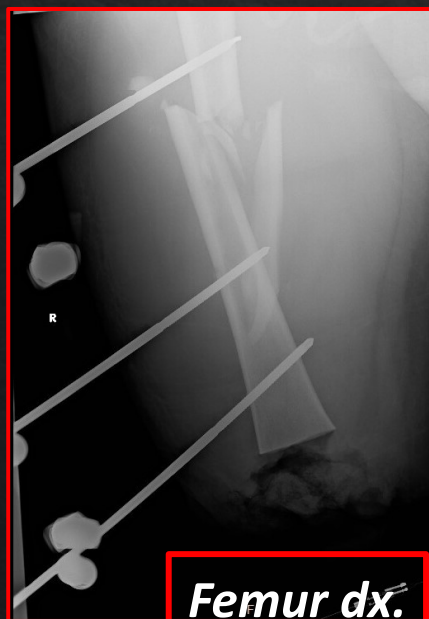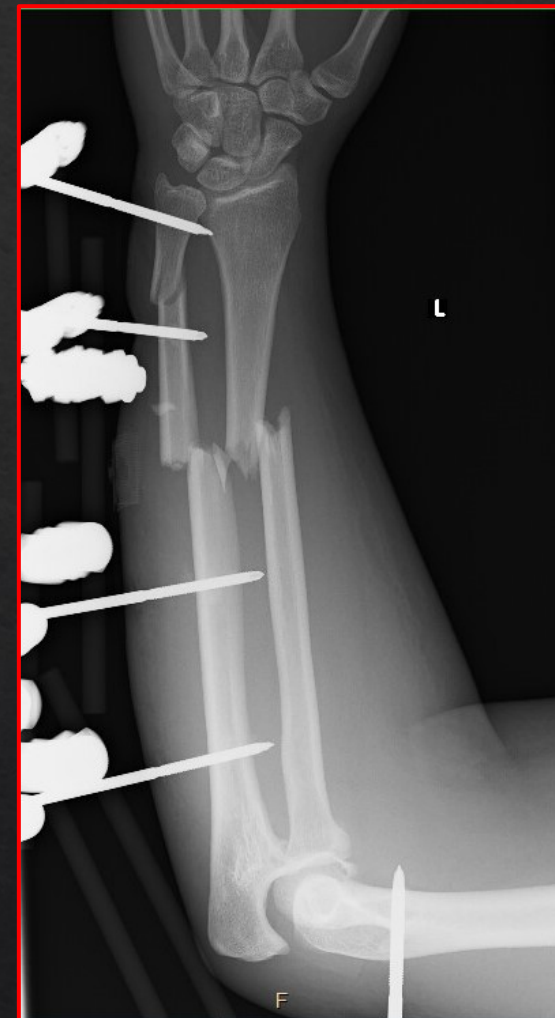
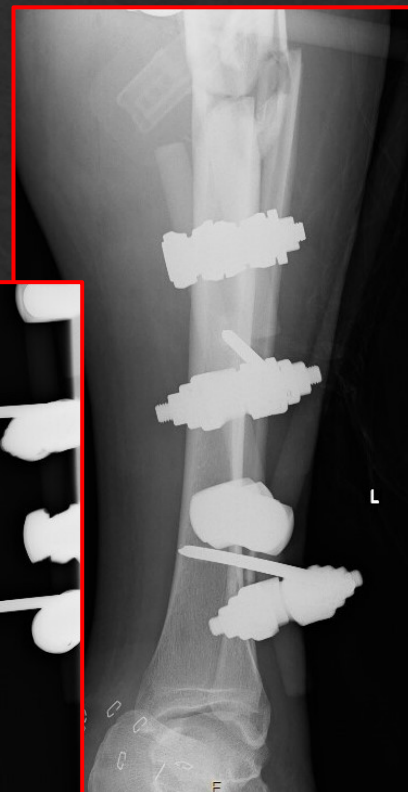
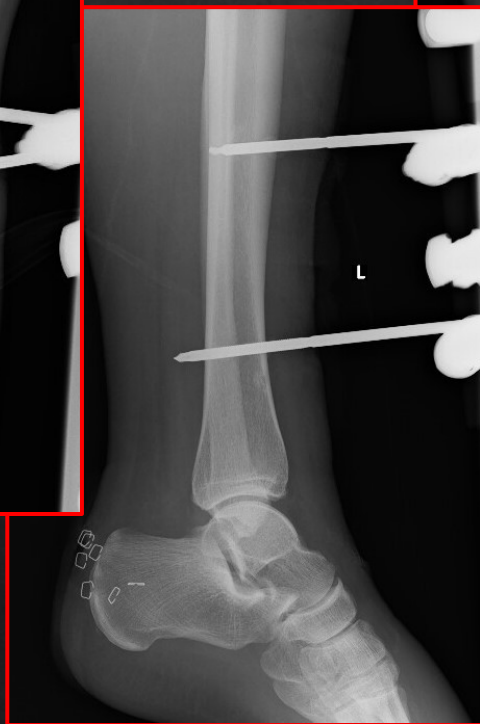
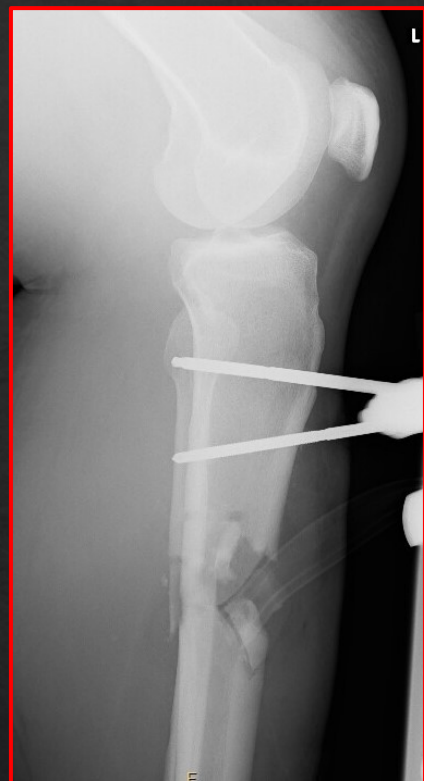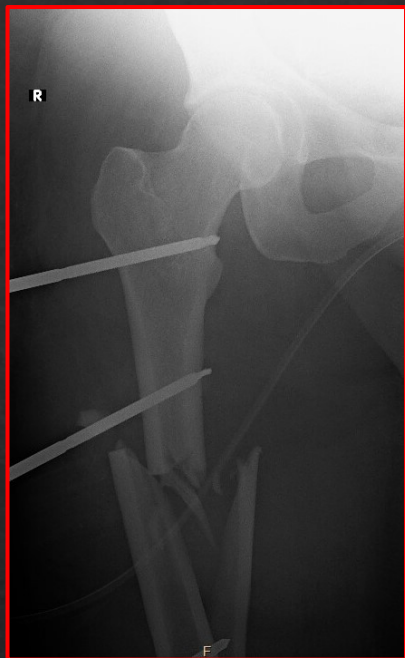Bérec sin.



Předloktí sin.



Muž B. J. *1987 - RTG - 23.07.2020

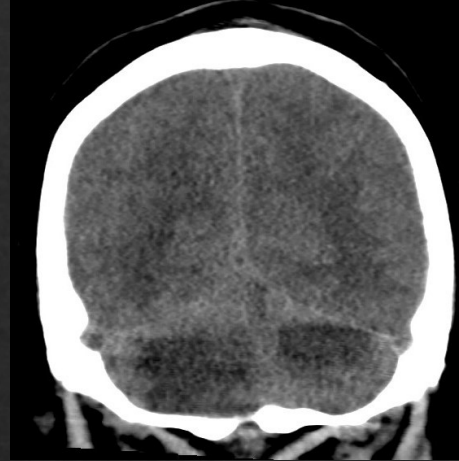
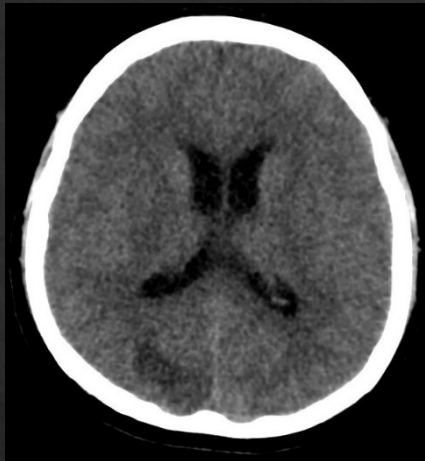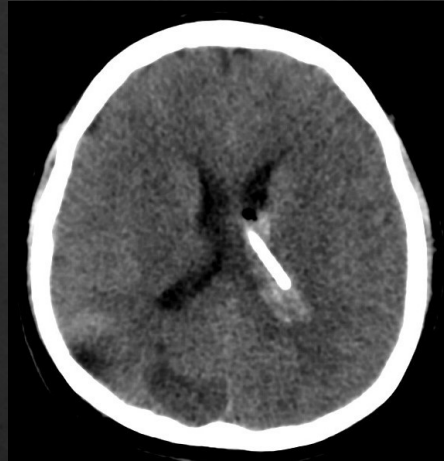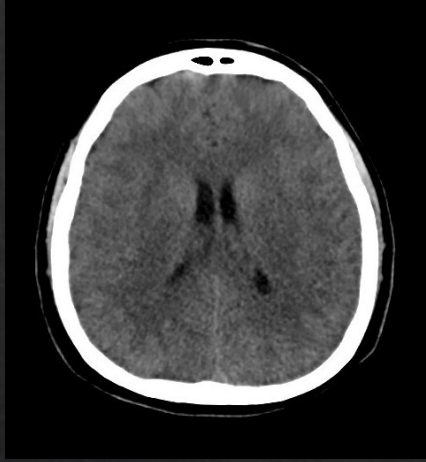


Femur dx.

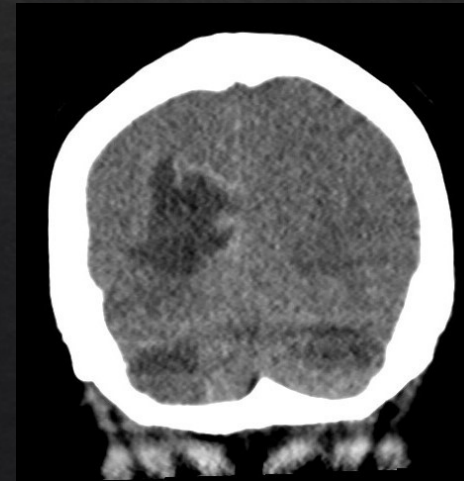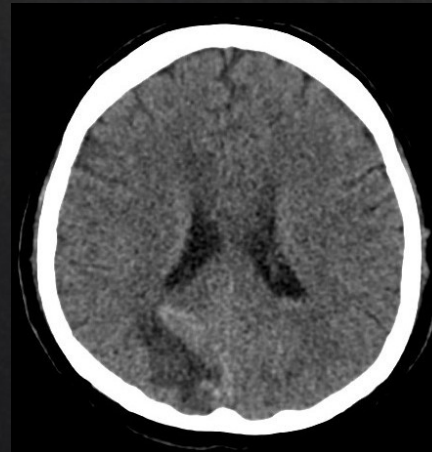
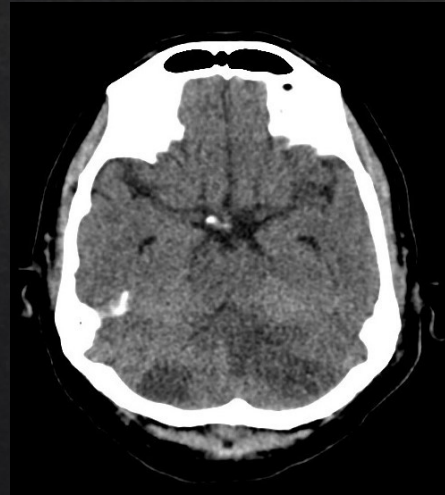
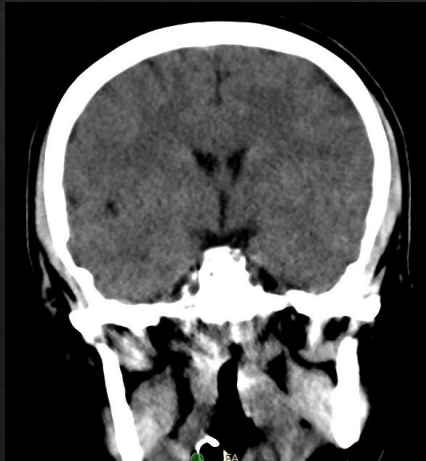Bérec sin.

Předloktí sin.

Muž B. J. *1987 - CT mozku



04.07.2020



20.07.2020

29.06.2020

Muž B. J. *1987 - hospitalizace KARIM : 29.06. - 30.07.2020

🔥 Operace - KUCH : 29.06.2020 - 30.07.2020

🔥 Damage control surgery	11 x			-
ZF - femur dx. + bérec bilat.				+
předloktí sin. + debridement				otevřených
zlomenin a ran	1 x	29.06.2020 - 20:30 - 23:15 hod.	-	
amputatio in femore l. dx	1 x	10.07.2020		-
revize měkkých tkání	8 x			-
korekce ZF na předloktí sin.				
+ femuru dx.	1 x			

Operace celkem : 14
Operační výkony : 43

🔥 Operace - multioborová péče :


🔥 NCH - 02.07.2020 - 07.08.2020	2 x			-
zavedení a znovuzavedení zevní komorové drenáže vpravo				
🔥 ORL - 08.07.2020	1 x			
- Tracheostomia inferior				

Muž B. J. *1987 - hospitalizace KARIM : 29.06. - 30.07.2020

- 🔥 **Propuštění :**
 - UPV od 29.6.2020 do 11.7.2020, celkem 12 dní
 - při překladu dobře kontaktní, spolupracuje,
 - GCS 4+5+6
 - spontánní ventilace přes TS, oxygenace bpn
 - nácvik fonace přes TSK cestou logopeda
 - IHD dle aktuálních hodnot urey, pacient při překladu spontánně mobilizuje tekutiny
- 🔥 **30.7.2020 přeložen cestou OUP do TC FN Ostrava**

🔥 **Léčení ve FN Brno : 29.06.2020 - 30.07.2020**

🔥 **Náklady : 948 258.30 Kč**



Co nevyřídíš za volantem, to vyřídíš v nemocnici

Děkuji za pozornost