

Drtivá poranění končetin

(KAZUISTIKA)

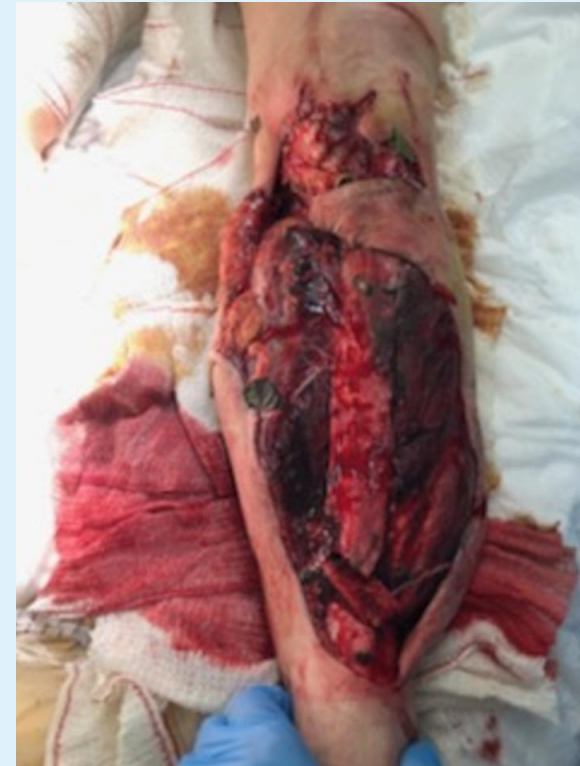Viskupič M., Kopáček I., Slívová I.², Pleva L., Bortlíček M.³

Klinika úrazové chirurgie FN Ostrava, Chirurgická klinika FN Ostrava²

Centrum plastické chirurgie a chirurgie ruky Ostrava³

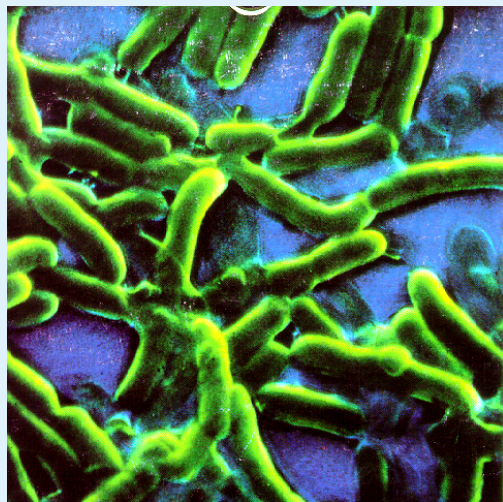
- ✦ Čím větší poškození měkkých tkání, tím větší riziko vzniku infekce
- ✦ Nejobávanější je infekce způsobená anaerobními bakteriemi

- ✦ Tscherne O I. - O IV.



□ Klasifikace Tscherne O I. - O IV.

- O I.** - porušení kožního krytu do 1 cm dislokovaným úlomkem (zvnitřku ven), malá bakteriální kontaminace
- O II.** - porušení kožního krytu nad 1 cm, větší poškození měkkých tkání (zvnějšku dovnitř), nervově-cévní svazek neporušen, je třeba počítat s primární kontaminací
- O III.** - rozsáhlé porušení kožního krytu, dilacerace, současně poranění nervově-cévního svazku
 - a.) kožní kryt lze rekonstruovat (primární sutura)
 - b.) kožní kryt a měkké tkáně defektní, nelze ošetřit suturou, poranění cév nevyžaduje cévní rekonstrukci
 - c.) porušeno arteriální zásobení, nutná cévní rekonstrukce
- O IV.** - rozsáhlé devastační poranění charakteru až subtotální amputace (porušeny magistrální cévy a nerv.kmeny), vysoký stupeň kontaminace a znečištění, komplikováno ischemií periferie



***Základním faktorem
vzniku je nedostatečné
prokrvení tkání !***

✦ O III.

✦ Jako u O II. +

✦ Ke stabilizaci zlomeniny **VŽDY** zevní fixace

✦ Stěr na bakteriologické vyšetření

✦ ATB - Klindamycin, Gentamycin,
Metronidazol

✦ Pasivní imunizace

✦ Převezky nejméně 2x denně

✦ Hyperbaroxie, pulsavac !

✦ O IV.

- ✦ Jako u O III. a pokud je nutné i amputace končetiny

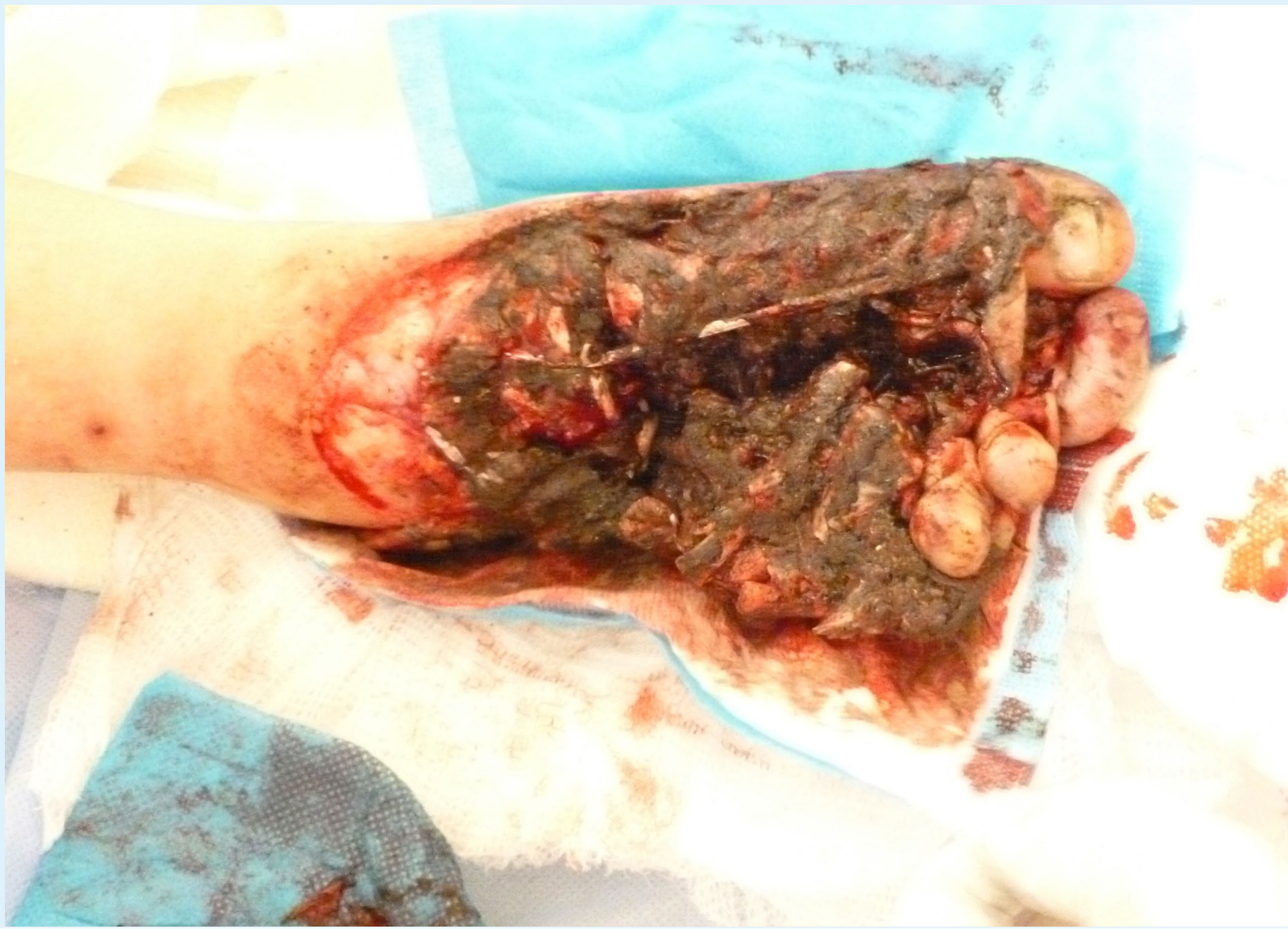1. Kazuistika – chlapec 8 let

1. Kazuistika – chlapec 8 let

★ Anamnéza:

- dne 14.7.2017 při jízdě na kole mu přejel nákladní automobil pravou nohu, okolnosti úrazu nejasné
 - na místě při vědomí, komunikující, analgosedován, dominuje poranění PDK, letecký transport do FN Ostrava
- ★ Čas výzvy: 15:00hod. – LZS předán na hale urgentního příjmu(HUP) FNO 16.20hod.

1. Kazuistika – chlapec 8 let



1. Kazuistika – chlapec 8 let

- ✦ **Přijat na HUP** kardiopulmonálně kompenzován, dominuje trauma PDK
- ✦ **Kompletní diagnostika:**
- ✦ klinické vyšetření - PDK drtivé poranění nohy, silně znečištěné - k definitivnímu ošetření na operačním sále
- ✦ Rtg lbi, Cp, hrudníku, pánve s negativním nálezem
- ✦ Rtg pr. pr. nohy a hlezna: drtivé poranění v oblasti nohy
- ✦ UZ břicha s negativním nálezem
- ✦ **Terapie:** ATB: Dalacin 300mg i.v., Metronidazol 300mg i.v., RF 500ml
- ✦ 2x PŽL
- ✦ z HUP na urgentní operační sál - pacient při vědomí, spolupracující, oběhově i ventilačně stabilní

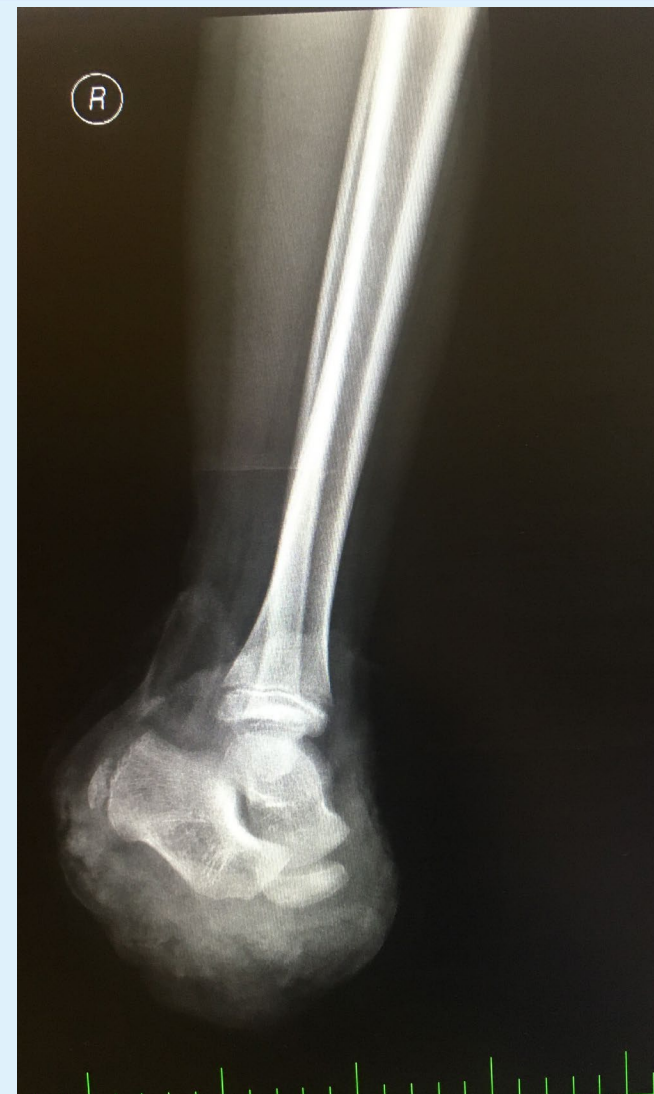1. Kazuistika – chlapec 8 let

✦ DG.:

- Dilaceratio pedis I dx gravis
- Contusio et excoriatio capitis

1. Kazuistika – chlapec 8 let

- ✦ Operační sál urgentní:
- ✦ V celkové anestezii revise s nálezem otevřené luxace v Lisfrankově skloubení, kožní kryt zachován pouze v oblasti I.paprsku, ploska avitální
- ✦ provedeno debridment, amputace v art. Choparti, drenáž, defekt kryt Syncrytem



1. Kazuistika – chlapec 8 let

- ✦ Pooperačně pacient směřován na OPRIP FNO (15 dnů)
- ✦ Následně hospitalizace na Oddělení dětské chirurgie a traumatologie FNO (52 dnů)

1. Kazuistika – chlapec 8 let

Terapie:

Komplexní resuscitační a intenzivní terapie, včetně epidurální analgésie, hyperbaroxie

ATB: Dalacin, Amoksiklav, Metronidazol dle K+C po konzultaci s ATB střediskem

Operace: 14.7.2017 - debridment, amputace v art. Choparti, drenáž, defekt kryt Syncrytem

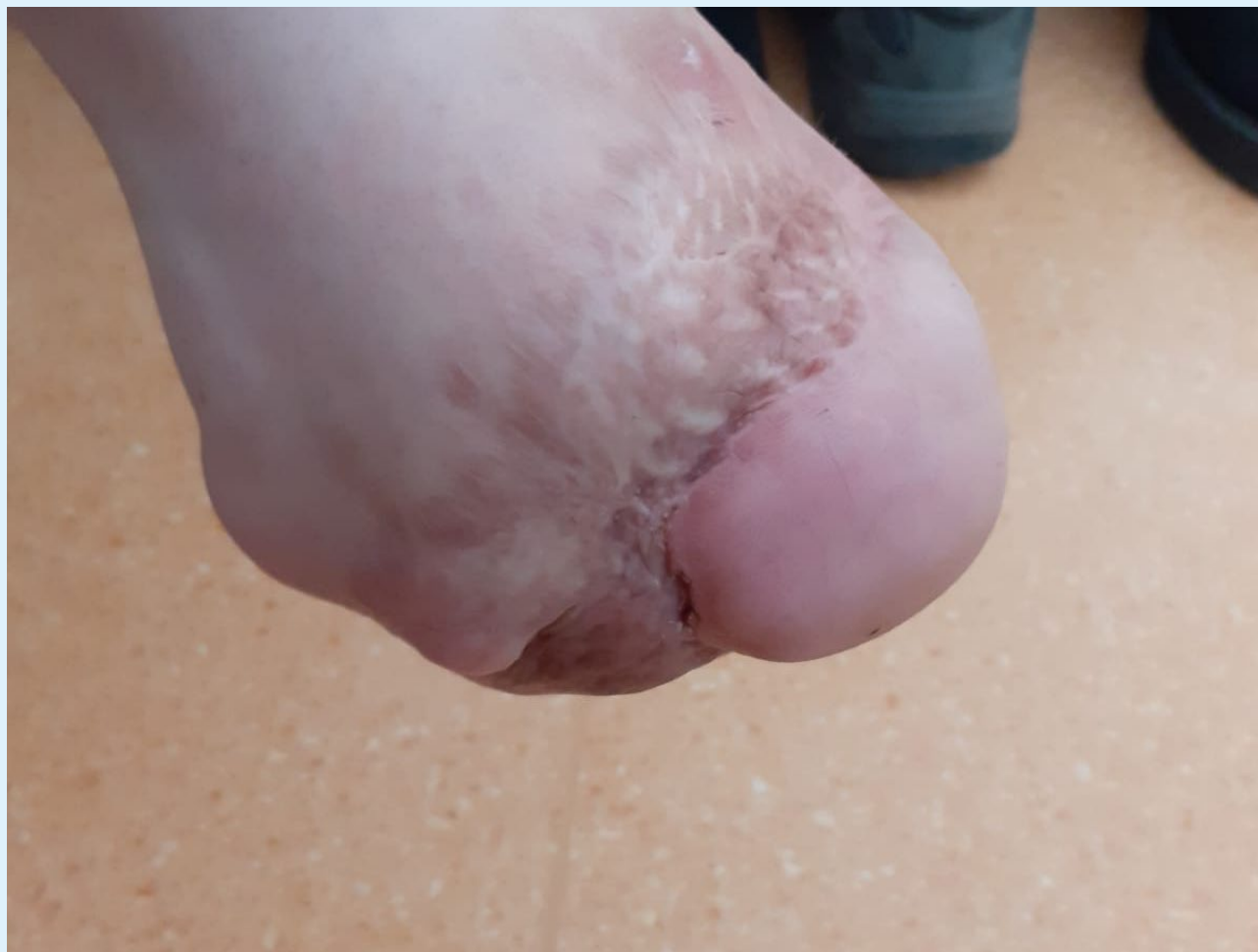á 3-5 dnů - revisio vulneris

10.8.2017 - Tierschova plastika pahýlu pr. nohy

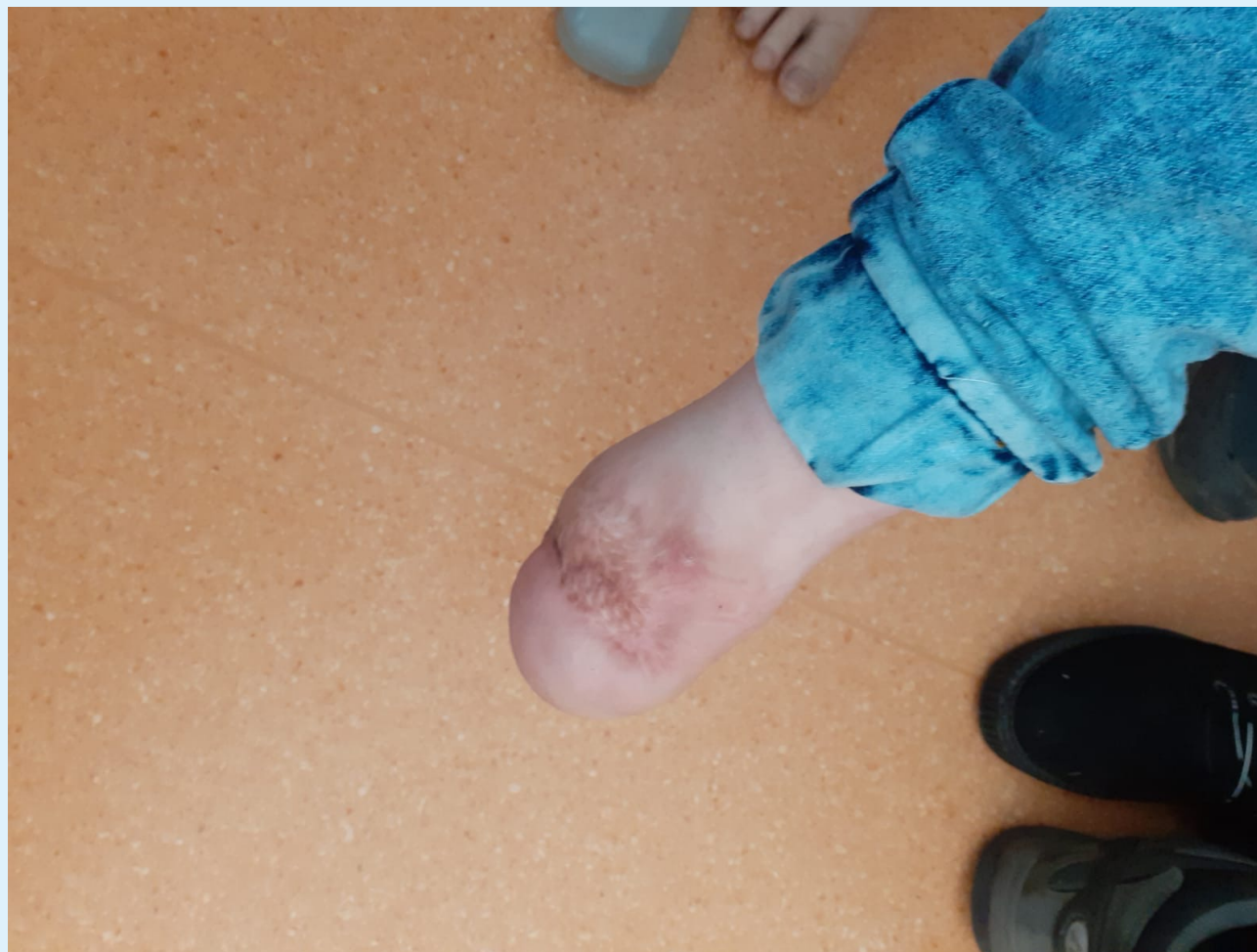16.den pacient přeložen na oddělení dětské chirurgie a traumatologie, kde pokračováno v rehabilitaci, vertikalizaci, nácviku chůze o berlích, pravidelné převazy pravé pahýlu pr. nohy

52.den pacient propuštěn do domácí péče v celkově dobrém stavu

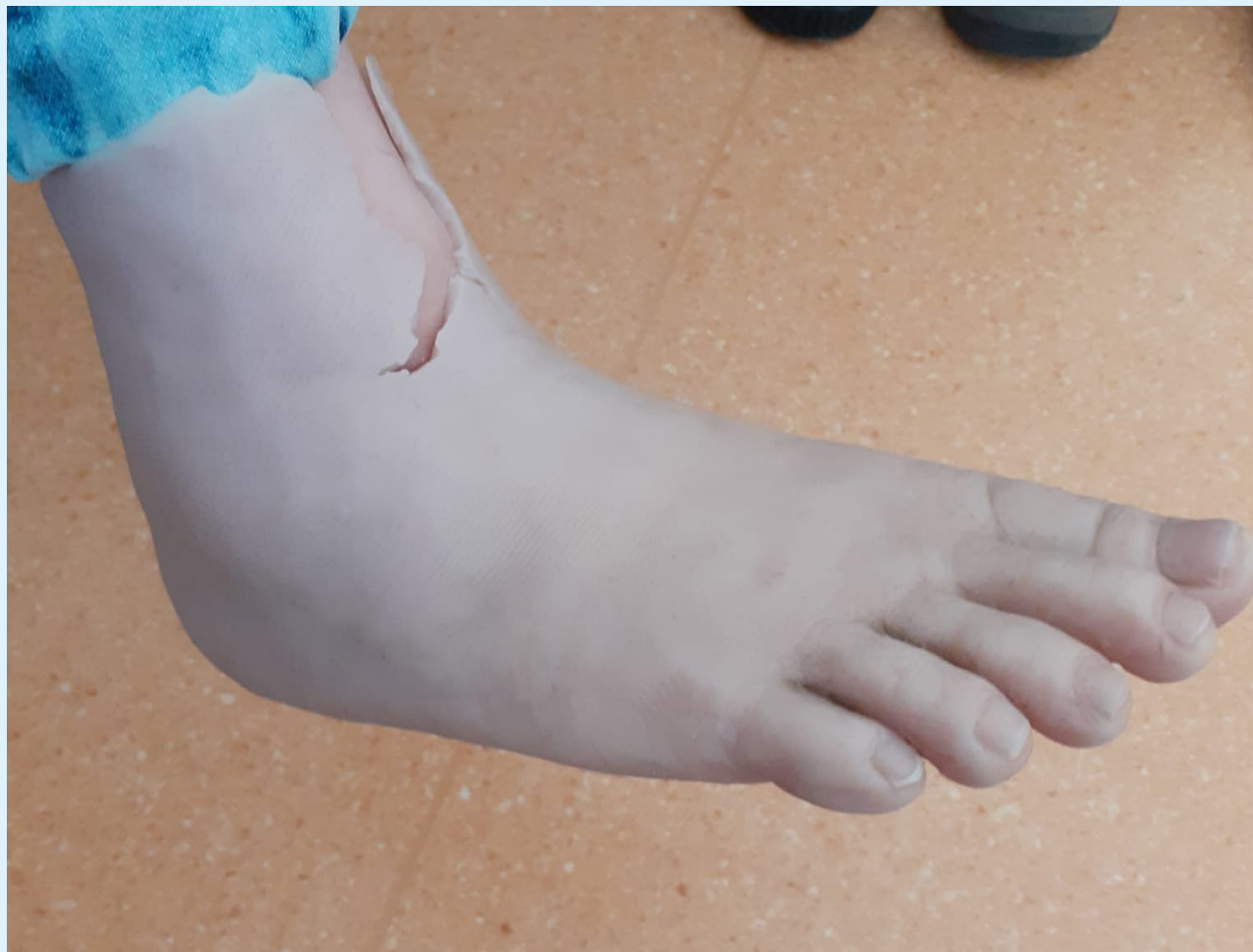1. Kazuistika – chlapec 8 let



1. Kazuistika – chlapec 8 let



1. Kazuistika – chlapec 8 let



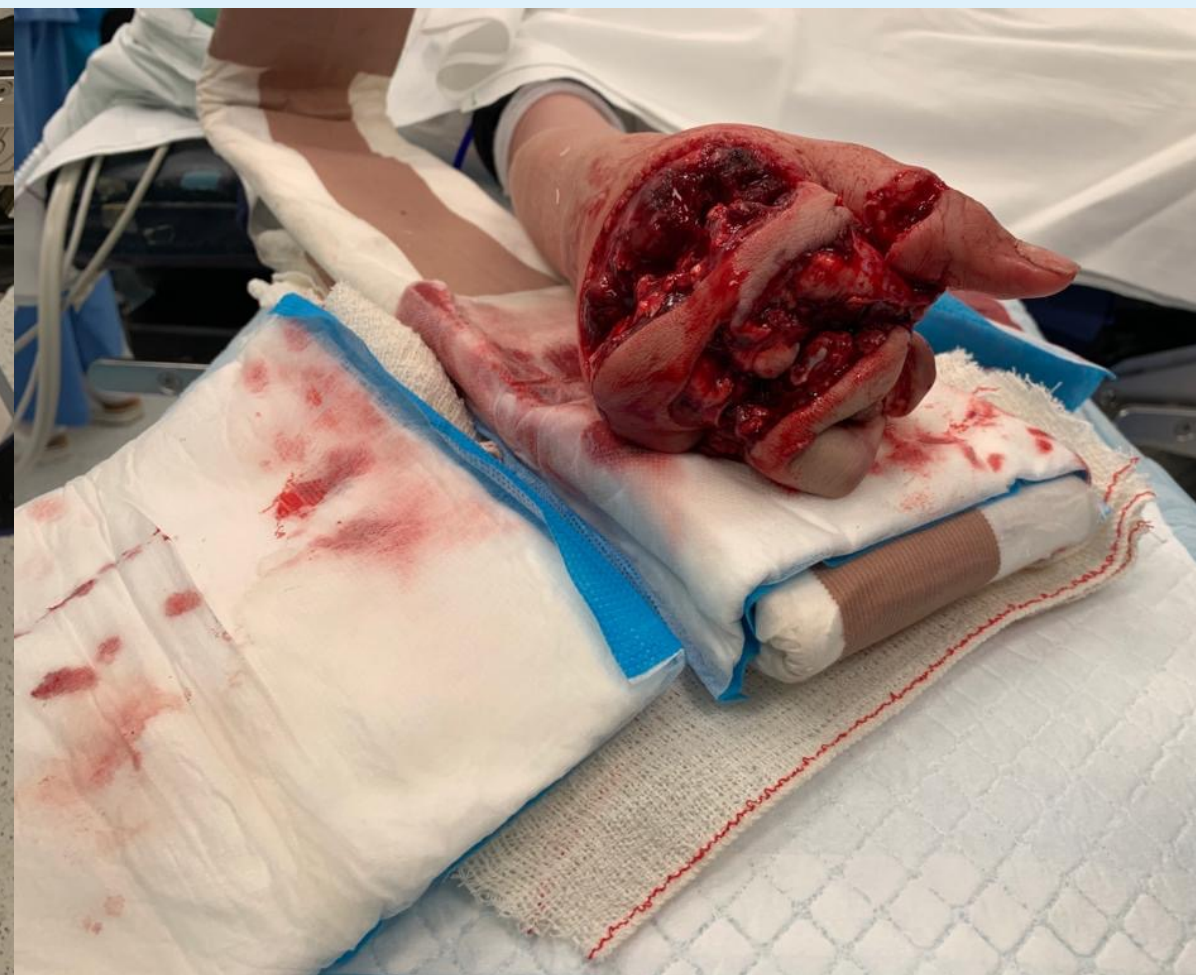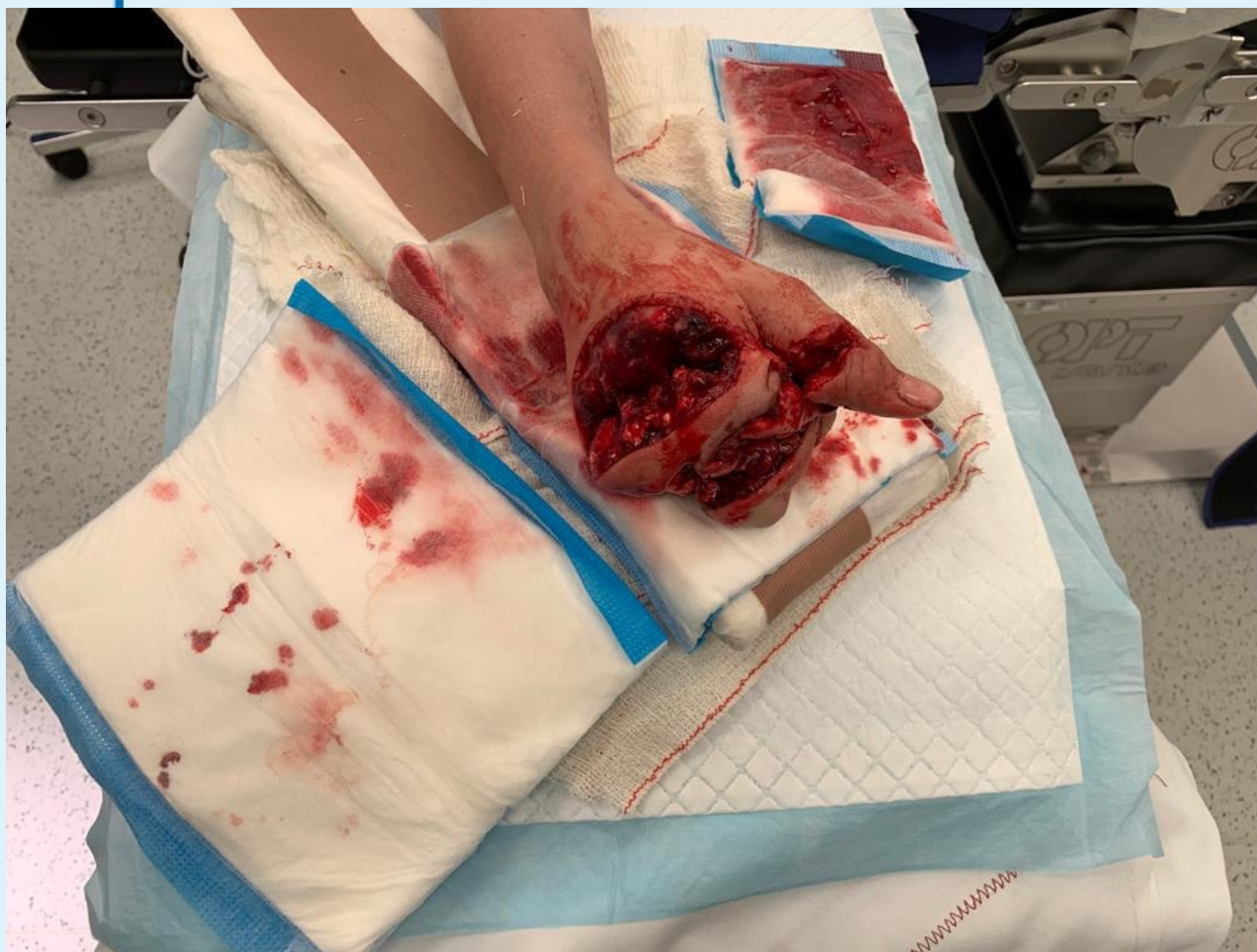2. Kazuistika – dívka 11 let

2. Kazuistika – dívka 11 let

★ Anamnéza:

- dne 17.10.2020 kolem 14,00hod. pacientka strčila pravou ruku do mlýnku na maso
- na místě při vědomí, komunikující, analgosedována, dominuje poranění PHK, transport do FN Ostrava (14,50hod.)

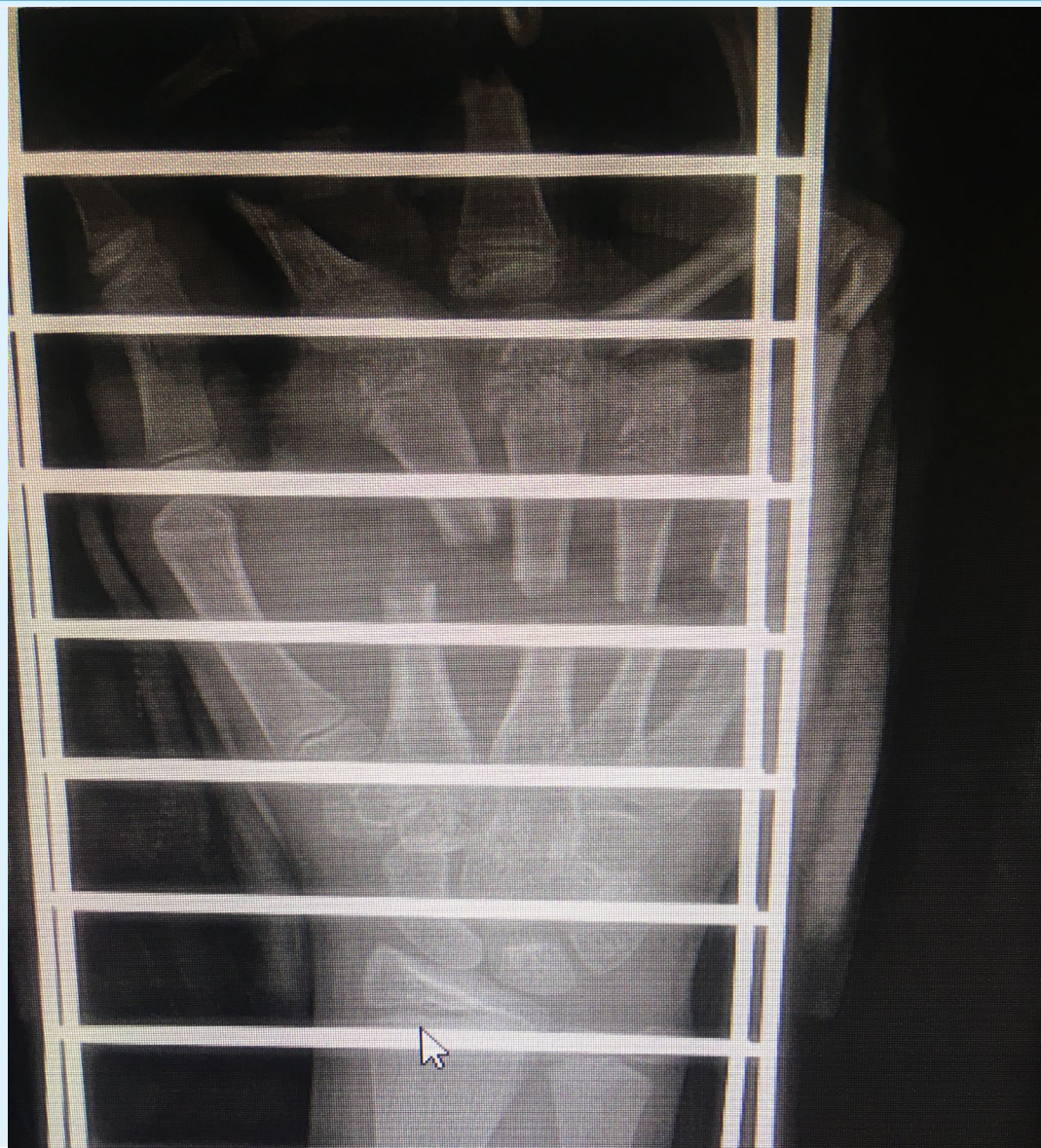
2. Kazuistika – dívka 11 let



2. Kazuistika – dívka 11 let

- ✦ **Přijata na HUP** kardiopulmonálně kompenzována, dominuje trauma PHK
- ✦ **Kompletní diagnostika:**
- ✦ klinické vyšetření - PHK drtivé poranění pravé ruky
- ✦ Rtg pr. ruky a zápěstí: drtivé poranění pr. ruky s mnohočetnými frakturami
- ✦ **Terapie:** RF 500ml
- ✦ 2x PŽL
- ✦ z HUP na urgentní operační sál - pacientka při vědomí, spolupracující, oběhově i ventilačně stabilní

2. Kazuistika – dívka 11 let



2. Kazuistika – dívka 11 let

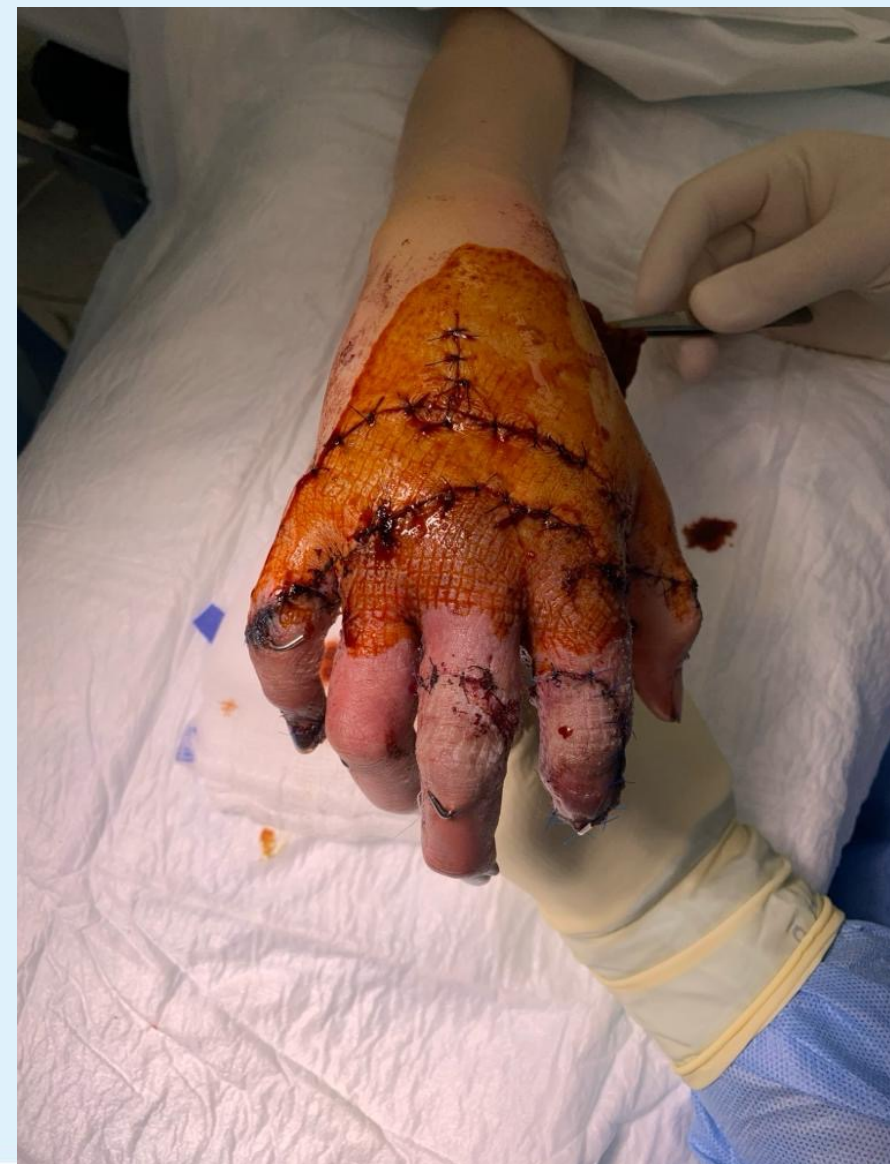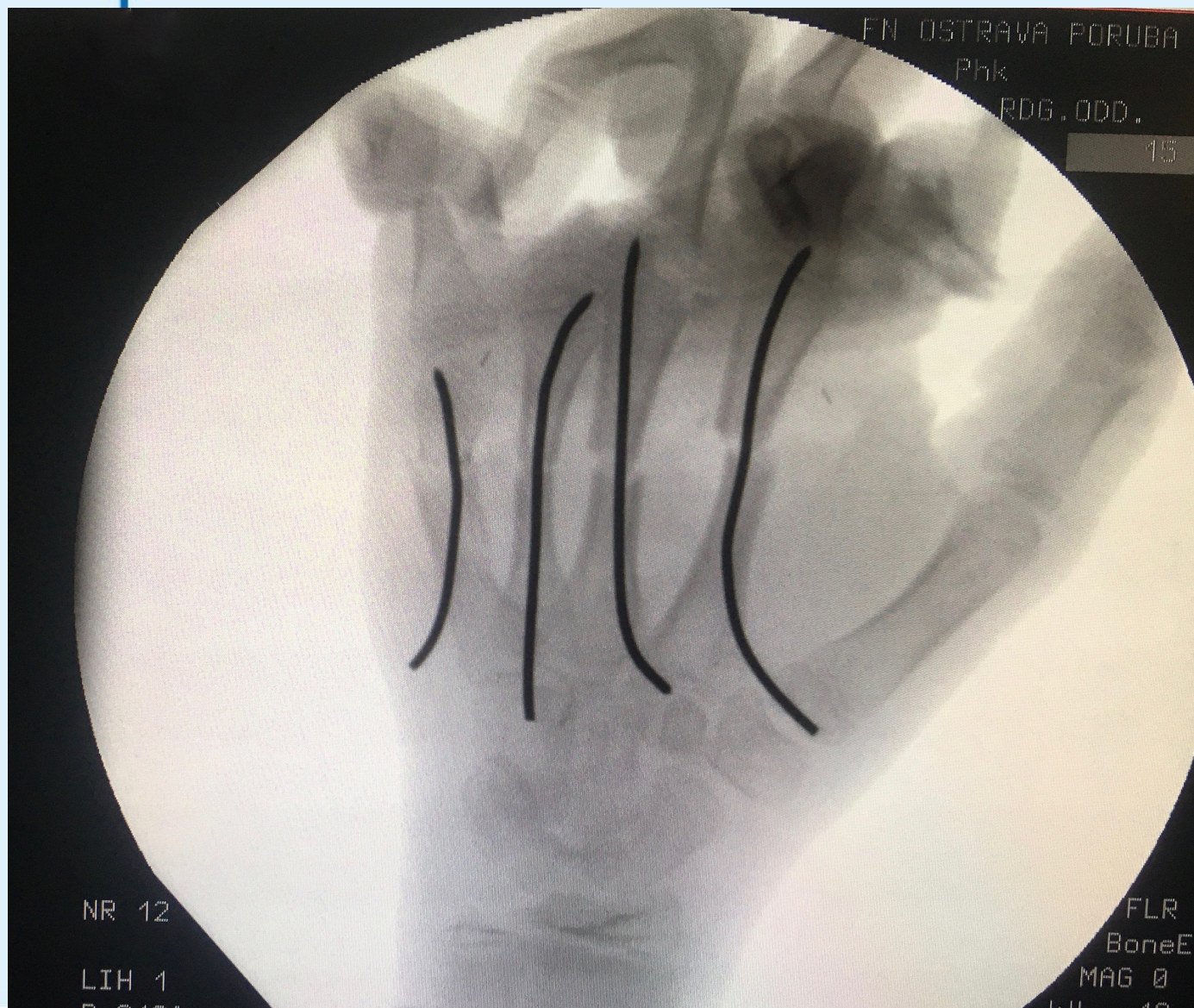★ DG.:

- Dilaceratio manus I. dx gravis
- Fractura MTC II.-V. manus I. dx comm. disloc. aperta gr. III.-IV.
- Fractura phal. prox. dig. II.-V. manus I. dx comm. disloc. aperta gr. III.-IV.
- Fractura phl. prox. dig. I. manus I. dx aperta
- Amputatio dig. II. in phal. prox., semiamputatio dig. III.- V. in phal. phal. proximalis manus I. dx
- Laesio extensorum dig. II. - V., reg. extensorum IV., V., VI manus I. dx
- Semilaesio flexorum dig. II.-V. manus I. dx

2. Kazuistika – dívka 11 let

- ✦ Operační sál urgentní:
- ✦ revise, toileta
- ✦ Osteosynthesis MTC II.-V.
- ✦ Revaskularizace I.-V. prstu
- ✦ Sutura extensorů v zónách IV., V., VI.
- ✦ Sutura flexorů V. prstu
- ✦ Sutura dig. nervů

2. Kazuistika – dívka 11 let



2. Kazuistika – dívka 11 let

Terapie:

Komplexní resuscitační a intenzivní terapie, Heparin 5000 - 6000j/24hod iv, vasodilatační terapie, hyperbaroxie

ATB: Amikacin, Amoksiklav, Metronidazol, Sefotak dle K+C po konzultaci s ATB střediskem

Operace: 17.10.2020 - revise, toleta, Osteosynthesis MTC II.-V., Revaskularizace I.-V. prstu, Sutura extensorů v zónách IV., V., VI., Sutura flexorů V. prstu, Sutura dig. nervů

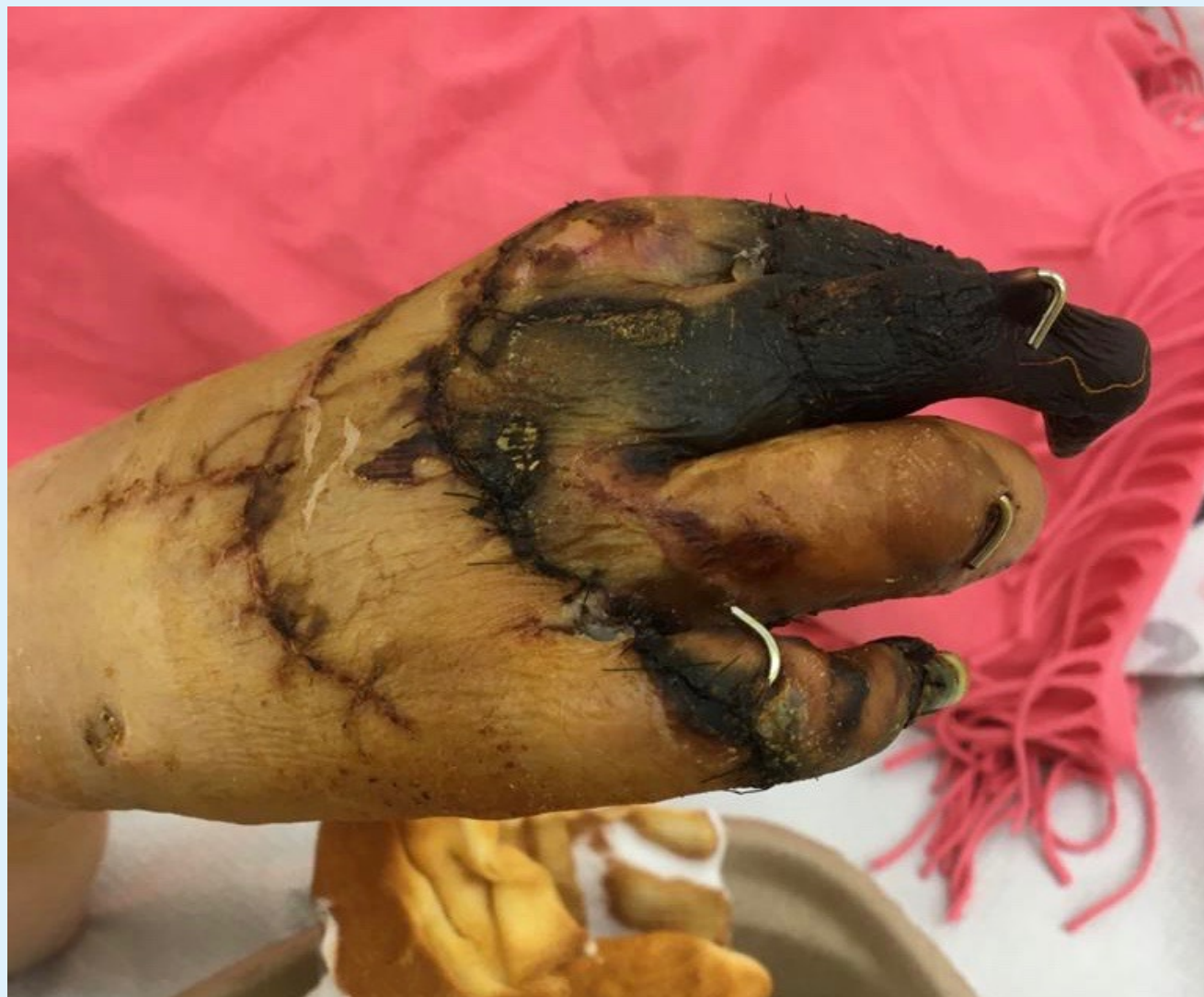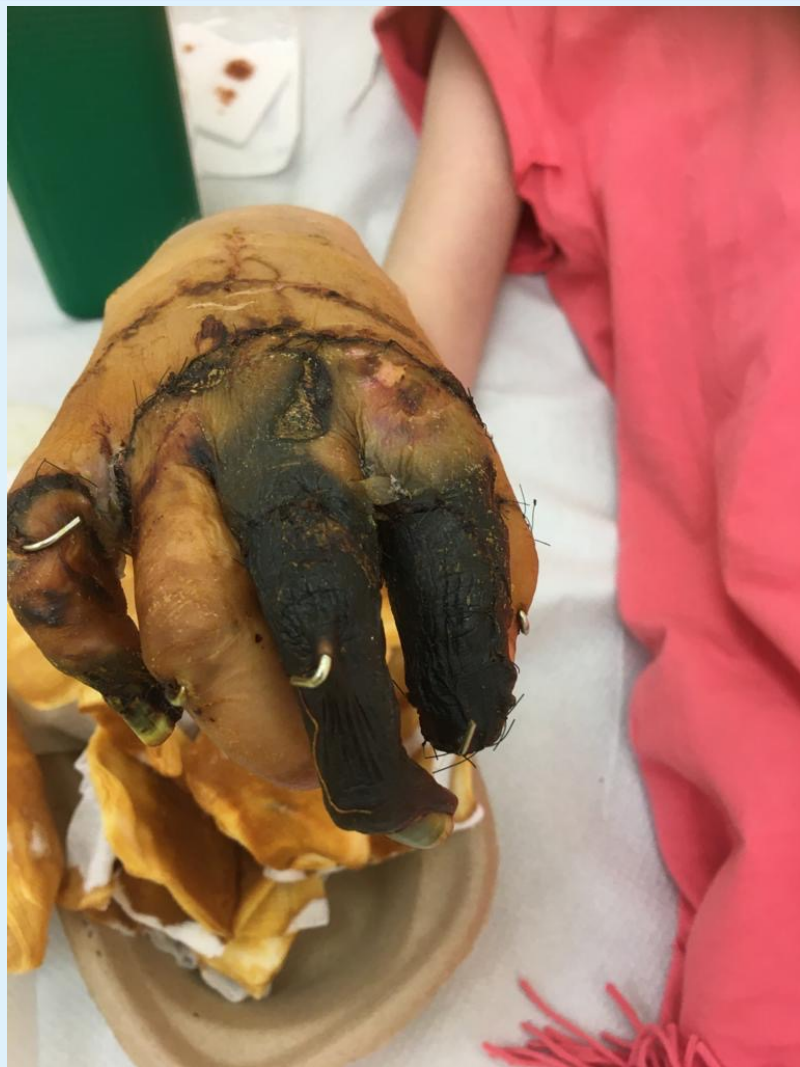19.10.2020 - převaz

23.10.2020 - převaz, incip. suché nekrózy dist. článku III., V. prstu

29.10.2020 - převaz, avitalita II.,III. prstu a dist. čl. V. prstu

pravidelné převazy á 3dny na CDTaCH, s demarkujícími se nekrotizacemi II.,III., V.prstu

2. Kazuistika – dívka 11 let



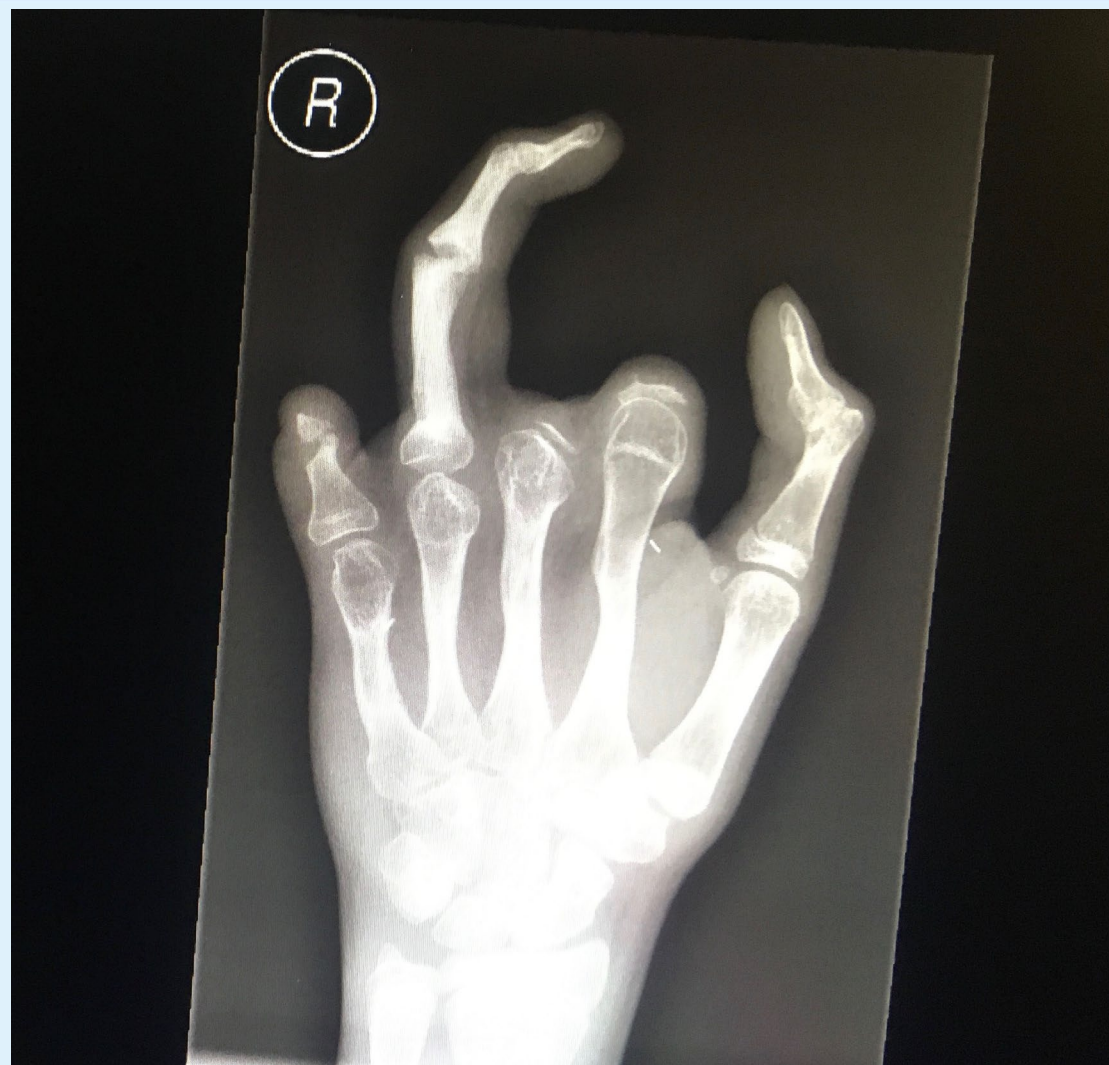
2. Kazuistika – dívka 11 let

Operace: 14.12.2020 - amputace V. prstu v PIP, amputace II., III. prstu v MP skloubení

10.den pacientka přeložena do centra dětské traumatologie a chirurgie FNO, kde pokračováno v rehabilitaci,, pravidelné převazy pravé ruky

65.den pacientka propuštěna do domácí péče v celkově dobrém stavu léčba zatím trvá

2. Kazuistika – dívka 11 let



- ✦ **Multidisciplinární spolupráce:**
 - dětský traumatolog
 - dětský intenzivista
 - lékaři popáleninové medicíny
 - lékaři plastické chirurgie
 - dětský psycholog
 - rehabilitace
 - protetik

Děkuji za pozornost