

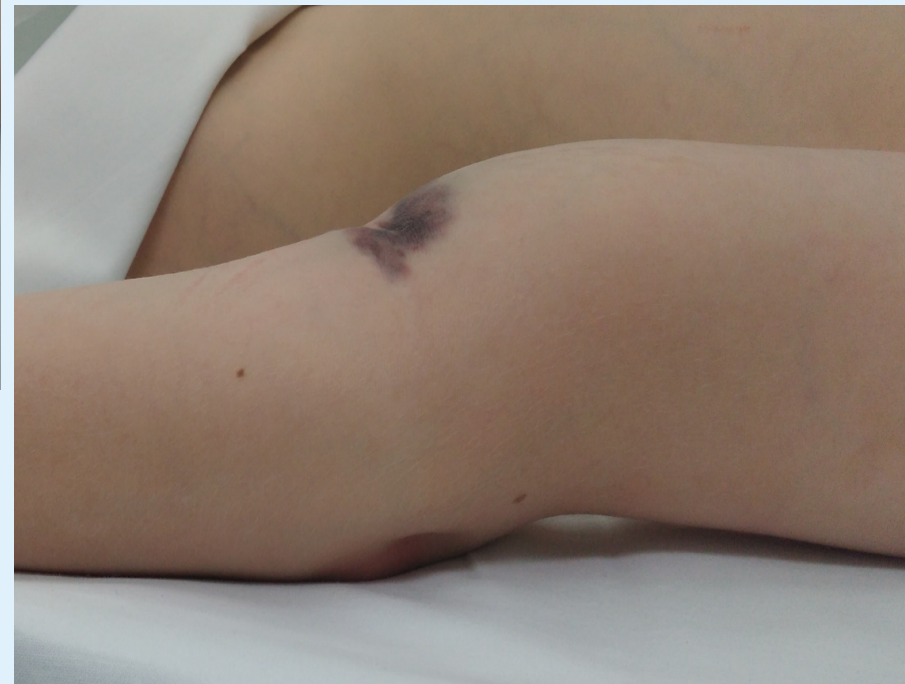
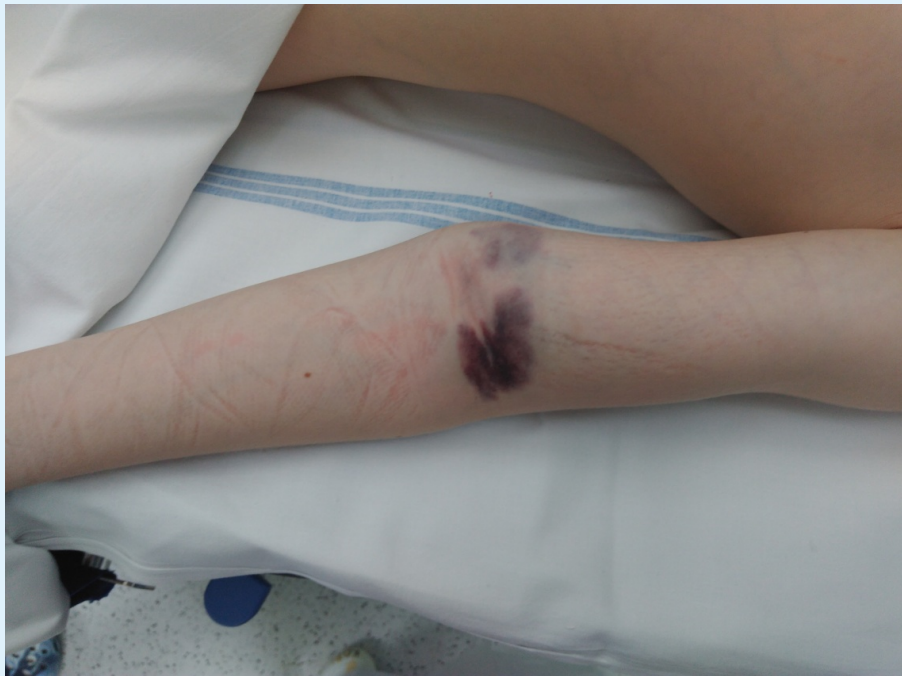
Otevřená suprakondylická zlomenina humeru – ať žije skákáací hrad

**Kopáček I., Viskupič M., Slívová I.², Pleva L.,
Klinika úrazové chirurgie FN Ostrava – Centrum
dětské traumatologie a chirurgie,
Chirurgická klinika FN Ostrava²**



- Nejzávažnější zlomeniny dětského věku (komplikace časné a pozdní, poruchy růstu)
- Nutná centralizace do CDT a včasná operativní léčba
- Sehraný a zkušený operační tým
- Nutná dlouhodobá dispenzarizace

Typická suprakondylická zlomenina humeru

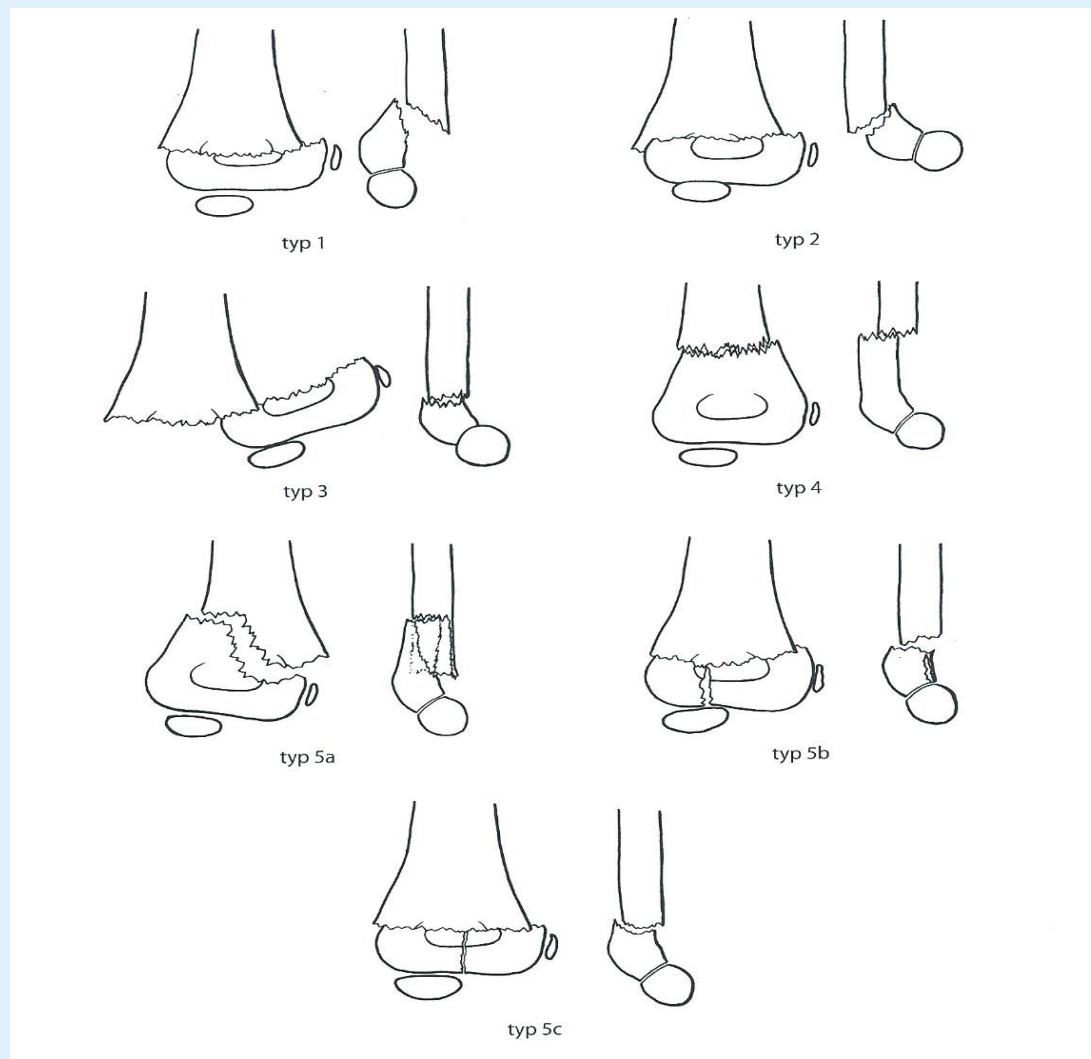


Suprakondylické zlomeniny humeru

Klasifikace dle morfologie Havránek

- **Typ 0** - nedislokovaná zlomenina
- **Typ 1** - extenční zlomenina
- **Typ 2** - flekční zlomenina: vzácná
- **Typ 3** - indiferentní zlomenina
- **Typ 4** - vysoká zlomenina
- **Typ 5** - atypická suprakondylická zlomenina:
 - 5 a – šikmá zlomenina s vylomením jednoho pilíře
 - 5 b – zlomenina s účastí kondylu
 - 5 c – interkondylická zlomenina s disociovanou dislokací

Suprakondylické zlomeniny humeru



Suprakondylická zlomenina humeru

Kasuistika:

4 letá dívka vypadla ze skákacího hradu na trávník.

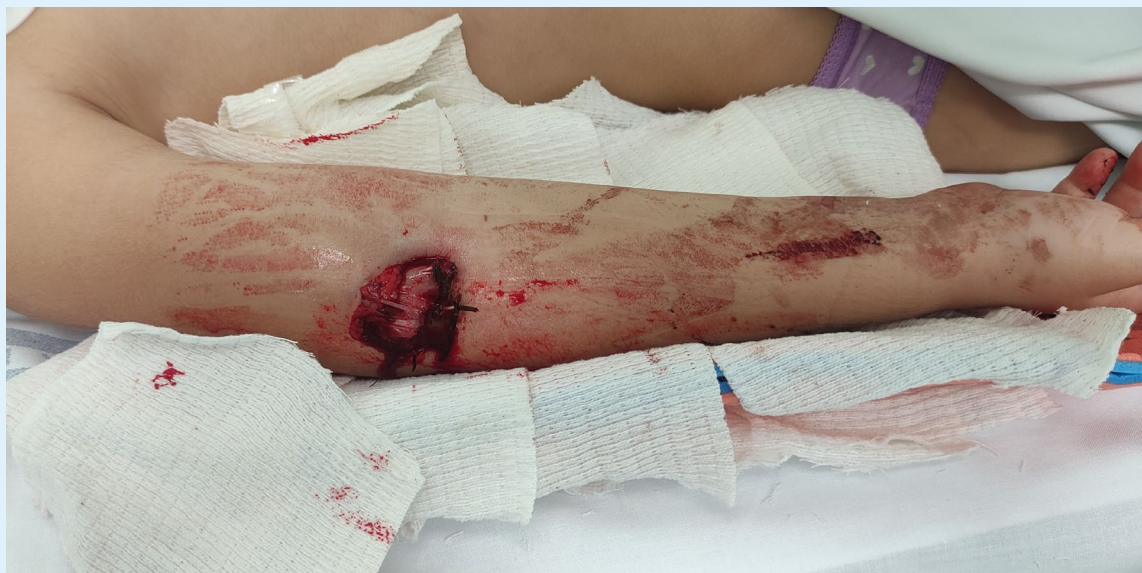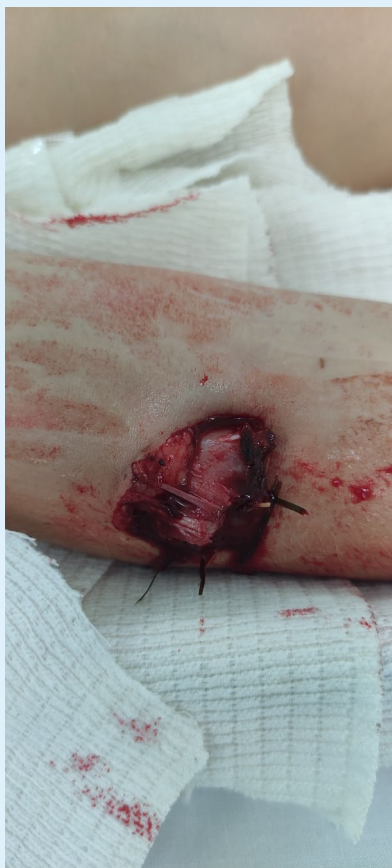Převoz LZS, RTG provedeny ve FNO

Otevřená suprakondylická zlomeniny humeru II.stupně

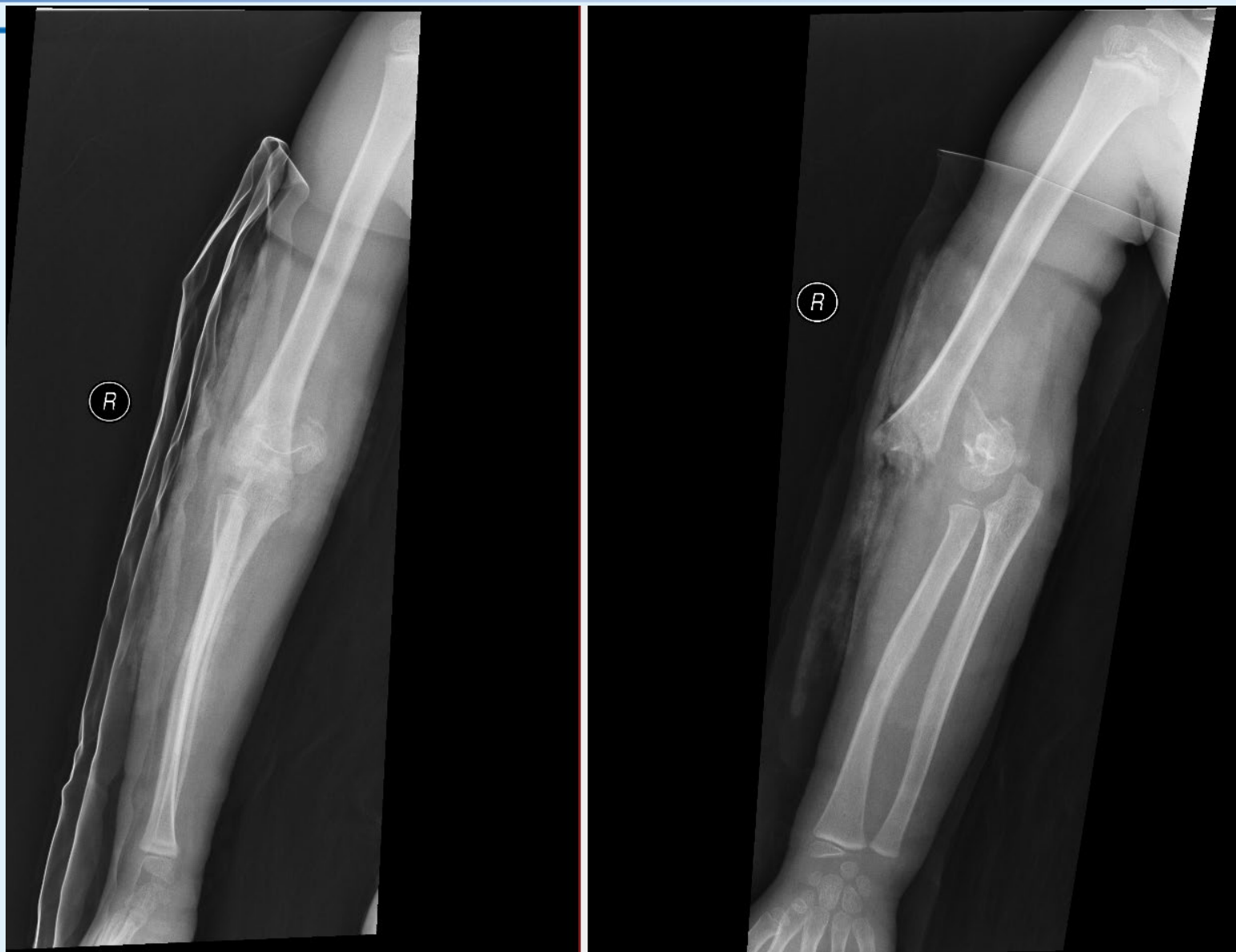Po základním vyšetření urgentní operace



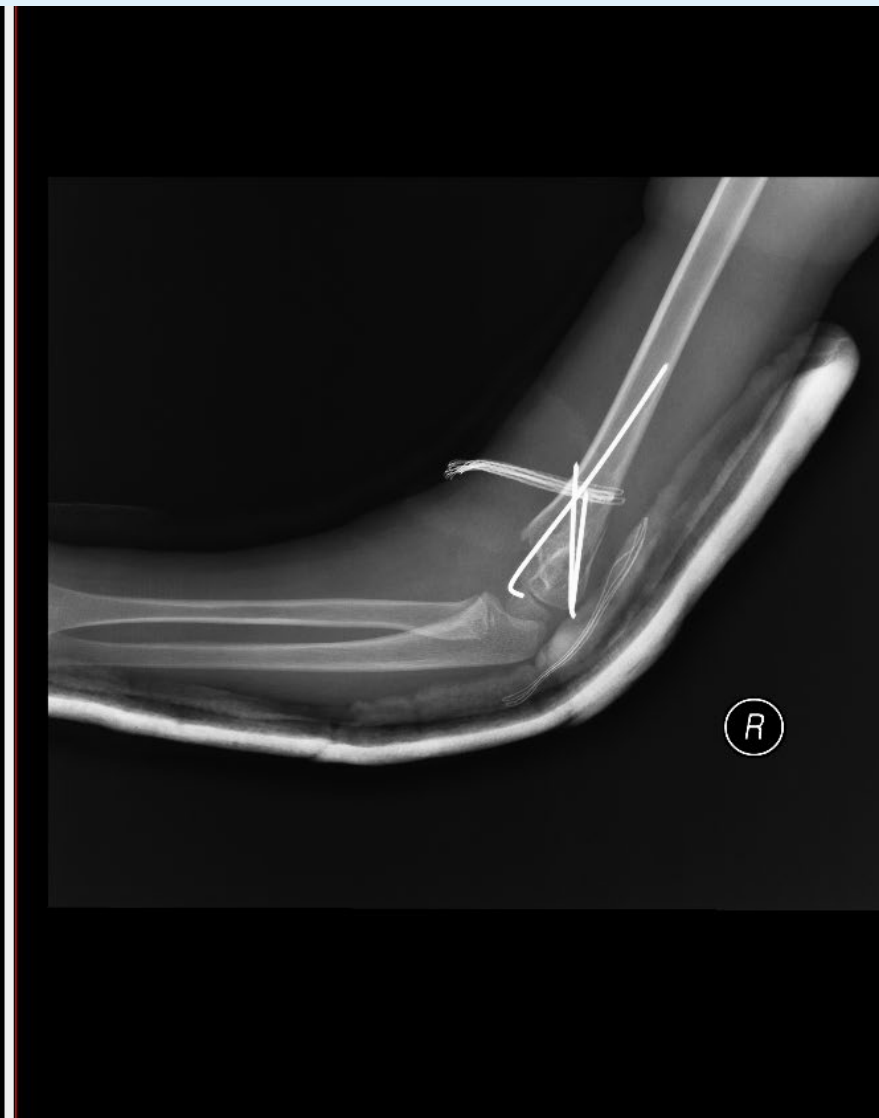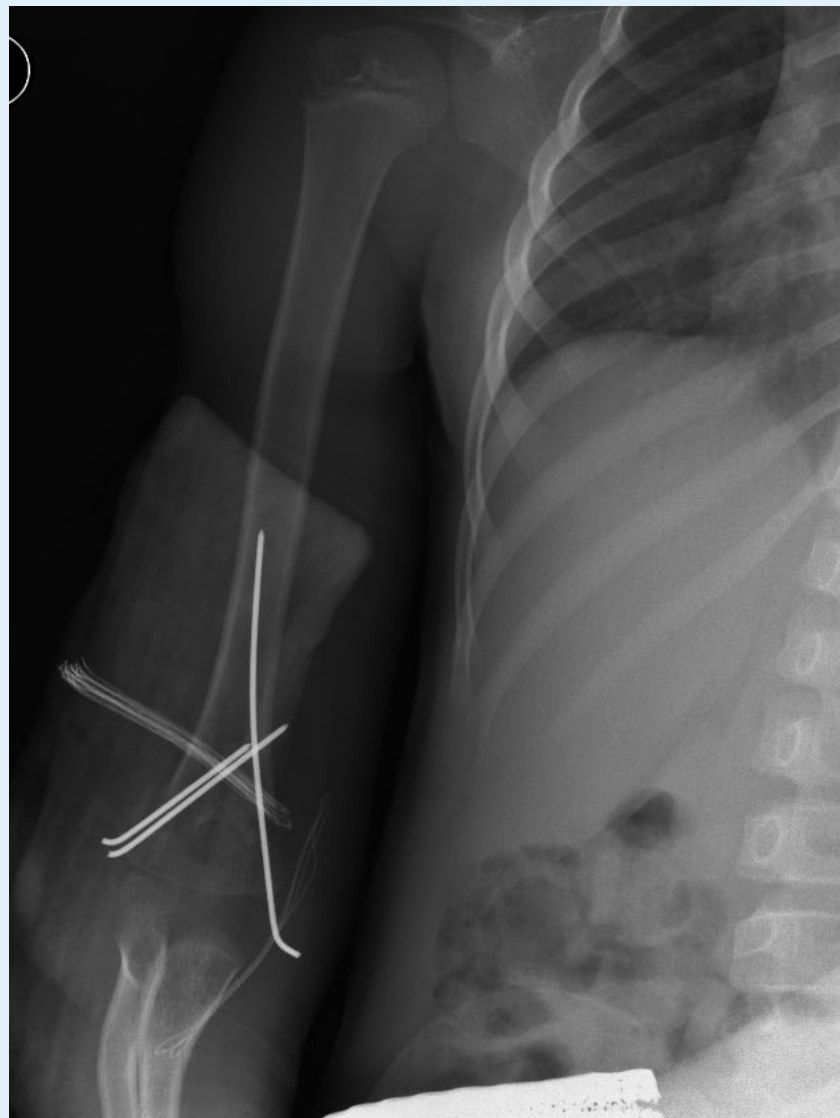
Suprakondylická zlomenina humeru



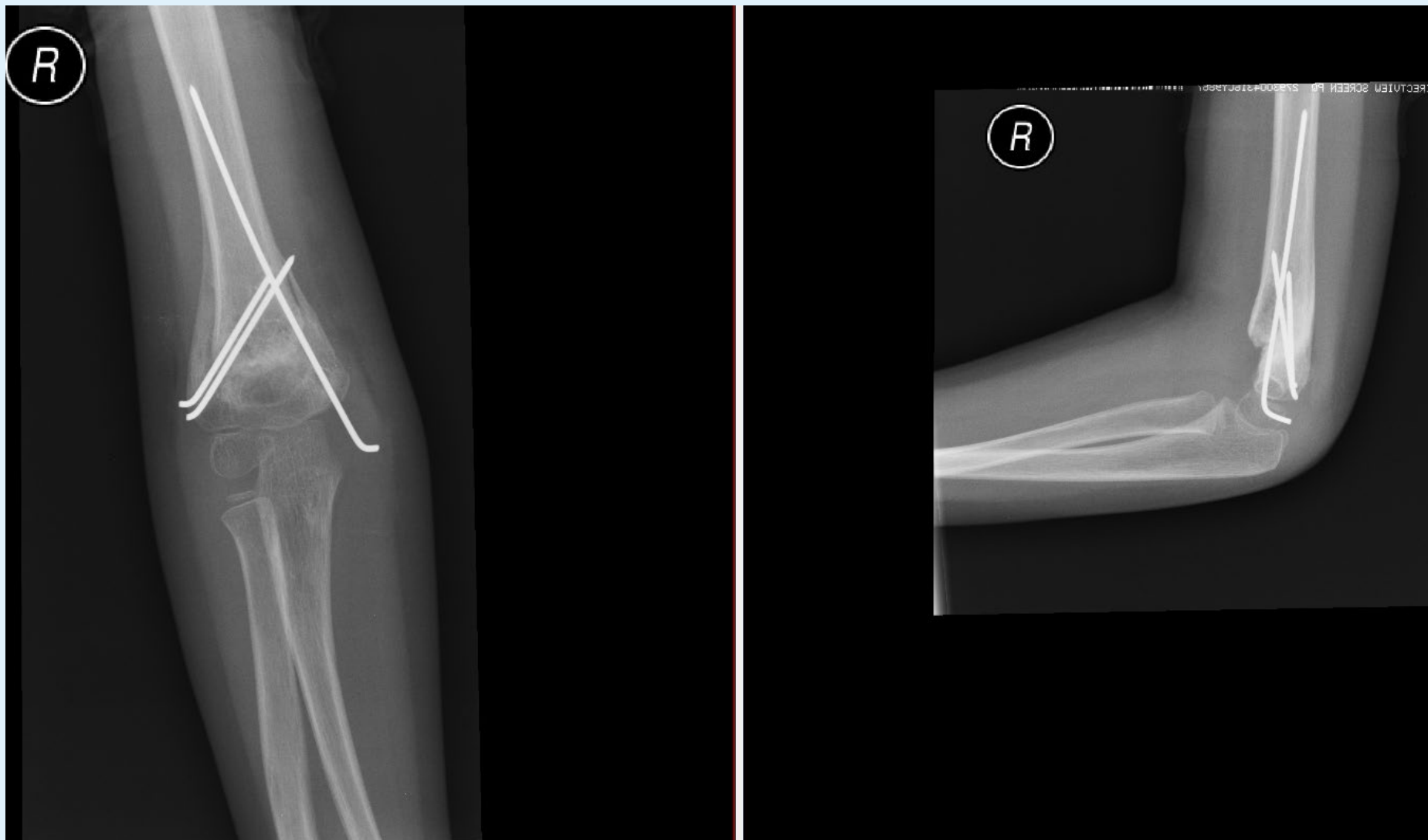
Suprakondylická zlomenina humeru



Suprakondylická zlomenina humeru



Suprakondylická zlomenina humeru



- Dívka v současné době cca 2 a půl měsíce od úrazu (12.9.2021)
- Poúrazová pareza n.radialis, dle neurologa v regresi

Je velmi vhodné soustředit léčbu suprakondylických zlomenin, zvláště

hrubě dislokovaných (Gartland III, Havránek I a III s hrubou dislokací) do specializovaných center.

Hrubě dislokovanou suprakondylickou zlomeninu je třeba urgentně řešit bez časové prodlevy.

ZÁVĚR

Z těchto důvodů je velmi vhodné soustředit léčbu suprakondylických zlomenin, zvláště hrubě dislokovaných (Gartland III, Havránek I a III s hrubou dislokací) do specializovaných center kde je k dispozici 24 hodin možnost angioCT a cévní chirurgie.

Hrubě dislokovanou suprakondylickou zlomeninu je třeba urgentně řešit bez časové prodlevy.