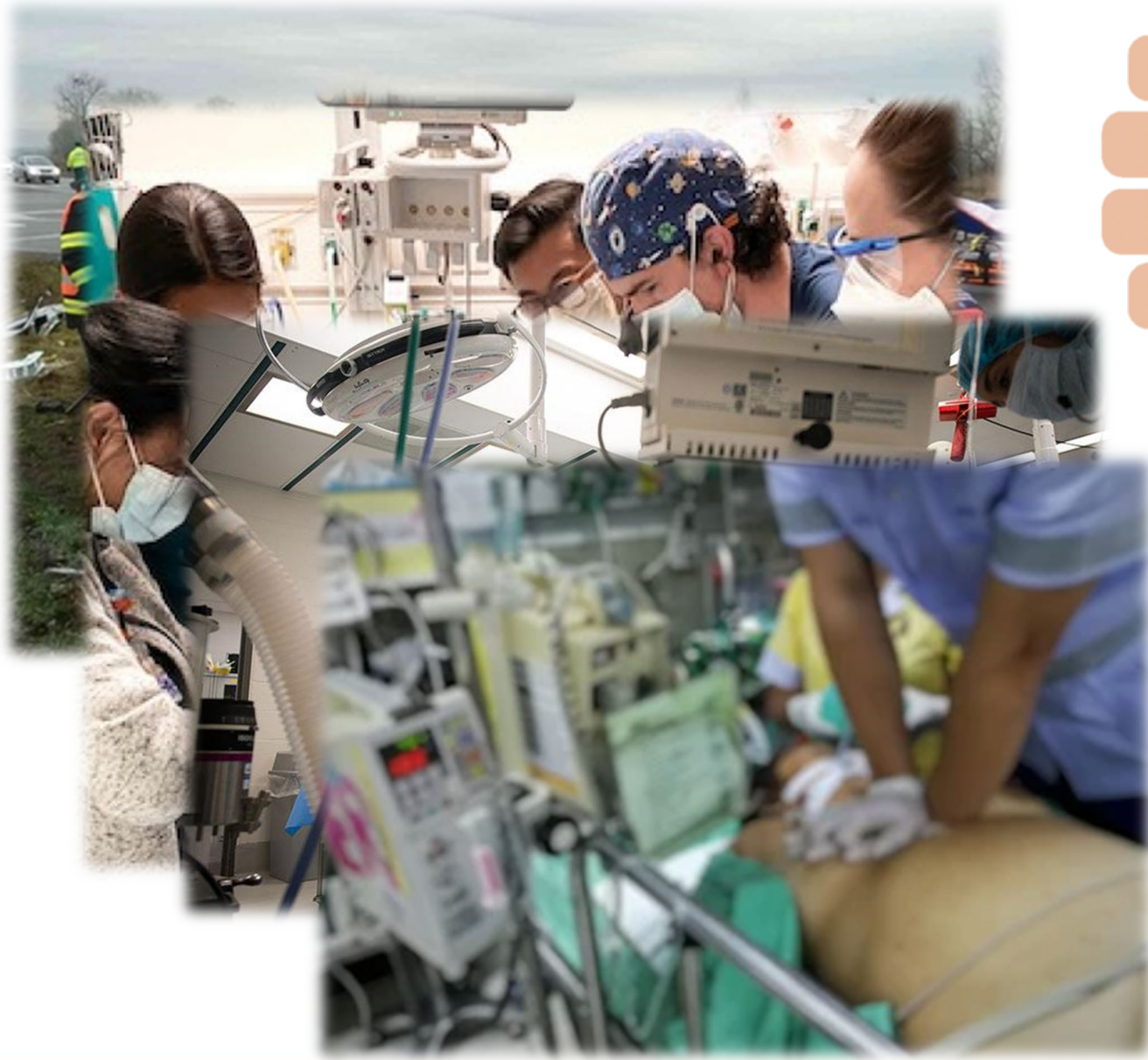

# I. OS. - alternativa PIV v urgentní situaci


Jana Kubalová

Zdravotnická záchraná služba Zlínského kraje, 2023





**(X)ABCDE**



# I. OS. VSTUP= 1. ALTERNATIVA K NEZDAŘENÉMU PIV



**EUROPEAN  
RESUSCITATION  
COUNCIL**



- Děti zástava oběhu nebo dekompenzovaný šok (adrenalin, tekutiny):  
i. os = 1. volba (manuál EPALS, CPR GL 2021)

**ORIGINAL RESEARCH**

**Open Access**

# Efficacy of the EZ-IO<sup>®</sup> needle driver for out-of-hospital intraosseous access - a preliminary, observational, multicenter study

Richard Schalk<sup>1</sup>, Uwe Schweigkofler<sup>2</sup>, Gösta Lotz<sup>1</sup>, Kai Zacharowski<sup>1</sup>, Leo Latasch<sup>3</sup> and Christian Byhahn<sup>1\*</sup>

**Table 1 Indications for EZ-IO<sup>®</sup> use in 74 patients**

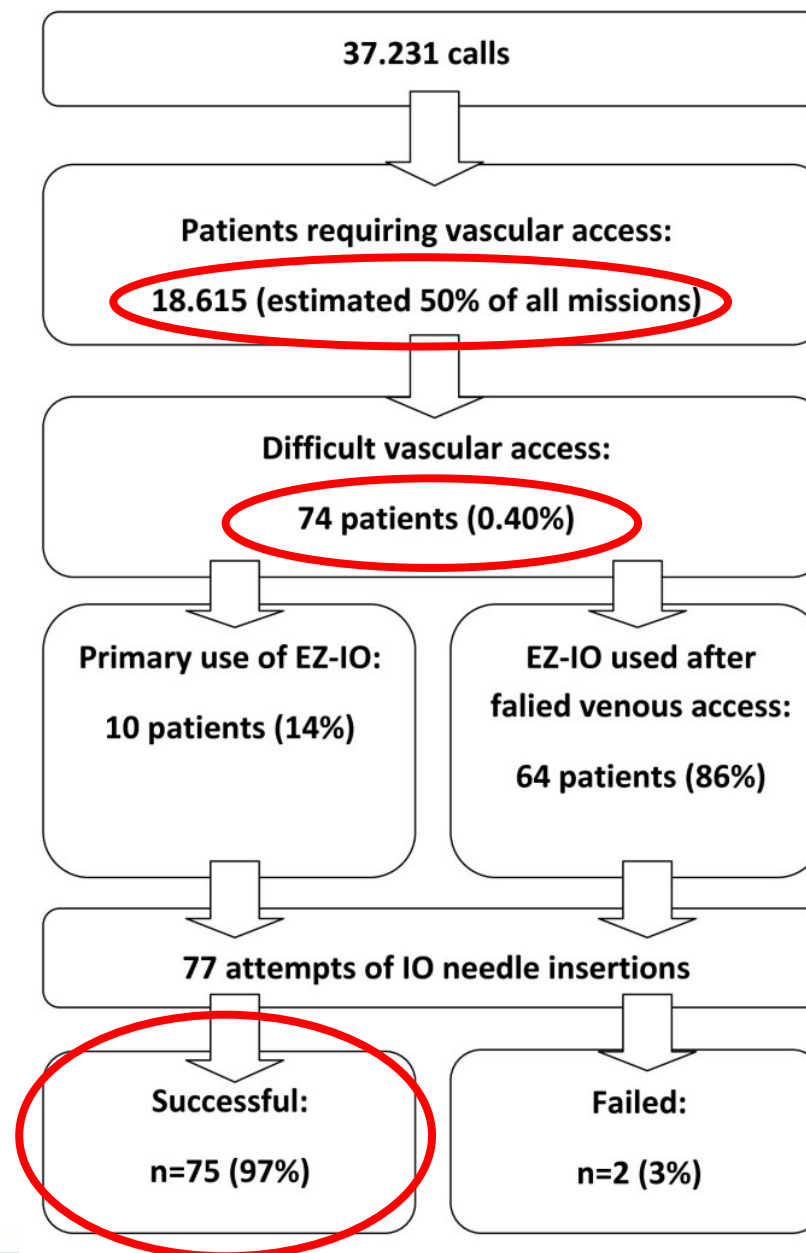
Diagnosis	n and (%)
Cardiac arrest	41 (56%)
Multiple trauma	15 (20%)
Myocardial ischemia	5 (7%)
Pulmonary edema	4 (5%)
Drug poisoning	4 (5%)
Stroke/Intracerebral hemorrhage	3 (4%)
Gastrointestinal hemorrhage	2 (3%)

**Table 2 Previous personal experience with IO needle placement**

Previously placed intraosseous needles (n = 63 EP/PM)*				
None	1-5	6-10	> 10	
25 (40%)	32 (50%)	3 (5%)	3 (5%)	

Data are number and (%)

EM: emergency physician PM: paramedic







## Moje statistika

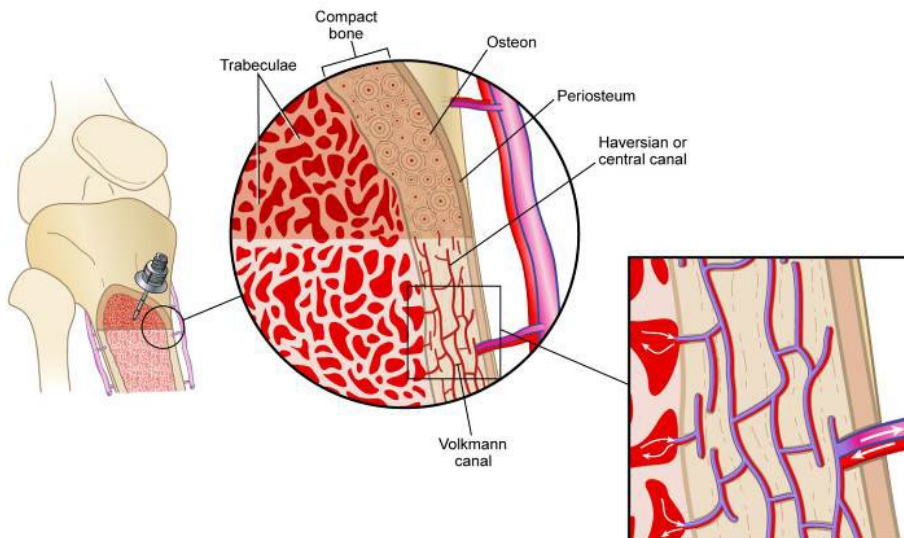

URGENTNÍ SITUACE  
OBTÍŽNÝ PIV VSTUP

- 4/22 - \*2019 – st. po tonutí, KPR, prox. tibie (1. VS)
- 4/22 - \*1981 – DN OA, polytrauma, st. po KPR, humerus
- 4/22 - \*2021 – kraniotrauma, prox. tibie (1. VS), dist. femur (LZS)
- .....
- 5/21 - \*1978 – DN motorka, polytrauma, humerus
- 3/21 - \*1947 – KPR, susp. PE, humerus
- 3/21 - \*1955 – KPR, tibie prox. (1. VS)



# Proč to funguje?

- Ve dřeni hustá síť cév
- Krevní proud rychlý
- Dřeň nezkolabuje
- Léky a tekutiny rychle dosáhnou centrálního cévního řečiště **IO = PIV = efektivní varianta PIV**



Miller, LJ, Kuhn JG, Von Hoff, DD. Does IO equal IV? Prehosp Emerg Care 2005; 9:102

1922 – Drinker et al. – léky a infúze aplikované do kostní dřeni (sternum) se rychle vstřebají do centrálního řečiště

1942 - Papper – doba vstřebání léků do centrálního řečiště je u IV podání a IO identická

# Semi-automatické Arrow EZ-IO™ - EZ (Easy) IO (IntraOsseal) access



- Rychlejší zavedení
- Vysoké procento úspěšnosti
- Minimální riziko komplikací
- Lepší, než manuální a jiné semi-automatické pomůcky

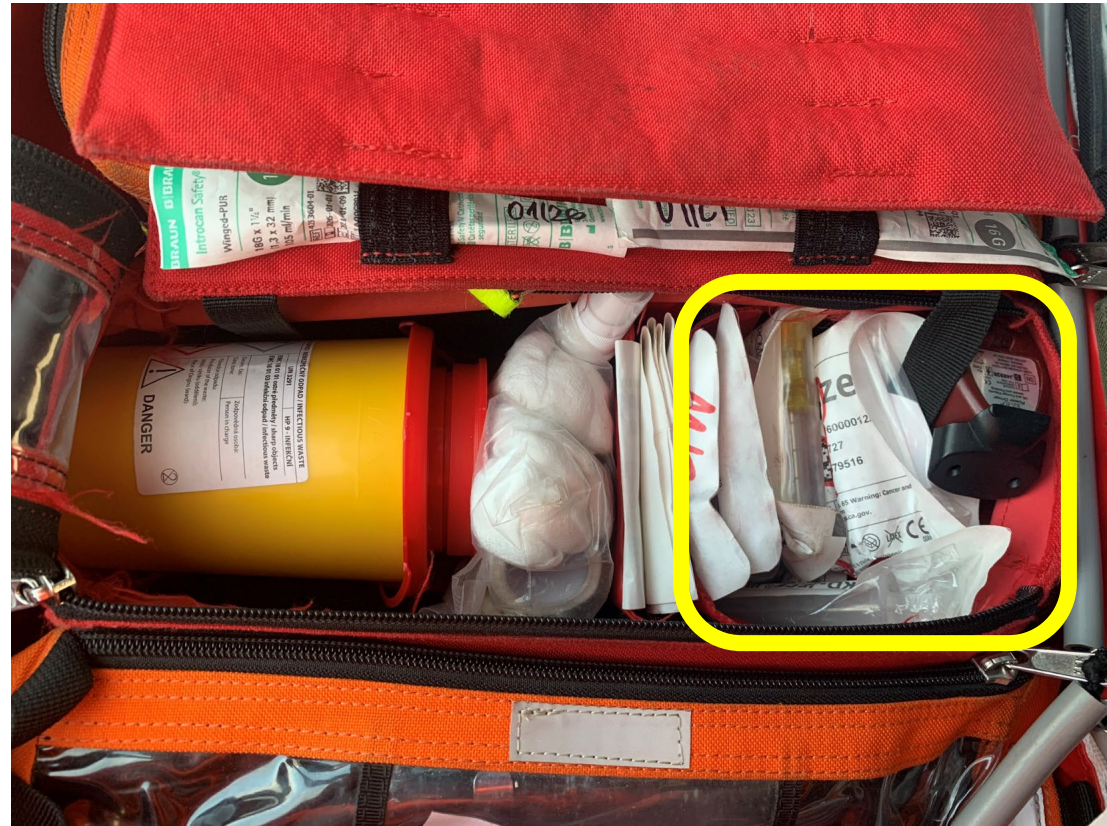Efficacy and safety of the EZ-IO™ intraosseous device: Out-of-hospital implementation of a management algorithm for difficult vascular access<sup>☆,☆☆</sup>

Nicolas Gazin<sup>a</sup>, Harold Auger<sup>a</sup>, Patricia Jabre<sup>a,b,c</sup>, Christine Jaulin<sup>a</sup>, Eric Lecarpentier<sup>a</sup>, Catherine Bertrand<sup>a</sup>, Alain Margenet<sup>a</sup>, Xavier Combes<sup>a,\*</sup>

*Weiser G et al, Current advances in intraosseous infusion - a systematic review, Resuscitation, 2012 Jan;83(1):20-6. doi: 10.1016/j.resuscitation.2011.07.020. Epub 2011 Aug 24. (179 => 10)*

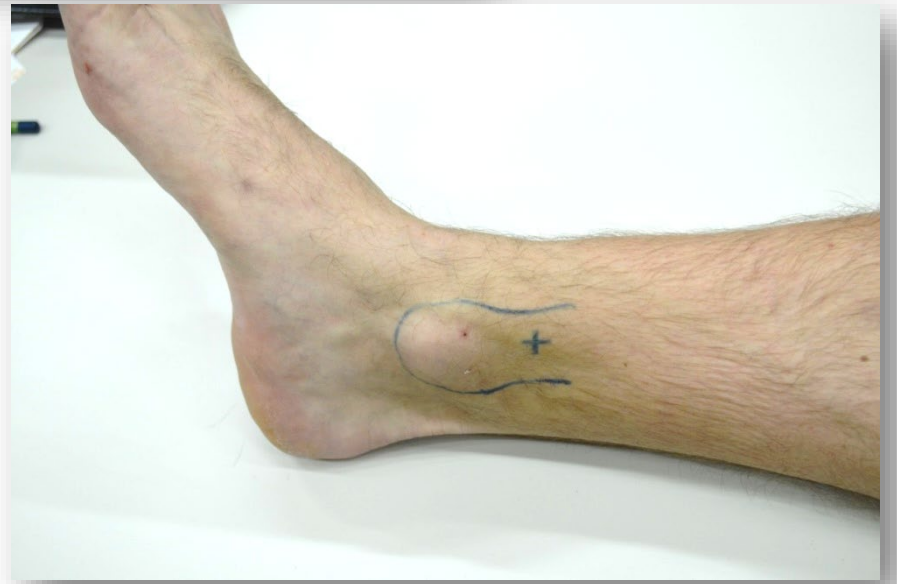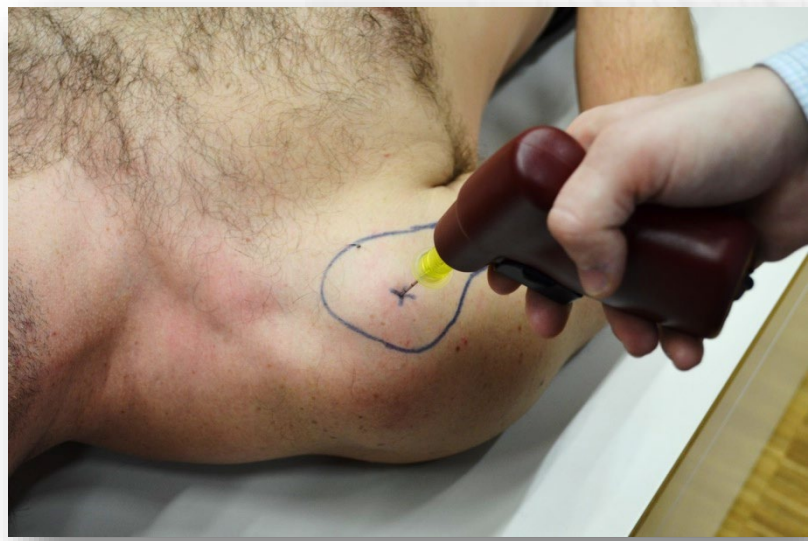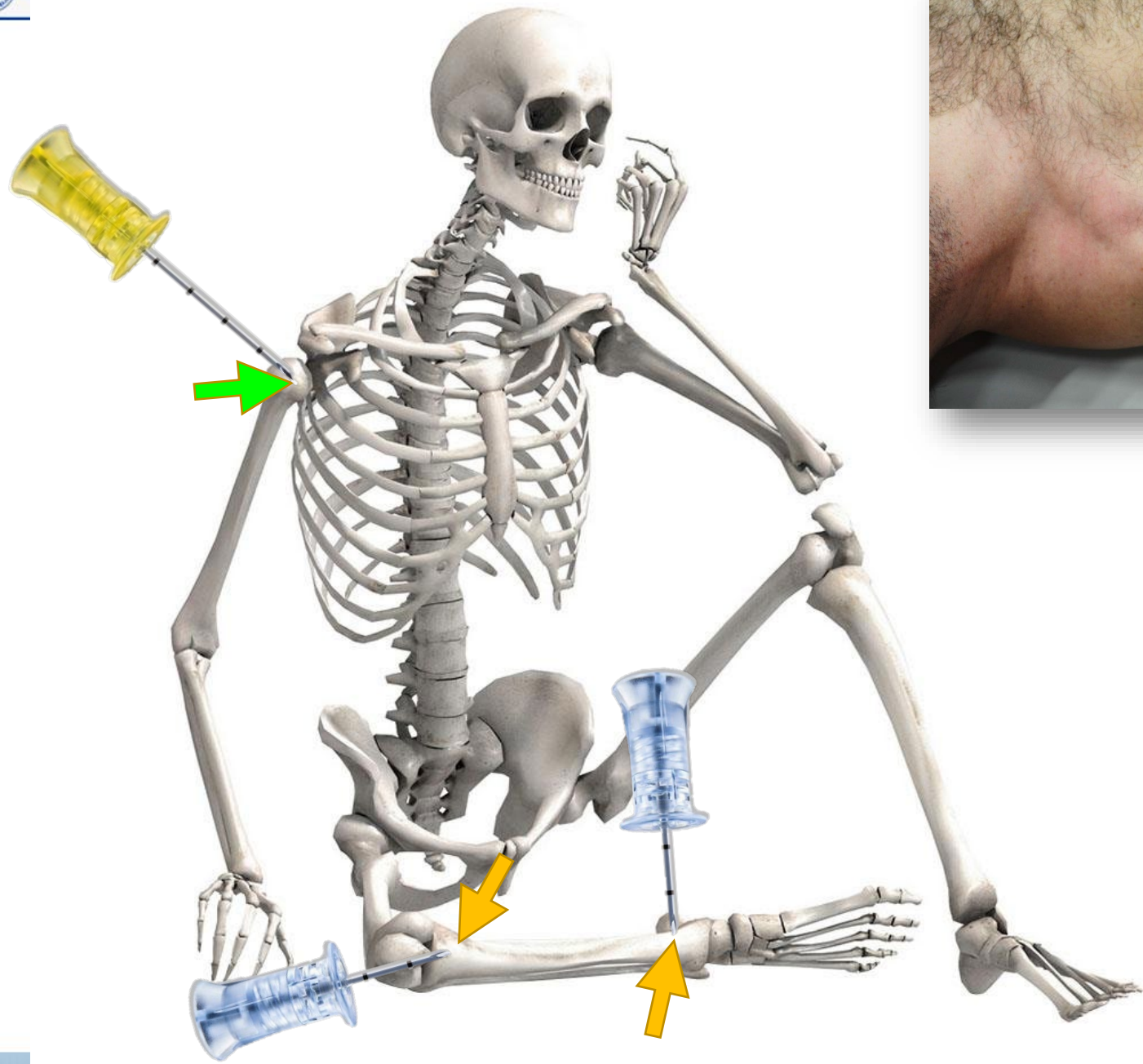
*Klause A, Williams B., Intraosseous access in the prehospital setting: literature review. Prehosp Disaster Med. 2012 Oct;27(5):468-72. doi: 10.1017/S1049023X12001124. Epub 2012 Aug 9. (2100 => 20)*

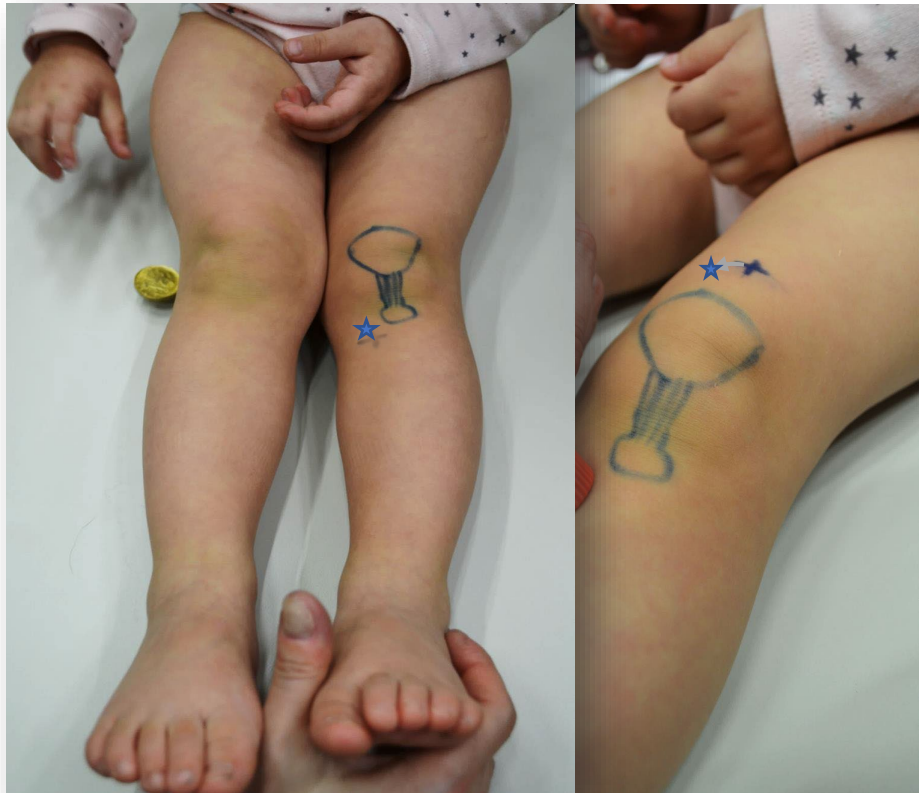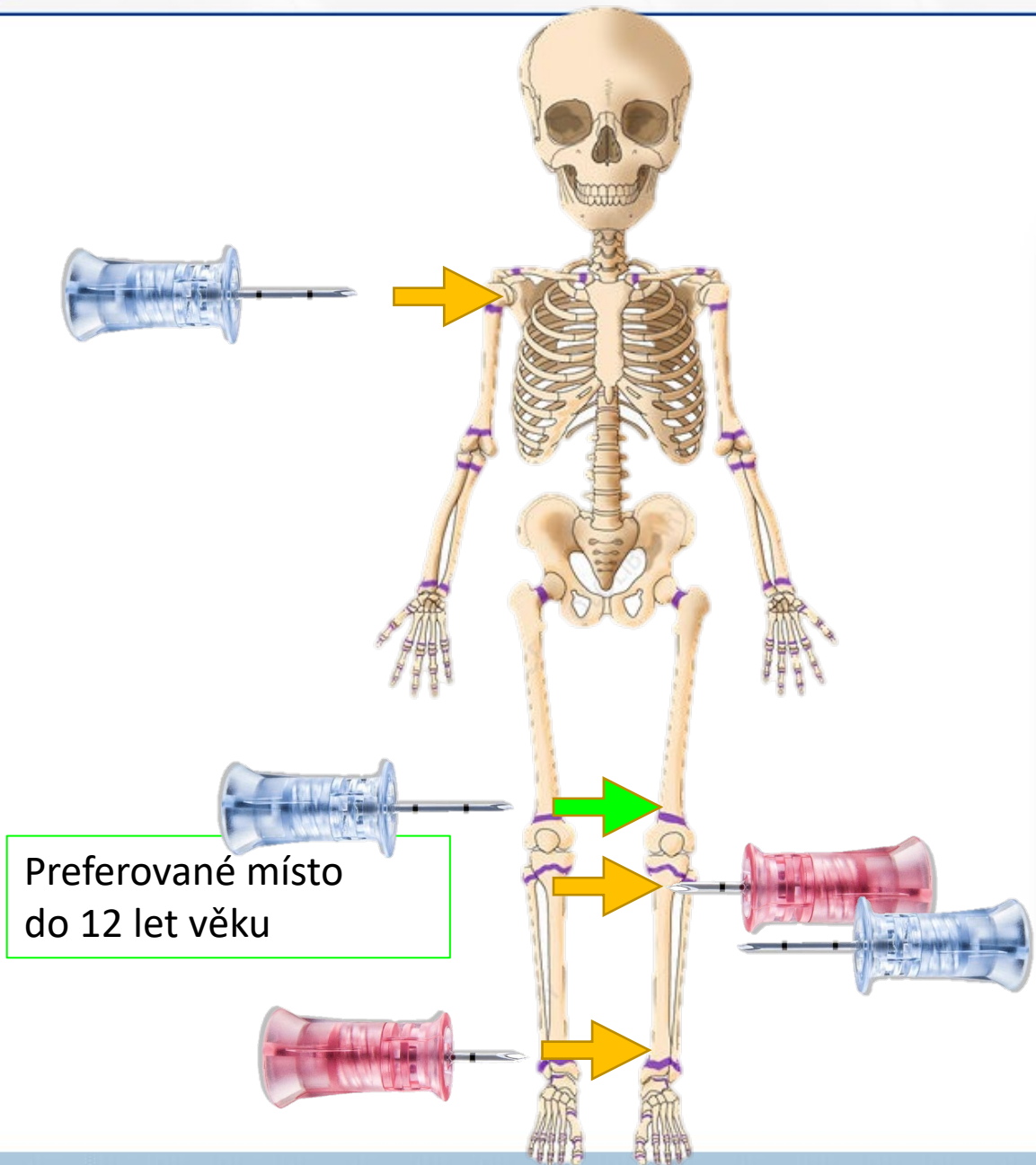








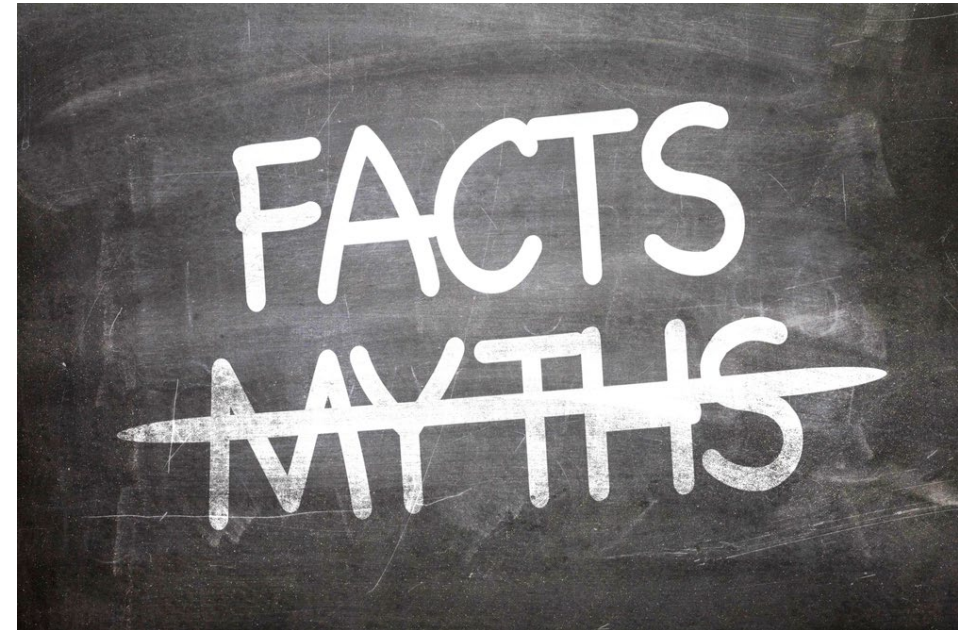






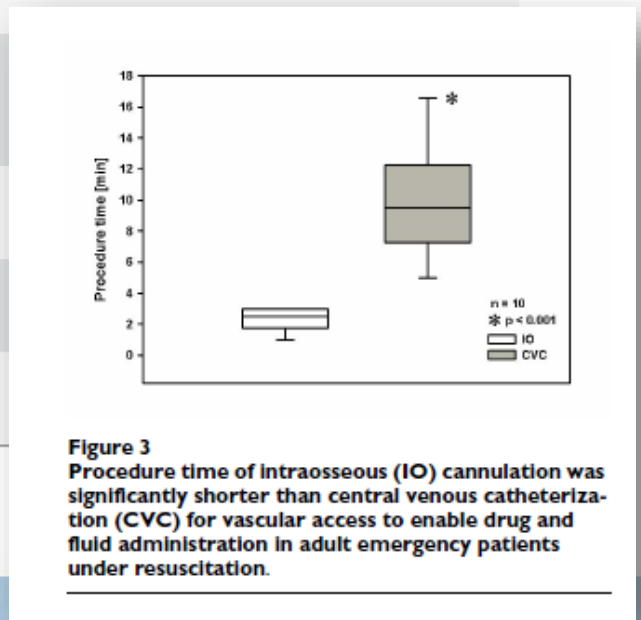
# Mýty? Fakta? Otázky?

- CVK je zavedený stejně rychle?
- Průtok je pomalý?
- Laboratorní odběr?
- Může sestra zajistit humerus?
- Riziko vážných komplikací?

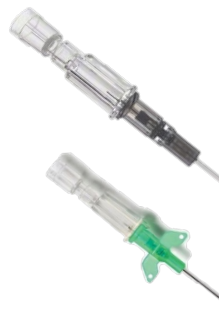

Participants	Grading						Insertion time [sec]			Attempt [number]		
	[1 = excellent to 6 = failure]											
	Participant			Observer								
	EZ-IO tibia	EZ-IO humerus	FASTR	EZ-IO Tibia	EZ-IO humerus	FASTR	EZ-IO tibia	EZ-IO humerus	FASTR	EZ-IO tibia	EZ-IO humerus	FASTR
Mean value	1.3	2.0	1.6	1.0	1.4	1.1	17.0	29.1	32.6	1.1	1.2	1.1
Standard deviation	0.5	0.8	0.8	0.2	0.6	0.2	7.2	42.3	20.6	0.3	0.4	0.2
Median	1	2	1	1	1	1	15	19	30	1	1	1
Minimum	1	1	1	1	1	1	8	5	14	1	1	1
Maximum	2	3	3	2	3	2	33	210	110	2	2	2
<i>p</i> value (ANOVA)	0.008		0.012			0.165			0.209			
<i>post hoc analysis (if applicable)</i>	<h1>Rychlost zavedení</h1>											
EZ-IO tibia vs. EZ-IO humerus	0.006		0.025									
EZ-IO humerus vs. FASTR	0.390		0.039									
EZ-IO tibia vs. EZ-IO humerus	0.349		1.0									

doi:10.1371/journal.pone.0143726.t001



# Flow rate



**Table 2** Comparison of flow rates with/without pressure bag

Flow rate	Tibia (mL/min)	Humerus (mL/min)
No pressure bag	73.0 (35.4)	84.4 (37.5)
With pressure bag	165.3 (112.5)	153.2 (65.0)
Difference	-92.3	-68.8
95% CI	-132.2 to -52.3	-99.0 to -38.7

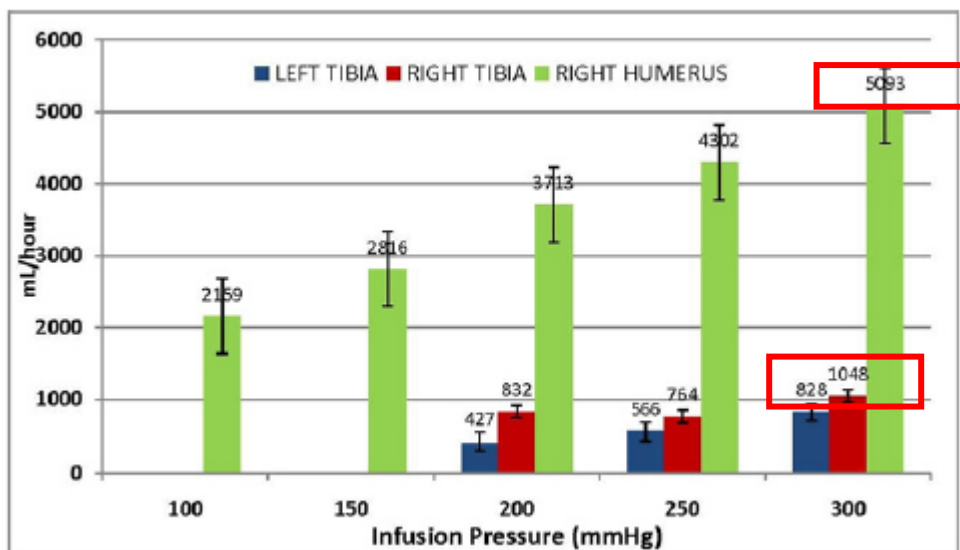
Published in The American journal of emergency medicine 2009

[An observational, prospective study comparing tibial and humeral intraosseous access using the EZ-IO.](#) M. Ong, Y. Chan, J.

Oh, A. Ngo

## 467 A Two-Phase Study of Fluid Administration Measurement During Intraosseous Infusion

Miller L, Philbeck T, Montez D, Puga T/Vidacare Corporation, San Antonio, TX



**Table 2** Flow rates of devices

Intravenous catheter	Rate of flow with gravity (ml/min)	Rate of flow with pressure (ml/min)	Rate of flow with Bionector (ml/min)	Percentage increase with pressure	Percentage decrease with Bionector
14G 50 mm cannula	236.1	384.2	138.3	62.7%	-41.4%
14G 14 cm Abbocath	197	366	131.3	85.8%	-33.4%
16G 50 mm cannula	154.7	334.4	109.6	116.2%	-29.2%
14G 15 cm Leadercath	117.3	211.1	101.1	80%	-13.8%
18G 45 mm cannula	98.1	153.1	80.3	56%	-18.1%
16G distal port triple lumen central line	69.4	116.1	67.4	67.3%	-2.88%
20G 33 mm cannula	64.4	105.1	58.5	63.2%	-9.17%
22G 25 mm cannula	35.7	71.4	34.7	100%	-2.80%
18G proximal port triple lumen central line	29.7	79.3	28.7	167%	-3.37%

## 79 Intraosseous Pressure Infusion Comparison Using a Rapid Infusion Device and a Pressure Bag In a Swine Model

Lairet JR, Bebartha V, Lairet K, Kacprowicz R, Johnson R, Pitotti R, Bolleter S, Cowart J, Bush A/Wilford Hall Medical Center, San Antonio, TX; US Army Institute of Surgical Research, Ft Sam Houston, TX; Wright Patterson AFB, WPAFB, OH; San Antonio AirLife, San Antonio, TX; 59th Clinical Research Division, San Antonio, TX

Site	Rate of infusion (mL/min)	Mean pressure (mmHg)
Proximal Humerus PB	115	394 (380 - 422)
Proximal Humerus RID	79	239 (180 - 278)
Proximal Tibia PB	81	471 (458 - 491)
Proximal Tibia RID	47	270 (260 - 288)
Femoral Vein Introducer PB	170	147 (133 - 155)

PB = pressure bag system; RID = rapid infusion device; Rate = mL/min; Pressure = mmHg



# Průtok kanylou

• Hagen-Poiseuilleův zákon:  $Q = \pi r^4 \cdot \Delta P / 8 \mu l$

- $Q$  = průtok
- $r$  = poloměr kanyly
- $\Delta P$  = tlakový gradient mezi začátkem a koncem
- $M$  = viskozita podávaného roztoku
- $l$  = délka kanyly

⇒ průtok závisí přímo úměrně na čtvrté mocnině poloměru

⇒ průtok krátkou kanylou zavedenou do PŽ ( $l=4,5\text{cm}$ ) bude min.  $3x \uparrow$  než průtok katétrem téhož kalibru zavedeném do CŽ ( $l=15 - 20\text{cm}$ )



# POC laboratorní diagnostika

- *Analysis of intraosseous blood samples using an EPOC point of care analyzer during resuscitation, Tallman 2017*
  - Závěr: výsledky srovnatelné pro pH, bikarbonát, sodík, BE, laktát
- *Intraosseous blood samples for point-of-care analysis: agreement between intraosseous and arterial analyses, Jousi et al., 2017*
  - Výsledky: IO vs art. krev - srovnatelné pH, glukóza, laktát. K<sup>+</sup> lehce vyšší u IO, BE a bikarbonát lehce vyšší, Na a Ca lehce nižší u IO, hodnoty krevních plynů jsou mezi v IO a art. odběrem. Hb, HCT variabilní

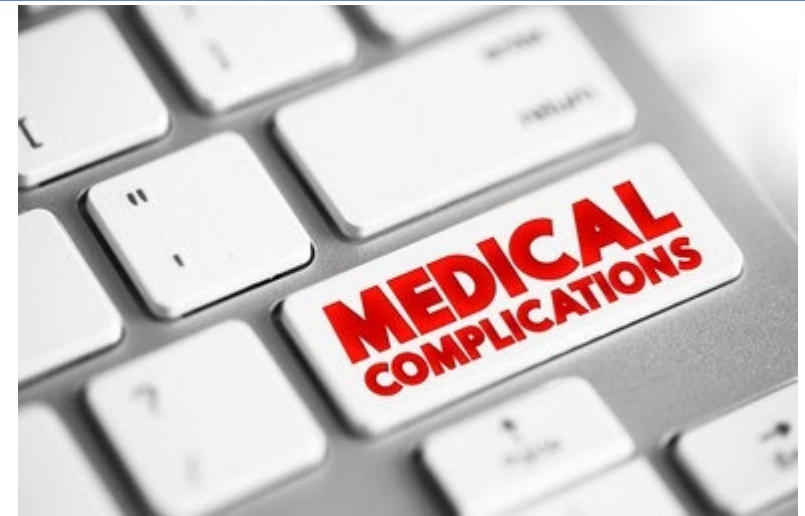

# NLZP a I.OS. – ČR Vyhláška 55, 2011, §17

- Zdravotnický záchranář – indikuje i provádí IOS
- Řidič vozidla ZZS – pod přímým vedením ano
- Neexistuje „oficiální certifikace“ – vzdělávání zajišťuje zaměstnavatel, Teleflex – tréninkový program pro EZ-IO17®



# Máme se bát komplikací?



- Výchozí podmínky – kritický pacient, PIV nelze, stresová situace
- Četnost zavedení spíše nízká, četnost zavedení na 1 osobu spíše raritní
- Úspěšnost metody 71 – 100%





## Complication with Intraosseous Access: Scandinavian Users' Experience

Peter Hallas, MD,\* Mikkel Brabrand, MD,<sup>†</sup> and Lars Folkestad, MD<sup>‡</sup>

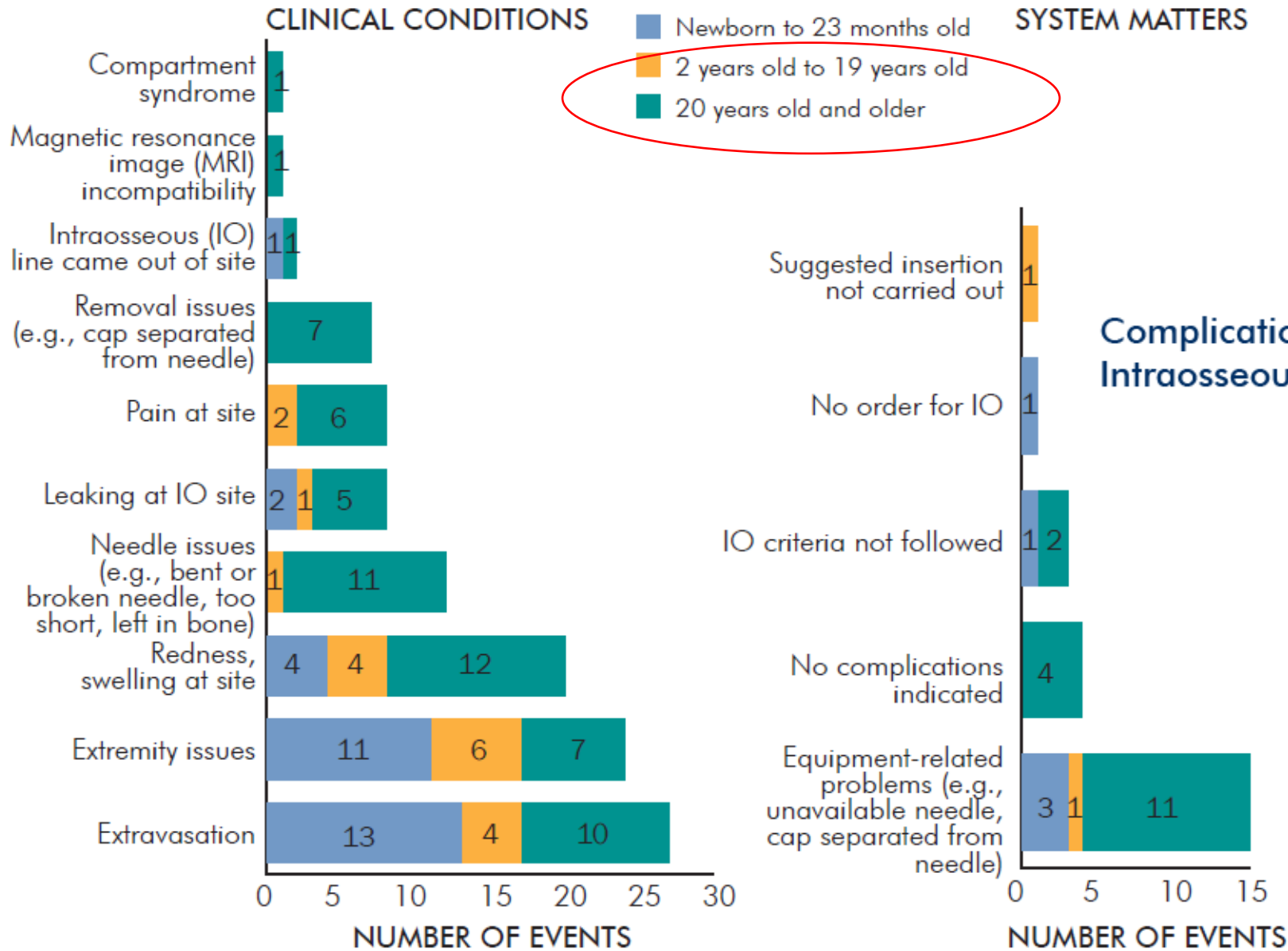
Complication with Intraosseous Access

Hallas et al

**Table.** Complication rate with intraosseous access (IO) reported by Scandinavian users - listed by device.

IO-equipment used	All	%	EZ-IO	B.I.G	Cook	Others	p-value*
Cases reported	1,802	100.0	861	255	418	268	
<b>Start complications</b>							
Equipment difficult to assemble	36	2.0	4	21	5	6	< 0.0001
Difficult to identify correct anatomical site	57	3.2	28	17	5	7	0.0013
Bended or broken needle	72	4.0	11	17	20	24	< 0.0001
Patient discomfort / pain	128	7.1	73	13	20	22	0.0663
Difficult to penetrate the periosteum	186	10.3	18	56	51	61	< 0.0001
Difficult to aspirate bone marrow	221	12.3	92	51	38	40	< 0.0001
<b>Complications in use</b>							
Difficult to inject fluid and drugs	133	7.4	59	33	27	14	0.0026
Slow infusion despite use of pressure bag	159	8.8	77	32	34	16	0.0610
Displacement after insertion	153	8.5	47	50	38	18	< 0.0001
Extravasation	66	3.7	25	12	17	12	0.4089
<b>Late complications</b>							
Compartment syndrome	10	0.6	6	1	1	2	0.796
Osteomyelitis	7	0.4	4	1	1	1	1.000
Skin infection	6	0.3	4	1	1	0	0.829

Figure 3. PA-PSRS Intraosseous Line Clinical Conditions and System Matters, January 1, 2006, through December 31, 2015 (N = 90)\*



Lea Anne Gardner, PhD, RN  
 Senior Patient Safety Analyst  
 Pennsylvania Patient Safety Authority

### Complications and Circumstances Pertaining to Intraosseous Lines

MS16579

\* 41.1% (37 of 90) of the event reports had two or more circumstances identified in the event narrative.



# Poranění růstové ploténky?

- Žádné abnormality na růstové ploténce při klinickém i rtg vyšetření u 3. – 4. týdenních prasat (FR, NaHCO<sub>3</sub>)

*Brickman KR, Rega P, Koltz M, Guinness M. Analysis of growth plate abnormalities following intraosseous infusion through the proximal tibial epiphysis in pigs. Ann Emerg Med. 1988 Feb. 17(2):121-3.*


- 23 dětí, prox. tibie, prům. věk 18.6m, zavedení 5 hodin, objem 225 ml, rtg vyš. za 29,2 m, porovnání obou končetin, žádné signifikantní změny mezi punktovanou a kontrolní končetinou

*Claudet I., Baunin C., Laporte-Turpin E., Marcoux MO, Grouteau E., Cahuzac JP: Long-term effects on tibial growth after intraosseous infusion: a prospective, radiographic analysis. Ped. Emerg. Care. 2003 Dec;19(6):397-401.*

## ULOMENÍ KATÉTRU PO INTRA – OSEÁLNÍM ZAVEDENÍ DO RAMENE

Počátkem srpna ošetřovaly naše výjezdové skupiny 64 - letého pacienta, kterého postihl epileptický záchvat typu GM ve veřejném prostoru. Stav byl komplikován ještě suspektní NPB - zvracení tmavého obsahu, anamnéza černé stolice. Pacient při příjezdu při vědomí, hypertenze, v průběhu ošetřování další GM, který spontánně odezněl. Vzhledem k nemožnosti zajistit periferní žilní vstup a nutnosti podání medikace, bylo přistoupeno k zavedení i. os. katétru. Byl zvolen přístup do hlavice humeru. Přístup funkční, zafixován pomocí fixátoru jehly.

Během transportu pacient zmatený, pravděpodobně přítomna i ebrieta, spontánně se polohuje na bok, příliš neposlouchá pokyny posádky. Posádka po dobu transportu hlídá ruku s katétre, aby s ní necvičil. Pacient je předán na chirurgické ambulanci, kde ošetřující lékař upozorněn na možnost provedení odběru z intraoseálního katétru.



Vstup je však třeba fixovat pomocí krytí i. os. jehly, u zavedení i. os. vstupu do hlavice humeru je také bezpodmínečně nutné zajistit fixaci horní končetinu k tělu. Při zdvižení paže (úmyslně či omylem) může dojít k luxaci katétru a jak je vidět i jeho zlomení. Stejně tak musí být poučen i přijímající personál cílového zdravotnického zařízení.

Po zajištění v. jugularis externa v nemocnici i. os. katétr vytažen, viz obrázek níže. Je jasně patrná deformace a ulomení cca 2 cm kovu, viz foto.





Case Report e59

## Serious Complications of Intraosseous Access during Infant Resuscitation

Jiri Molacek<sup>1</sup> Karel Houdek<sup>1</sup> Václav Opatrný<sup>1</sup> Jiri Fremuth<sup>2</sup> Lumir Sasek<sup>2</sup> Inka Treskova<sup>3</sup>  
Vladislav Treska<sup>1</sup>

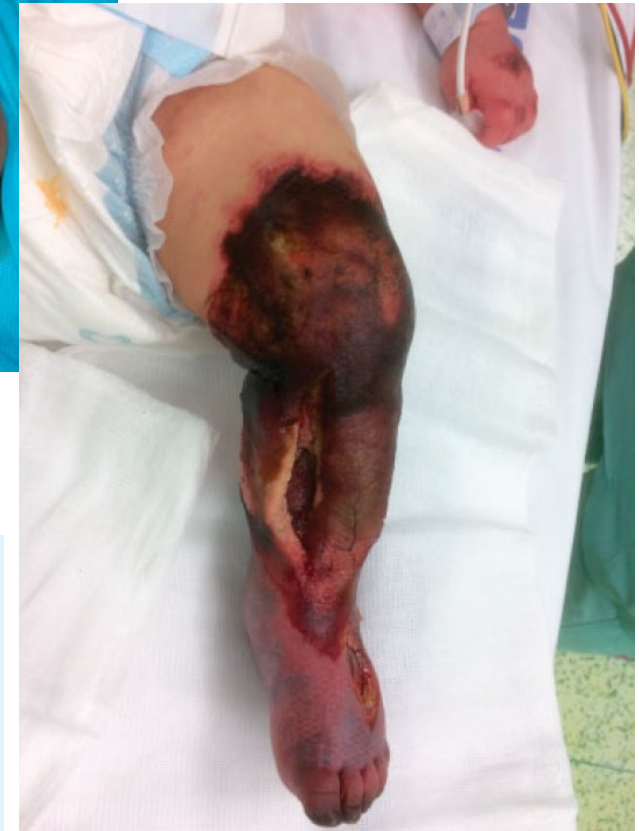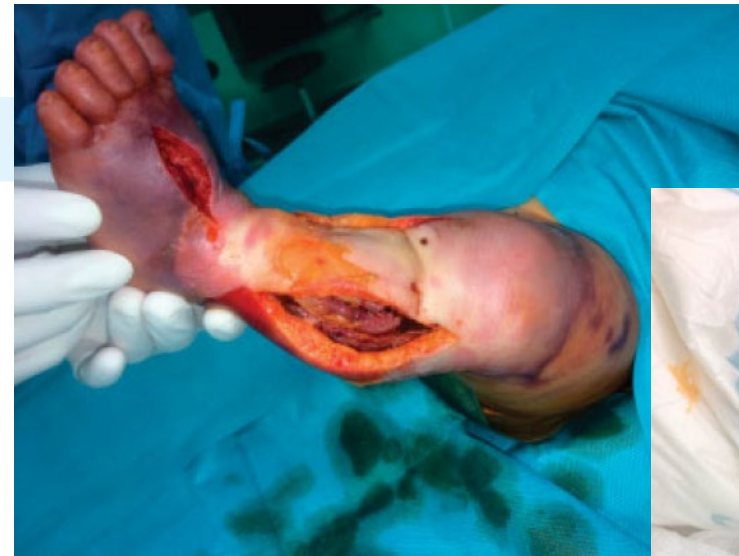<sup>1</sup>Department of Vascular Surgery, University Hospital in Pilsen, Pilsen, Czech Republic

<sup>2</sup>Department of Pediatric Intensive Care Unit, University Hospital in Pilsen, Pilsen, Czech Republic

<sup>3</sup>Department of Plastic Surgery, University Hospital in Pilsen, Pilsen, Czech Republic

[Address for correspondence](#) Jiri Molacek, MD, PhD, Department of Vascular Surgery, University Hospital in Pilsen, alej Svobody, Pilsen 30460, Czech Republic (e-mail: molacek@fnplzen.cz).

Eur J Pediatr Surg Rep 2018;6:e59–e62.

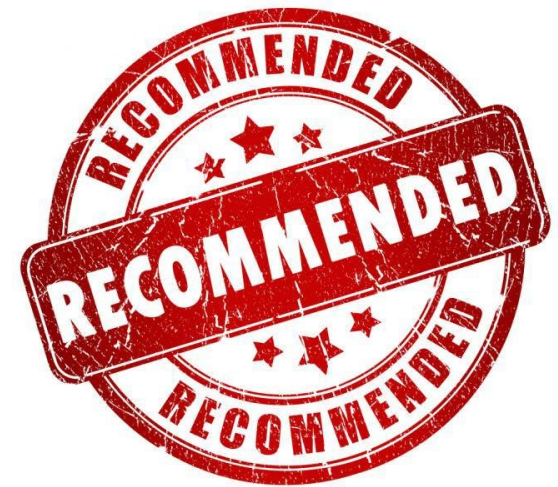

We report on a 2.5-month-old infant with ischemia of the left leg and compartment following intraosseous needle application during resuscitation. Unfortunately, this event led to major limb amputation. The cause, mechanism, and prevention of this severe complication are discussed in this article.



# Lze snížit % komplikací?

- Dostupné pomůcky – EZ-IO
- Dostatečné vzdělání a trénink – anatomie, protokoly, simulace = vyhledání místa, technika zavedení, správná fixace
- Dostatečné zkušenosti s metodou – nebát se a používat, je-li indikace
- **Častá kontrola vstupu**

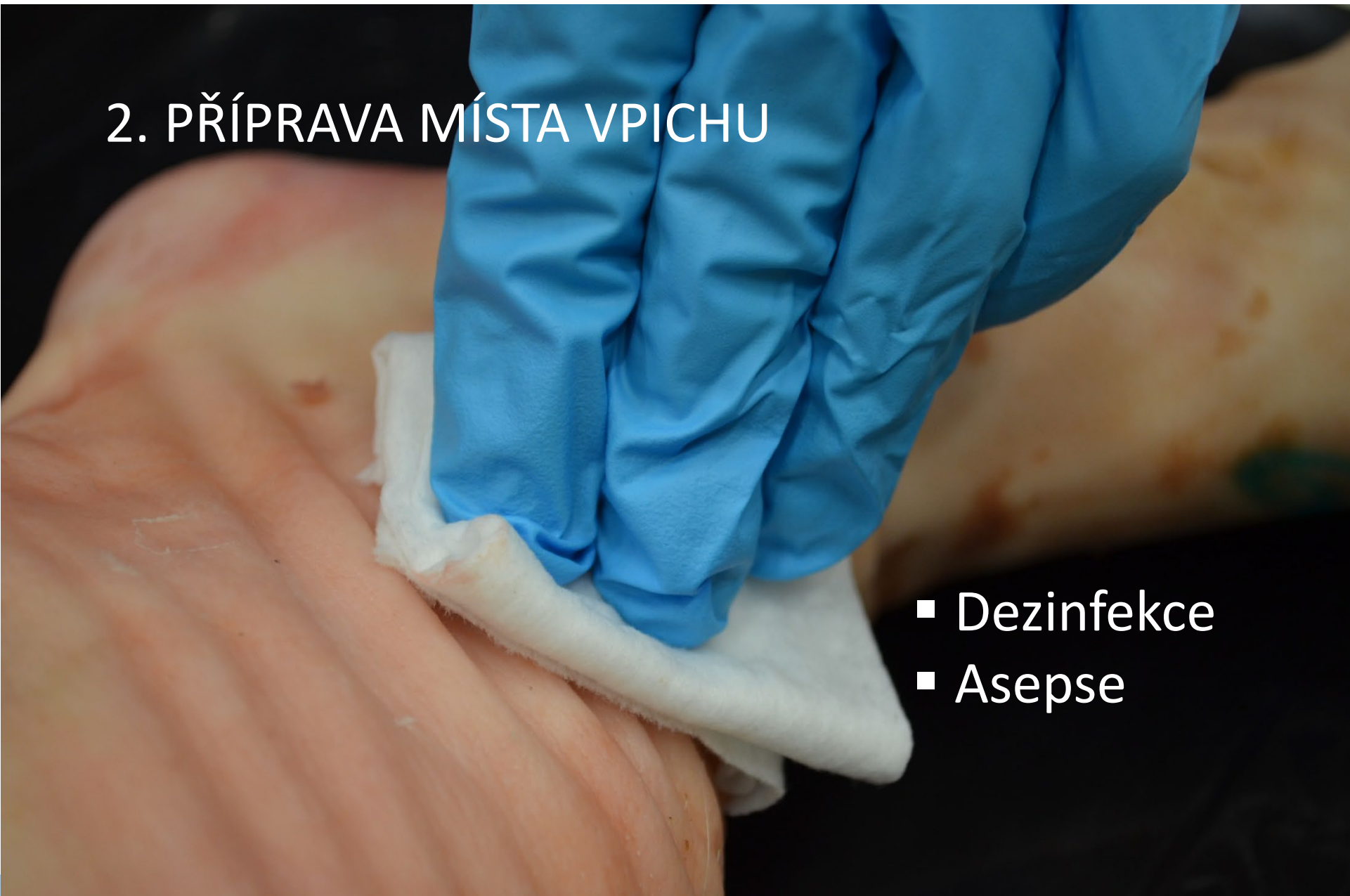



# 1. VYHLEDAT MÍSTO VPICHU

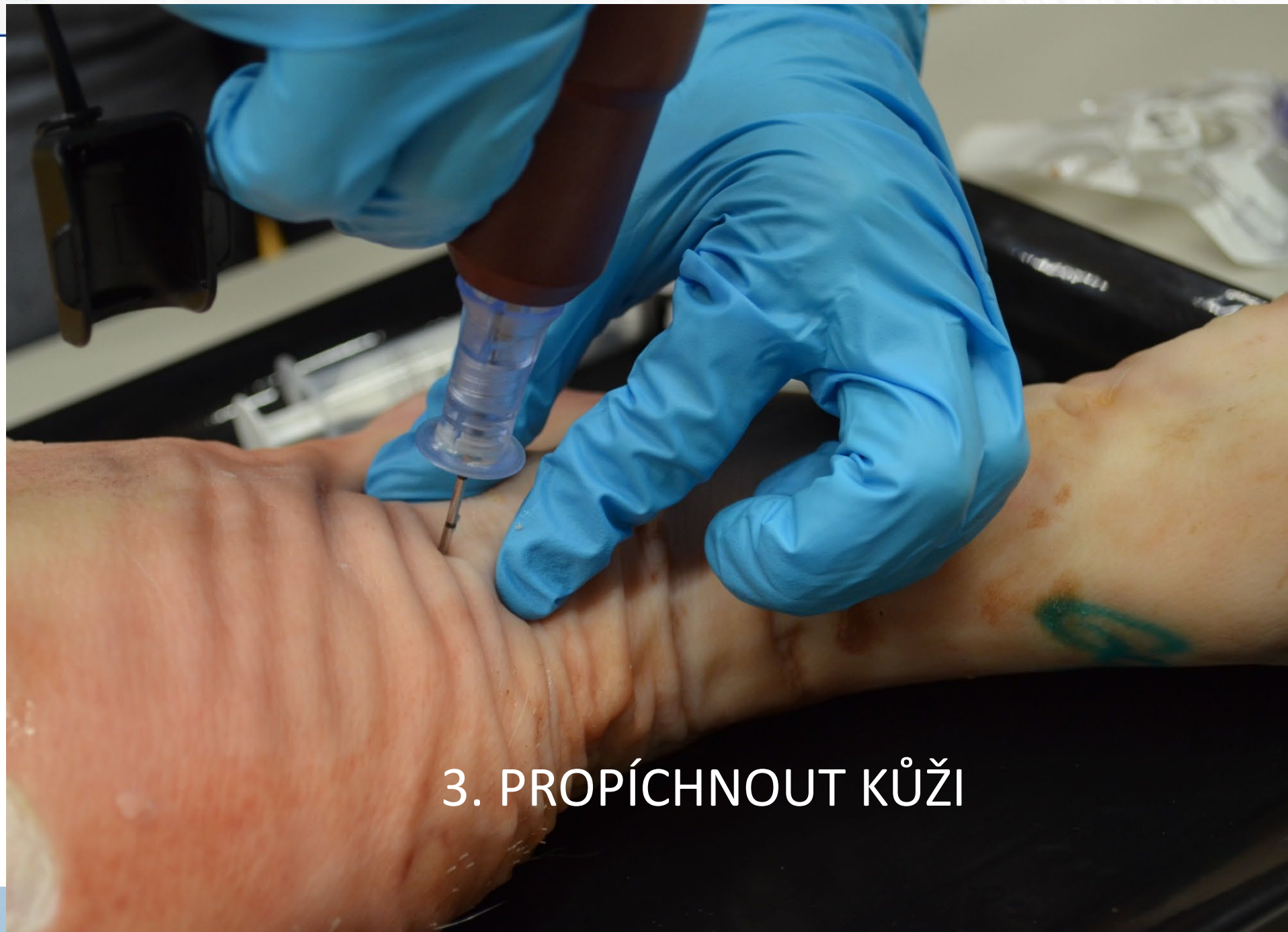- Dle situace
- Dle věku
- EZ-IO zvolit správnou délku jehly

## 2. PŘÍPRAVA MÍSTA VPICHU

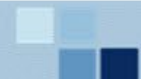

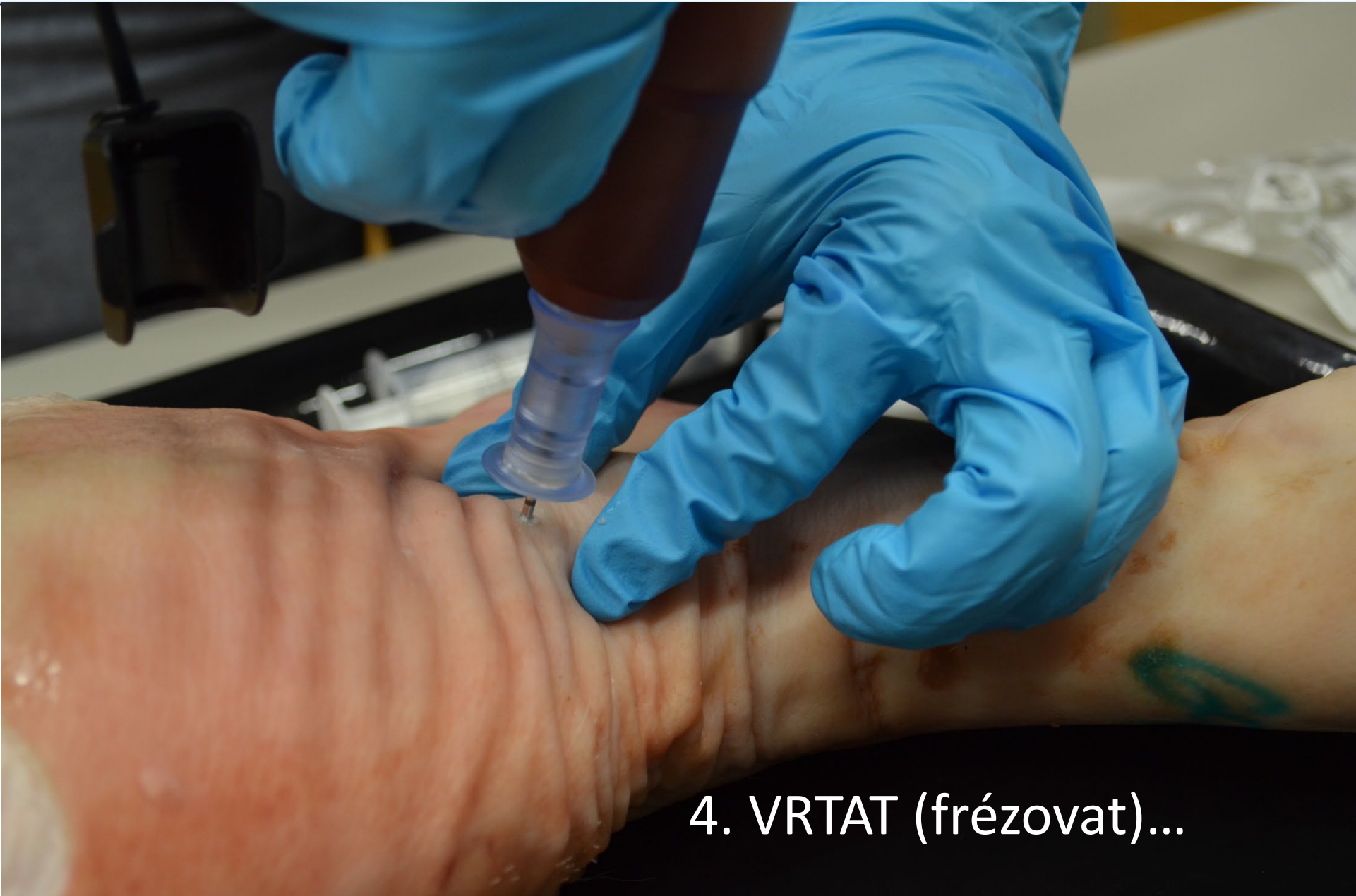- Dezinfekce
- Asepse





3. PROPÍCHNOUT KŮŽI

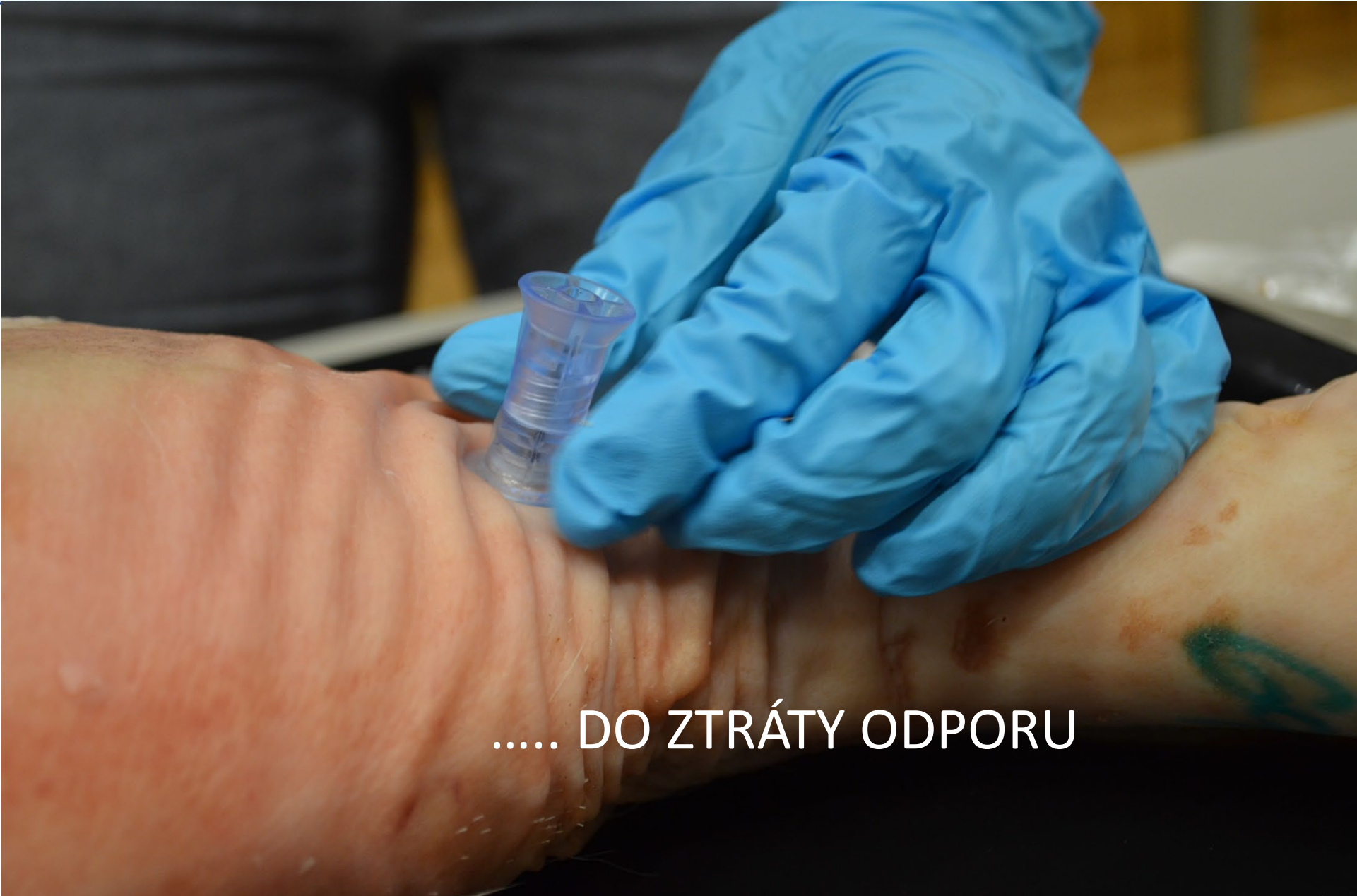



4. VRTAT (frézovat)...

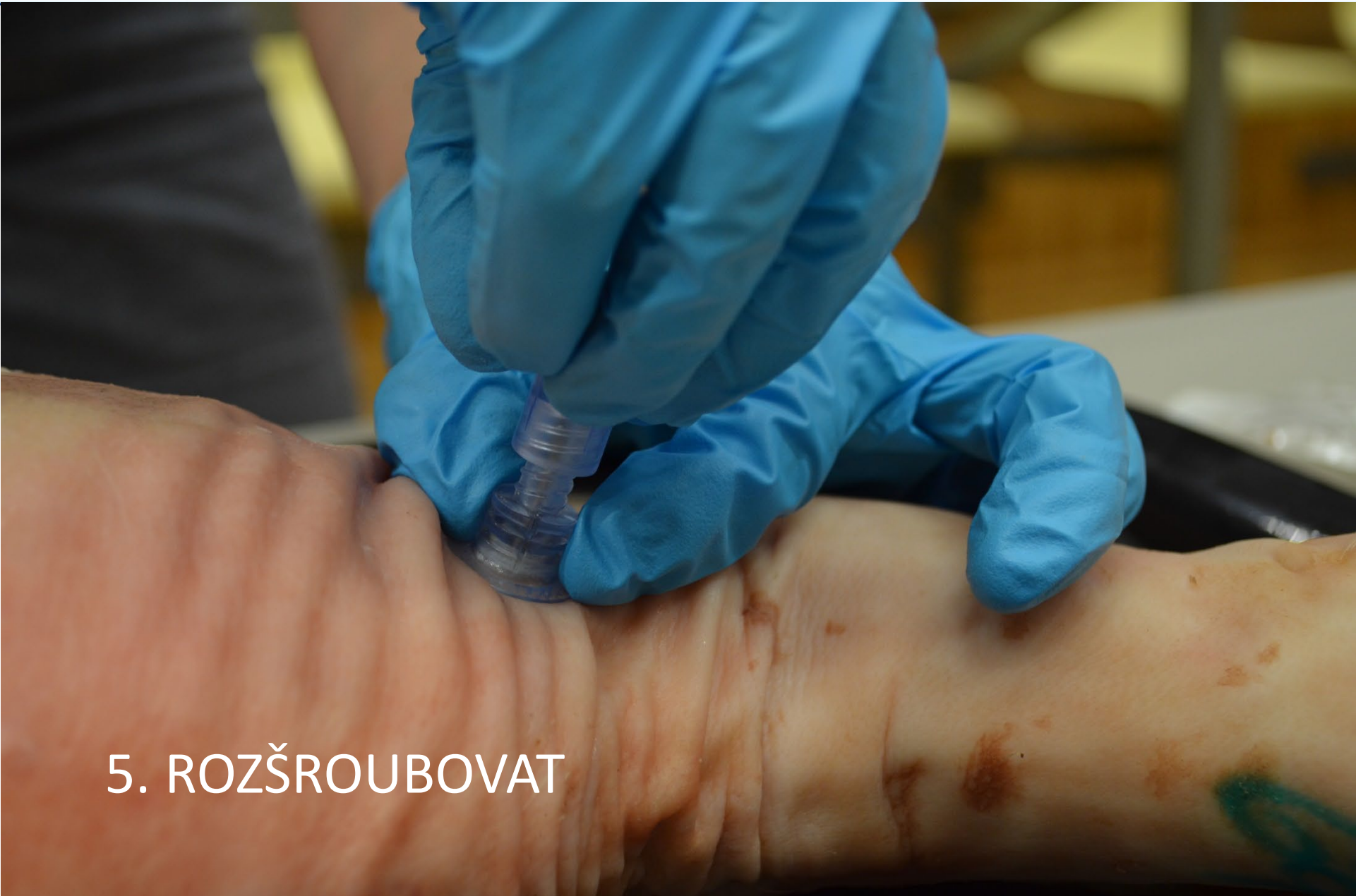






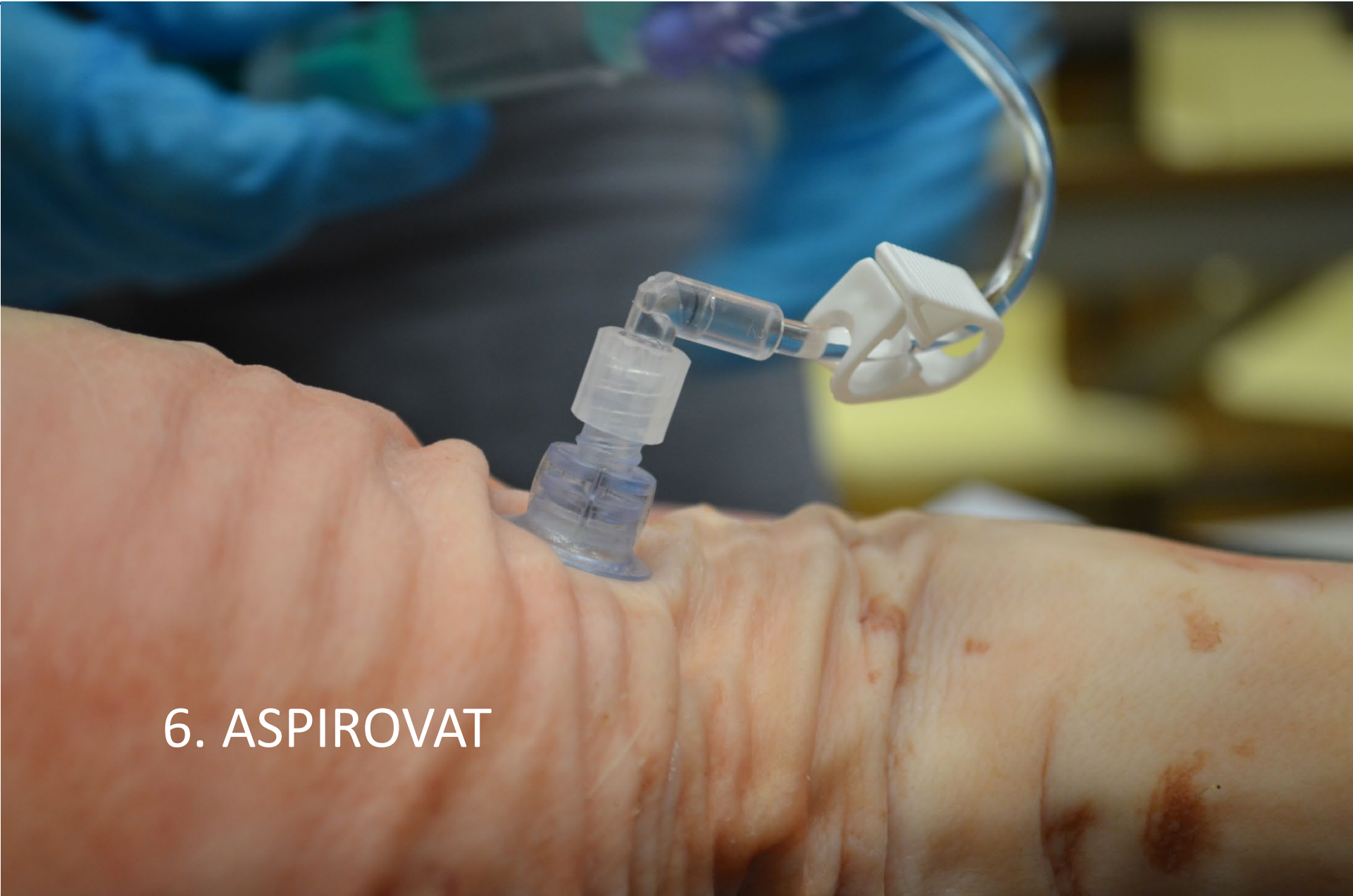..... DO ZTRÁTY ODPORU





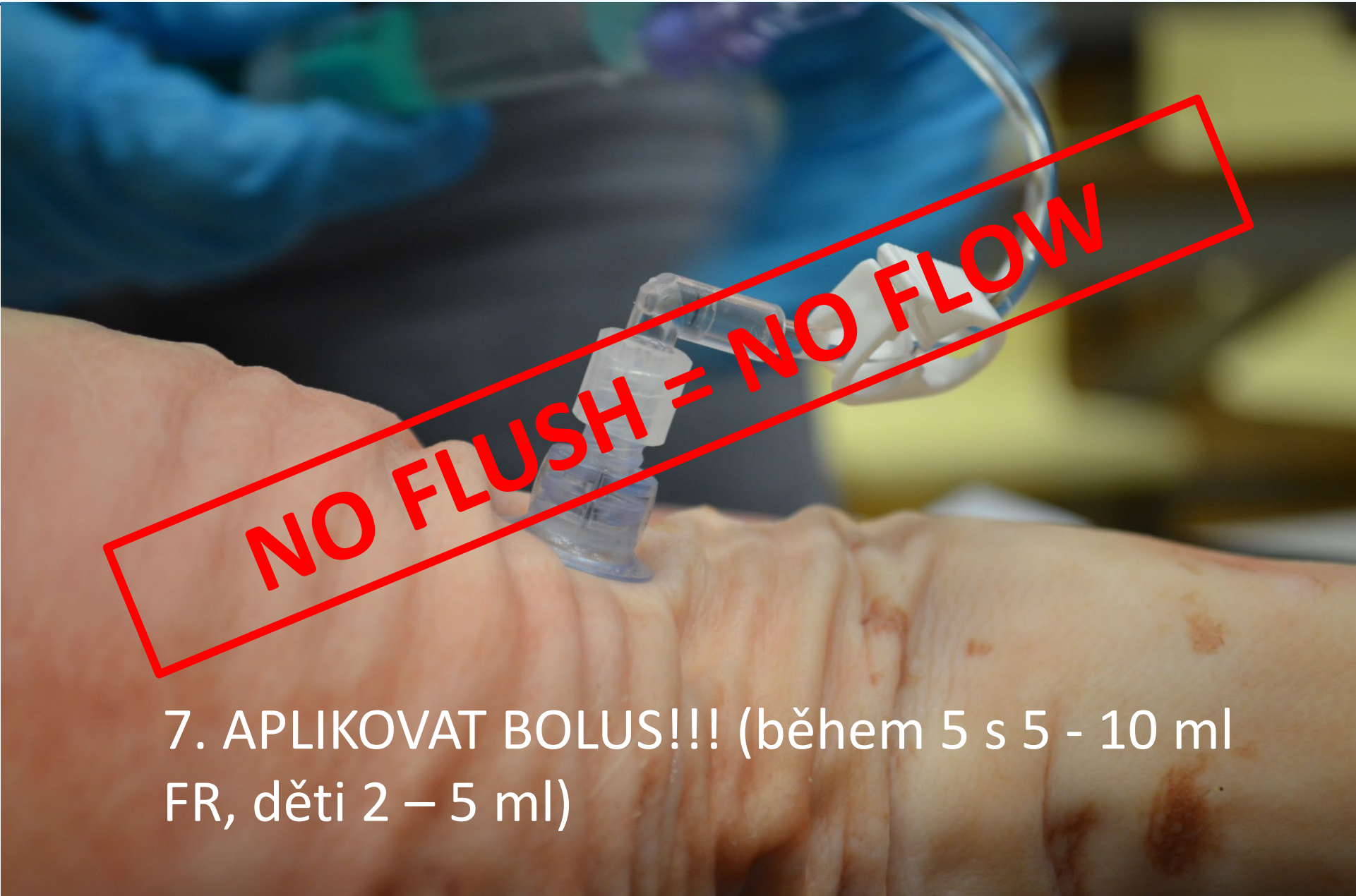
5. ROZŠROUBOVAT





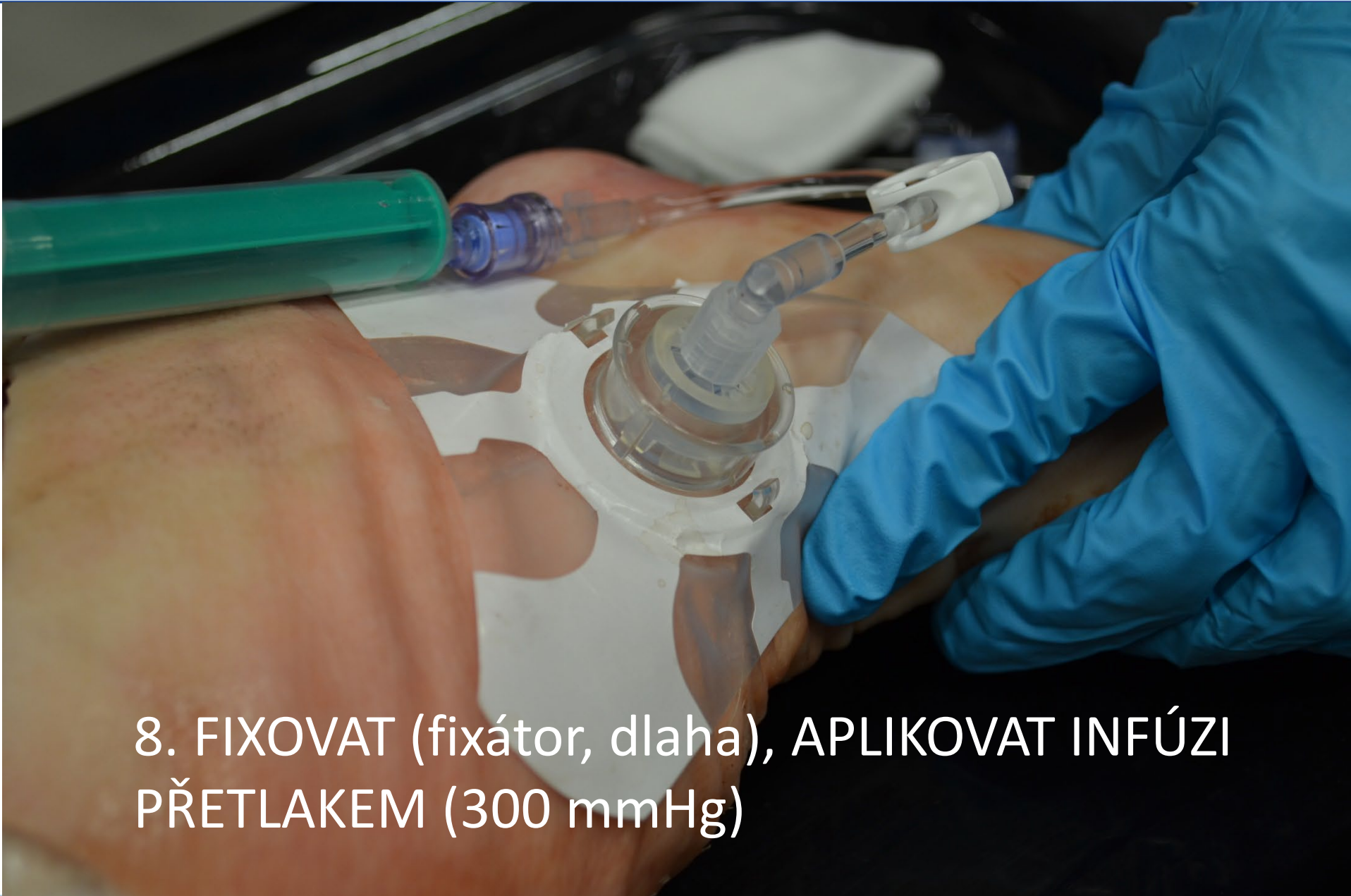
6. ASPIROVAT



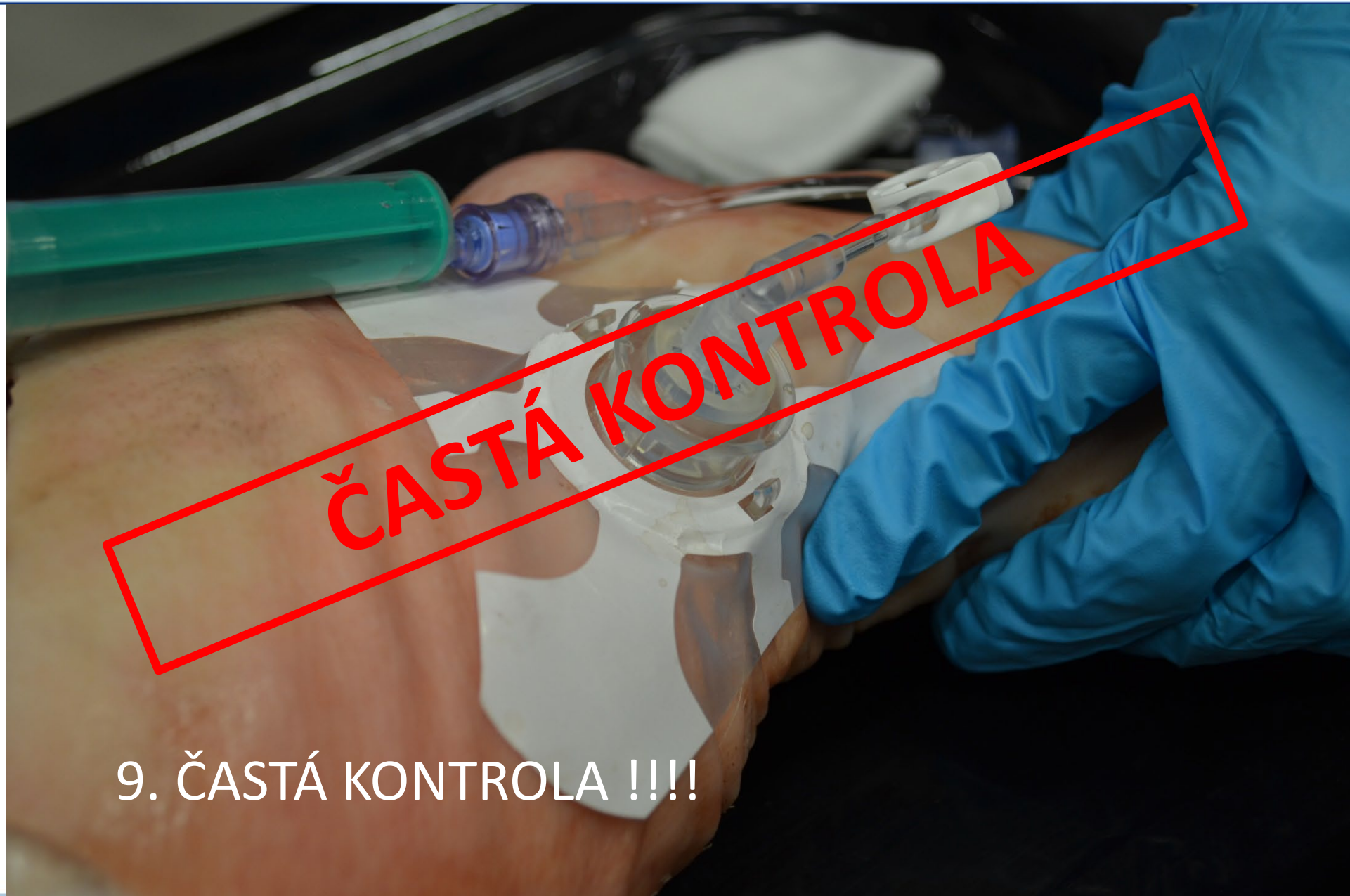

7. APLIKOVAT BOLUS!!! (během 5 s 5 - 10 ml  
FR, děti 2 – 5 ml)





8. FIXOVAT (fixátor, dlahá), APLIKOVAT INFÚZI  
PŘETLAKEM (300 mmHg)



9. ČASTÁ KONTROLA !!!!

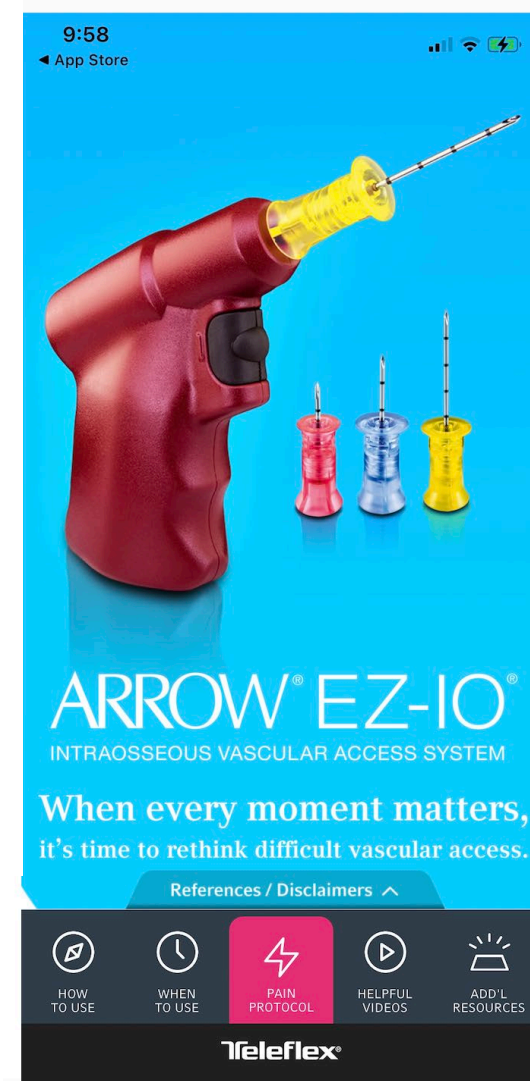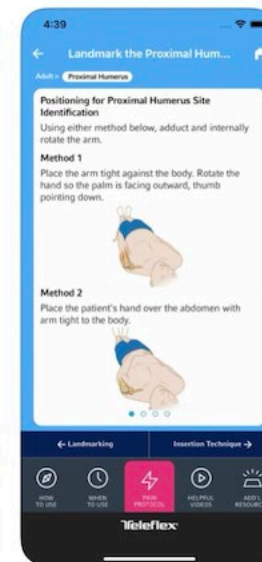

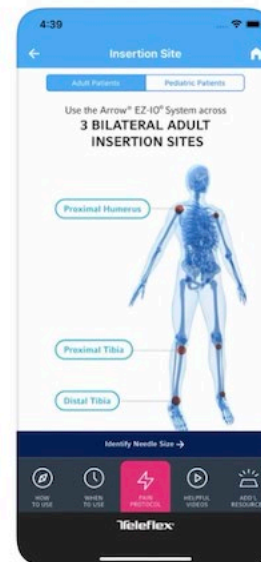


**THANK YOU  
FOR YOUR ATTENTION**



Teleflex Arrow® EZ-IO® App  
Vzdělávání



MUDr. Jana Kubalová  
Zdravotnická záchranná služba Zlínského kraje, p.o.  
[jana.kubalova@zszk.cz](mailto:jana.kubalova@zszk.cz)

