



KARIM

1.LF UK A VFN V PRAZE

Infraglottické zajištění dýchacích cest koniotomie, BACT

MUDr. Michal Otáhal, Ph.D.

Klinika anesteziologie, resuscitace a intenzivní medicíny
1. lékařská fakulta UK a Všeobecná fakultní nemocnice v Praze
U nemocnice 2, Praha 2

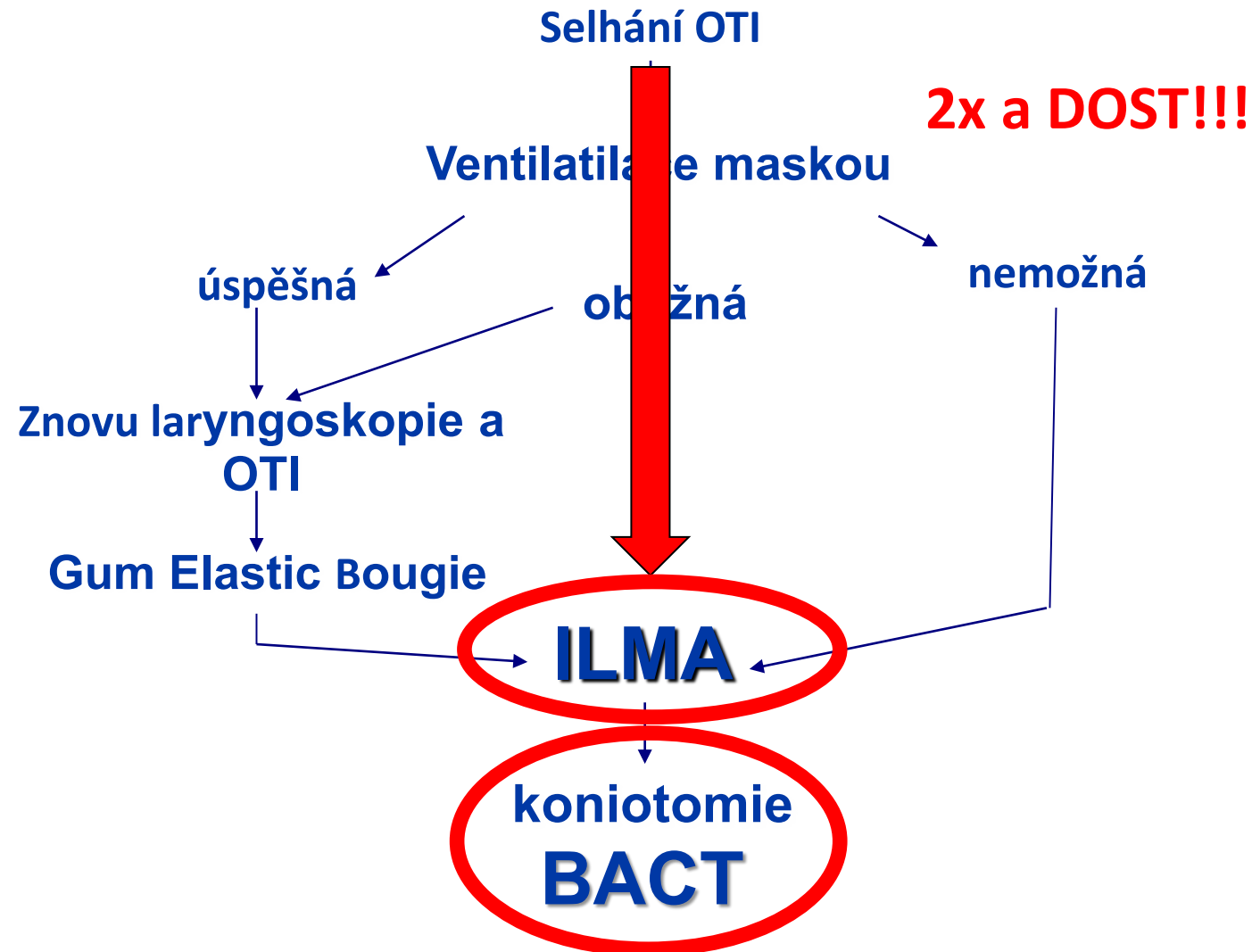


VŠEOBECNÁ FAKULTNÍ
NEMOCNICE V PRAZE



1. LÉKAŘSKÁ
FAKULTA
Univerzita Karlova

JAK na to, když to nejde????



3x
DAS
ČSARIM

2_{nd} SGA

FONA
Front of Neck
Airway

Infraglotické „chirurgické“ zajištění DC

Koniopunkce / - tomie / koniostomie?

- **CICV / CICO “cannot intubate / ventilate / oxygenate”**
- koniopunkce - několika silnějších jehel v místě lig. cricothyroideum
- **koniotomie** má tendenci se rychle uzavírat
- **koniostomie** pro následnou UPV
- **kontraindikace jen relativní** - patologické poměry v místě provedení, např. nádorové masy atd.
- případě nemožnosti provedení koniostomie je možností tracheostomie, jako rescue výkon, **důležité zajištění oxygenace/ventilace**, ne přesně místo inzerce do trachey

Cannot Intubate, Cannot Oxygenate (CICO) in critically ill adults Adapted for COVID-19

Call for help

↓
Declare 'cannot intubate, cannot oxygenate'

Plan D: Front of neck Airway: FONA

Extend neck

Ensure neuromuscular blockade

Exclude oxygen failure and blocked circuit

Personnel and PPE

New staff **must** don full checked PPE

Most appropriate airway manager to perform FONA

Scalpel cricothyroidotomy

- Equipment:**
1. Scalpel (wide blade e.g. number 10 or 20)
 2. Bougie (≤ 14 French gauge)
 3. Tube (~~cuffed 5.0-6.0 mm ID~~) **6,5 !!! pro FOB**

Laryngeal handshake to identify cricothyroid membrane

Palpable cricothyroid membrane

Transverse stab incision through cricothyroid membrane

Turn blade through 90° (~~sharp edge towards the foot~~)

Slide Coudé tip of bougie along blade into trachea

Railroad lubricated cuffed tube into trachea

Inflate cuff, ventilate and confirm position with capnography

Secure tube

Impalpable cricothyroid membrane

Make a large midline vertical incision

Blunt dissection with fingers to separate tissues

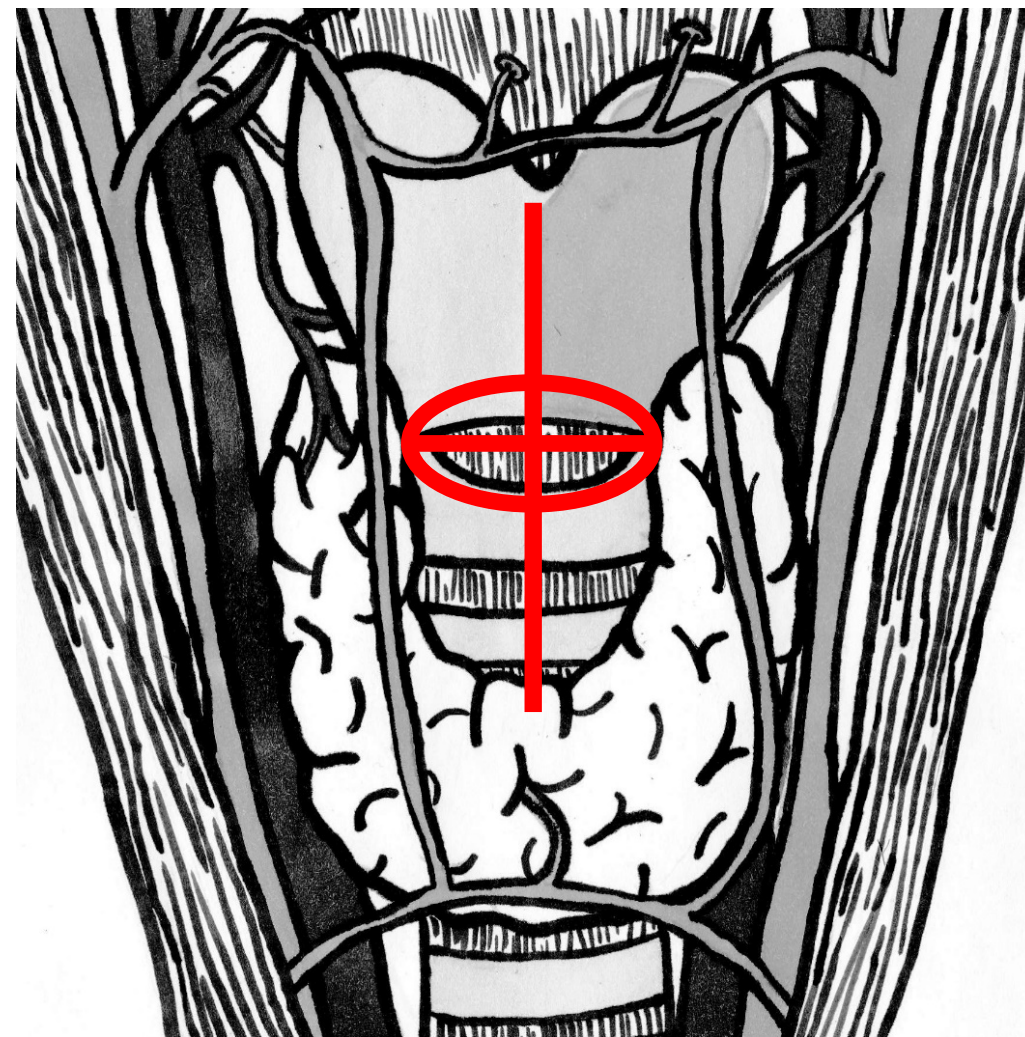
Identify and stabilise the larynx

Proceed with technique for palpable cricothyroid membrane as above

genate'

Anatomie

- **lig. cricothyroideum**, conus elasticus
- podle staré anatomické nomenklatury
lig. conicum
- mezi cart. thyroidea a cart. cricoidea
- „to první měkké místo pod
tím tvrdým“
- **HORIZONTÁLNÍ**
řez ve střední linii řez / punkci
- „V“ z prstů, fixace kůže a
trachey a záklon



VERTIKÁLNÍ pouze při nemožnosti nahmatat

Ventrain

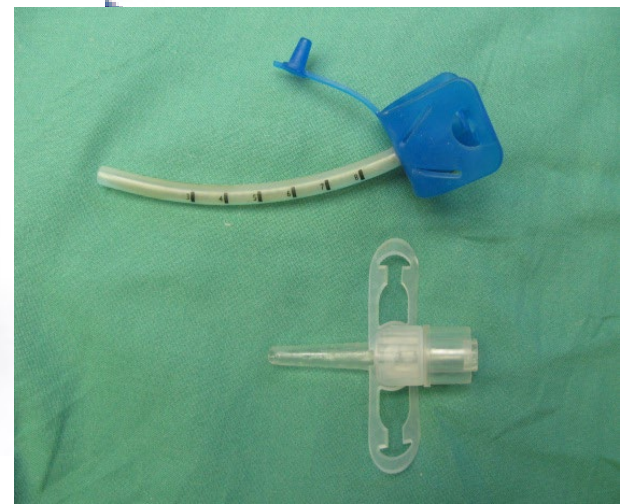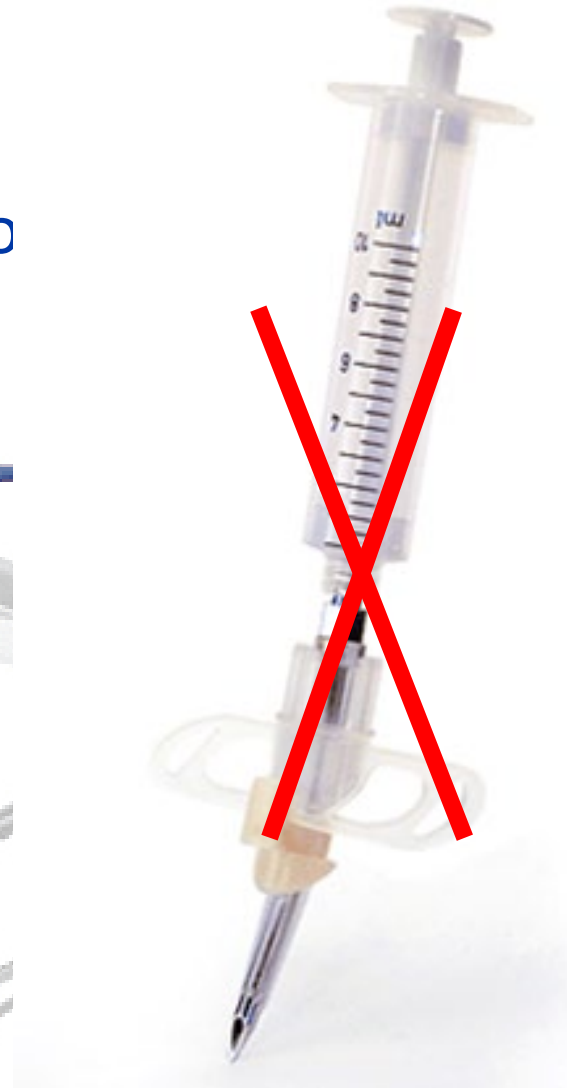skupina pacientů / situace	typ katétru	nastavený inspirační průtok (l/min)	ID katétru (mm)	délka (cm)	I : E poměr	minutový objem (l/min)
zdravý dospělý pacient	transtracheální	15	2.0	7	1 : 1.1	7
						1.5
pediatrický pacient						7
dospělý pacient kolabující plíce						2
						1.5

Ventrain is the only ventilation device that provides **full ventilation in an obstructed airway situation**, without the risk on air trapping and barotrauma, in **CICO situations**

MUSÍ BÝT SUPRAGLOTICKY OBSTRUKCE

Koniopunkční sety

- **Minitrach II. s tuhou bužíí**
- námi preferovano pro „stresu vzdorno
- rychlé - pouze 3 kroky
- > 1000 úspěšných provedení
- 2 selhání
- st.p. laryngectomii
- lymfom s uzlinami



BACT - Bougie-Assisted Cricothyrotomy

Bougie-guided cricothyrotomy

MILITARY MEDICINE, 172, 12:1228, 2007

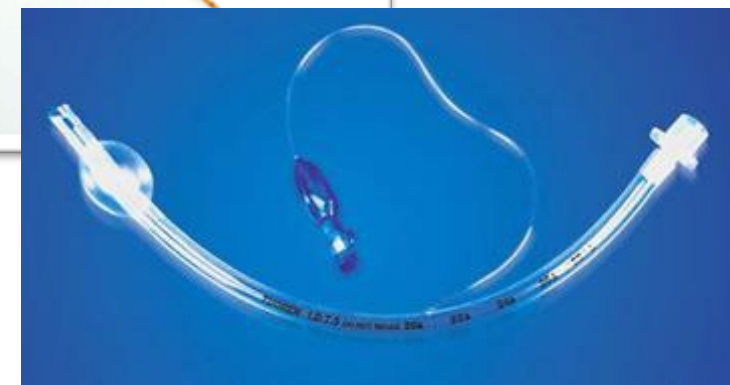

Three-Step Emergency Cricothyroidotomy

Guarantor: Allan MacIntyre, DO

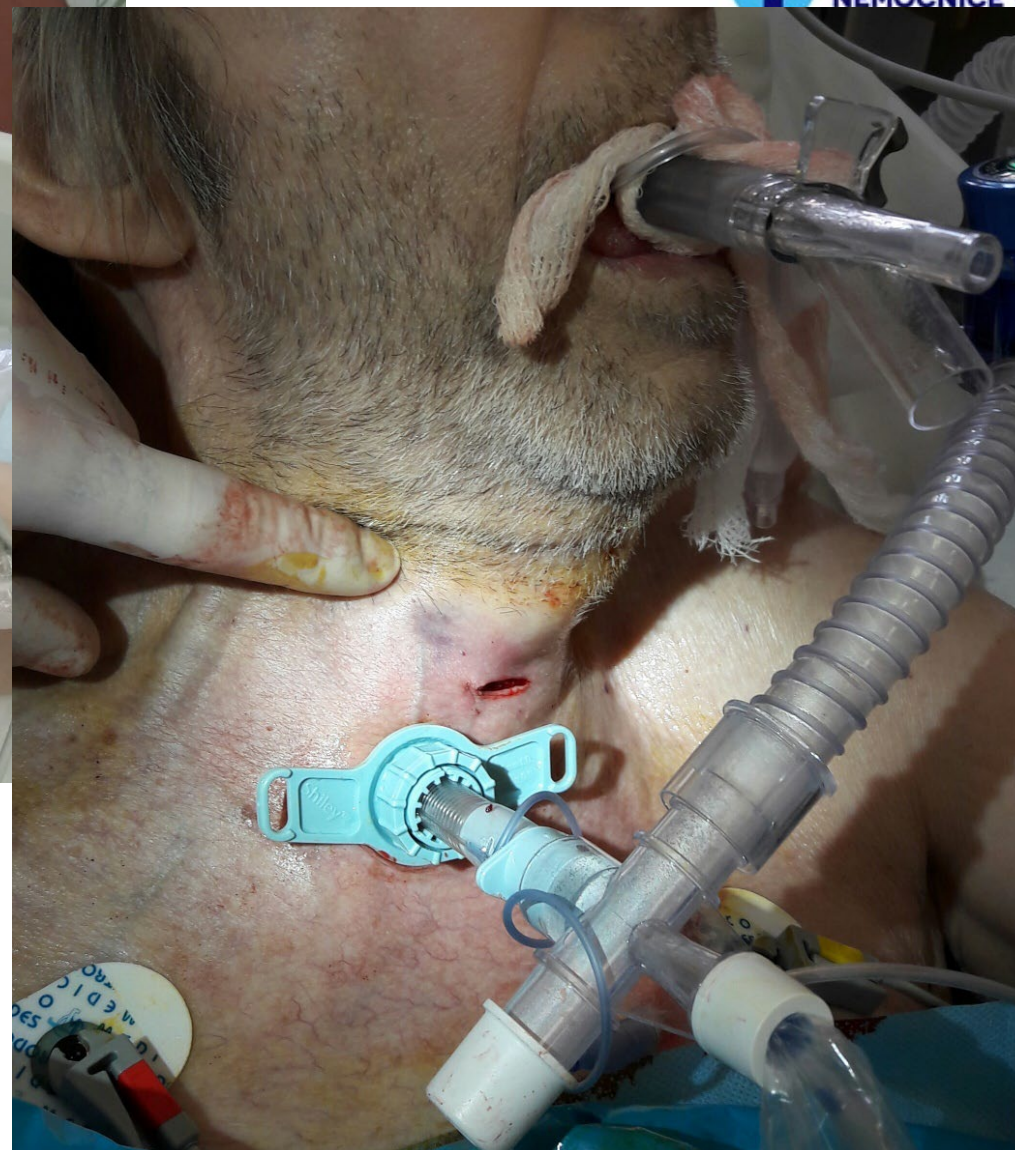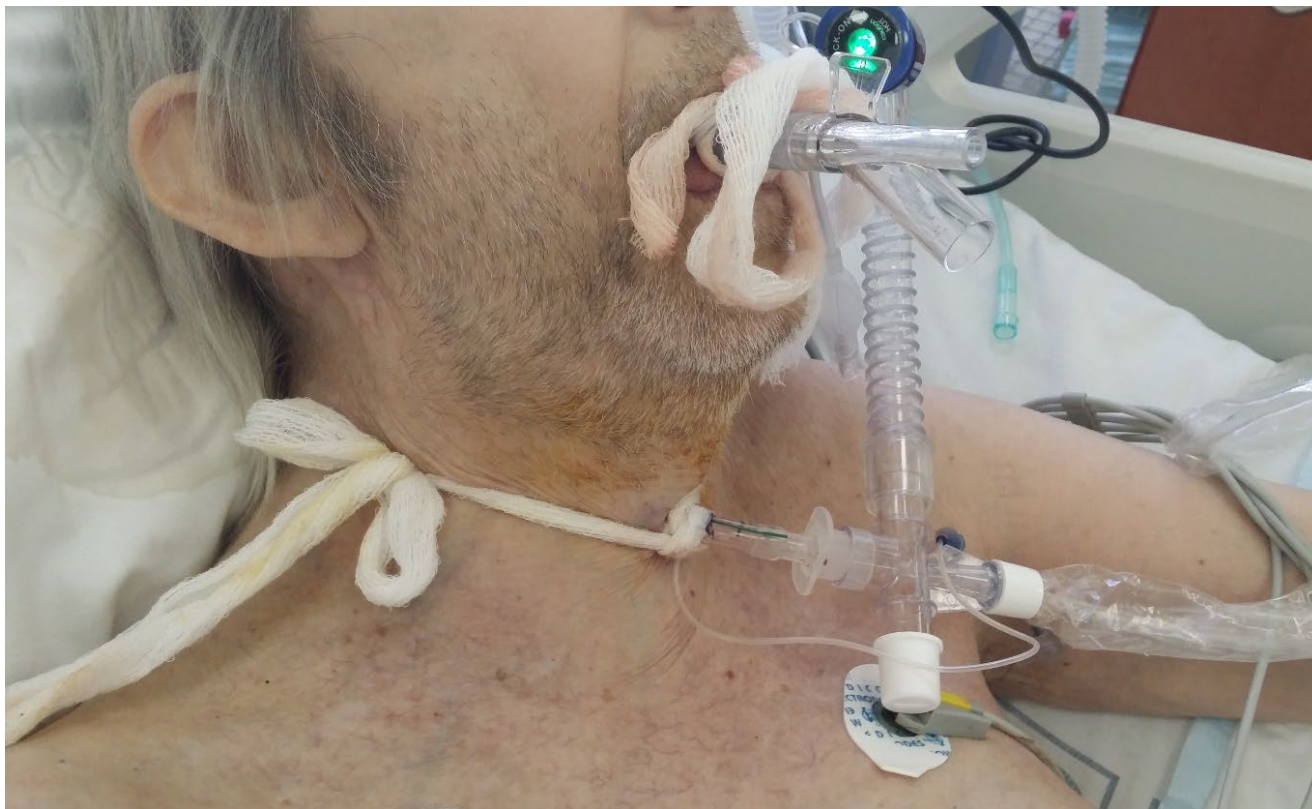Coauthors: Allan MacIntyre, DO; Mark K. Markarian, MD; Dale Carrison, DO; Jay Coates, DO; John J. Fildes, MD

- **rychlé - pouze 3 kroky**
- **„stresu vzdornost“**
- **ET kanyla č. 6,5**
- manžeta - plnohodnotná UPV
- možnost **FOB** např. při krvácení

- **jednoduchost**
- **délka trvání celého výkonu do 90 s.**



Post BACT – konverze na TS



Post BACT – konverze na TS

