

# Kardiopulmonální resuscitace I.




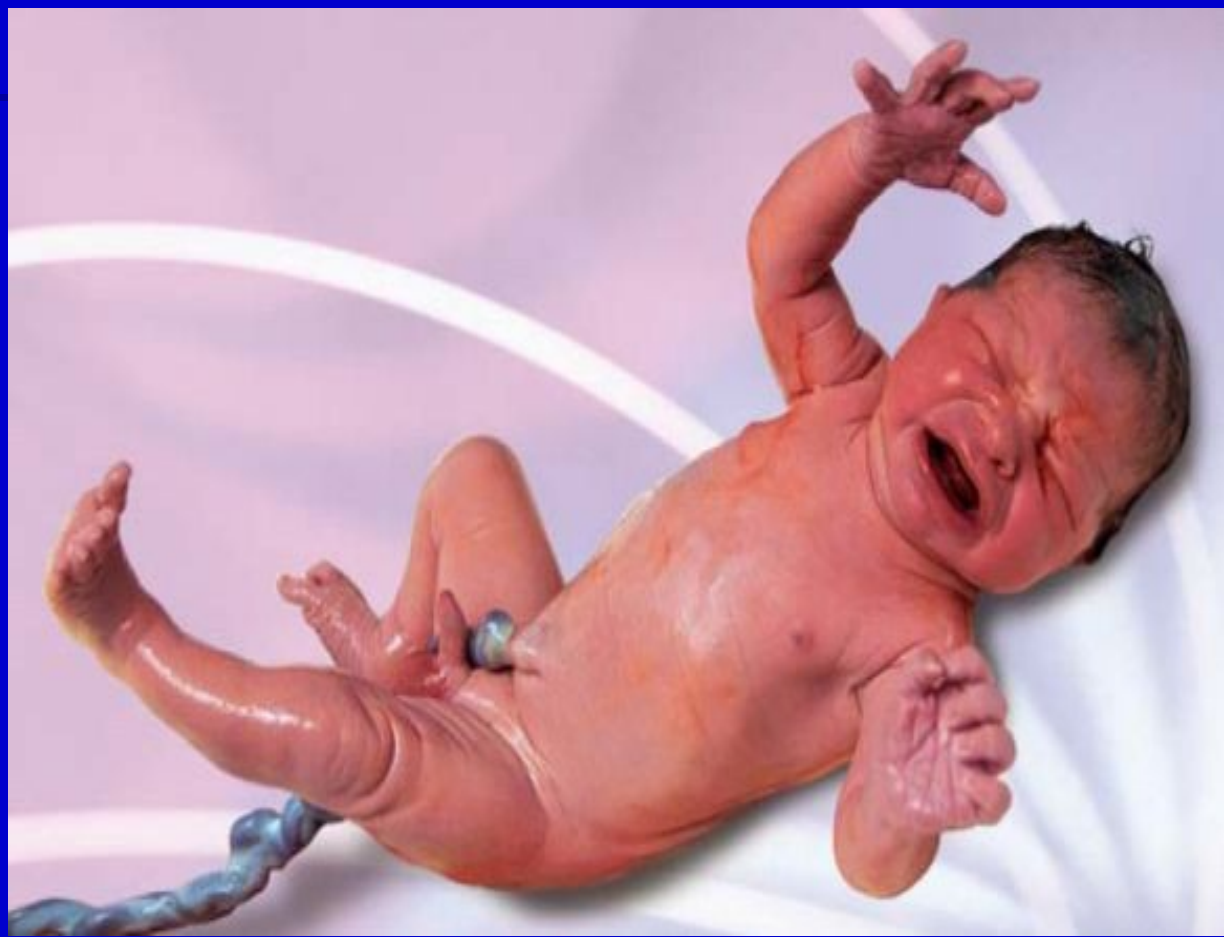
MUDr. David Zábranský

MUDr. Ivo Křikava

KARIM FN Brno

2006

- 
- **základní neodkladná resuscitace**
  - **zástava dýchání**
  - **neprůchodnost dýchacích cest**
  - **manévry**
  - **pomůcky k zajištění dýchacích cest**
  - **podpůrné dýchání**
  - **umělé dýchání**

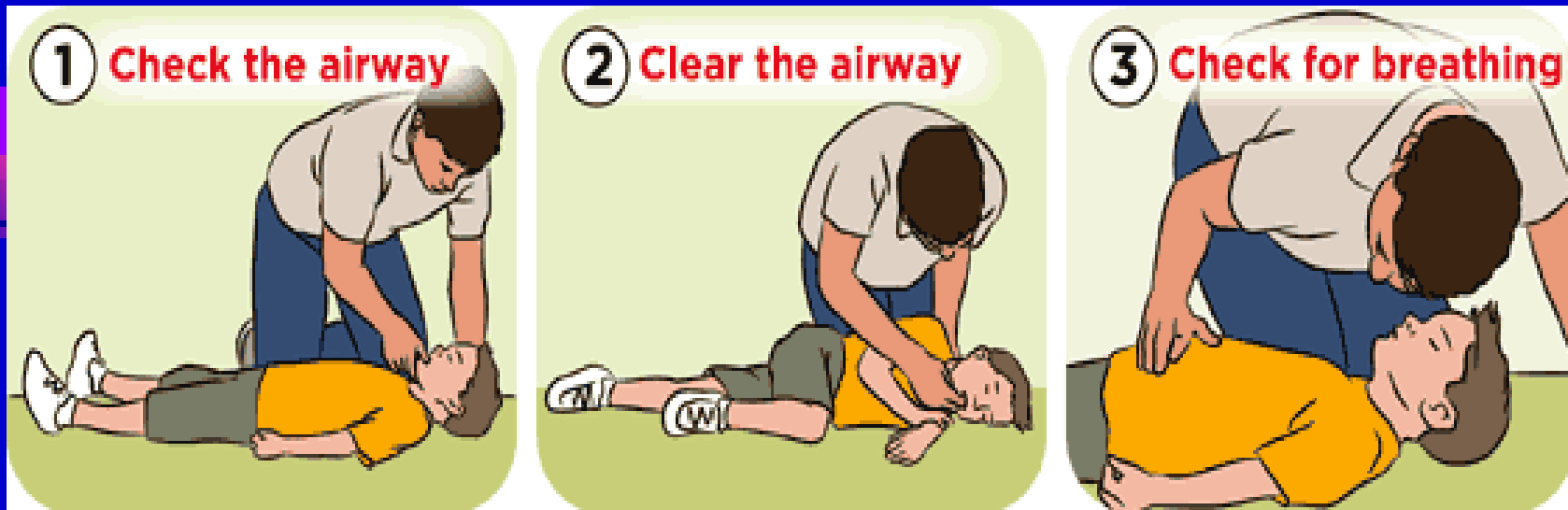



# Resuscitace

---

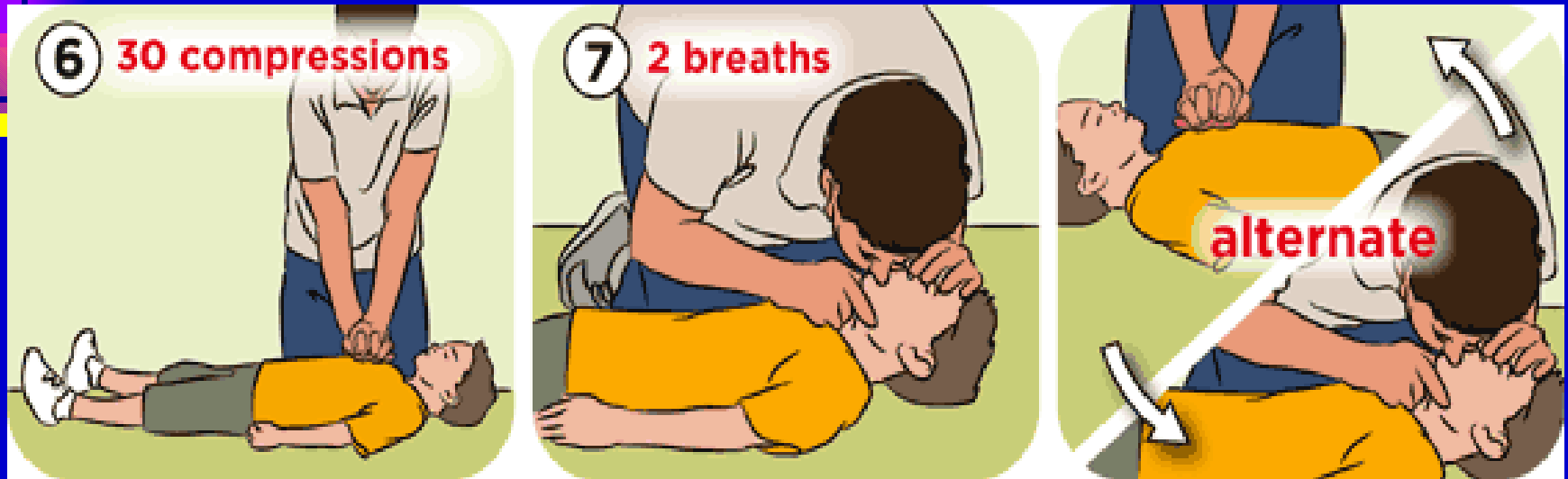- **komplik. proces vyžadující hluboké znalosti**
- **základní kameny mnoho let neměnné**
- **A..airway**
- **B..breathing**
- **C..circulation**



- A – zajištění dýchacích cest („trojitý manévr“)
- vyčištění dutiny ústní (je-li třeba)
- zhodnocení spontánního dýchání



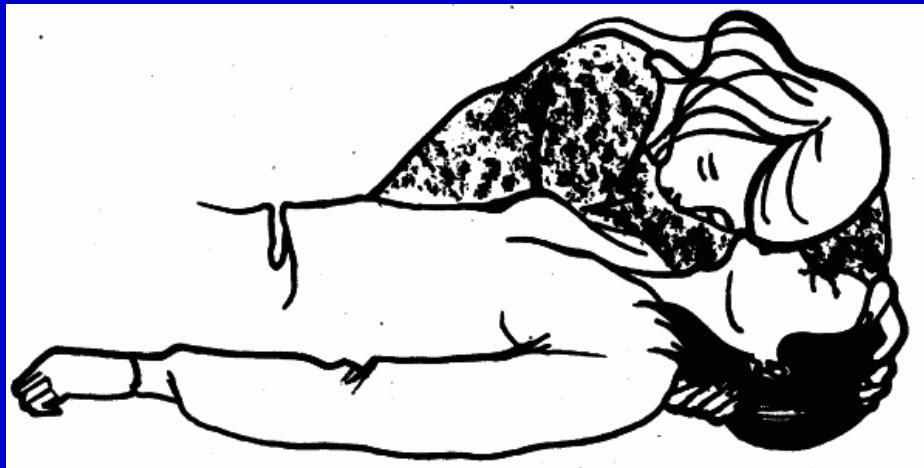
- spontánně dýchající pacient -> stabilizovaná poloha
- podpora dýchání vydechovaným vzduchem (16% O<sub>2</sub>)
- aktivace řetězce přežití (112, 155)



- zevní srdeční masáž 30:2

# Diagnostika zástavy dechu

- pohledem – sledujeme zdvih hrudní stěny
- pohmatem – zároveň položíme dlaň na hrudník
- „poslechem“ – detekce **toku vzduchu** přiložíme ucho k ústům postiženého








# Zhodnocení kvality dýchání

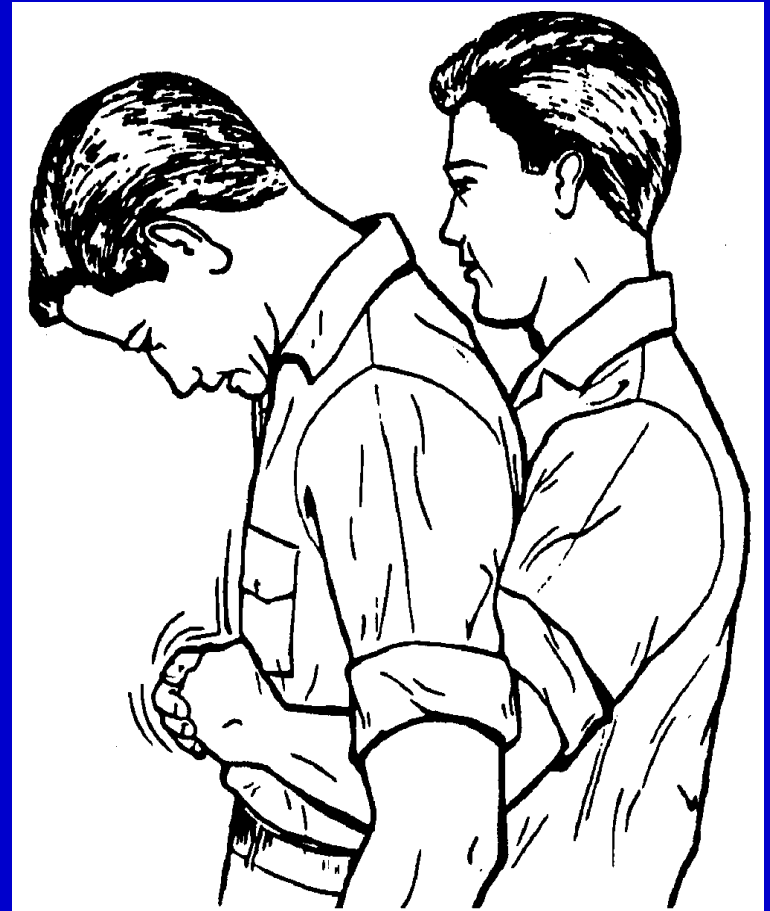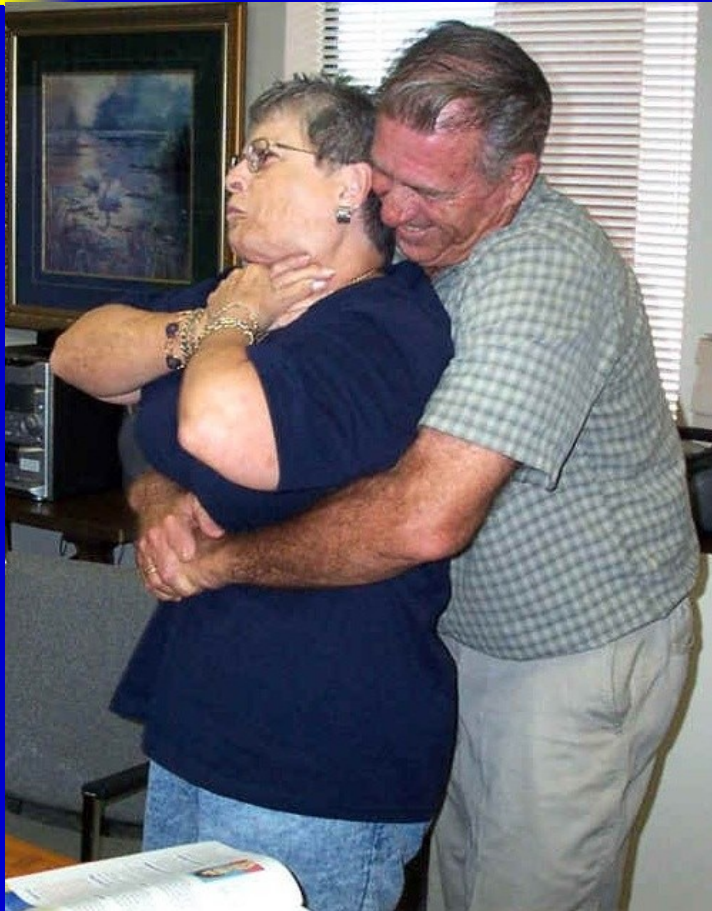- paradoxní dýchání
- lapavé dýchání
- mělké, pomalé, obtížné dýchání
- obecné známky nízké dodávky kyslíku (cyanóza, ztráta vědomí)
- normální dýchání 12-20/min.
- při pochybnostech postupovat jako u nedostatečného dýchání

# Manévry



- trojitý manévr dle SAFARA(záklon hlavy,předsunutí dolní čelisti,pootevření úst)
- Gordonův manévr = 3-5 úderů plochou dlaní mezi lopatky
- Heimlichův manévr = obejmutí zezadu,jedna ruka v pěst pod proc.xiphoideus,druhá ruka přes a několikrát prudce stlačíme..CAVE děti a těhotné ženy

# Břišní komprese (Heimlichův manévr)

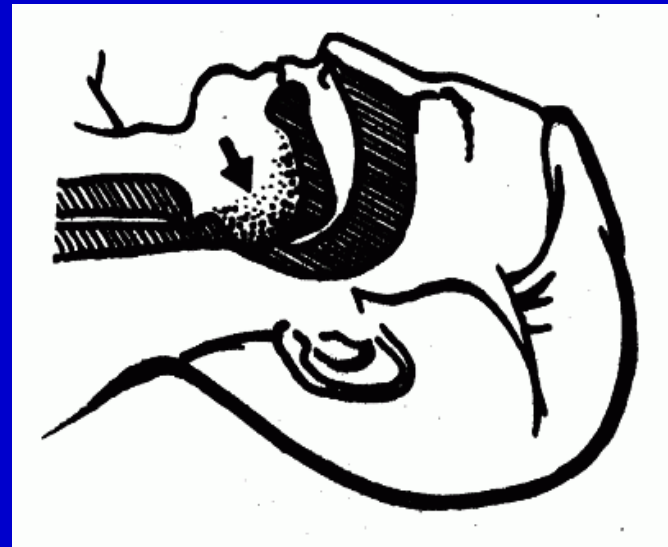
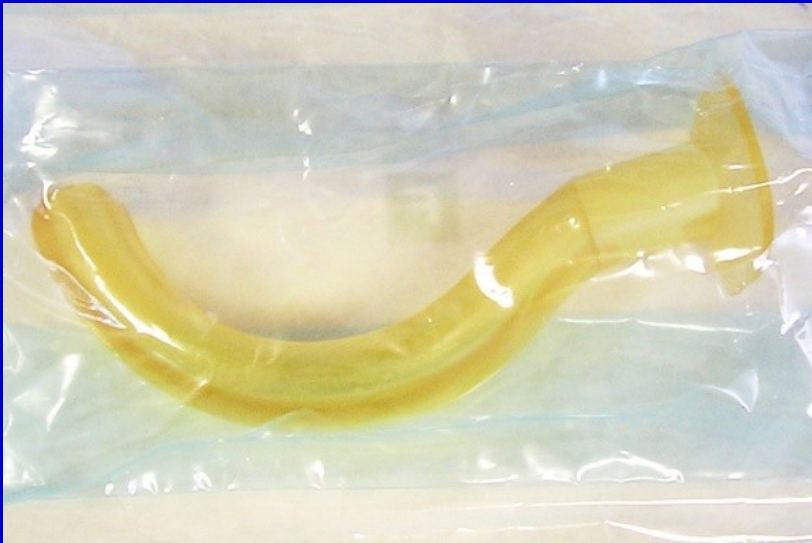


# Zajištění dýchacích cest

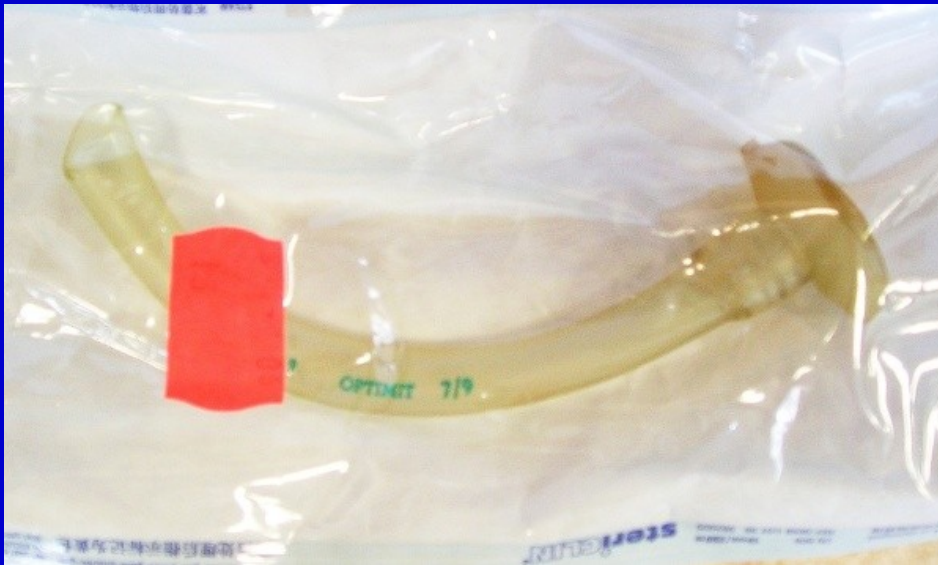- stabilizovaná poloha
- T - tubus
- vzduchovody
- ambuvak s oblič.maskou a reservoir.kyslíku
- laryngeální masky
- OTK,NTK
- combitubus

# Ústní vzduchovod



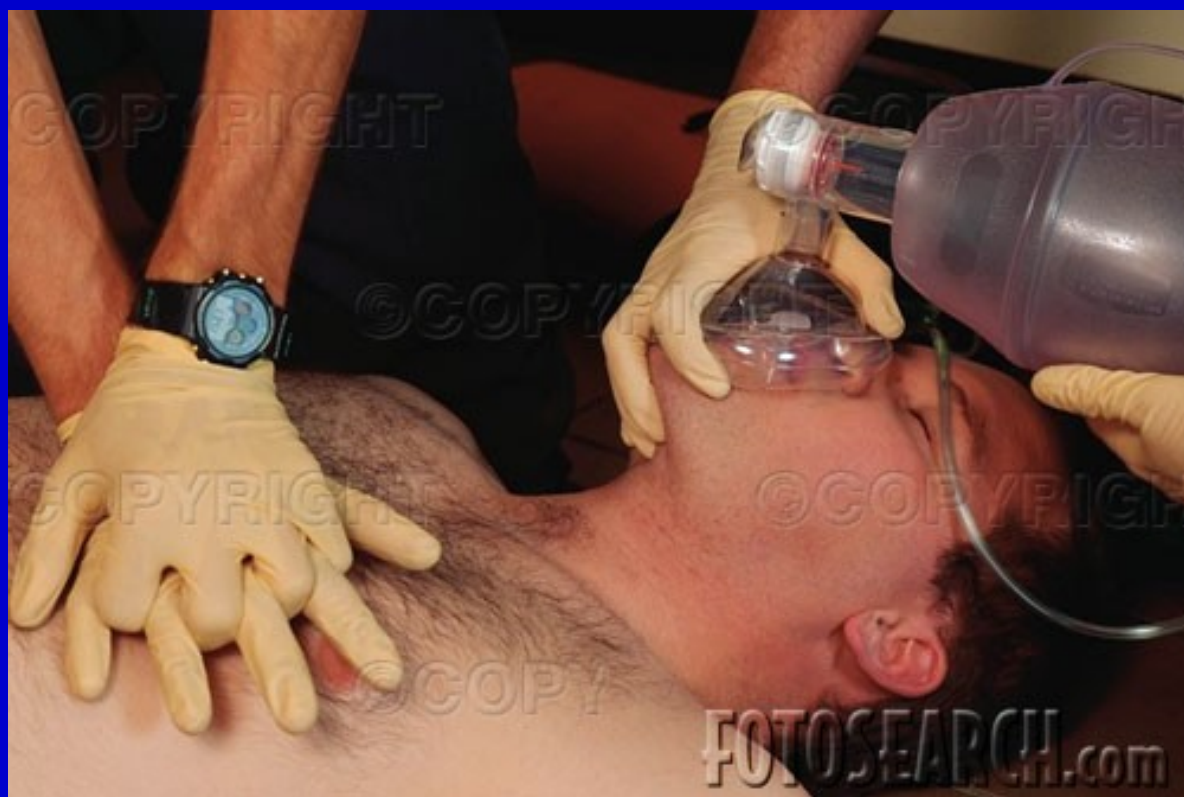- při mělkém bezvědomí dráždí kořen jazyka – nebezpečí zvracení

# Nosní vzduchovod

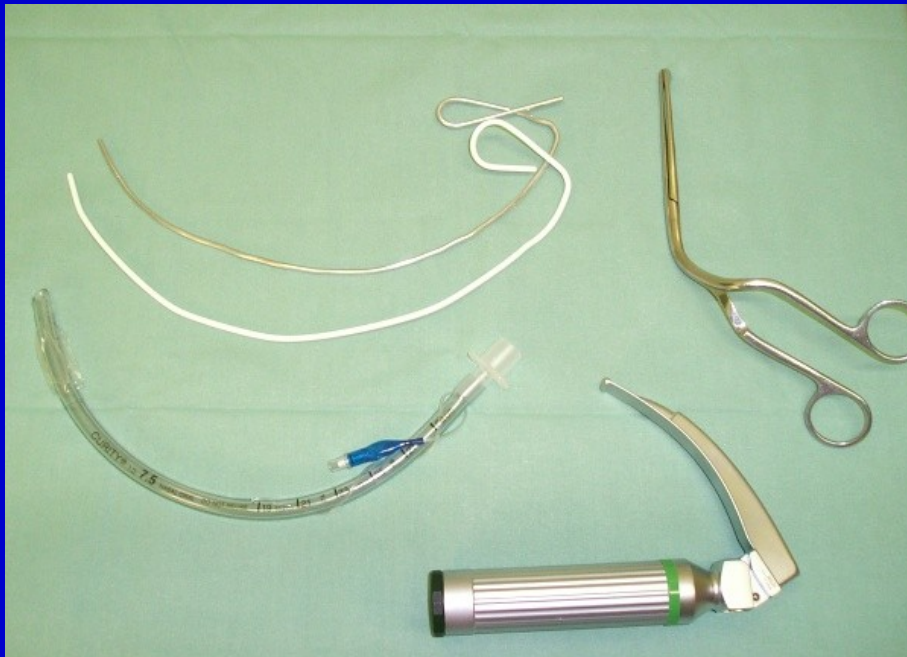


- lepší tolerance než ústní, ale menší průměr
- při zavádění riziko krvácení z nosu

# Obličejová maska



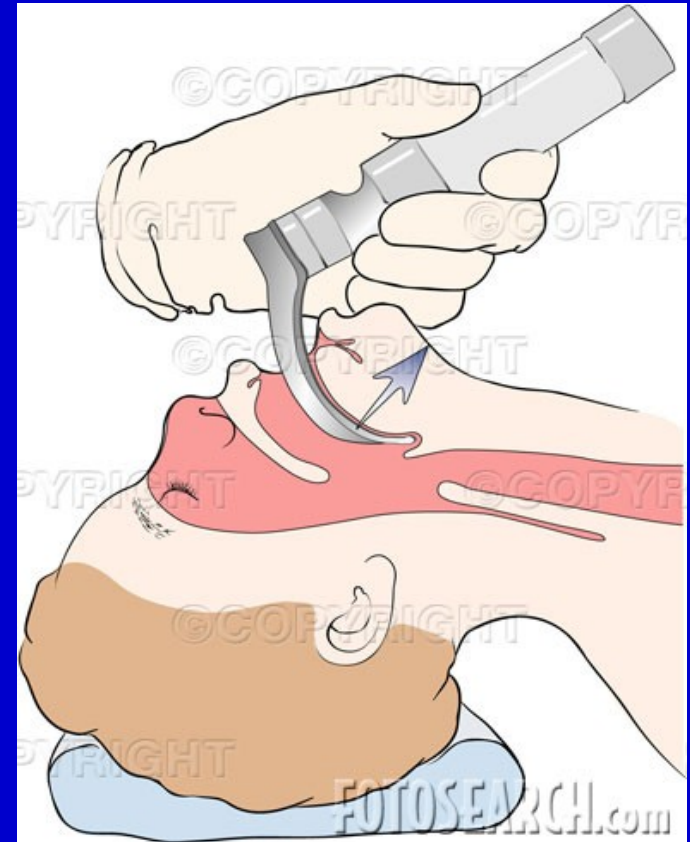
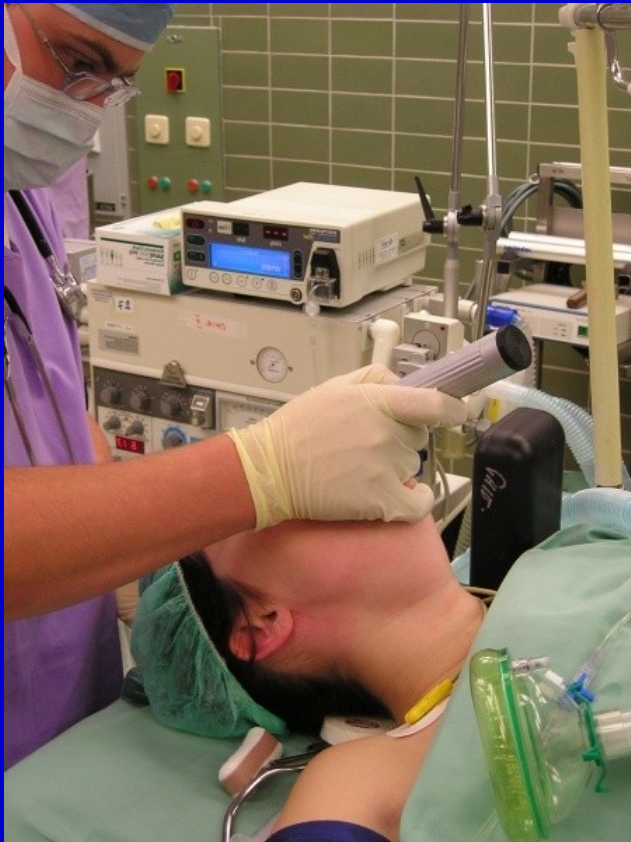# Intubace – zlatý standard



- ale s ohledem na náročnost a vybavení není intubace součástí základní resuscitace



# Intubace – přímá laryngoskopie





# Umělé dýchání

---

- z úst do úst..nejčastější
- z úst do úst a nosu současně..u dětí
- z úst do nosu
- z úst do resuscitač.roušky,mulu,kapesníku
- z úst do tracheostomatu
- nepřímé dle Silvestra-Brosche na zádech a dle Holgera-Nielsenova na břichu

© Original Artist  
Reproduction rights obtainable from  
[www.CartoonStock.com](http://www.CartoonStock.com)



- účinnost nepřímého dýchání je malá (je-li vůbec nějaká)




# Ventilace

- obecně nižší objem a frekvence než normálně
- při vyšším objemu hrozí nafouknutí žaludku
- adekvátní objem 6-7ml/kg
- vyvarovat se hyperventilaci
- ideálně zajištění DC intubací
- minimalizovat přerušování komprese hrudníku
- po OTI nepřerušovaná komprese hrudníku 100/min, ventilace 10/min



<http://go.funpic.hu>





**Děkuji za pozornost**

---

