

Využitie remifentanilu v spinálnej chirurgii a neurochirurgii


Sandecký Marián

KARIM FN Brno a LF MU

18.3.2014

Úvod

Remifentanil

- remifentanil ako ultrakrátko pôsobiace anestetikum spolu s propofolom používame najmä pri „AWAKE SURGERY“
- využívame jeho potenciál- nekumulovanie v tele  zotavenie z anestézie je promptné a nehrozí zástava dychu

Remifentanil v spinálnej chirurgii

- vhodný pre výkony s peroperačným monitorovaním funkcie miechy v priebehu spondylochirurgických korekcií deformít chrbtice

K peroperačnému monitorovaniu funkcie miechy môžeme použiť:

- a) test prebudenia, tzv. „wake up test“
- b) miecha monitorovaná snímaním SEP a MEP bez testu prebudenia

Cieľom je včasne odhaliť a odstrániť technické a systémové príčiny ischemizácie miechy, ktoré by viedli k trvalému neurologickému pooperačnému deficitu.

V priebehu spondylochirurgickej korekcie môže dôjsť k peroperačnej ischemii miechy:

- 1, neriadenou hypotenziou
- 2, podvazaním ciev u intervertebrálnych otvorov
- 3, distrakciou chrbtice
- 4, derotácie chrbtice
- 5, vniknutím časti inštrumentária do durálneho vaku

Využitie remifentanilu v spinálnej chirurgii

- následkom môže byť najzávažnejšia neurologická komplikácia- PARAPLÉGIA
- preto monitorovanie funkcie miechy počas operačného výkonu a včasné zachytenie neurologického výpadku je veľmi dôležité

Wake up

- CA- TIVA
- propofol + remifentanil bez myorelaxancií (okrem úvodu do CA pri zaistení DC ORT kanylou)
- v priebehu CA v momente po distrakcii chrbtice sú pacienti prebudení a vyzvaní k pohybu končatín
- po vylúčení motorickej blokády na DKK je pacient opäť uvedený do CA

Wake up- komplikácie

- 1) pronačnou polohou pacienta
- 2) aspiráciou krvi a zvratkov pri nechcenej extubácii
- 3) vzduchovou embóliou cez odhalené venózne plexy
- 4) nespoluprácou - duševne retardované deti nemusia vyhovieť výzve ku pohybu DKK
- 5) veľkou krvnou stratou
- 6) nemožnosťou kontinuálneho sledovania

Evokované potenciály- EP

- CA- TIVA
- propofol + remifentanil bez myorelaxancií (okrem úvodu do CA pri zaistení DC ORT kanylou)
- CA bez prebudenia
- funkciu miechy kontrolujeme spoločne s neurológom EP
- monitorovanie EP zahájime po uvedení pacienta do CA a ukončujeme v štádiu kožnej sutury


Evokované potenciály- EP

- EP sú bioelektrickým prejavom spracovania a odpovede mozgu na vonkajší, obvykle senzorický stimul (SEP), alebo odpoveďou mozgovej kôry na elektrické alebo magnetické stimuly (MEP)
- SEP nie sú ovplyvnené aplikáciou myorelancií, zatiaľ čo MEP áno
- MEP z hľadiska signalizácie a neurologického deficitu je citlivejší
- u SEP stimulujeme n. tibialis
- u MEP snímame odpovede z m. tibialis posterior a m. abductor halucis

Evokované potenciály- EP

- v súčasnej dobe sú EP preferované pre možnosť kontinuálneho sledovania funkcie miechy

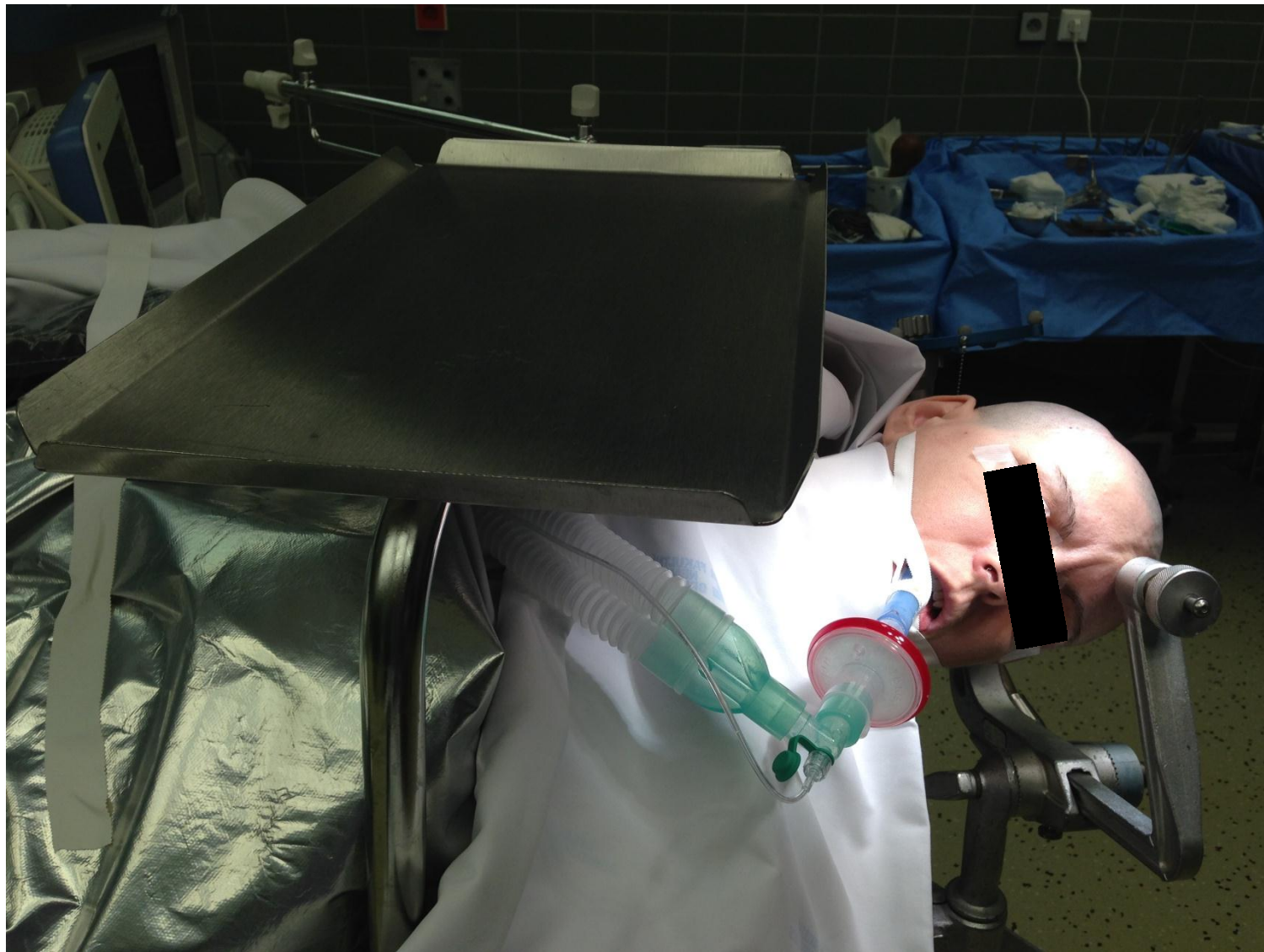
Pre úspešnú interpretáciu výsledkov SEP a MEP :

- a) vyhýbame sa použitiu myorelaxancií a inhalačným anestetikám  TIVA
- b) EP ovplyvňuje hyperkapnia, hypoxia, hypotenzia, hypotermia

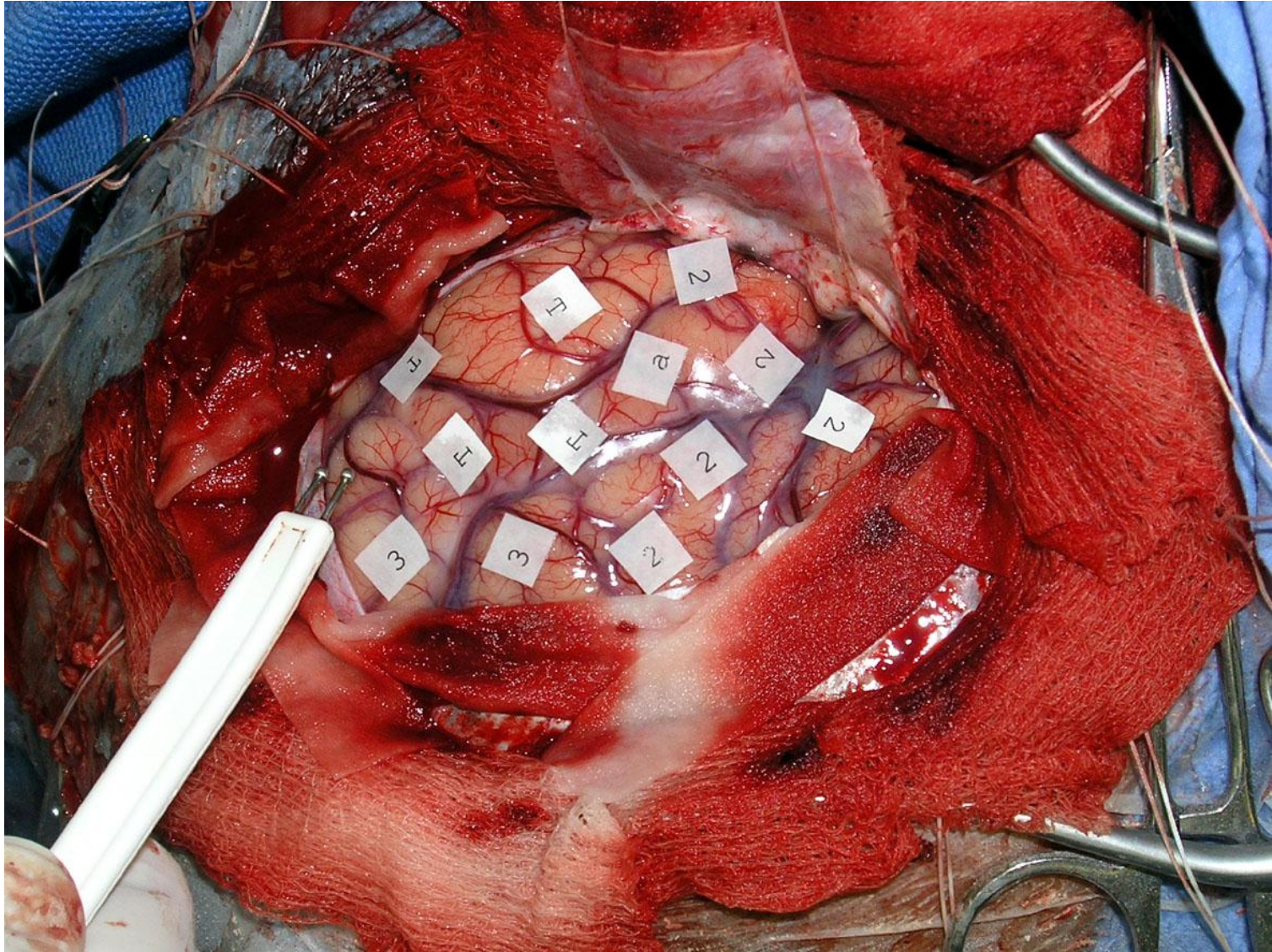
- využitie remifentanilu u výkonov s „Awake“ resekciou mozgových nádorov
- resekcia mozgového nádoru v blízkosti eloquentného kortexu nesie so sebou potenciálne riziko pooperačného neurologického deficitu
- eloquentné oblasti mozgu nemôžu byť lokalizované iba na podklade anatomických kritérií (kôrová lokalizácia rečových oblastí má veľkú interindividuálnu variabilitu)

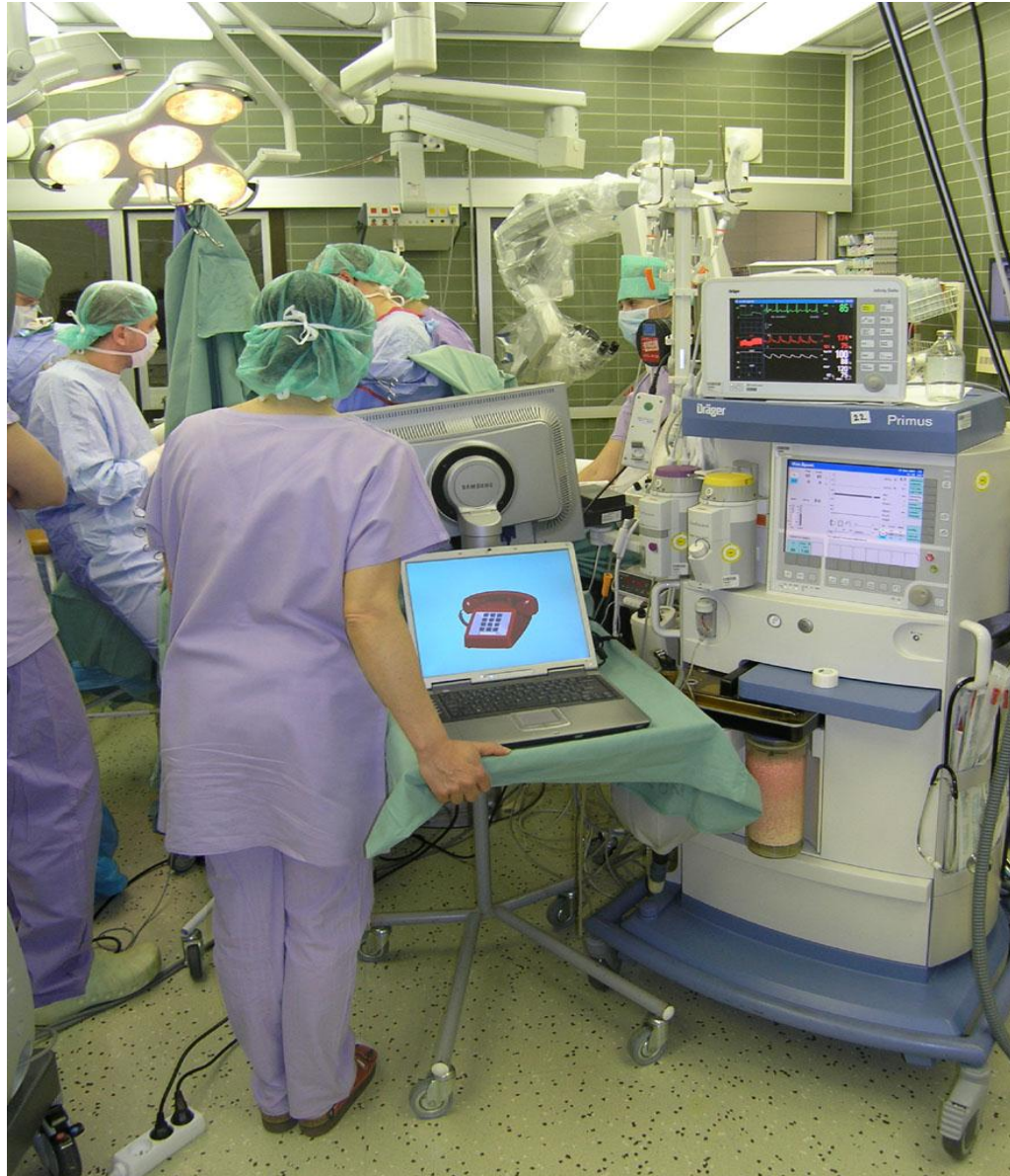
- súčasťný trend je nasmerovaný k **funkčnému mapovaniu kortexu**, ktorý umožňuje predvídať riziko vzniku neurologického deficitu
- zlatým štandardom funkčného mapovania je **kortikálna elektrická stimulácia s využitím vedomej fázy operácie (Awake)**
- cieľom je dosiahnutie maximálne možnej, ale bezpečnej radikality
- radikalita resekcie mozgového nádoru je jedným z prognosticky priaznivých faktorov

- anestézia realizovaná ultrakrátko pôsobiacimi i.v. anestetikami- propofol + remifentanil bez myorelaxancií so zaistením DC LM
- hlava je fixovaná Mayfieldovým fixatórom
- operačná rana a miesta upnutia hlavy sú infiltrované LA
- pokiaľ v rozsahu kraniotómie predpokladáme motorickú kôru, vykonávame kortikálnu stimuláciu ešte pred prebudením pacienta



- kortikálna stimulácia je vykonávaná bipolárnym stimulátorom
- elektrická kortikálna stimulácia v prípade mapovania senzorio- motorických oblastí vyvolá kontrakcie daných svalových skupín či senzitivne vnemy príslušnej oblasti
- v prípade mapovania rečovej oblasti dochádza k prechodnej poruche pomenovania predmetov
- **resekcia nádoru** je podľa tolerancia pacienta vykonaná **vo vedomej fáze operácie**





- PM neklud pac. pri nízkej tolerancii bdelej fázy
- Hroziaca epilepsia při stimulácii kory
- Nedostatočná SV
- Zvracanie, aspirácia