

DAM-nové možnosti

M.Onderka



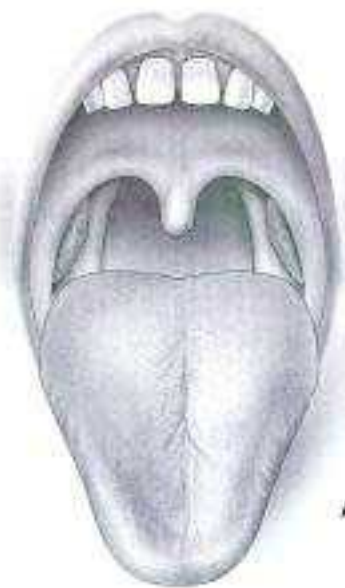



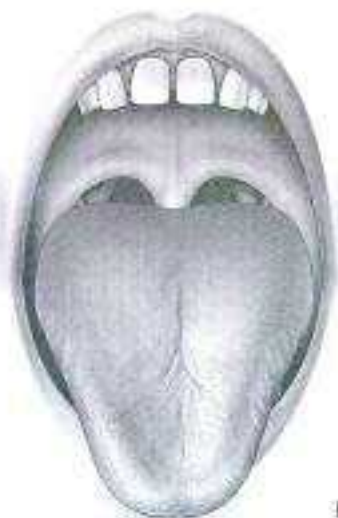Predikce DAM:

Mallampati

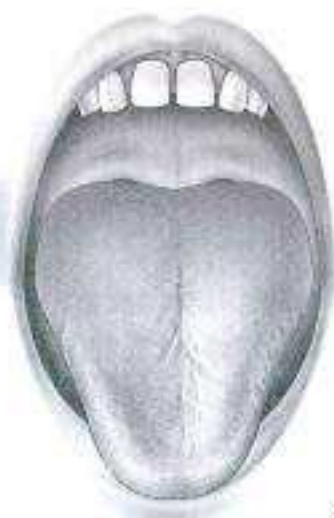Cormack a Lehane



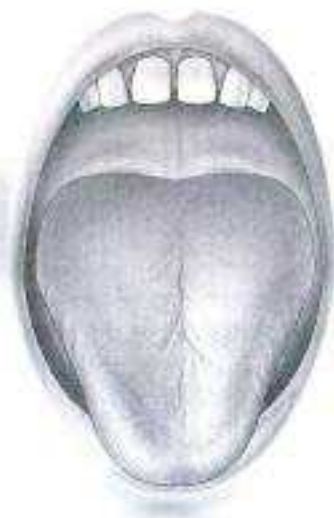A



B



C



D



ENC

E



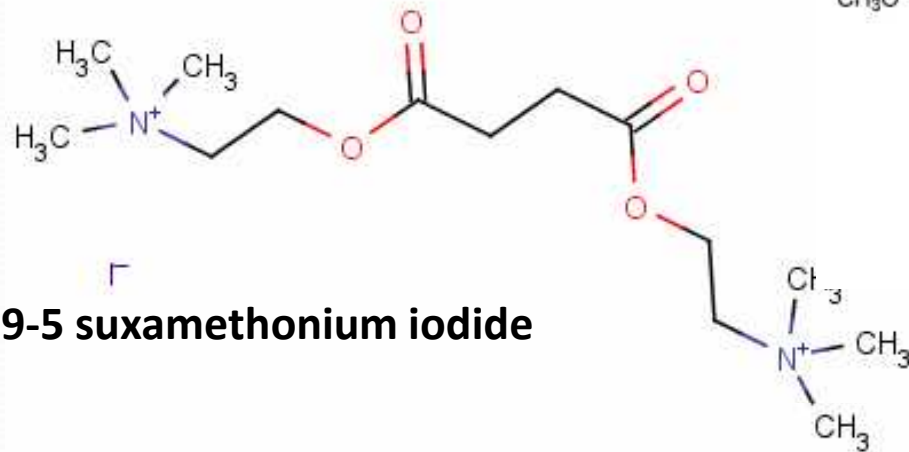
F



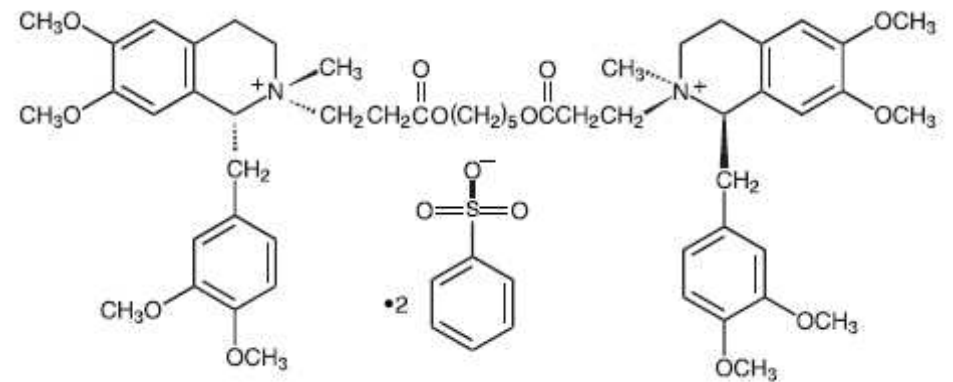
G



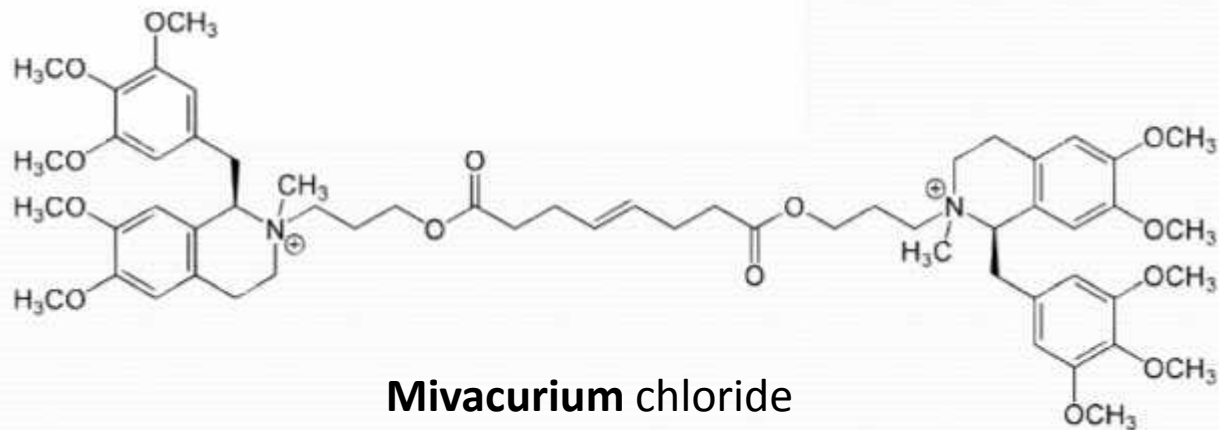
H



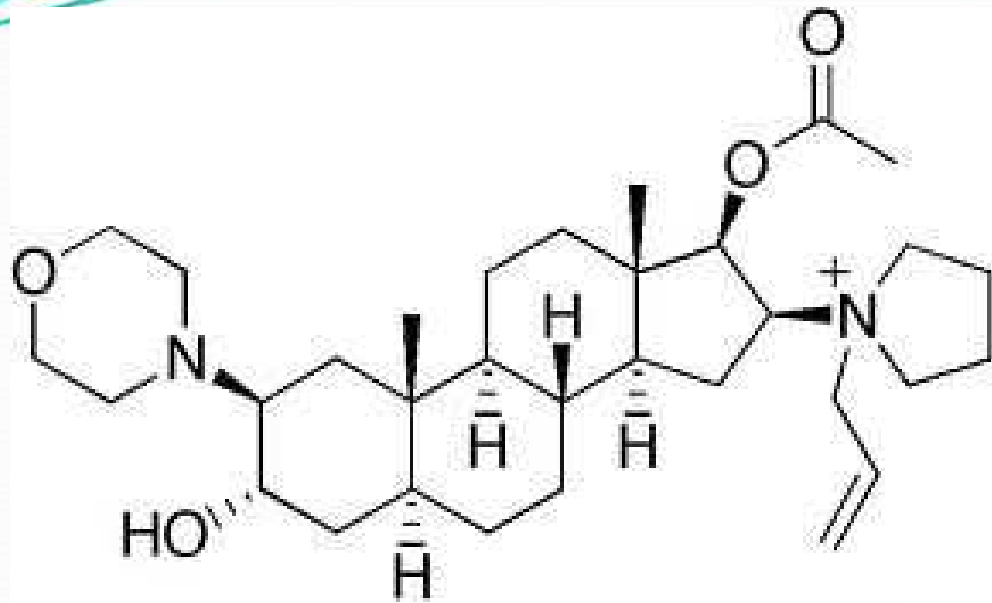
541-19-5 suxamethonium iodide



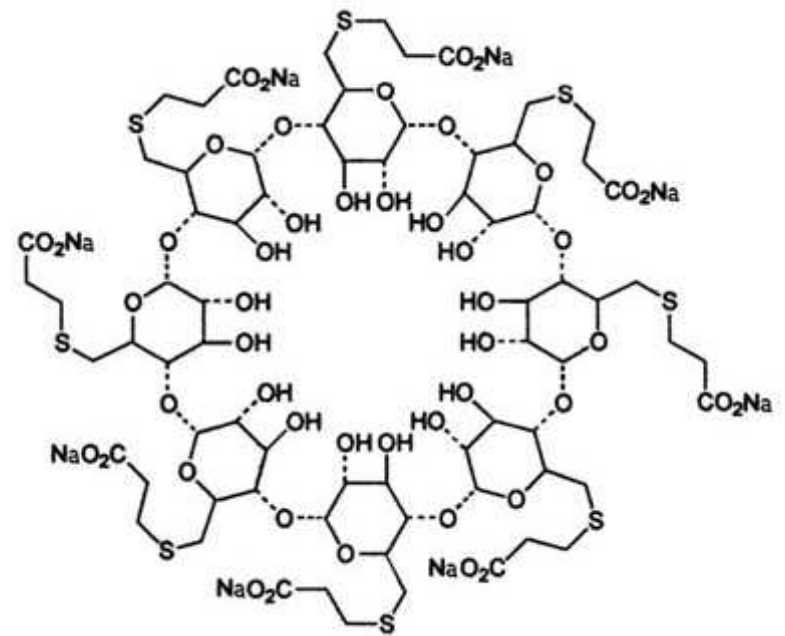
cisatracurium besylate



Mivacurium chloride




Rocuronium Bromide



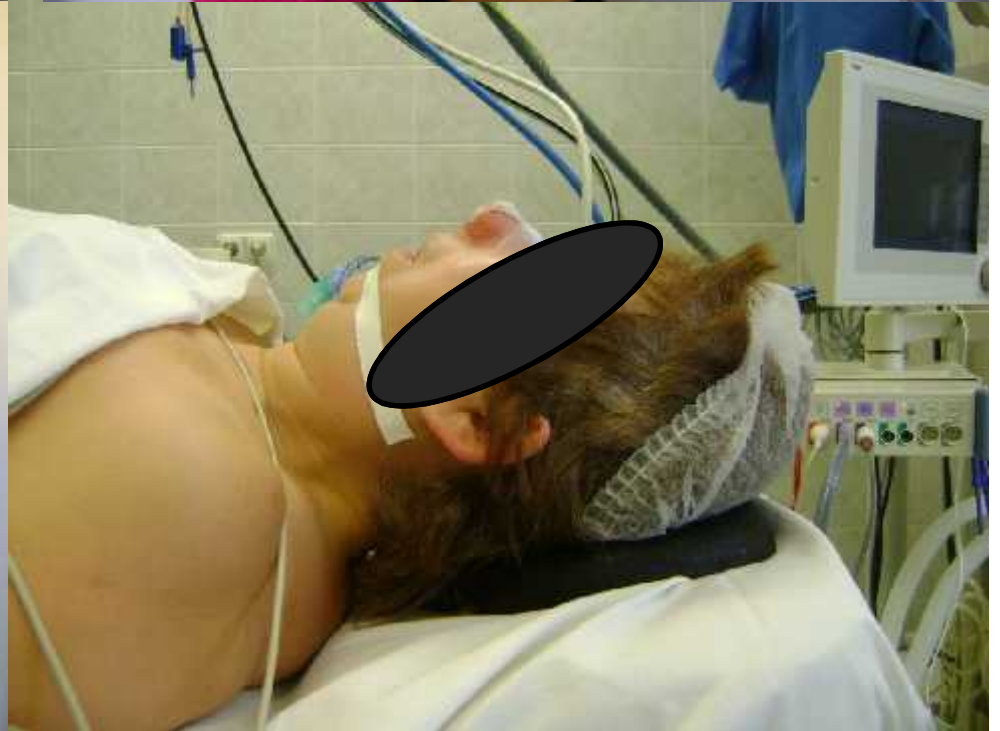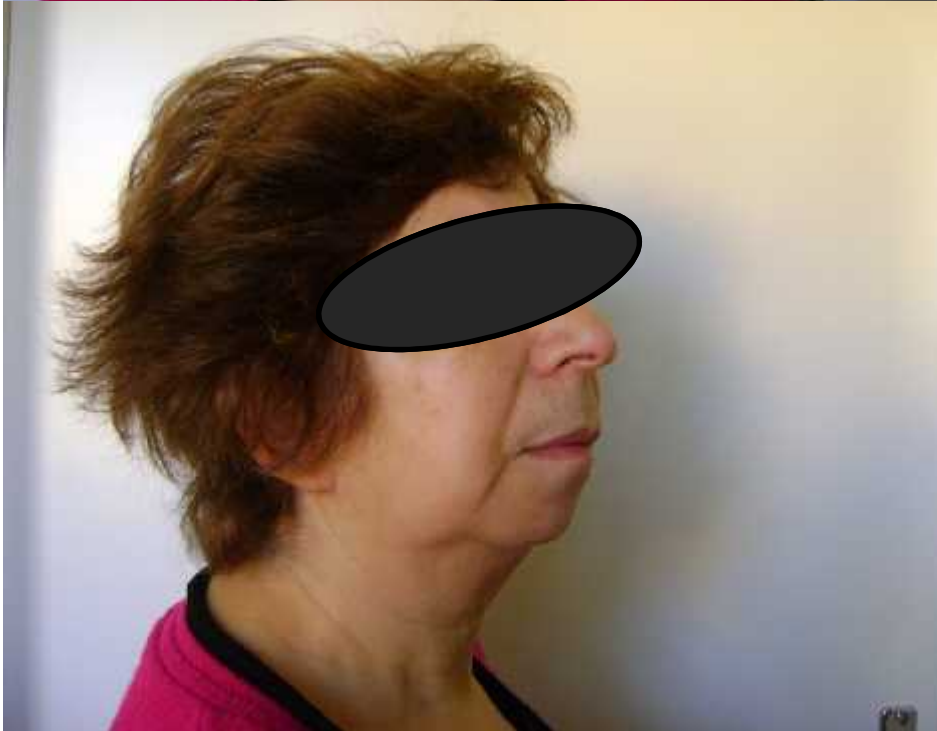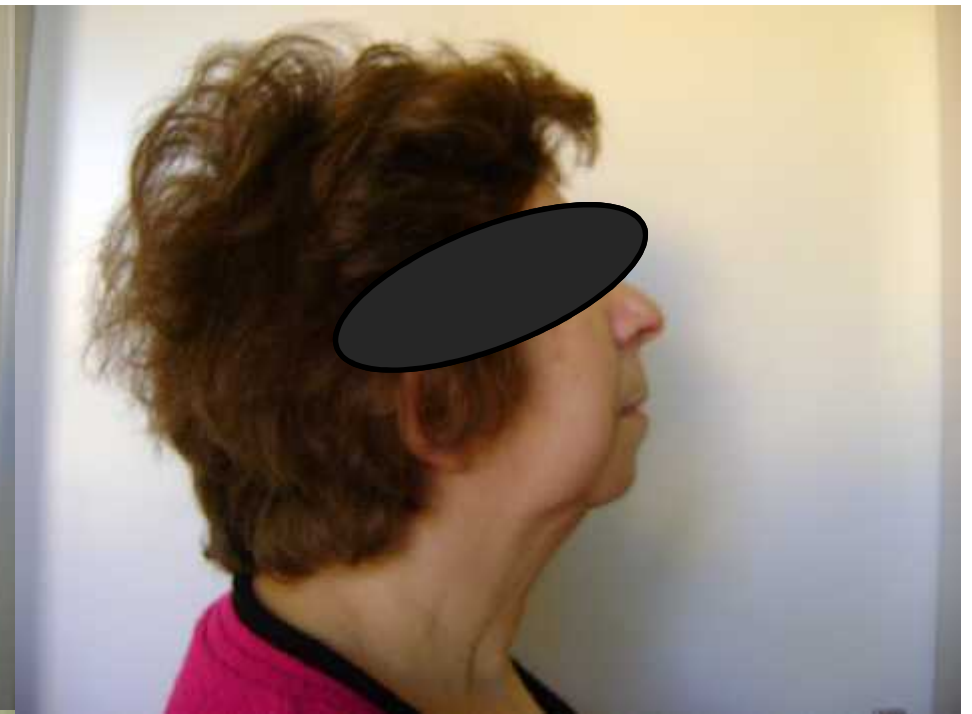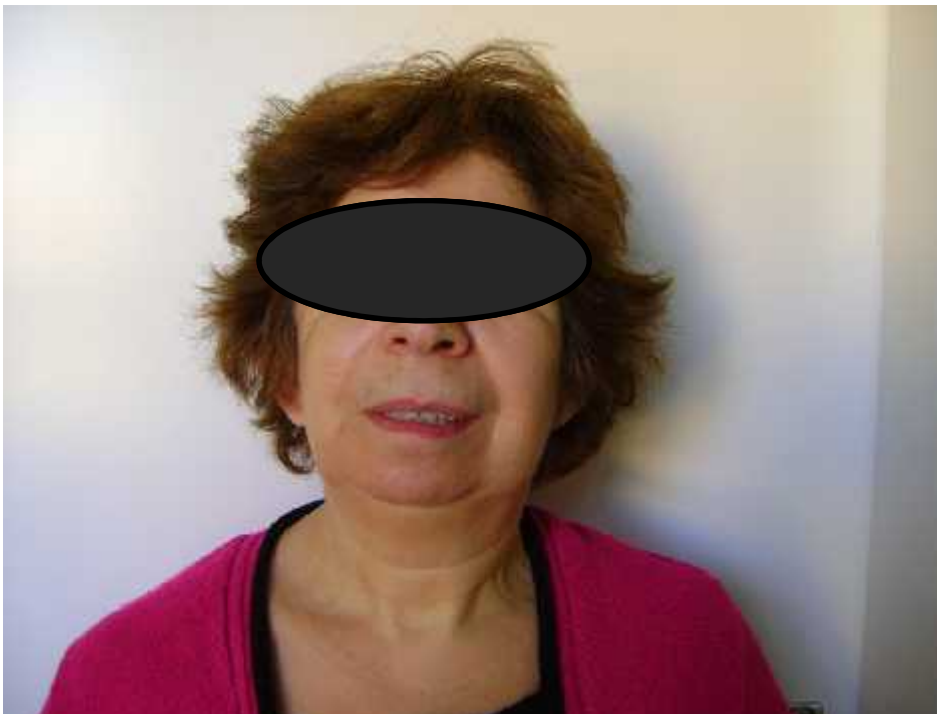Sugammadex

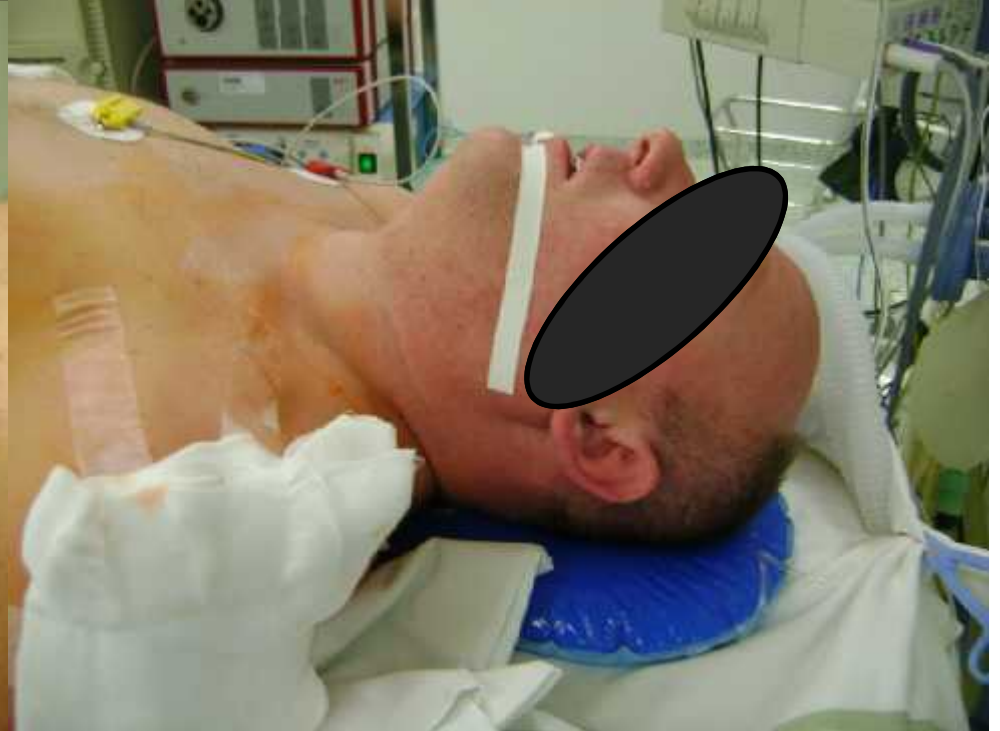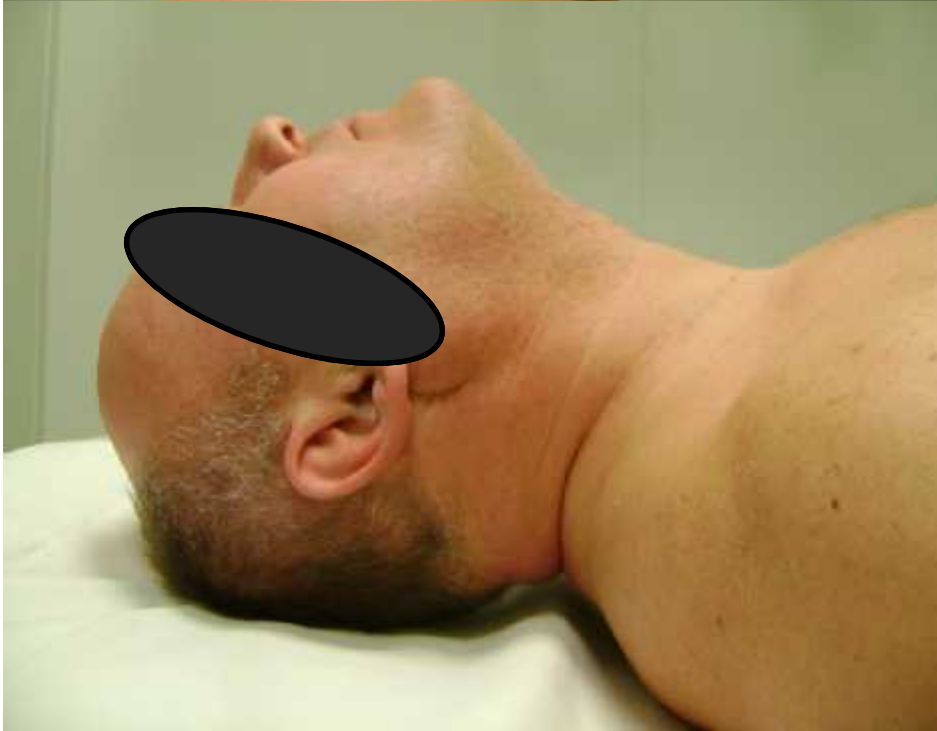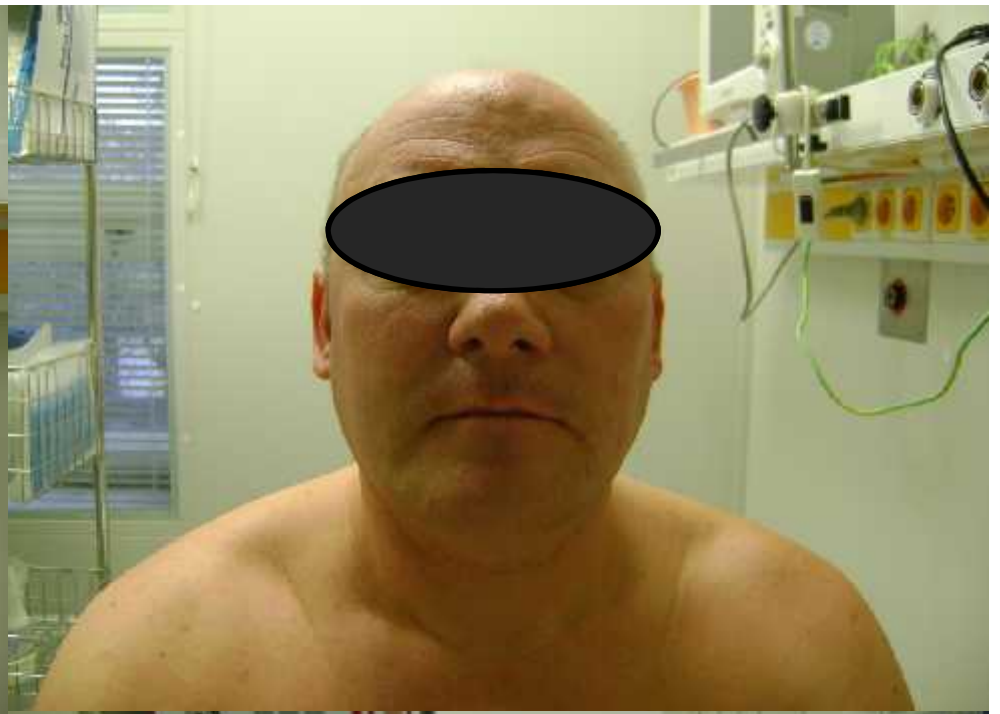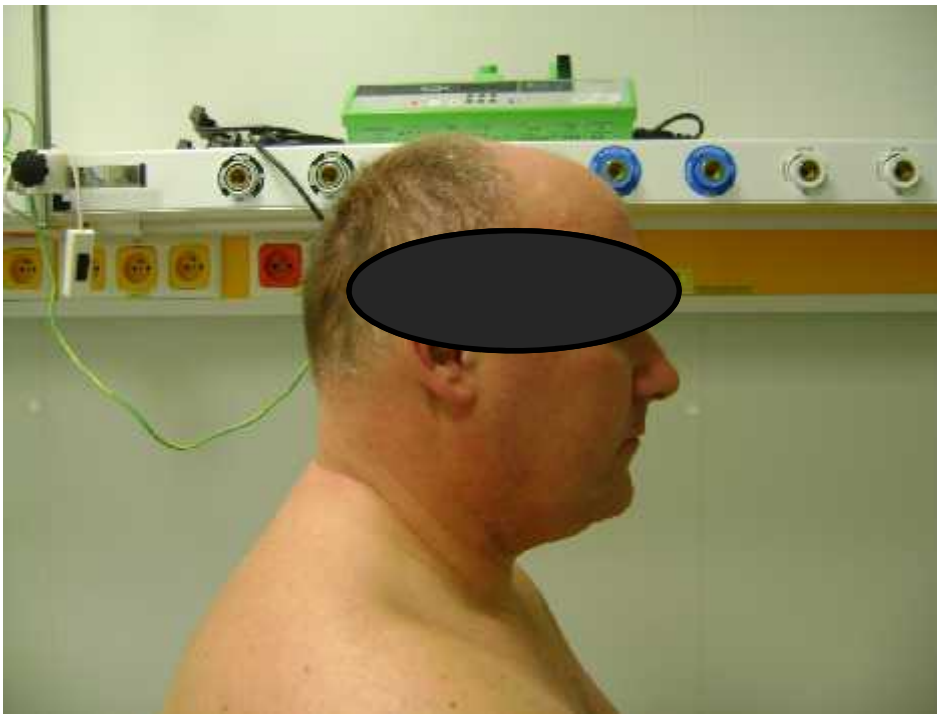
Soubor pacientů:

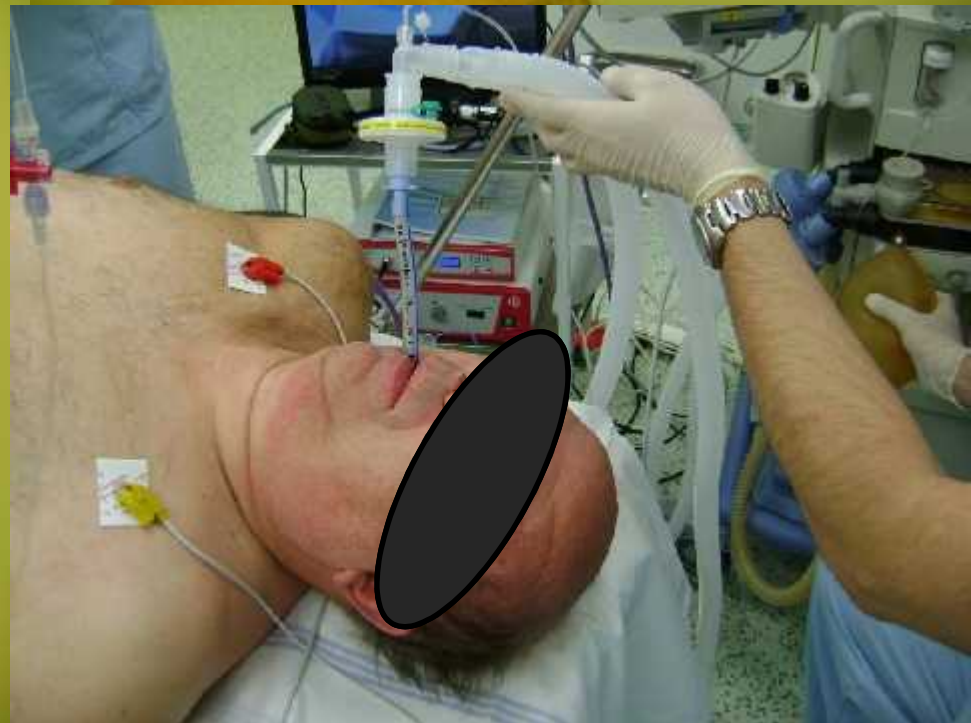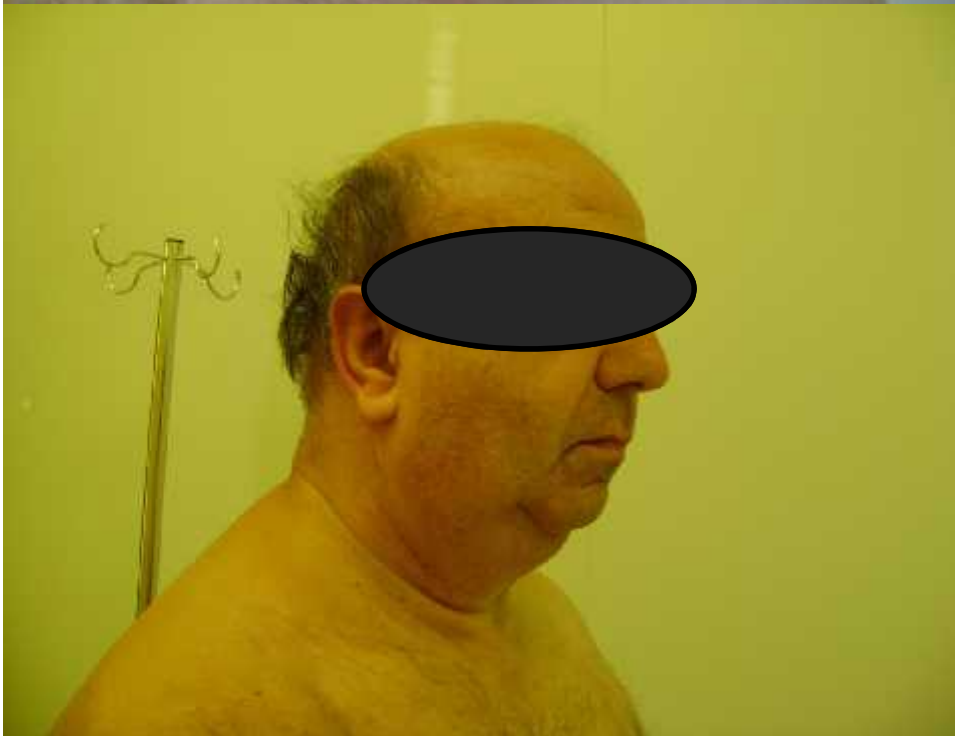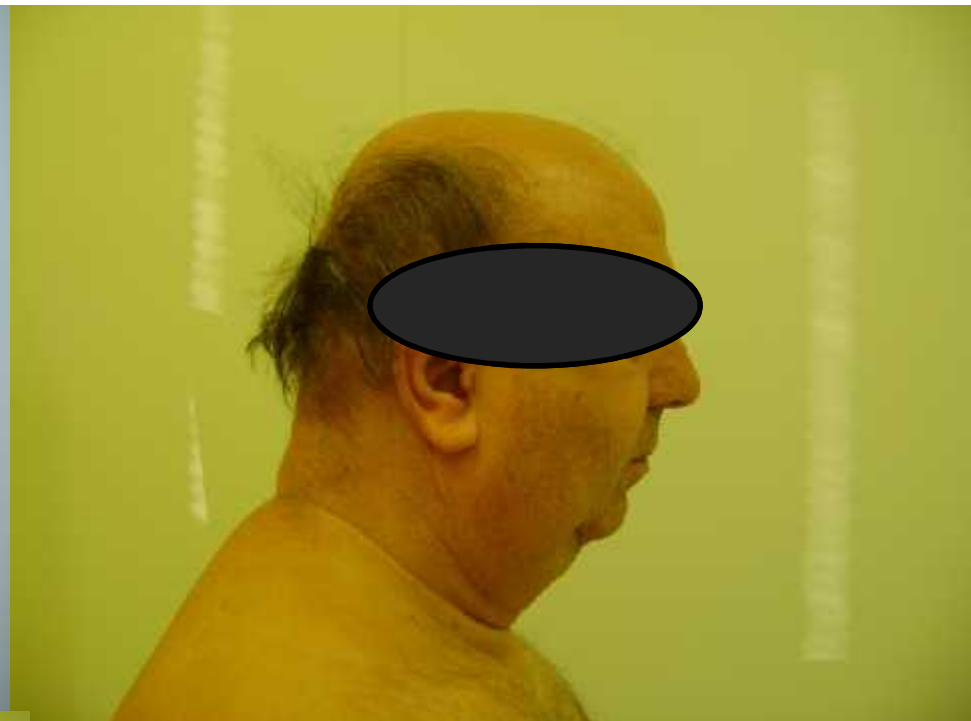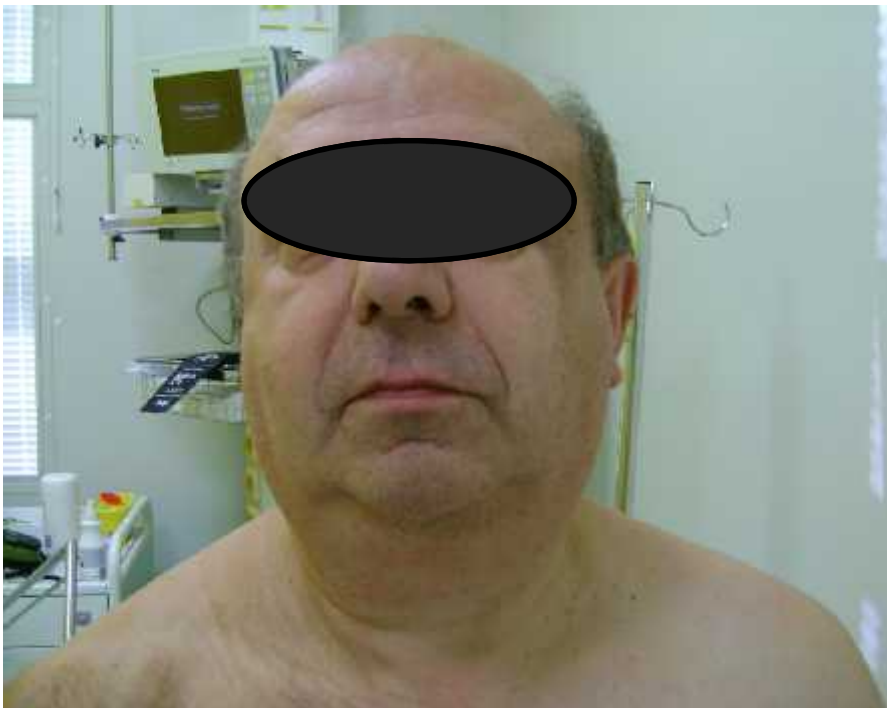- žena 67letá k FESS opakovaně,Treacher-Collins sy,v anamnese 2xCA na jiném pracovišti s fibrooptickou intubací,asystolie perianesteticky při úvodu pacientka aktivně hlásí DAM
- muž 38letý k ASK kolene v anamnese 1xCA pro ortopedický výkon na jiném pracovišti,pacient aktivně hlásí DAM
- muž 72letý k alloplastice kloubu v anamnese 2xCA pro ortopedický výkon s fibrooptickou intubací,aktivně hlásí DAM
- muž 70letý k FESS,v anamnese 1xCA pro FESS,aktivně hlásí problém při zajištění dýchacích cest ale blíže neví
- muž 41letý k ASK ramene a zatím bez zkušenosti s CA

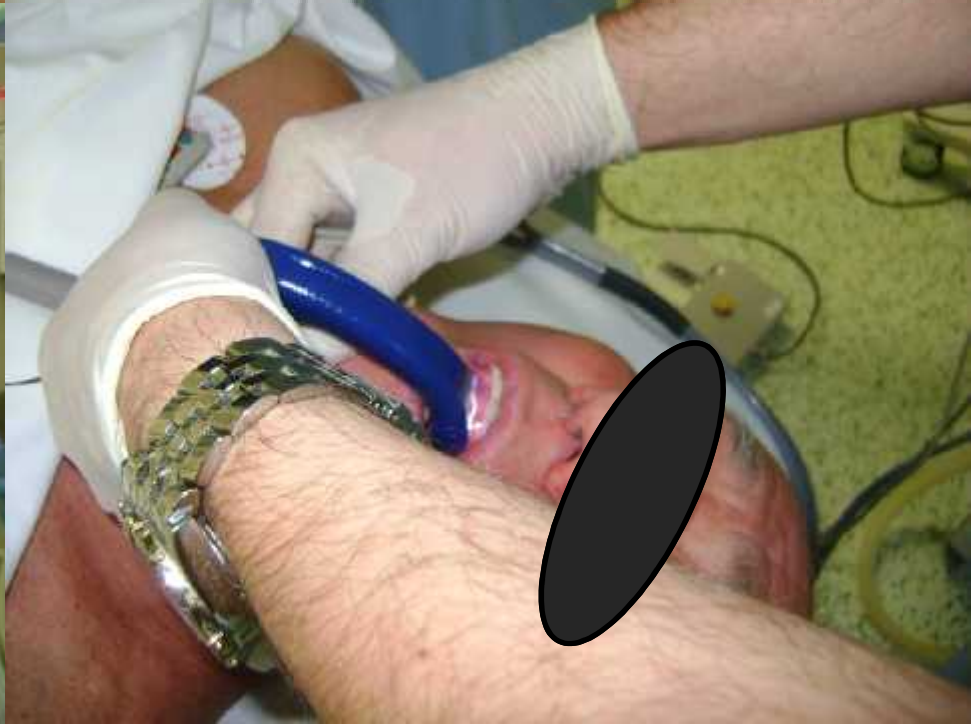
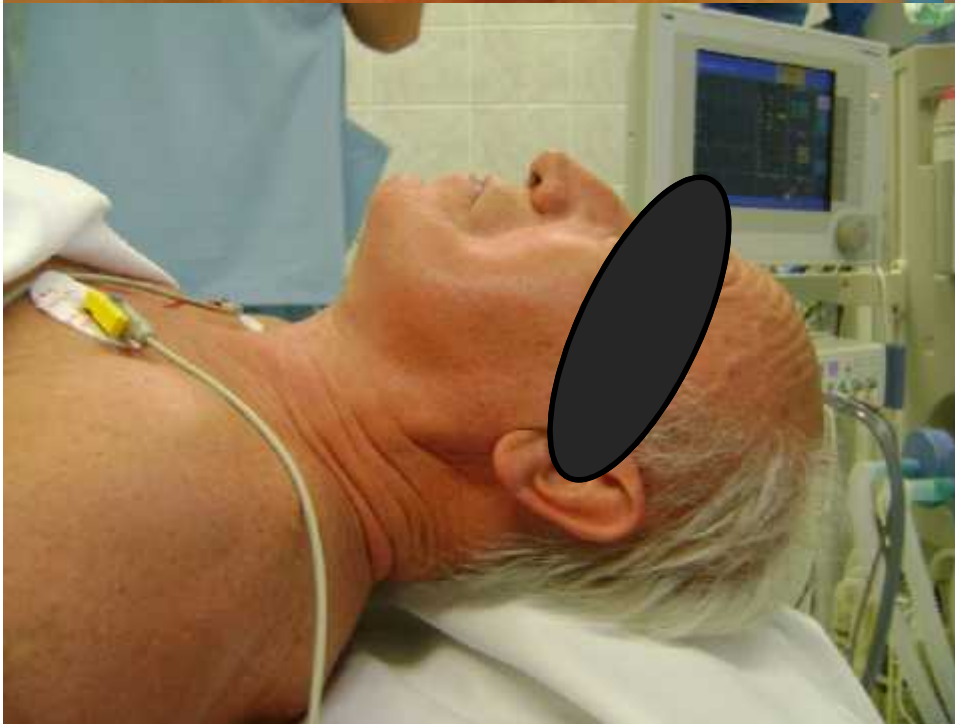
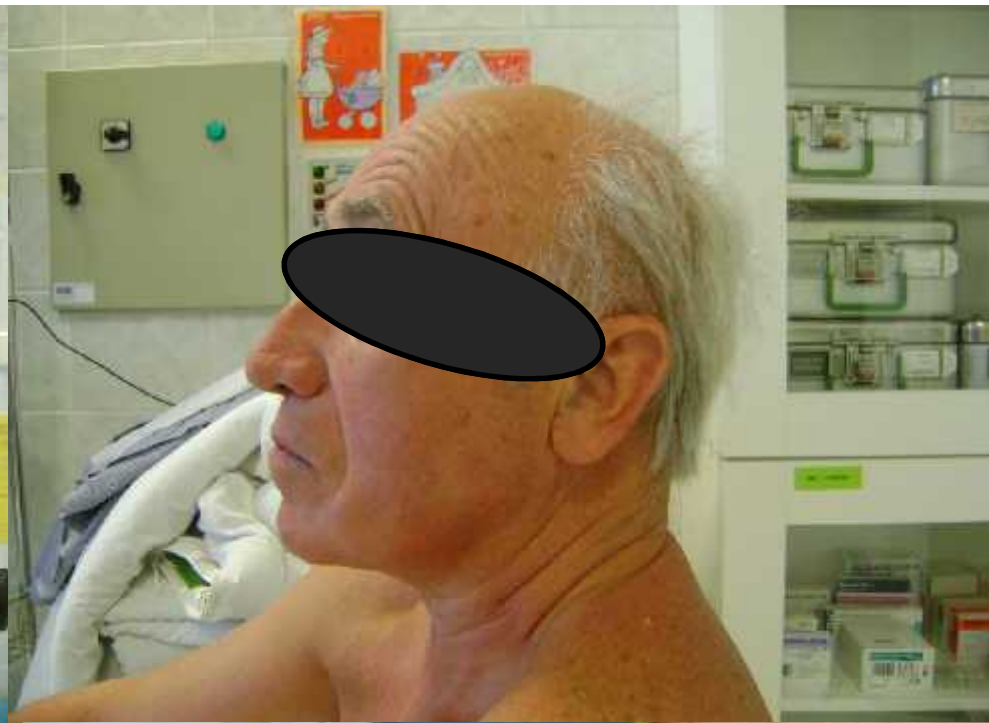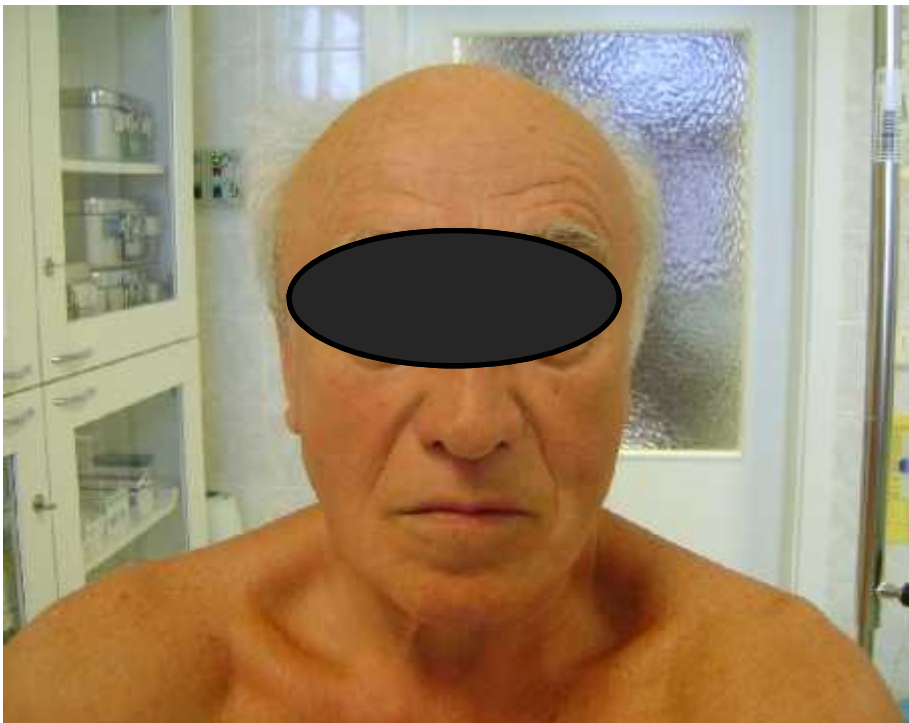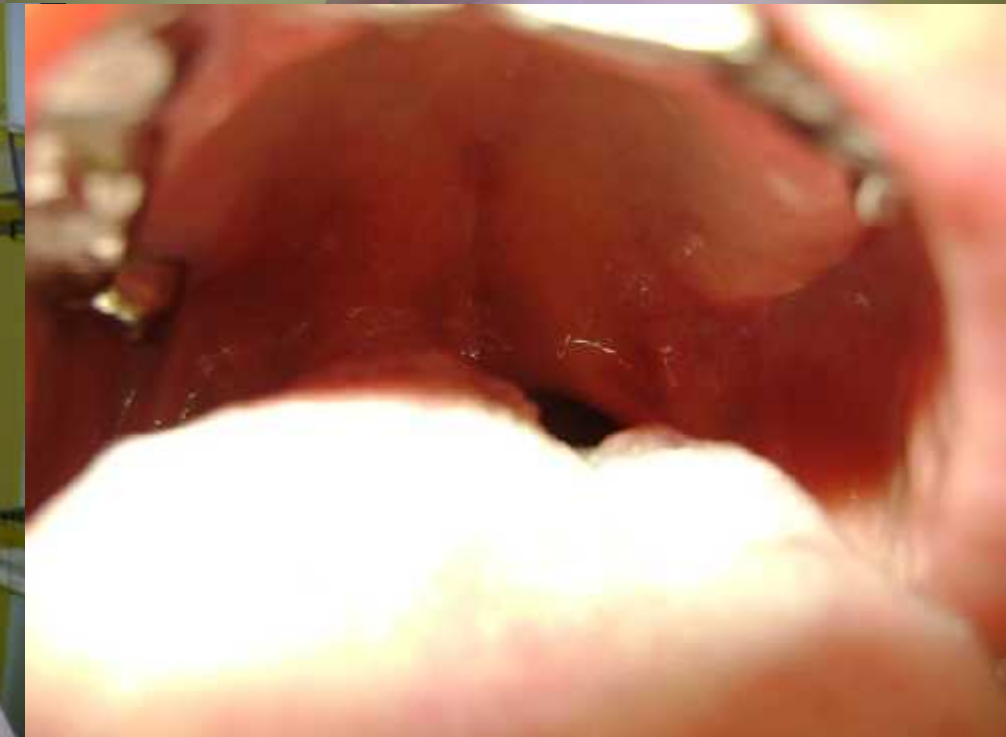
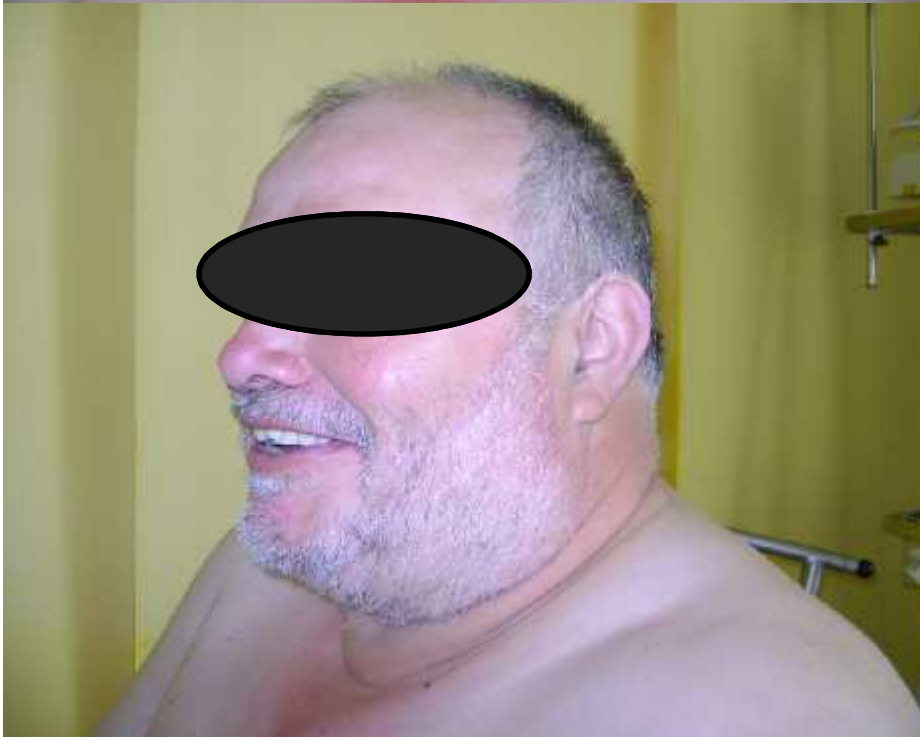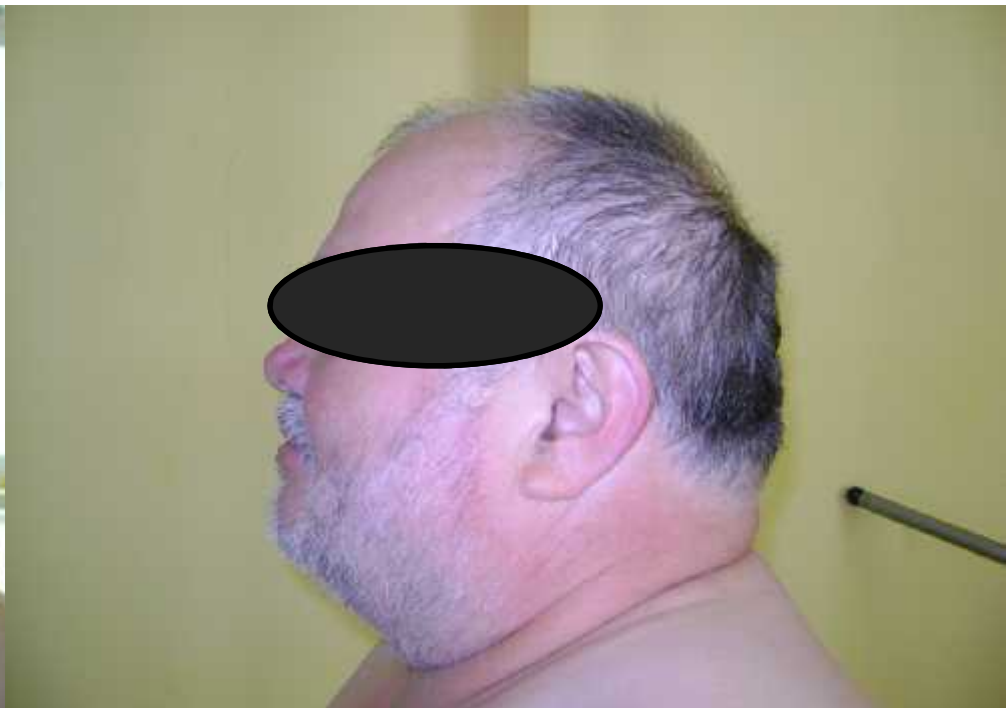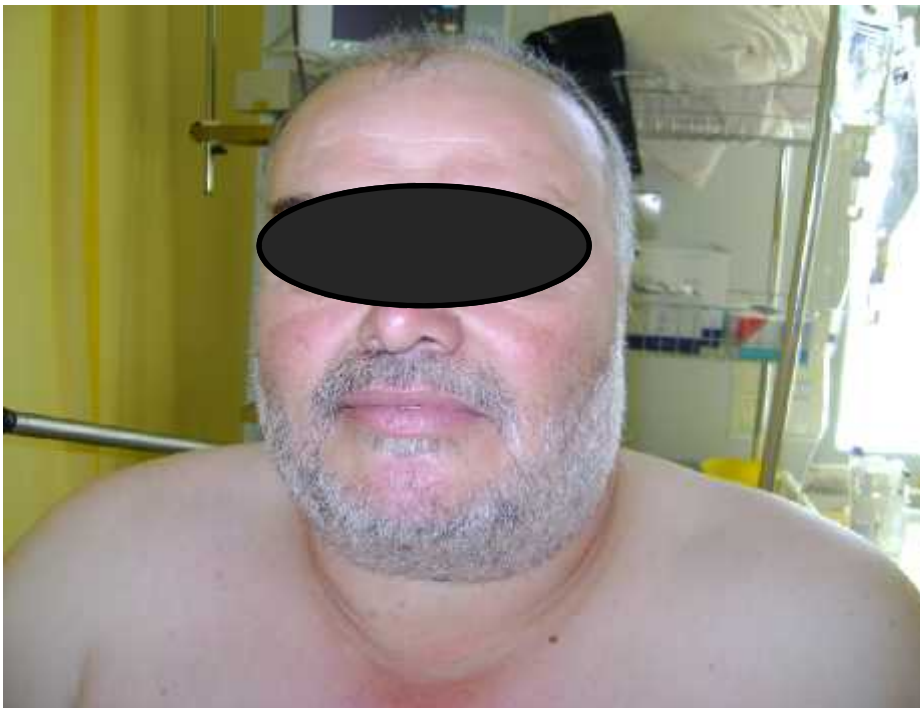Společný údaj pro všechny zúčastněné:
alergie na jod s celkovými projevy v anamnese

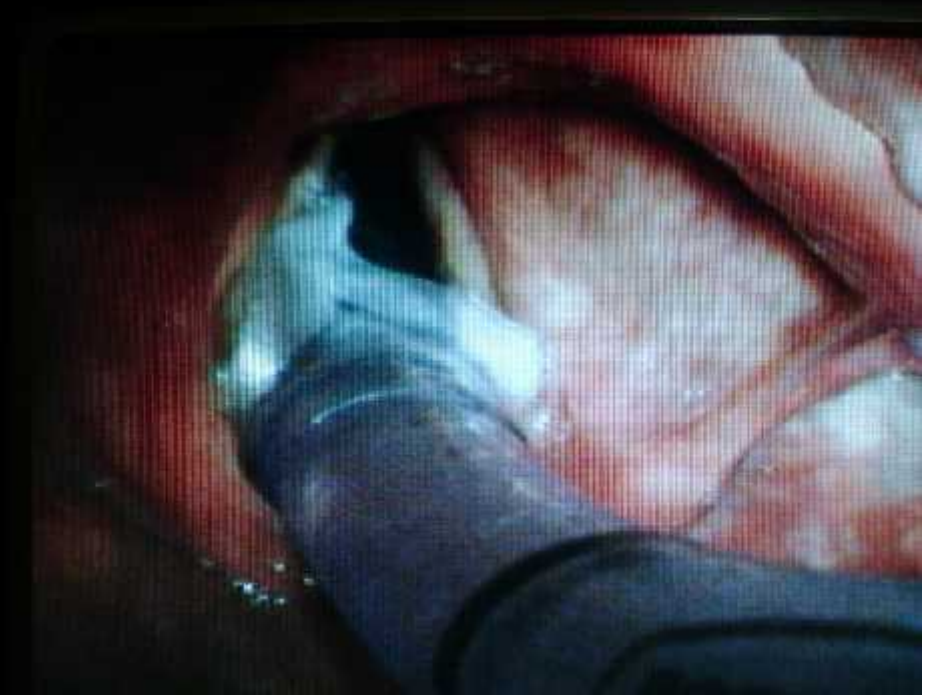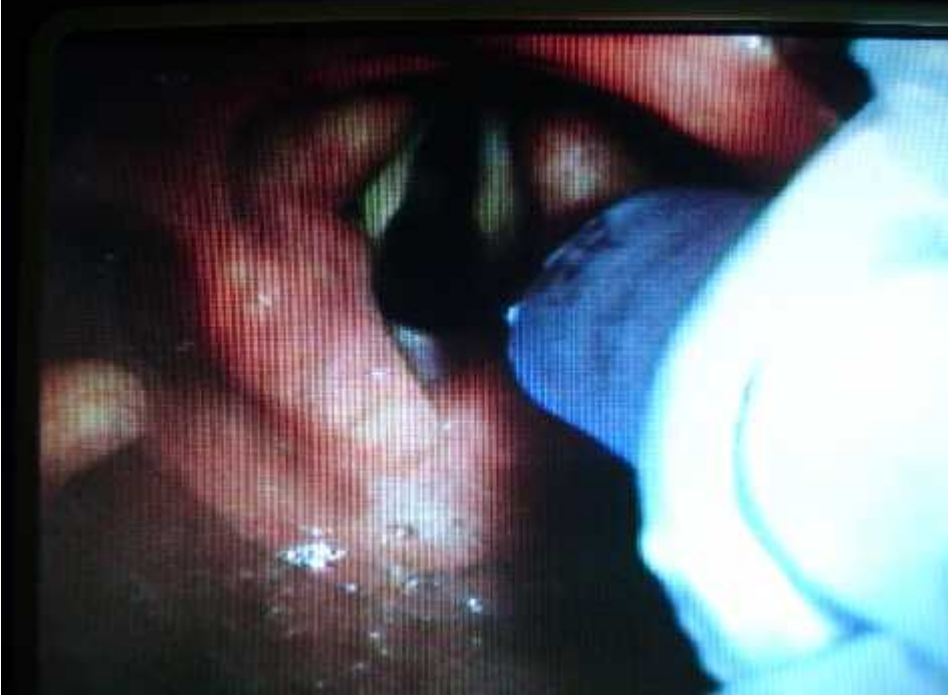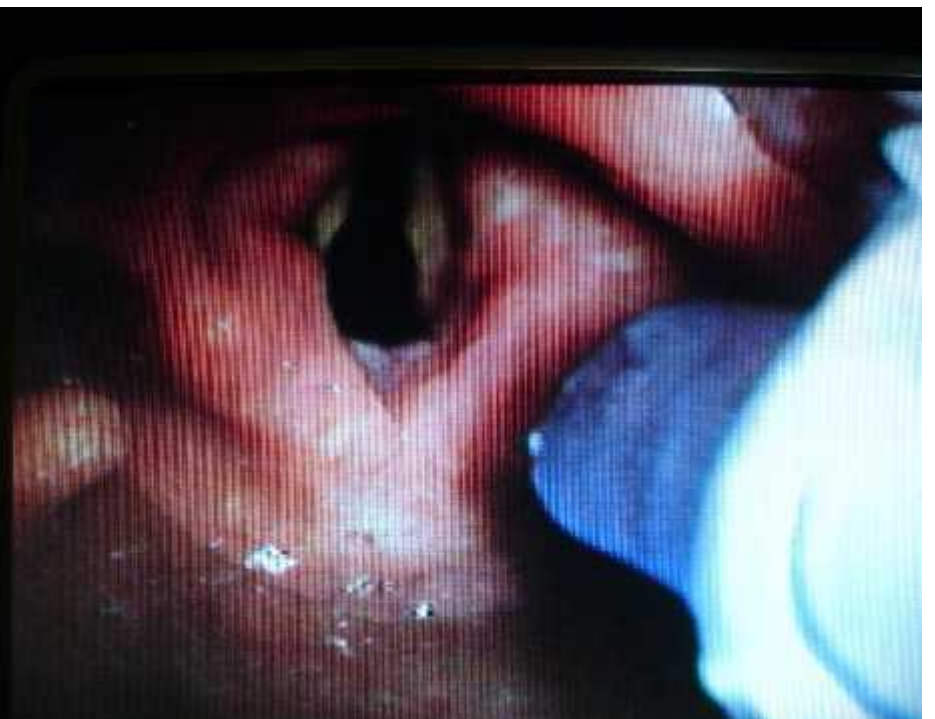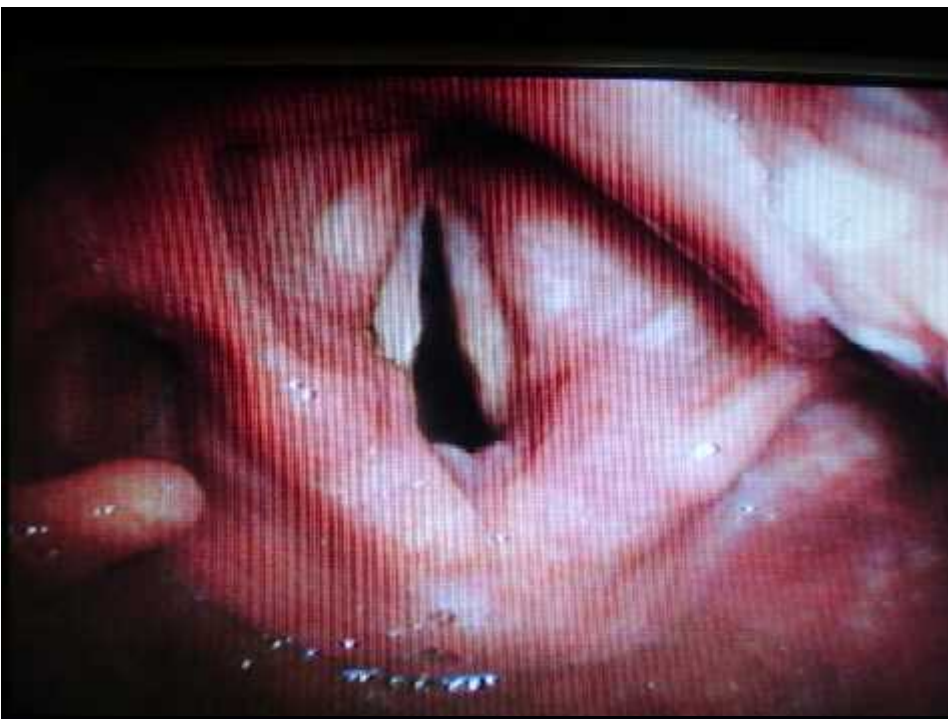







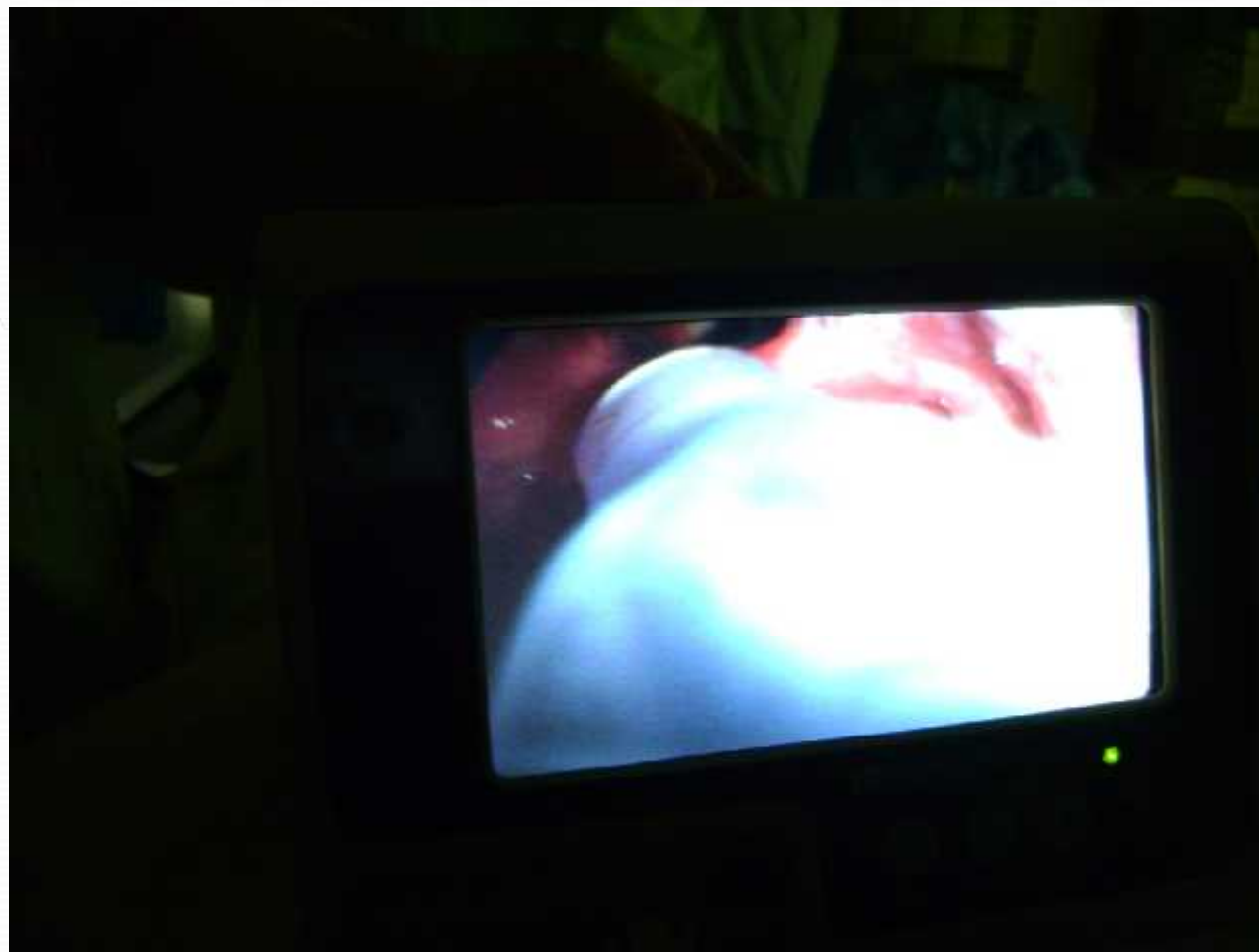




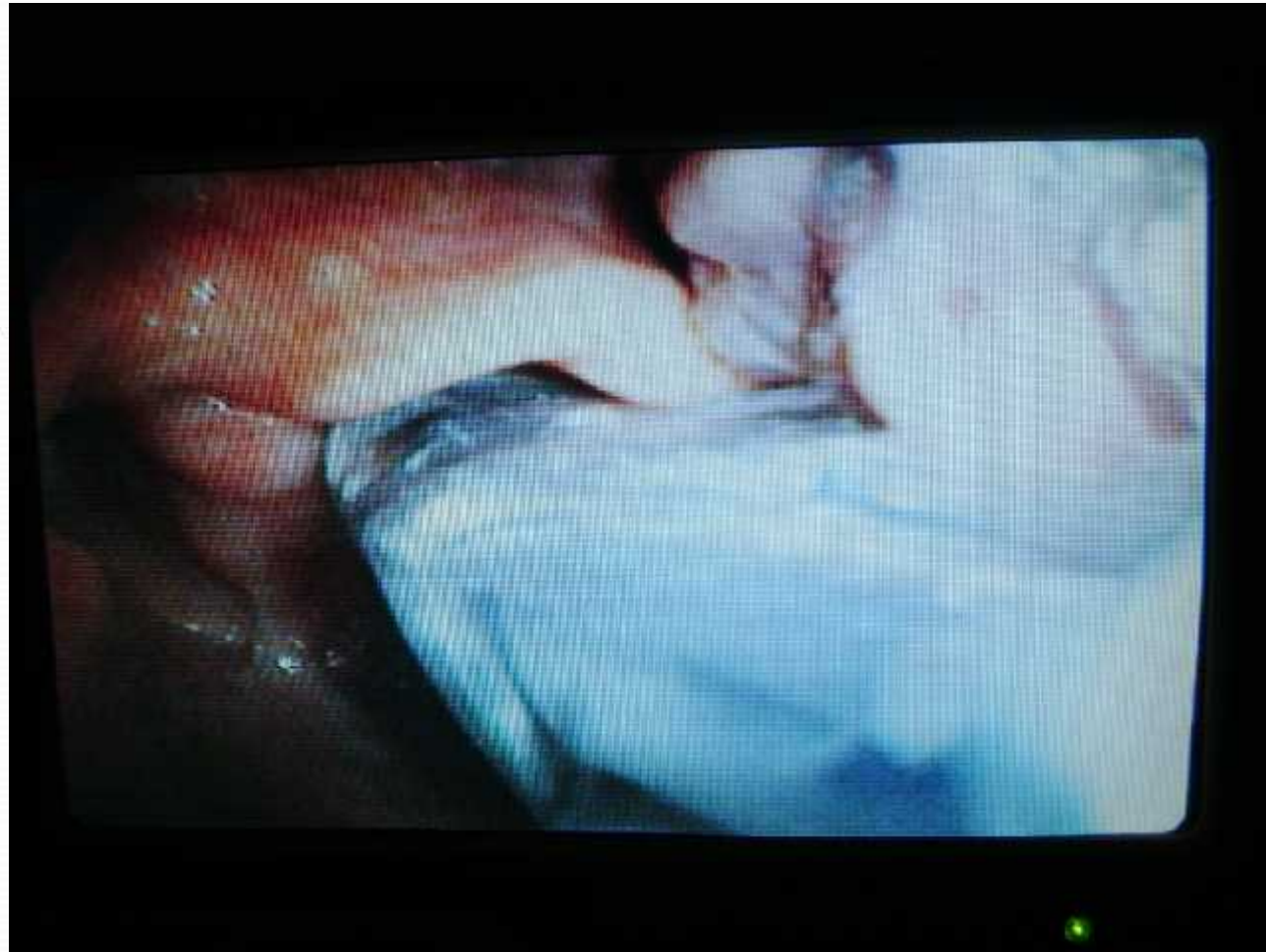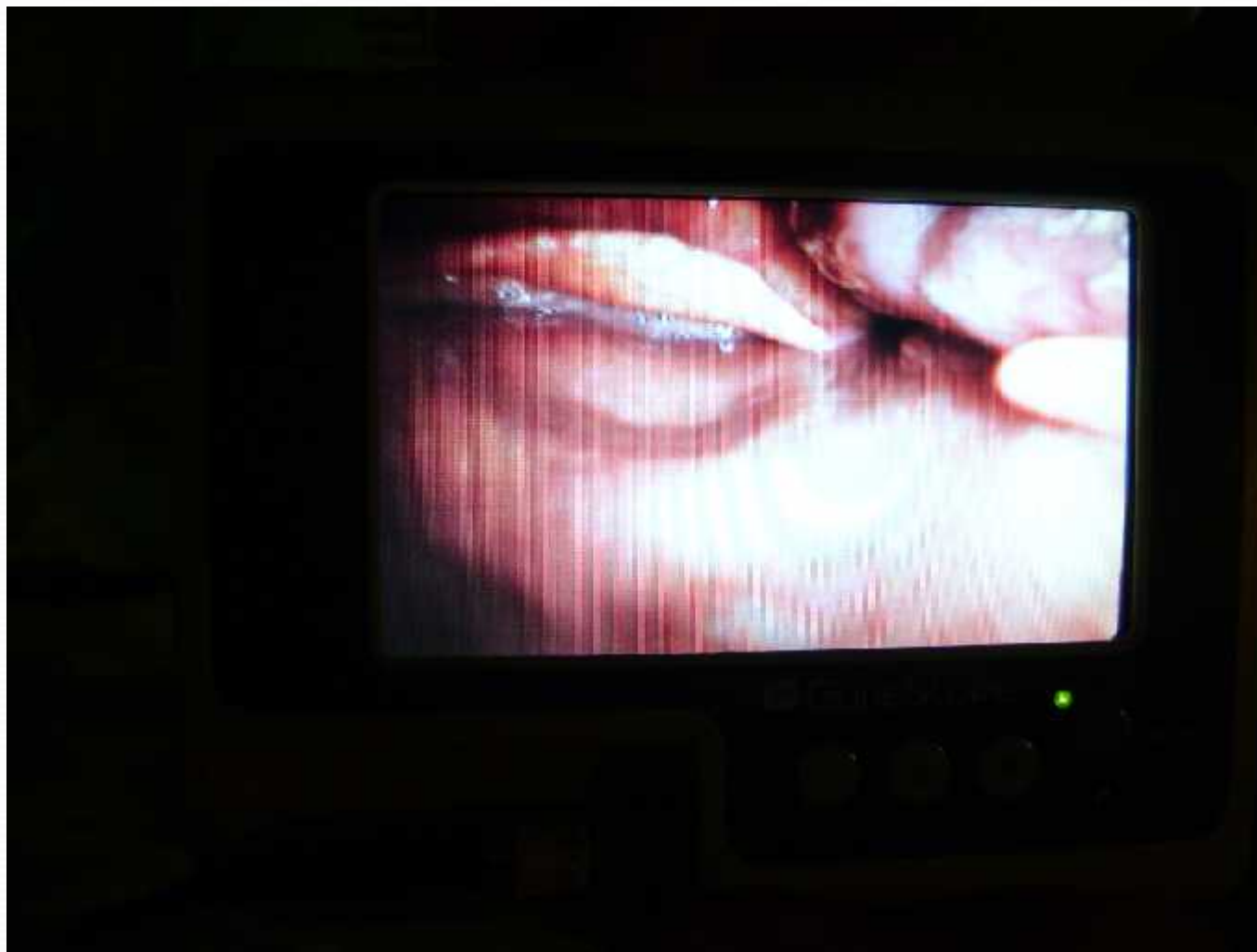Pacient 1-videolaryngoskopický přehled



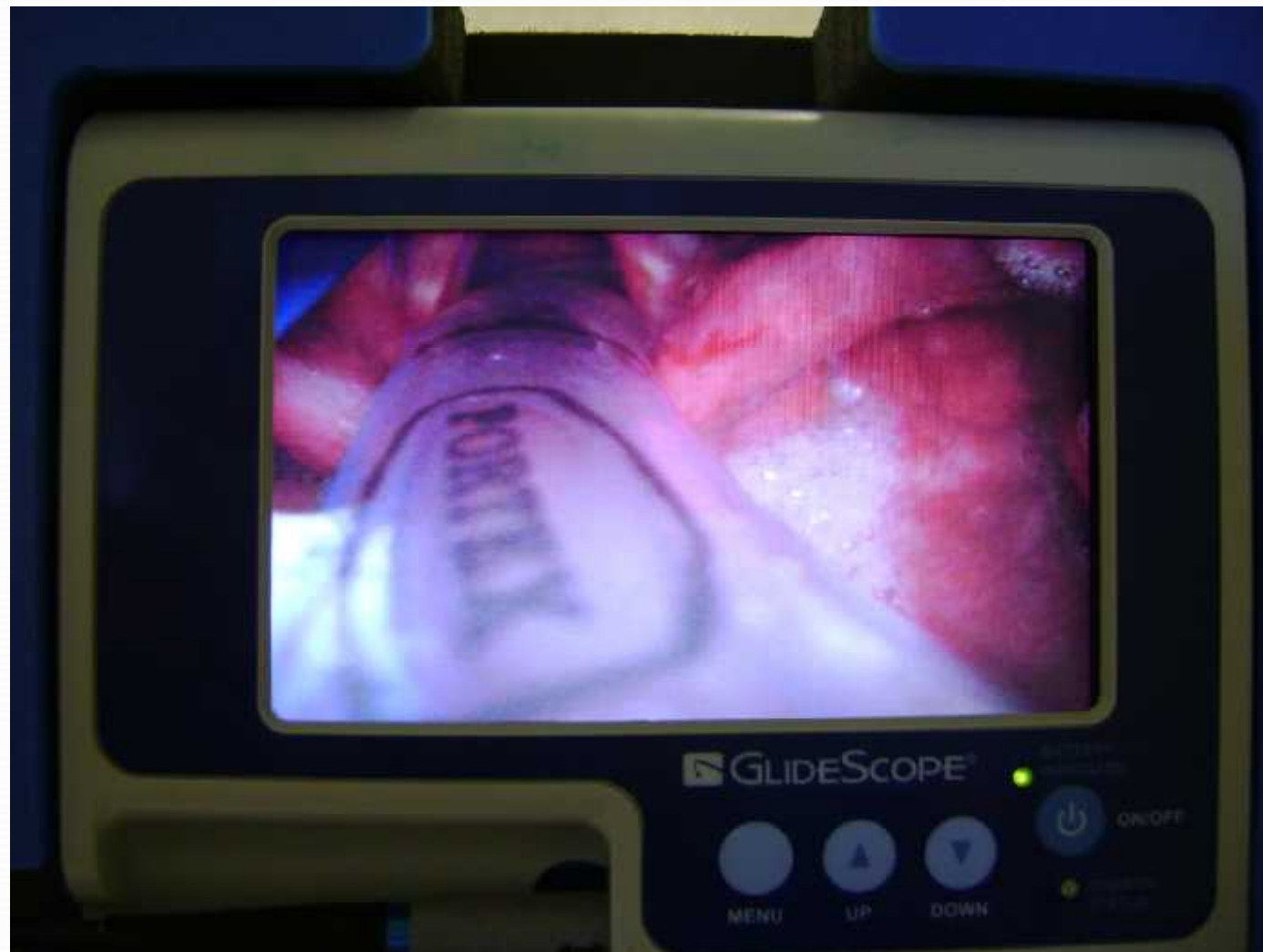Pacient 2-videolaryngoskopický přehled



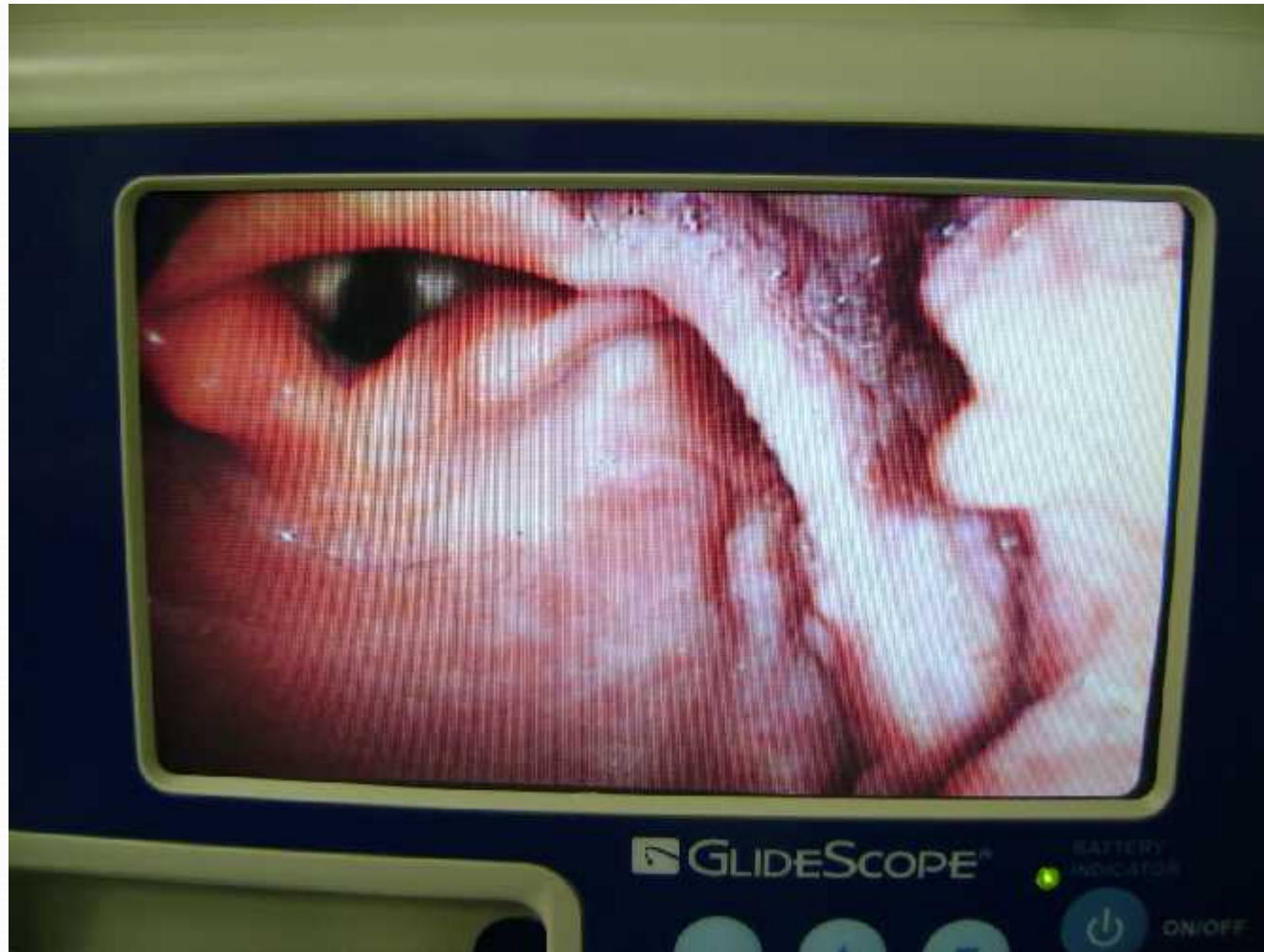Pacient 3-videolaryngoskopický přehled

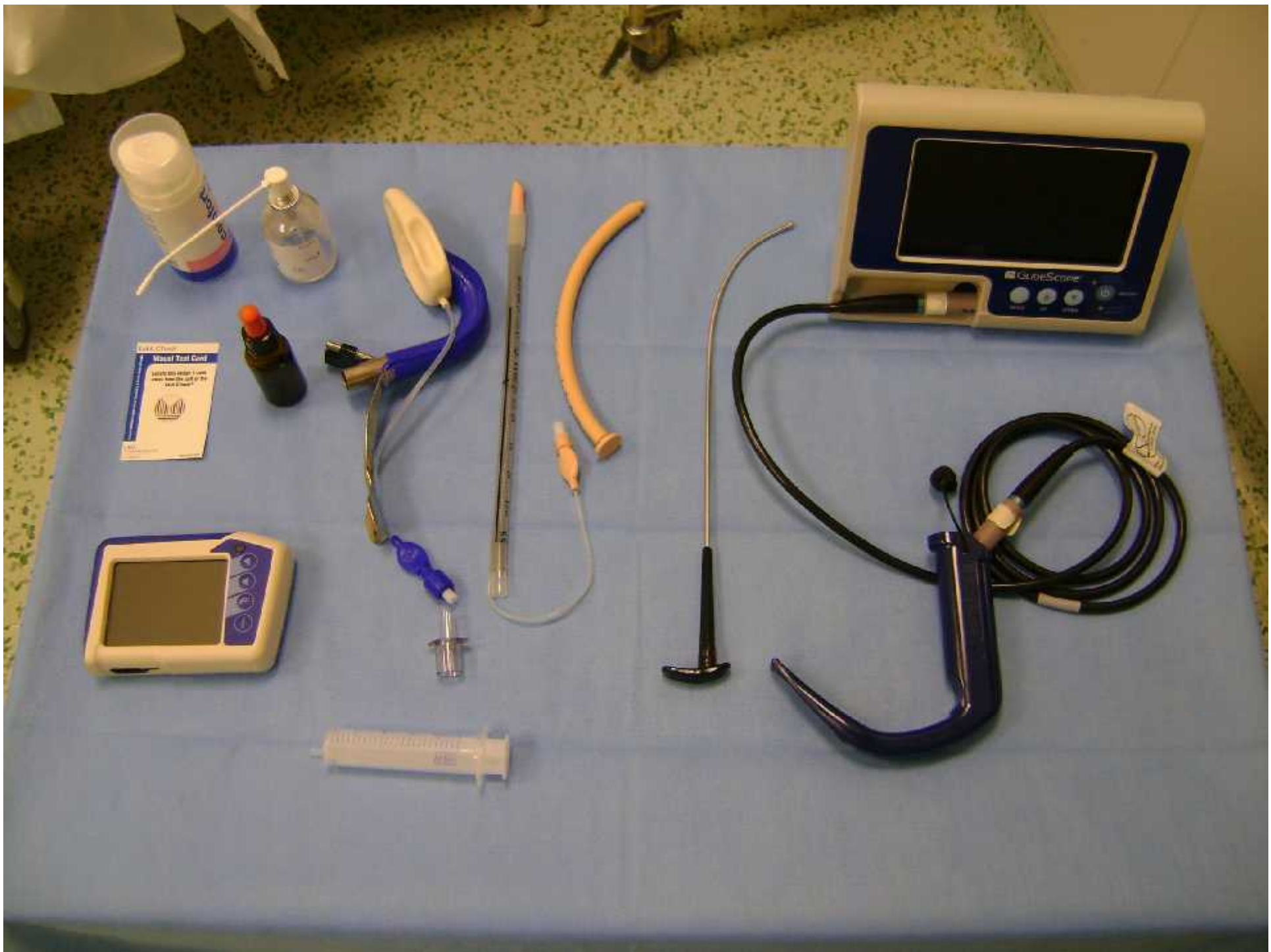

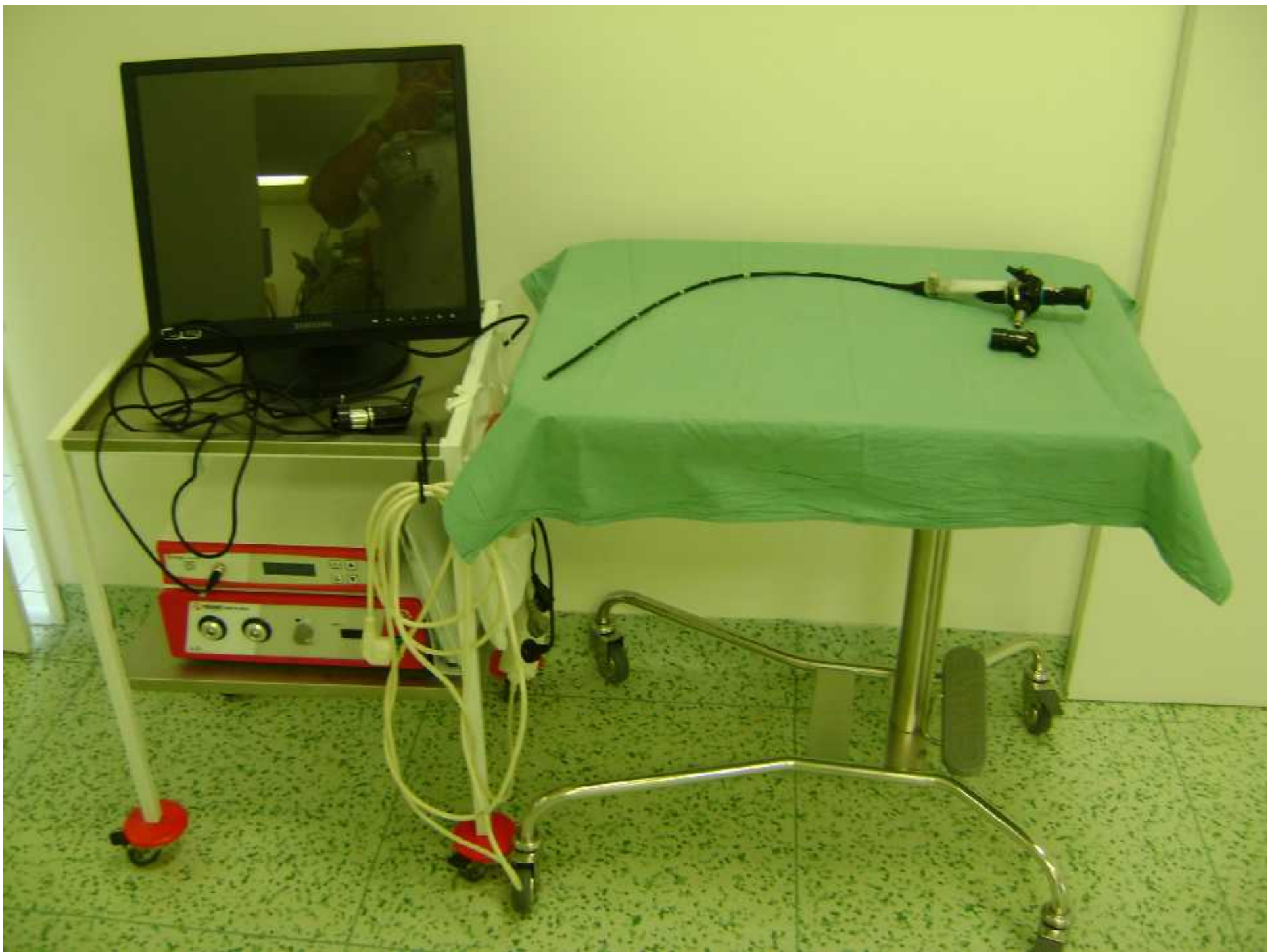Pacient 4-videolaryngoskopický přehled



Pacient 5-videolaryngoskopický přehled

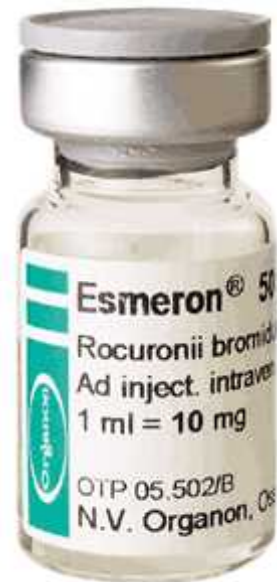
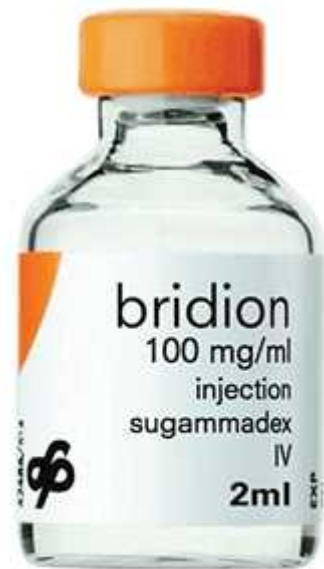






volba je jasná...



a samozřejmě...







