

Komoce mozková z pohledu traumatologa

V. Nekuda, M. Krtička, T. Pavlacký
Klinika úrazové chirurgie TC FN Brno, LF MU



F FAKULTNÍ
NEMOCNICE
BRNO



**Není nic poučnějšího, než rána do hlavy.
Člověk aspoň zjistí, že do ní může dostat.**





Autor citátu: Jakub Miler

Definice a rozdělení

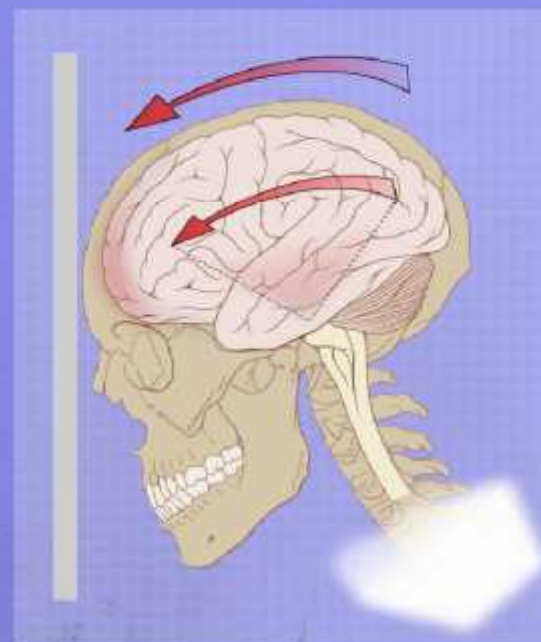
Poranění mozku (traumatic brain injury)

■ Lehké (mild)

- GCS 13-15
- ztráta vědomí <30 min.
- amnézie <1 den
-  CT nález
-  neurologický deficit

■ Střední (moderate)

■ Těžké (severe)



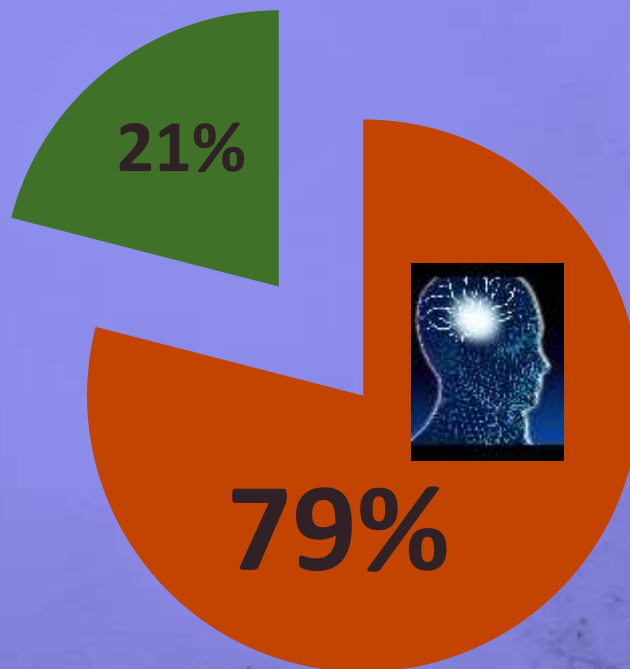
Epidemiologie

Nitrolební poranění

32 996

♂ 21 671

♀ 11 325



26%

Zdroj: ÚZIS 2009

Diagnostika

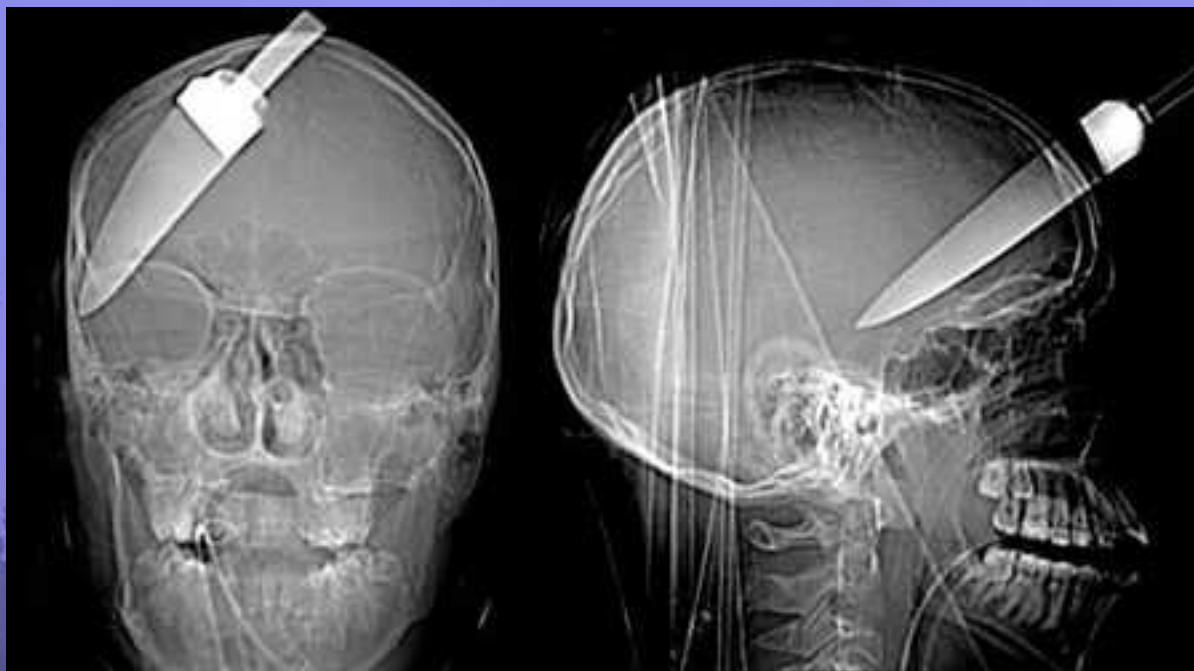
■ Anamnéza

- bezvědomí
- amnézie
- bolesti hlavy
- nauzea/vomitus
- vertigo
- diplopie



Diagnostika

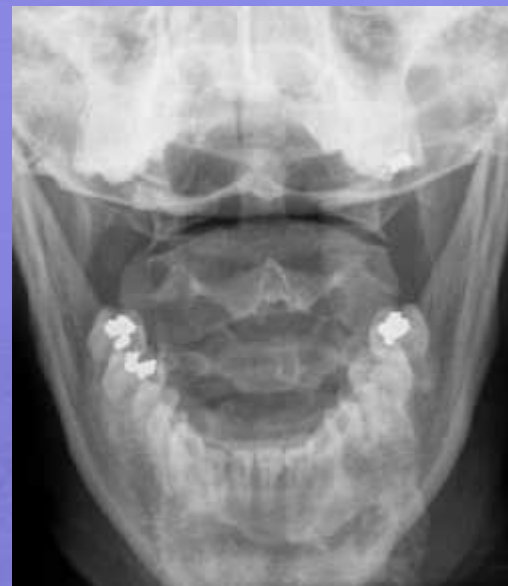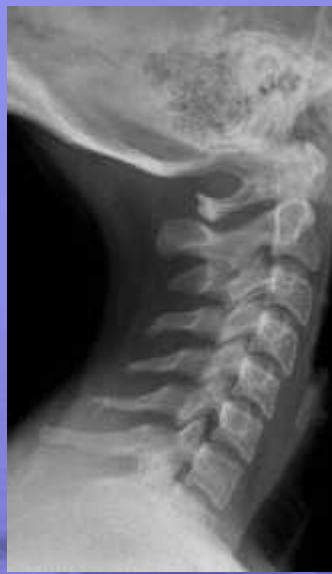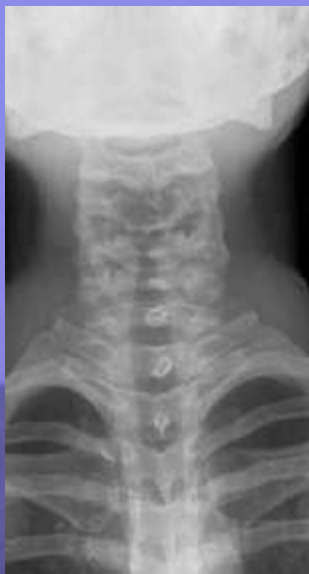- Anamnéza
- RTG lebky



Zdroj: James G. Cushman, MD, Nikhilesh Agarwal, MD, Timothy C. Fabian, MD, Victor Garcia, MD, Kimberly K. Nagy, MD, Michael D. Pasquale, MD, Arnold G. Salotto, MD . PRACTICE MANAGEMENT GUIDELINES FOR THE MANAGEMENT OF MILD TRAUMATIC BRAIN INJURY: The EAST Practice Management Guidelines Work Group

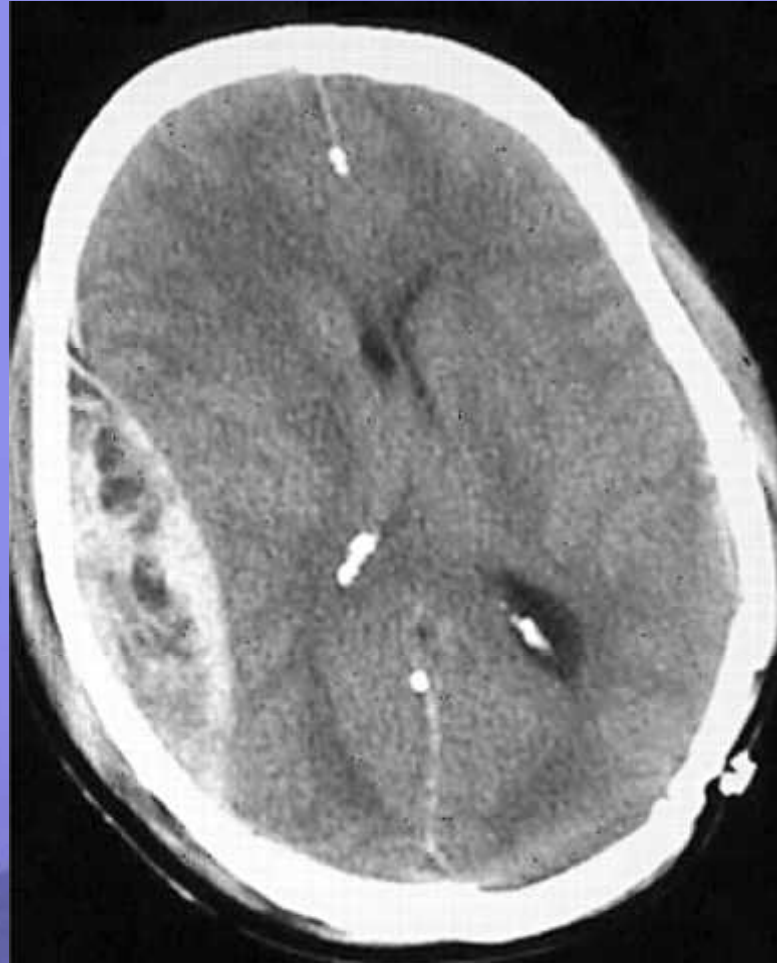
Diagnostika

- Anamnéza
- RTG lebky
- RTG C páteře



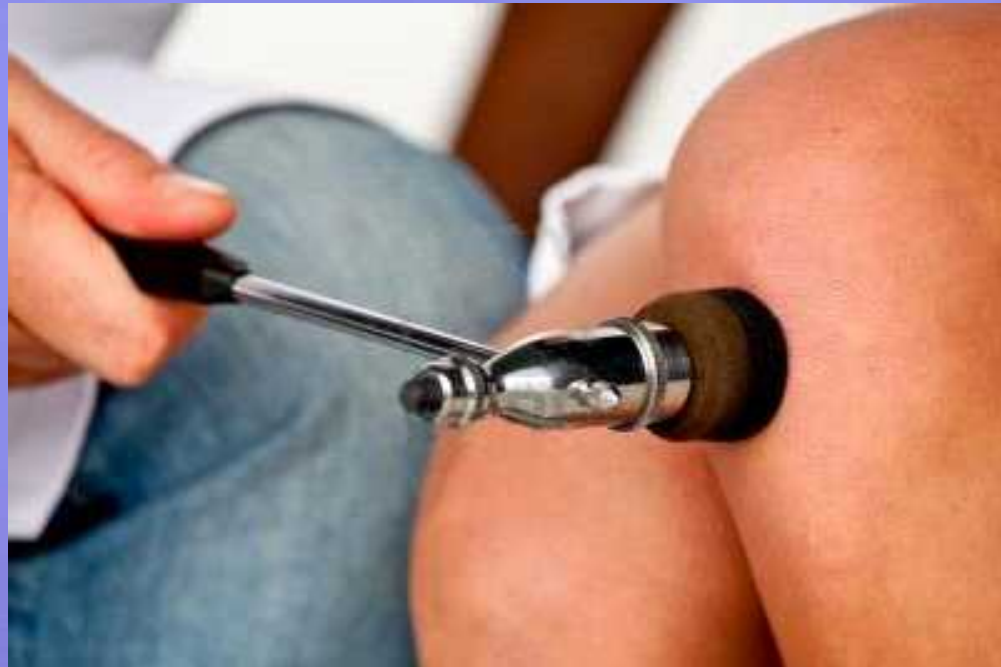Diagnostika

- Anamnéza
- RTG lebky
- RTG C páteře
- CT mozku



Diagnostika

- Anamnéza
- RTG lebky
- RTG C páteře
- CT mozku
- Neurolog



Diagnostika 2

Indikace CT

■ bezvědomí



Diagnostika 2

Indikace CT

- bezvědomí
- amnézie



Diagnostika 2

Indikace CT

- bezvědomí
- amnézie
- GCS <15

TABLE 38-2

Glasgow Coma Scale

BEHAVIOR	RESPONSE	SCORE
Eye opening response	Spontaneously	4
	To speech	3
	To pain	2
	No response	1
Best verbal response	Oriented to time, place, and person	5
	Confused	4
	Inappropriate words	3
	Incomprehensible sounds	2
	No response	1
Best motor response	Obeys commands	6
	Moves to localized pain	5
	Flexion withdrawal from pain	4
	Abnormal flexion (decorticate)	3
	Abnormal extension (decerebrate)	2
	No response	1
Total score:	<i>Best response</i>	15
	<i>Comatose client</i>	8 or less
	<i>Totally unresponsive</i>	3

Diagnostika 2

Indikace CT

- bezvědomí
- amnézie
- GCS <15
- bolesti hlavy



Diagnostika 2

Indikace CT

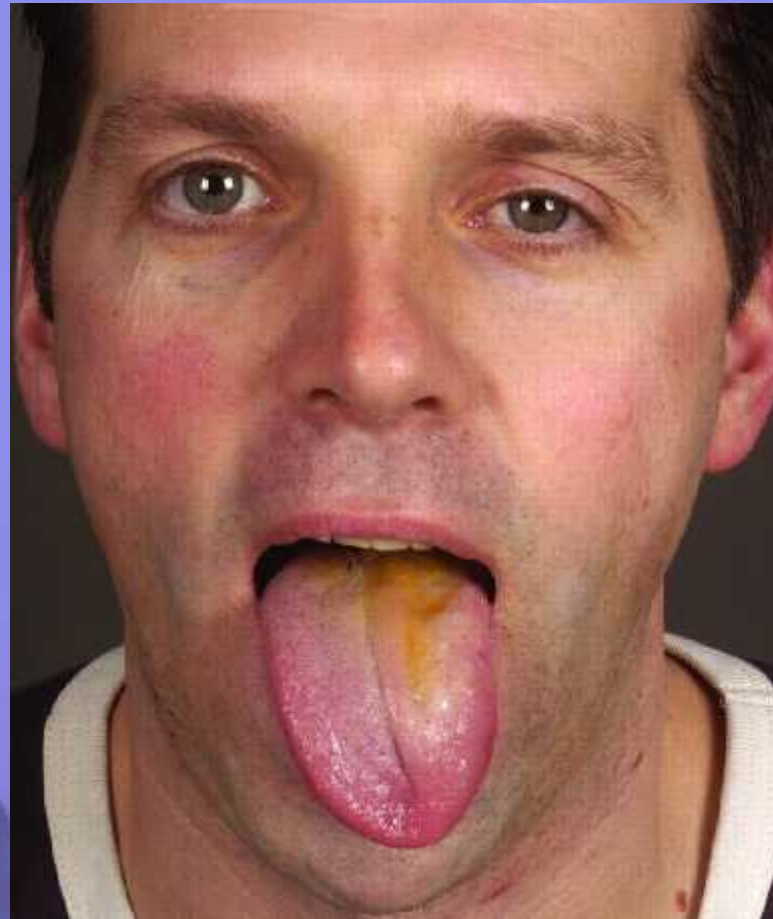- bezvědomí
- amnézie
- GCS <15
- bolesti hlavy
- nauzea/vomitus



Diagnostika 2

Indikace CT

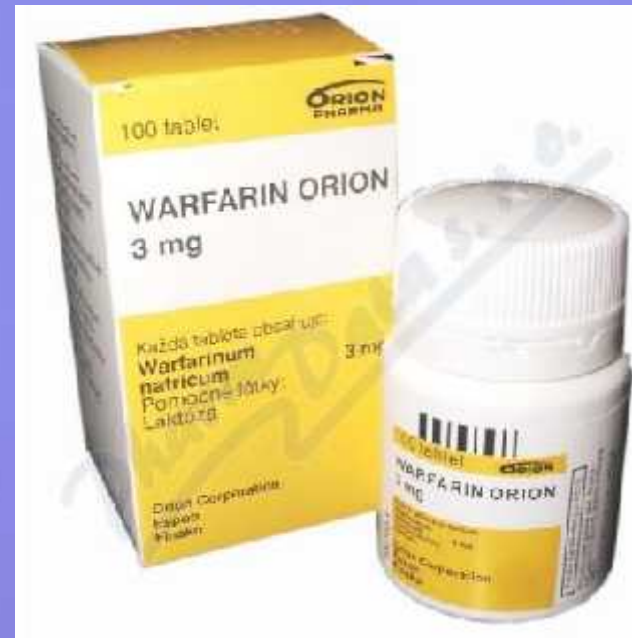- bezvědomí
- amnézie
- GCS <15
- bolesti hlavy
- nauzea/vomitus
- +neurologie



Diagnostika 2

Indikace CT

- bezvědomí
- amnézie
- GCS <15
- bolesti hlavy
- nauzea/vomitus
- +neurologie
- antikoagulancia



Diagnostika 2

Indikace CT


- bezvědomí
- amnézie
- GCS <15
- bolesti hlavy
- nauzea/vomitus
- +neurologie
- antikoagulancia
- intoxikace



Diagnostika 2

Indikace CT

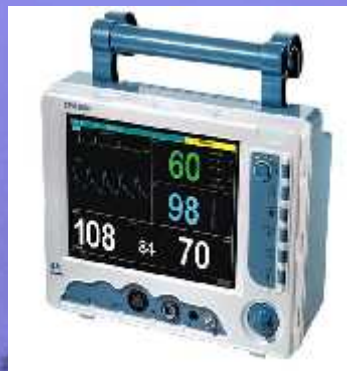- bezvědomí
- amnézie
- GCS <15
- bolesti hlavy
- nauzea/vomitus
- +neurologie
- antikoagulancia
- intoxikace
- věk > 60 let



Léčebný algoritmus

■ Observace

- klid na lůžku
- stav vědomí
- stav zornic
- tlak, pulz
- tekutiny



The background is a blue-tinted photograph of a sunset or sunrise over a body of water. The sun is a large, bright circle in the upper left, with rays of light extending across the sky. The water is dark, and a boat is visible in the lower right. The overall mood is serene and contemplative.

Je observace vždy nutná?

Je observace vždy nutná?



■ GCS 15 + ■ CT náleZ + ■ neurologie

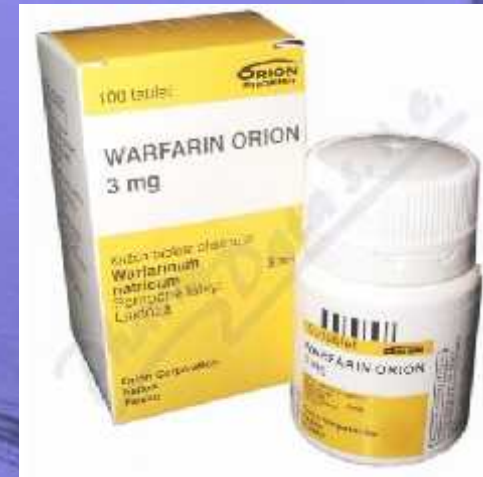Je observace vždy nutná?



■ GCS 15 + ■ CT nálezn + ■ neurologie



■ antikoagulancia



Je observace vždy nutná?



■ GCS 15 + ■ CT nálezn + ■ neurologie



■ antikoagulancia

■ intoxikace



Je observace vždy nutná?



■ GCS 15 + ■ CT nálezn + ■ neurologie



■ antikoagulancia

■ intoxikace

■ věk > 60 let



Náklady hospitalizace

■ Observace po 48h



■ CT hlavy



Negativní reverz

■ forma a obsah

poučení

■ pacient


svéprávnost

■ lékař

odpovědnost



Jak postupujeme my



Děkuji za pozornost

