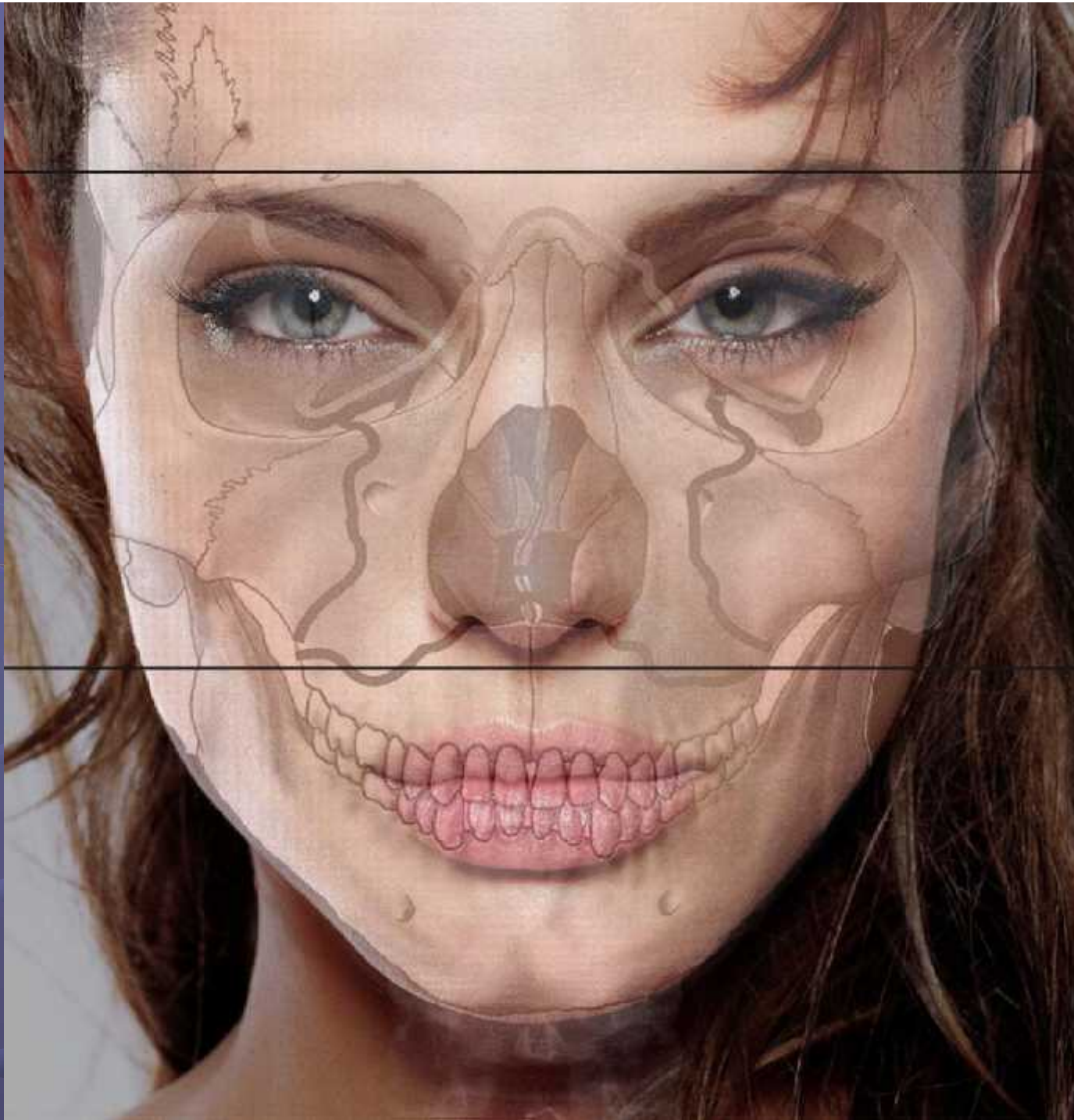


Přednemocniční péče o úrazy v maxilofaciální oblasti

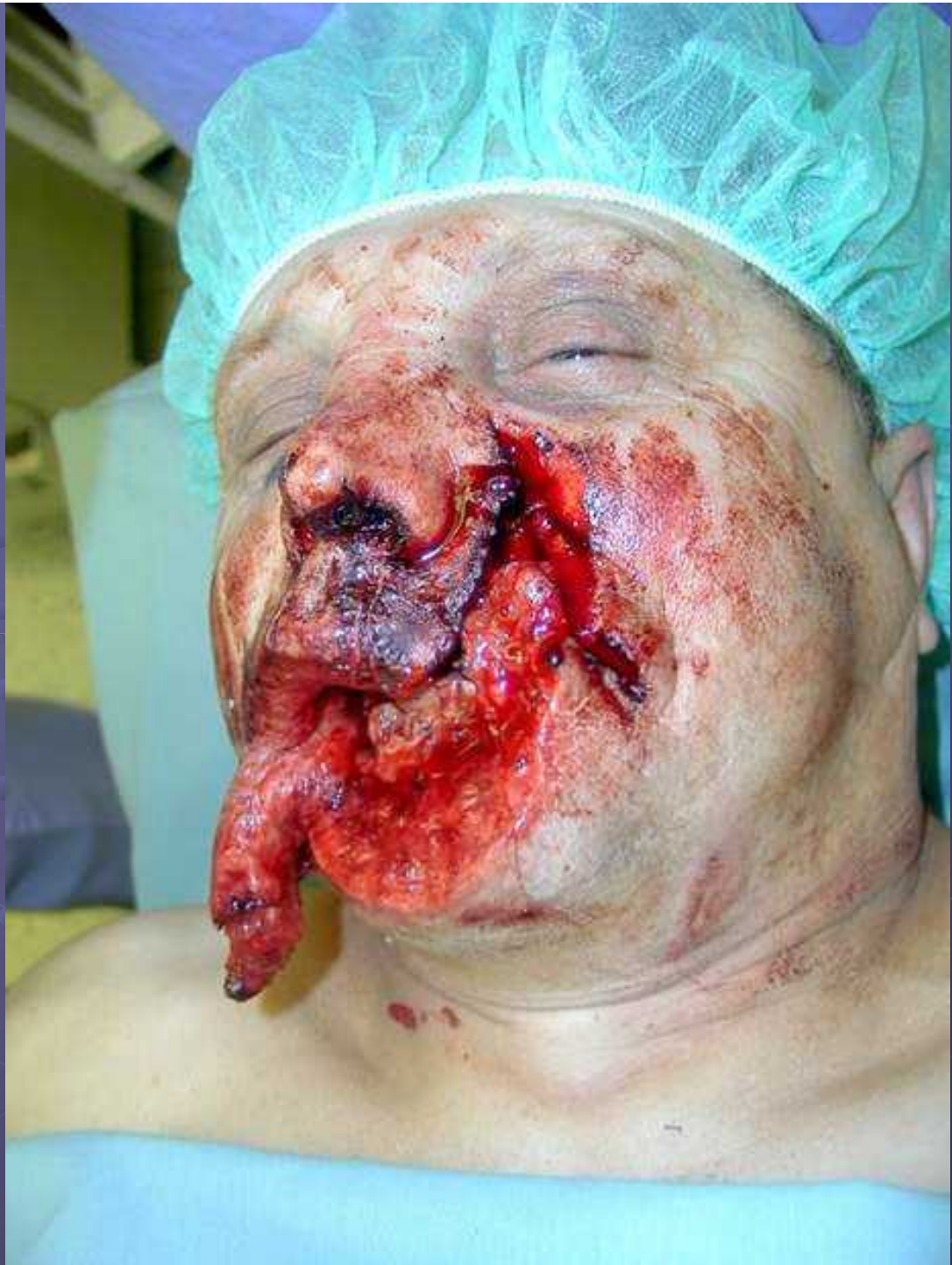MUDr. V. Peřina, Ph.D.
Klinika ústní, čelistní a obličejové chirurgie, FN Brno

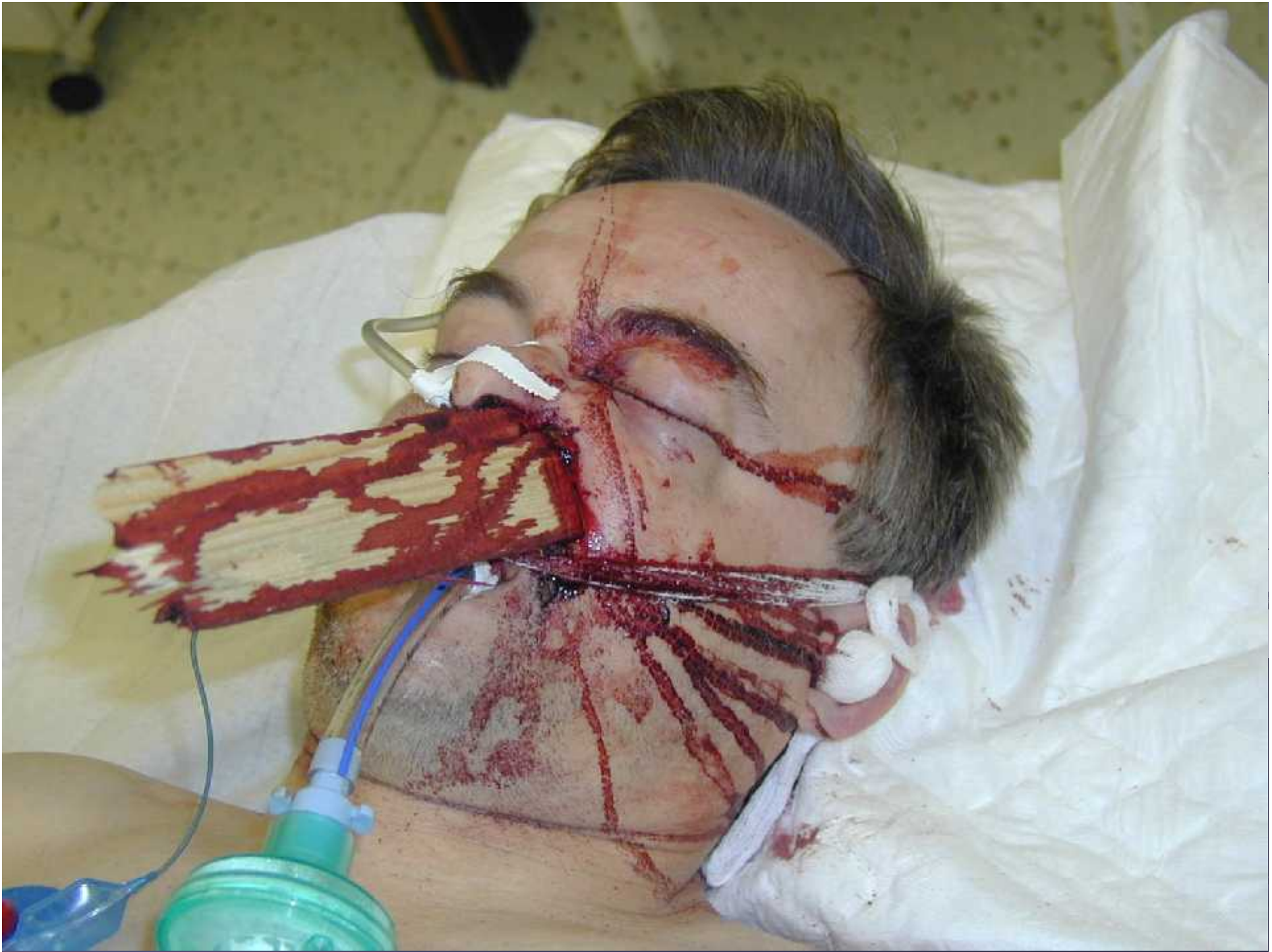Anatomicky komplikovaná oblast

- Skelet, nosní + paranasální dutiny
- Svaly – mimické a žvýkací
- Zuby, závěsný aparát, sliznice
- Cévy, nervy
- Obsah očních
- Blízký vztah k intrakraniu
- Slinné žlázy



- Časté
- Většinou drobné úrazy (exkoriace, tržné rány, úrazy zubů, nezávažné fraktury)
- Emocionálně špatně snášené – panika + přehlédnutí dalších traumat
- Kombinace postižení různých tkání a systémů
- U izolovaných úrazů obličeje nedochází k rozvoji šokového stavu!
- Odložitelné ošetření
- Při neadekvátním ošetření trvalé funkční a estetické následky





Příčiny + rozdělení úrazů obličeje

- Pády
- Dopravní nehody
- Napadení
- Sportovní úrazy
- Pracovní úrazy
- Měkké tkáně
- Skelet
- Zuby
- Kombinace - často
- Polytraumata

Rozdělení úrazů

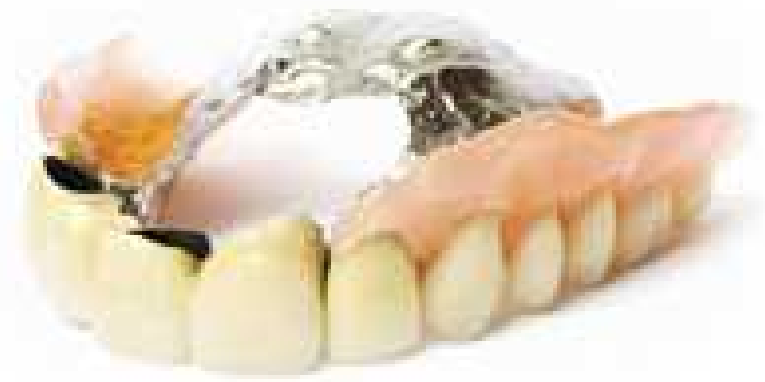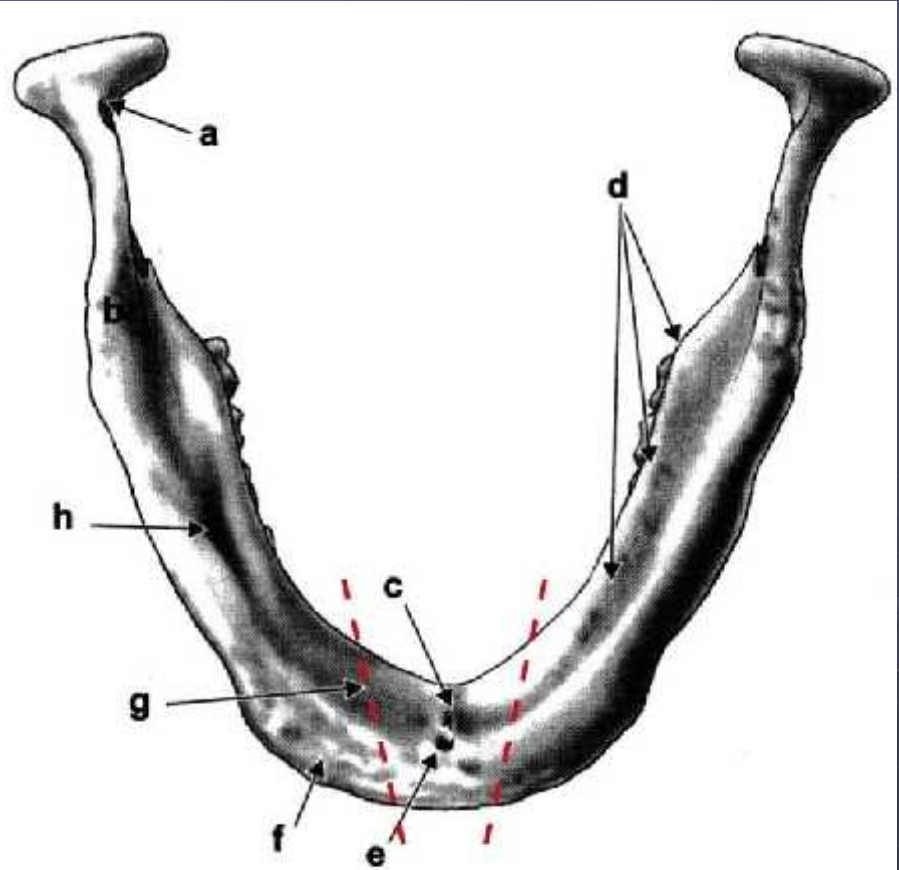
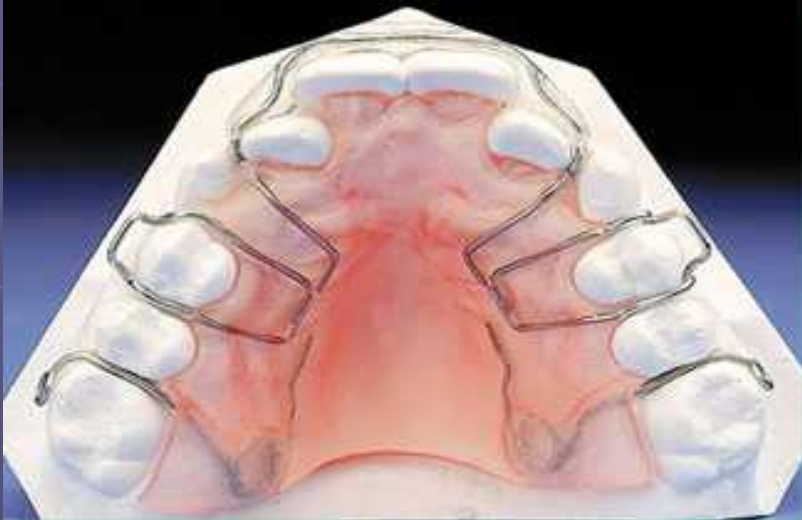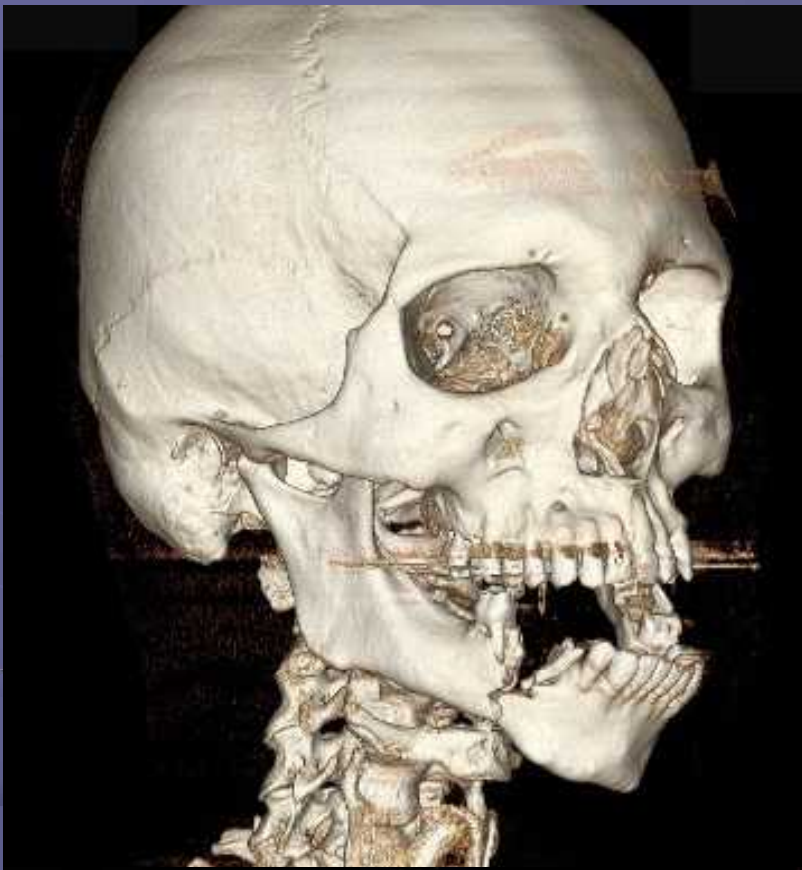- Měkké tkáně
 - Skelet
 - Zuby
 - Kombinace - často
 - Polytraumata
-
- Řezné, bodné, sečné
 - Tupé
 - Popálení, poleptání
 - Cizí tělesa

Zásady první pomoci

- Zajištění životních funkcí event. KPCR
- Poranění krční páteře (téměř u 10%)!
- Aspirace
- Další zranění (poranění obličeje nevedou sama o sobě k rozvoji šoku!)
- Vhodná poloha v polosedě s překloněnou hlavou nebo Rautekova
- Sterilní krytí ran + částečné stavění krvácení + částečná imobilizace
- Replantace nebo uchování zubů ve vlhku
- Transport na odborné pracoviště (UP, ARO, MFCH, NCH, ORL)
- TAT profylaxe

Riziko asfyxie

- Obturační – zuby, náhrady, rovnátka
- Aspirační – krev
- Dislokační – málo časté
- Ventilové – cary tkání
- Stenotické – hematomy



Poranění skeletu

- Zlomeniny

- Přímé x nepřímé
- Jednoduché x vícečetné
- Uzavřené x otevřené

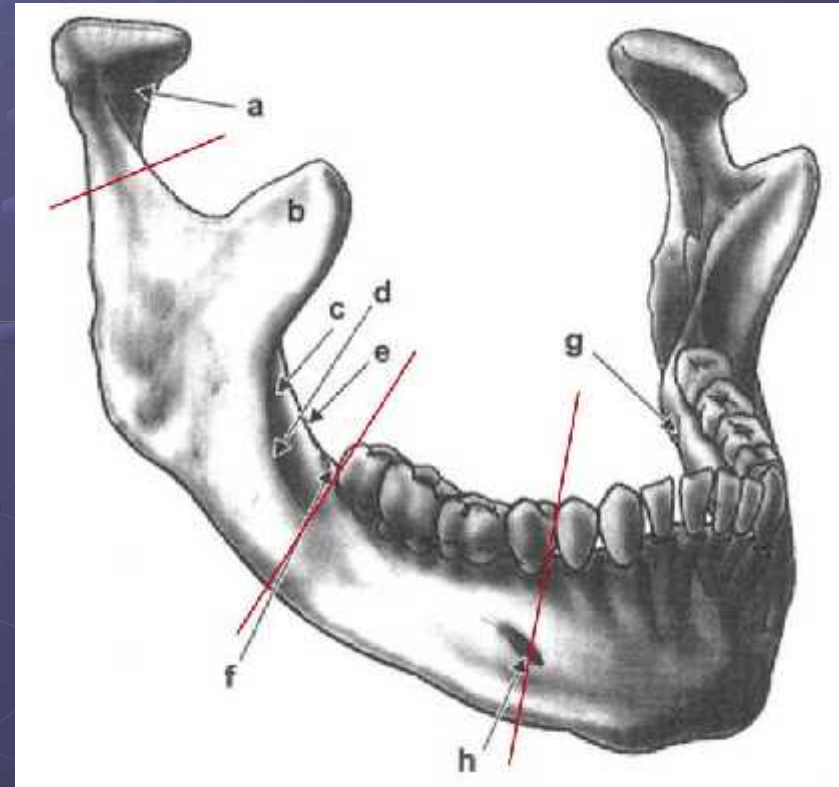
- Bolest

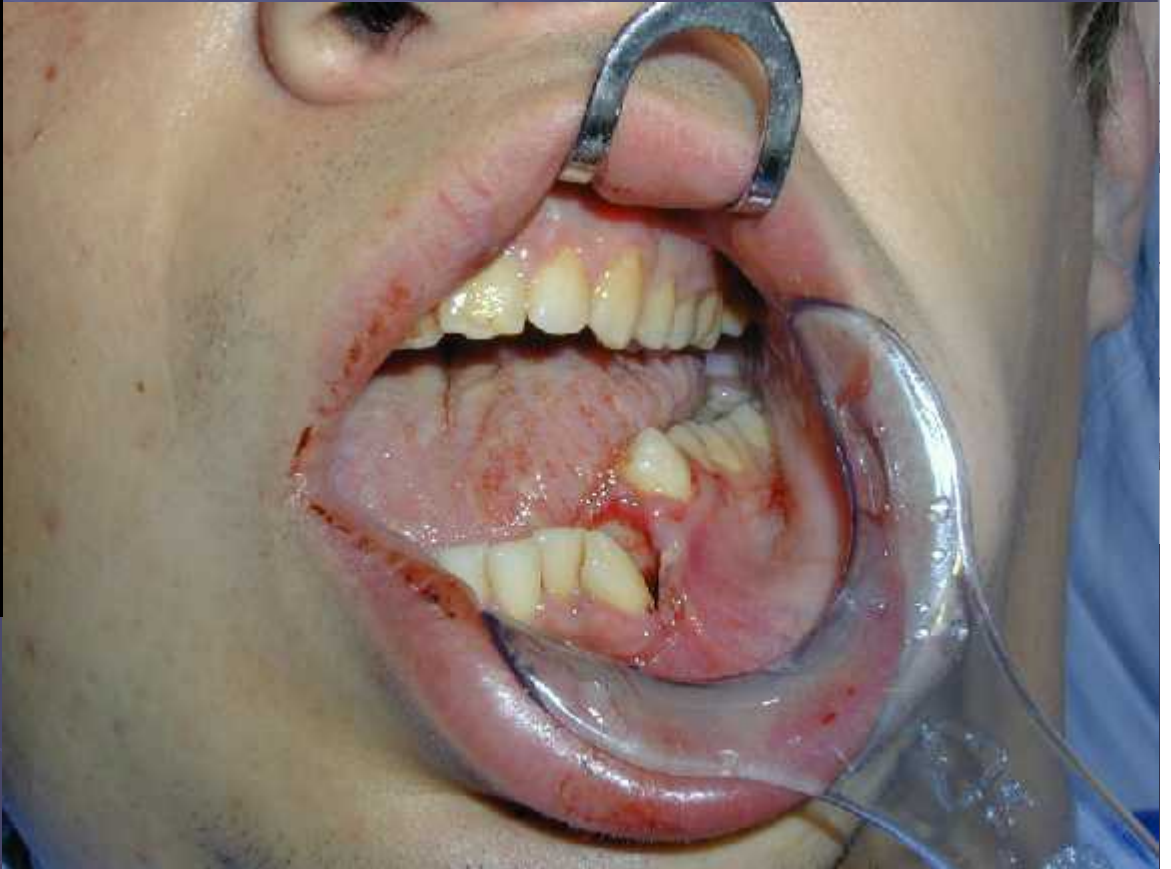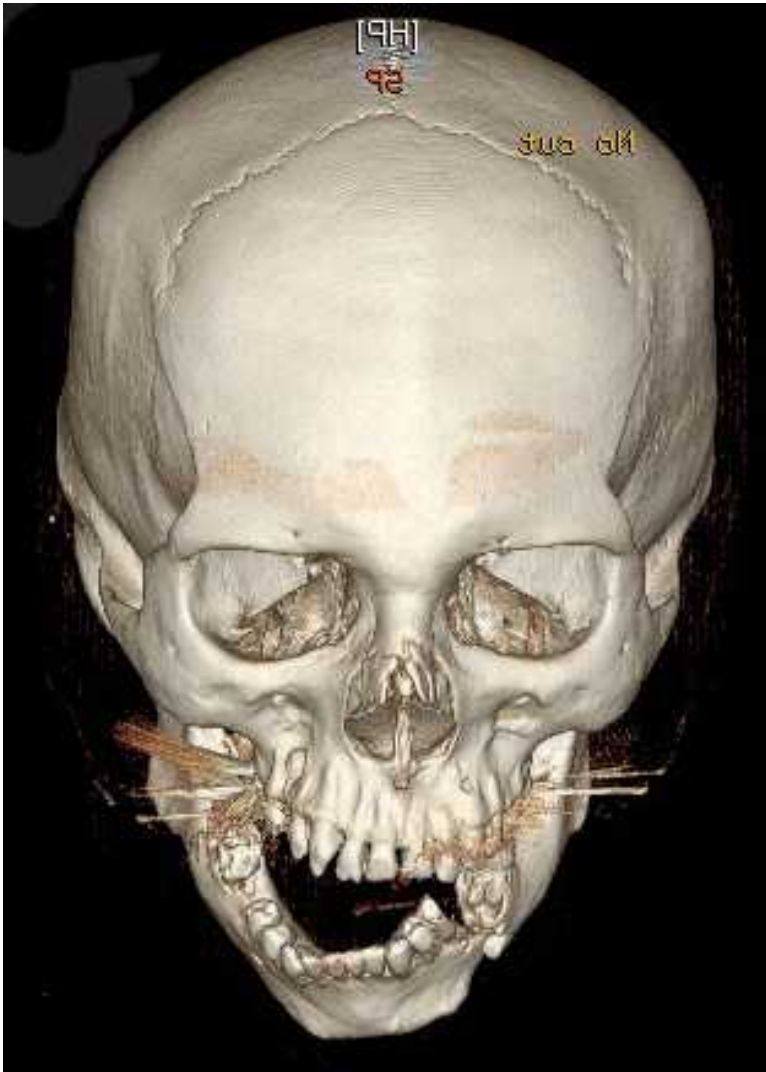
- Otok

- Porucha skusu

Zlomeniny dolní čelisti

- Časté
- Nepřímý mechanismus úrazu
- Bolest, porucha okluze
- Tělo, úhel, kloubní výběžek
- Při ráně sliznice – otevřená zlomenina!

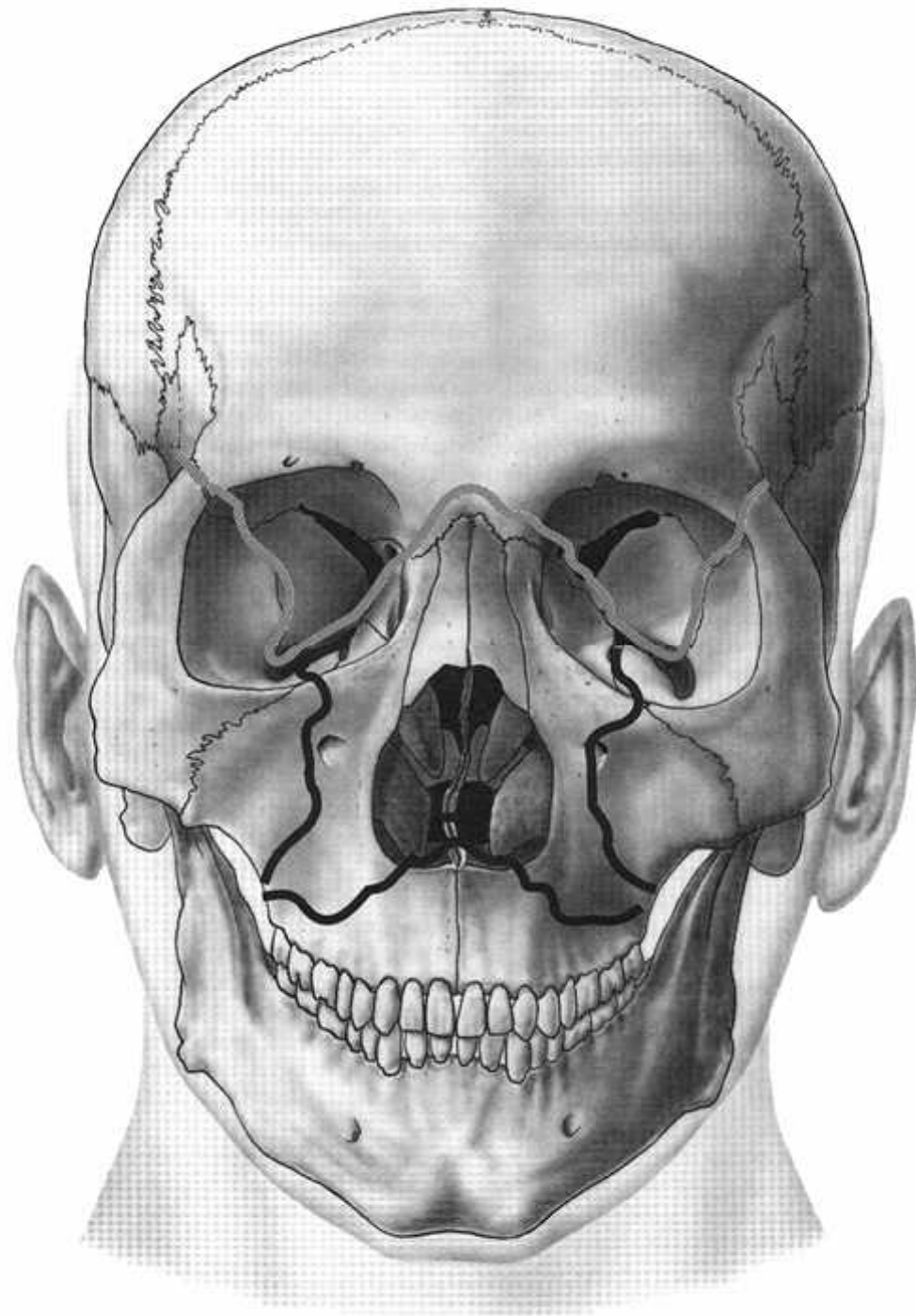


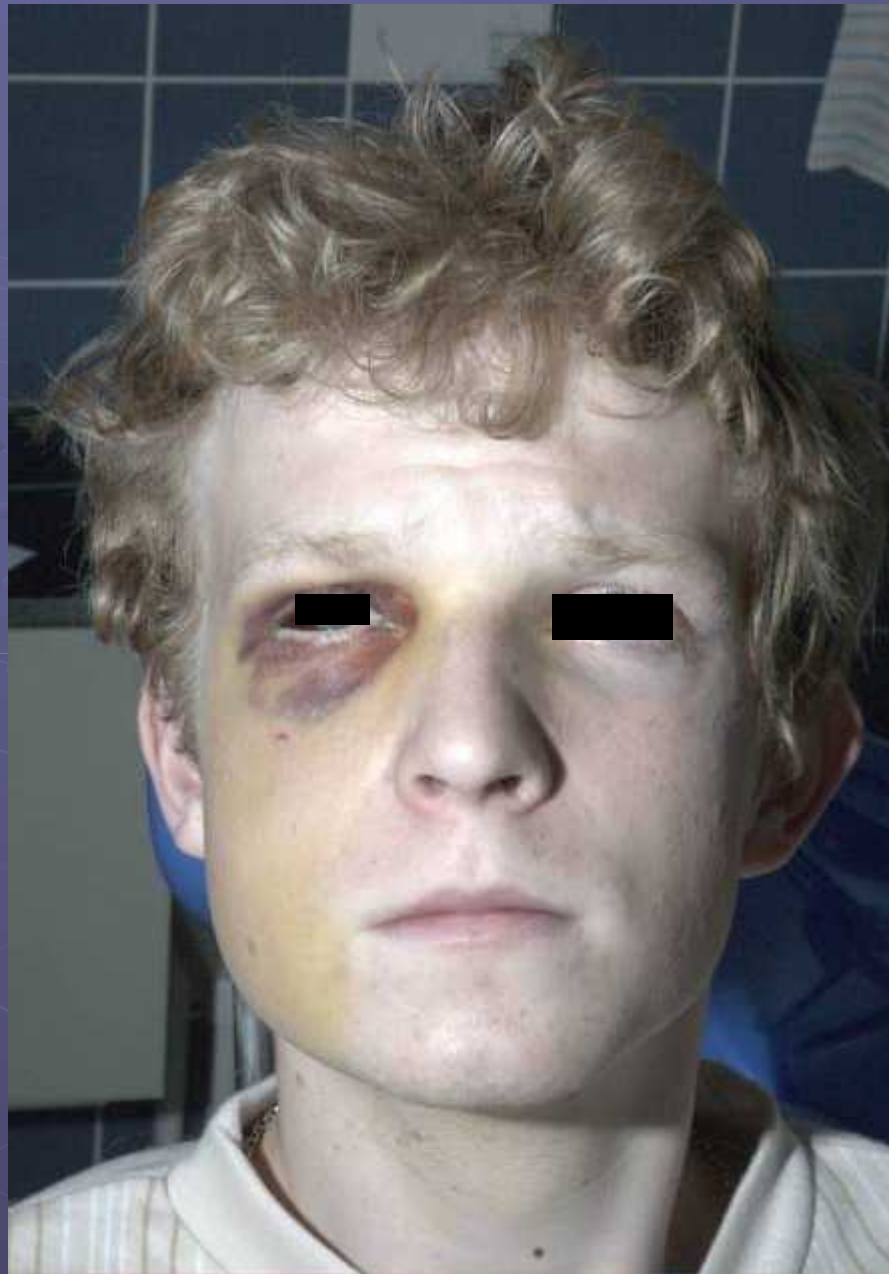


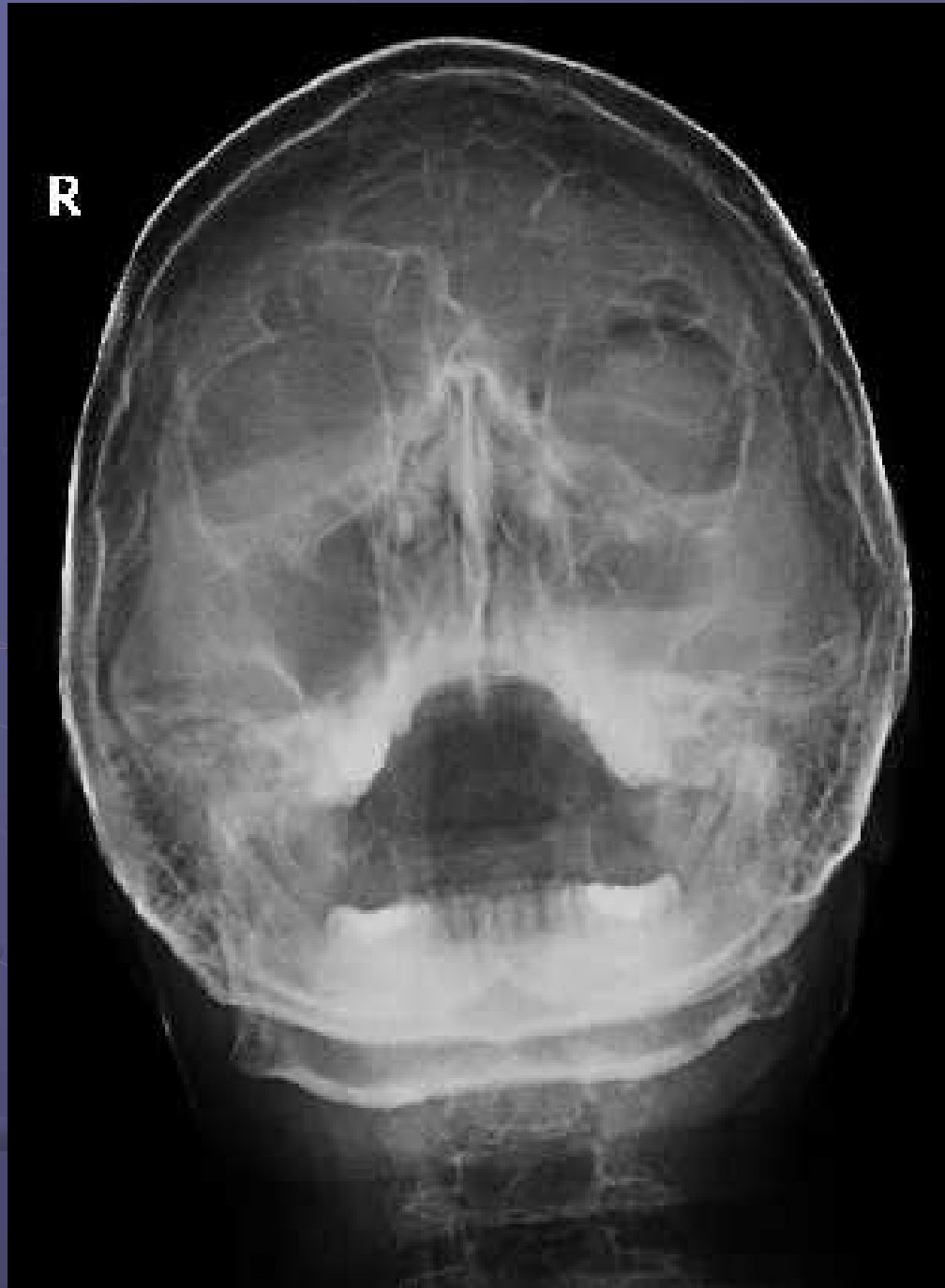Zlomeniny střední obličejové etáže

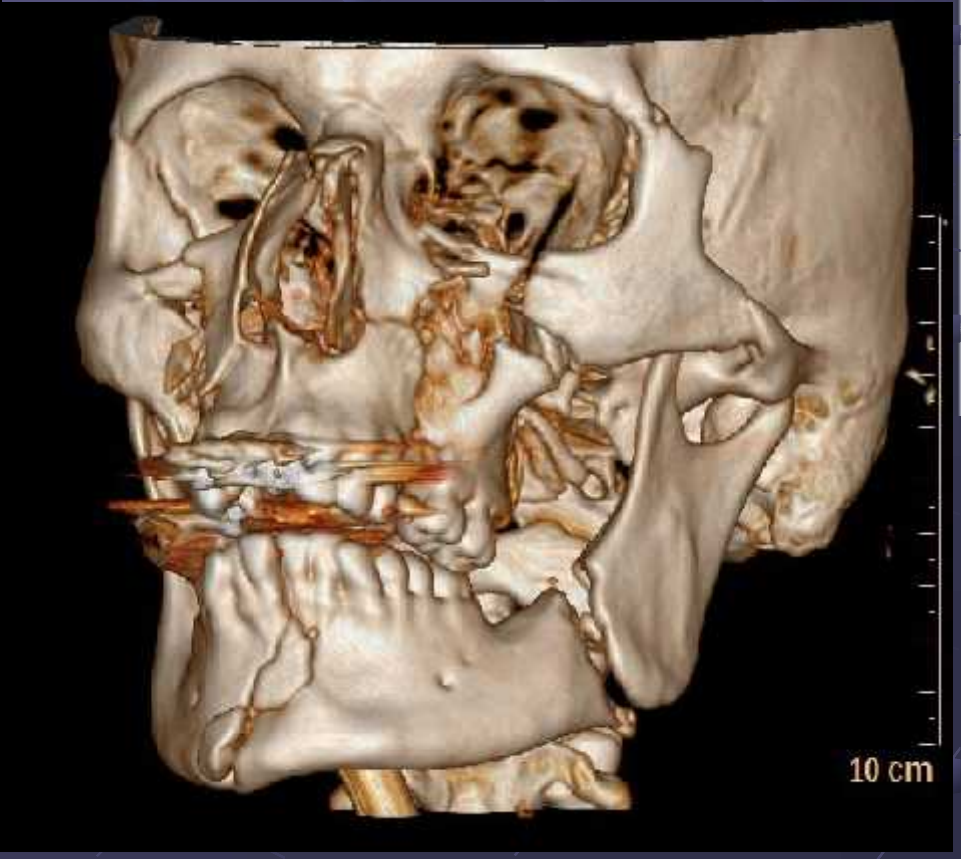
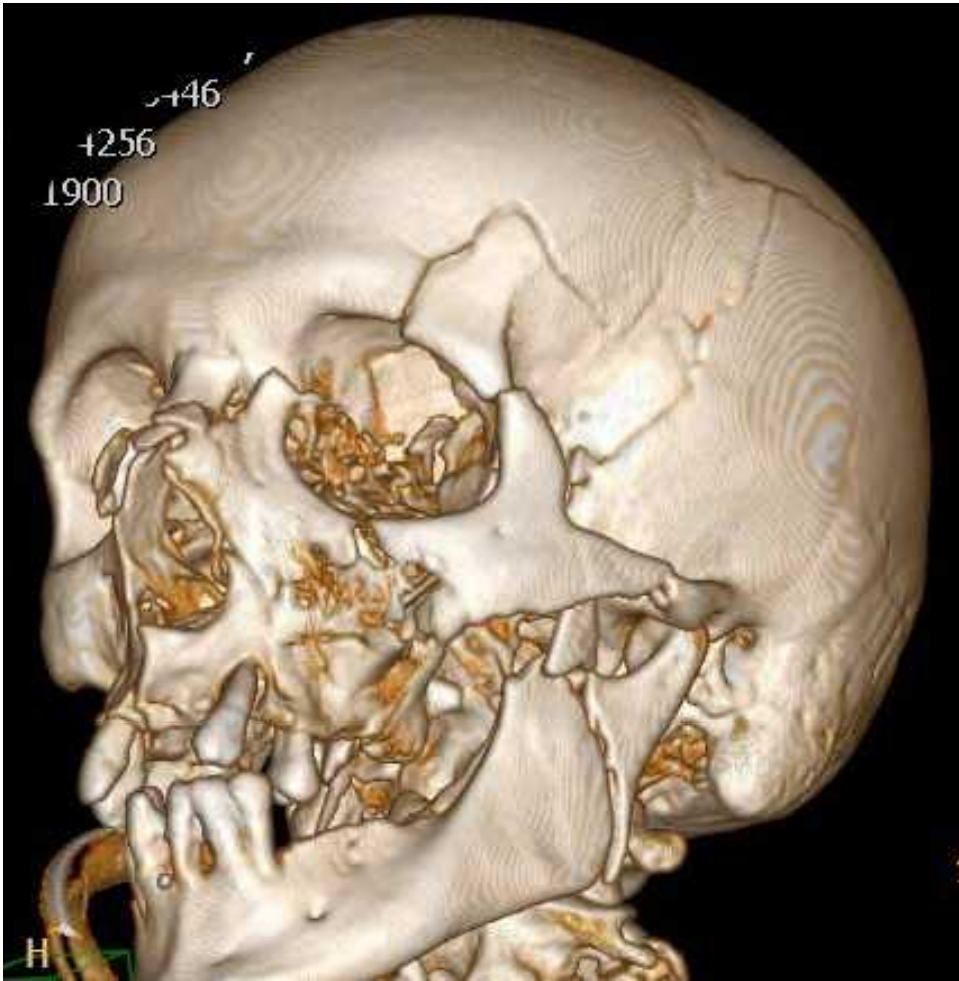
- Le Fort I – III, zygomaticomaxillární komplex, očníce, nos
- Různě závažné
- Častá kombinace s horní třetinou + neurokranium
- Likvorhea
- Deformity očnic





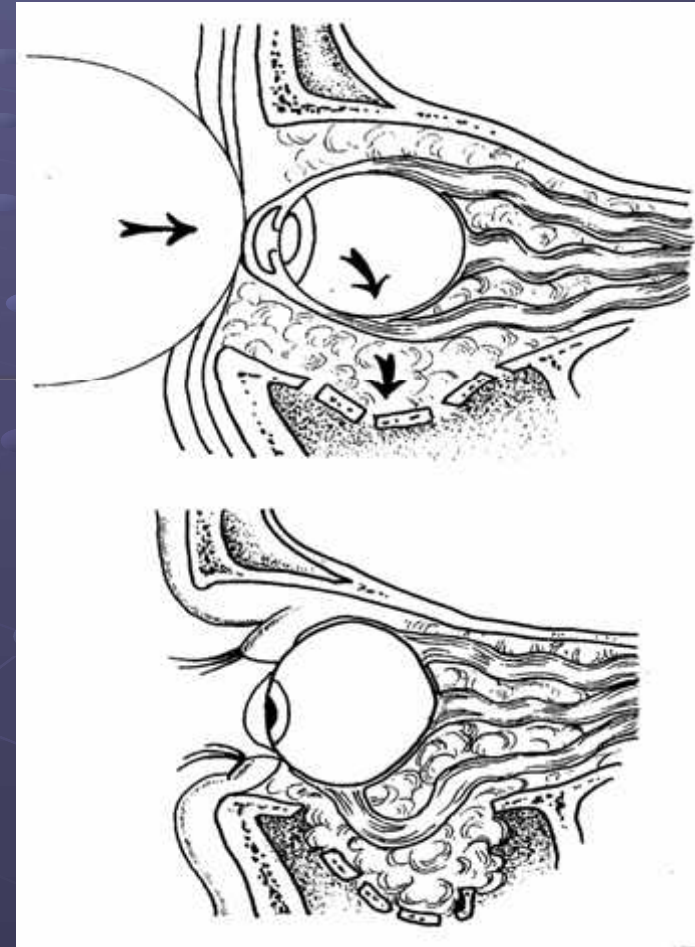


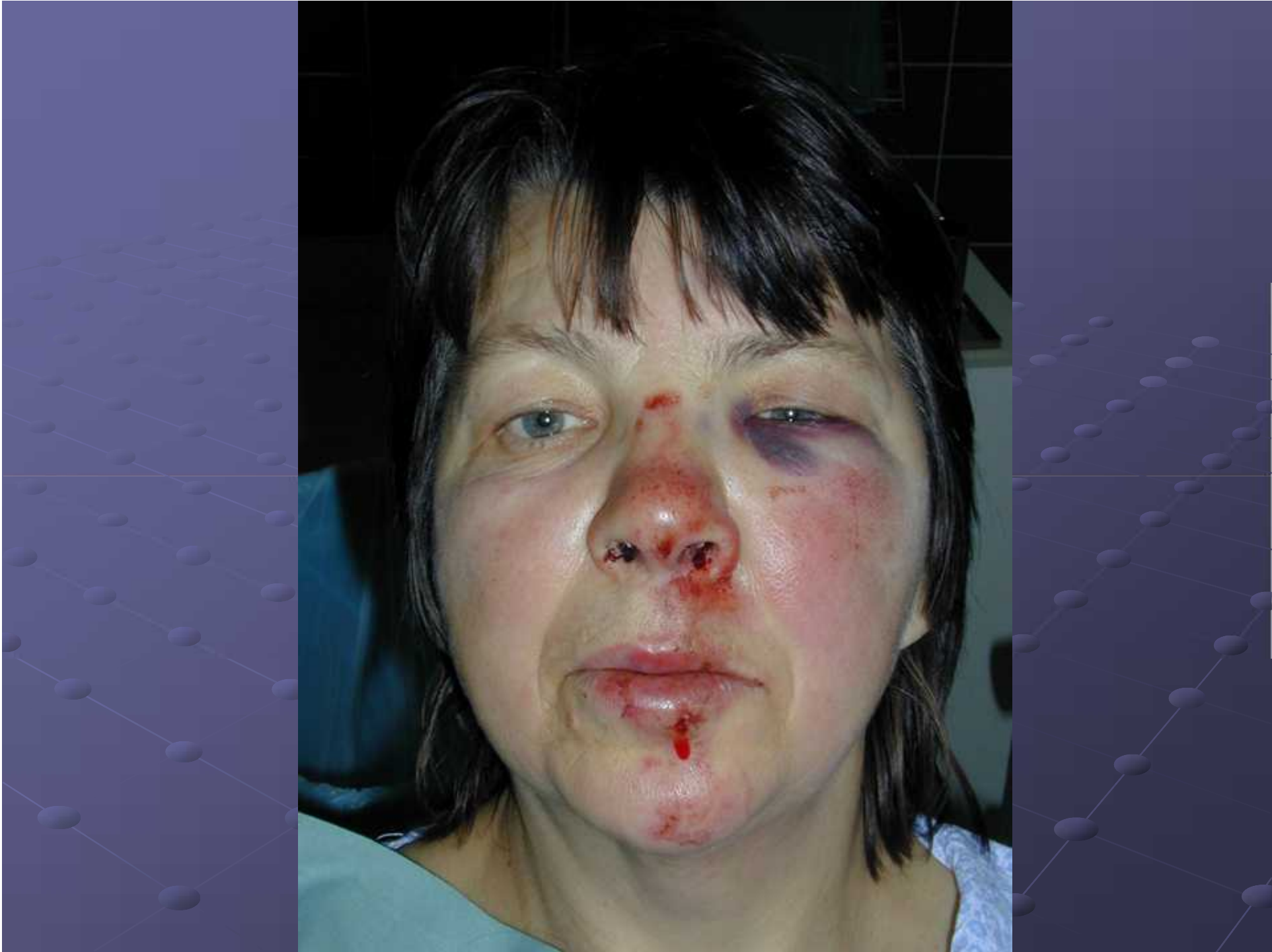


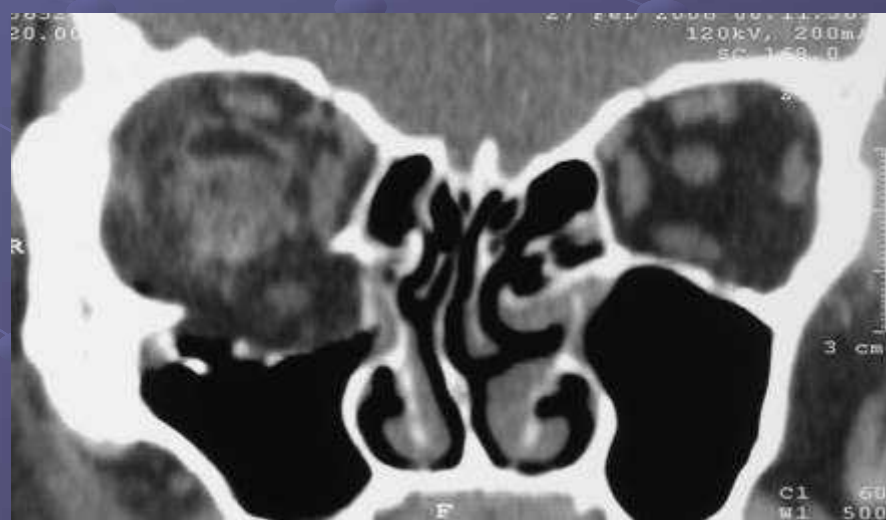
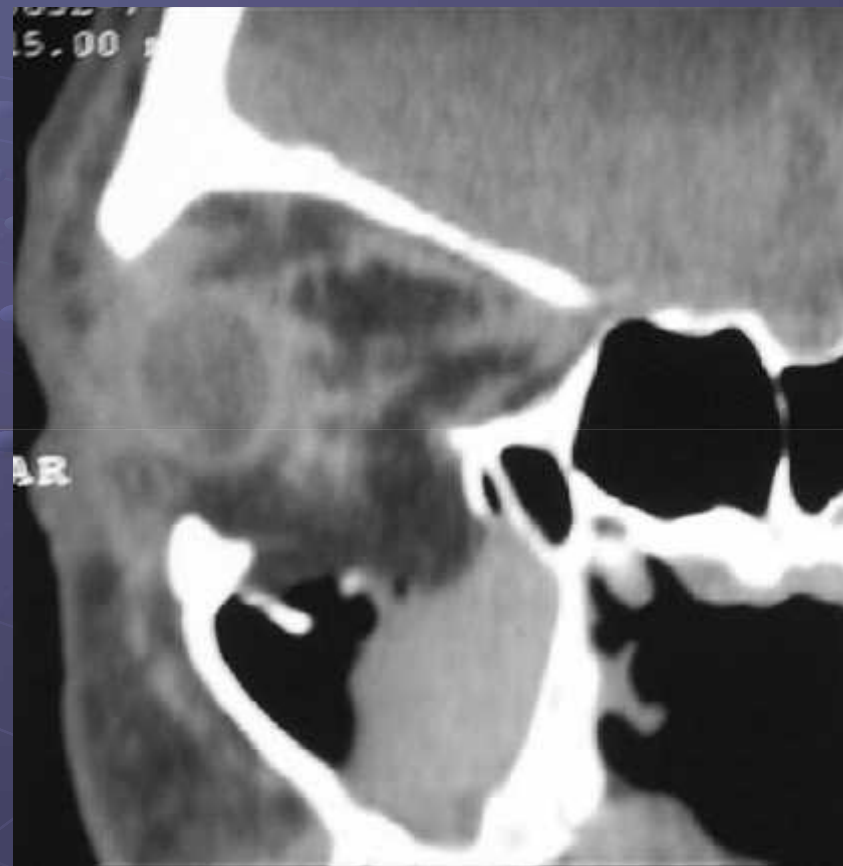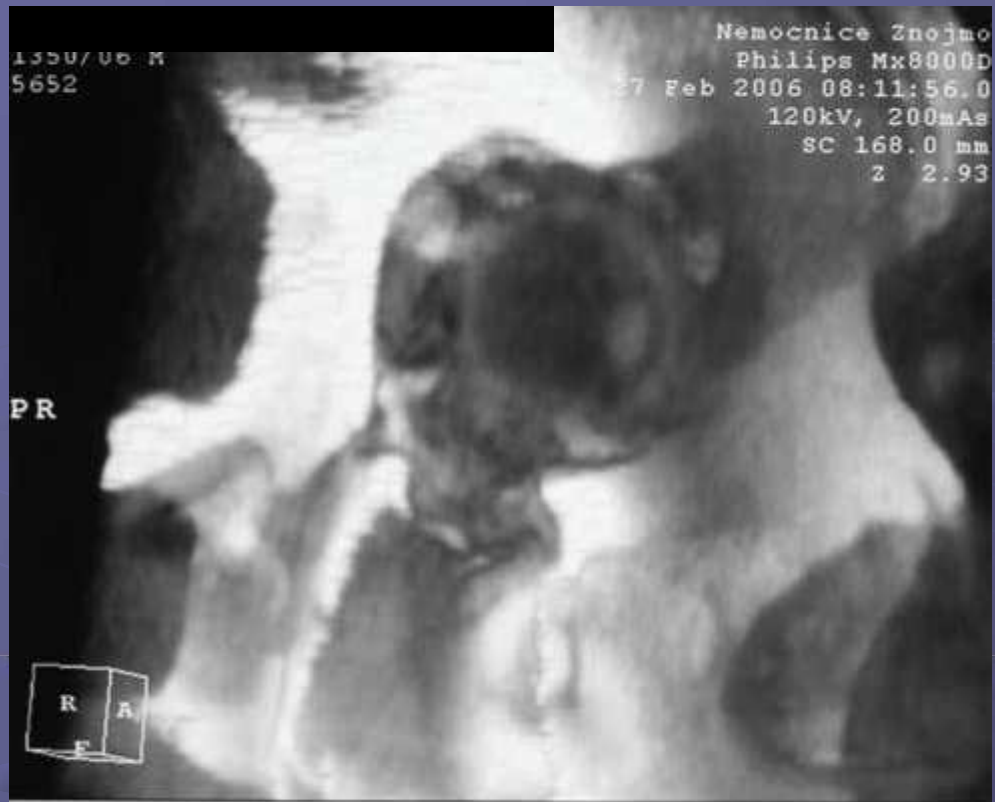Blow – out fraktury

- Úder tupým předmětem na bulbus – hydraulická zlomenina
- Mechanismus úrazu!
- Dvojité vidění, porucha pohybů bulbu
- Bez terapie trvalé následky

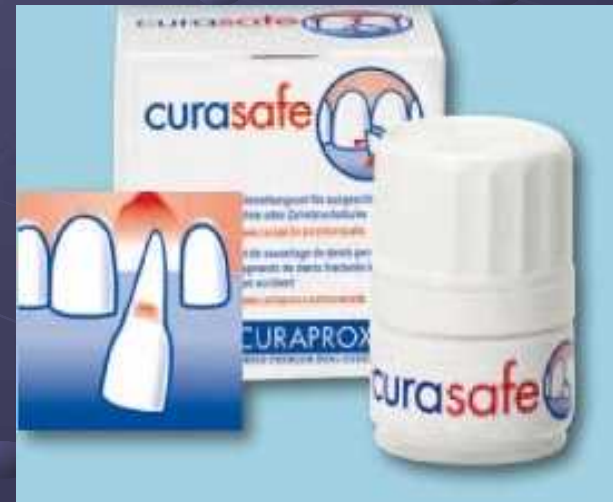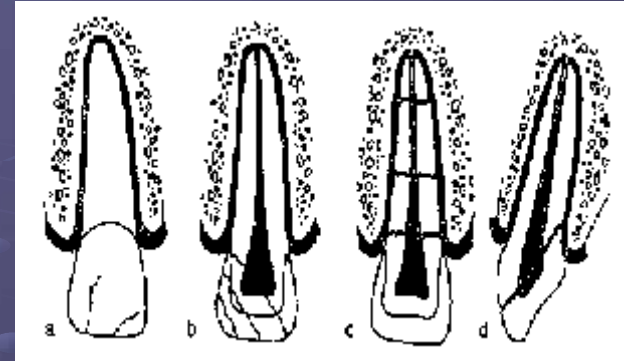



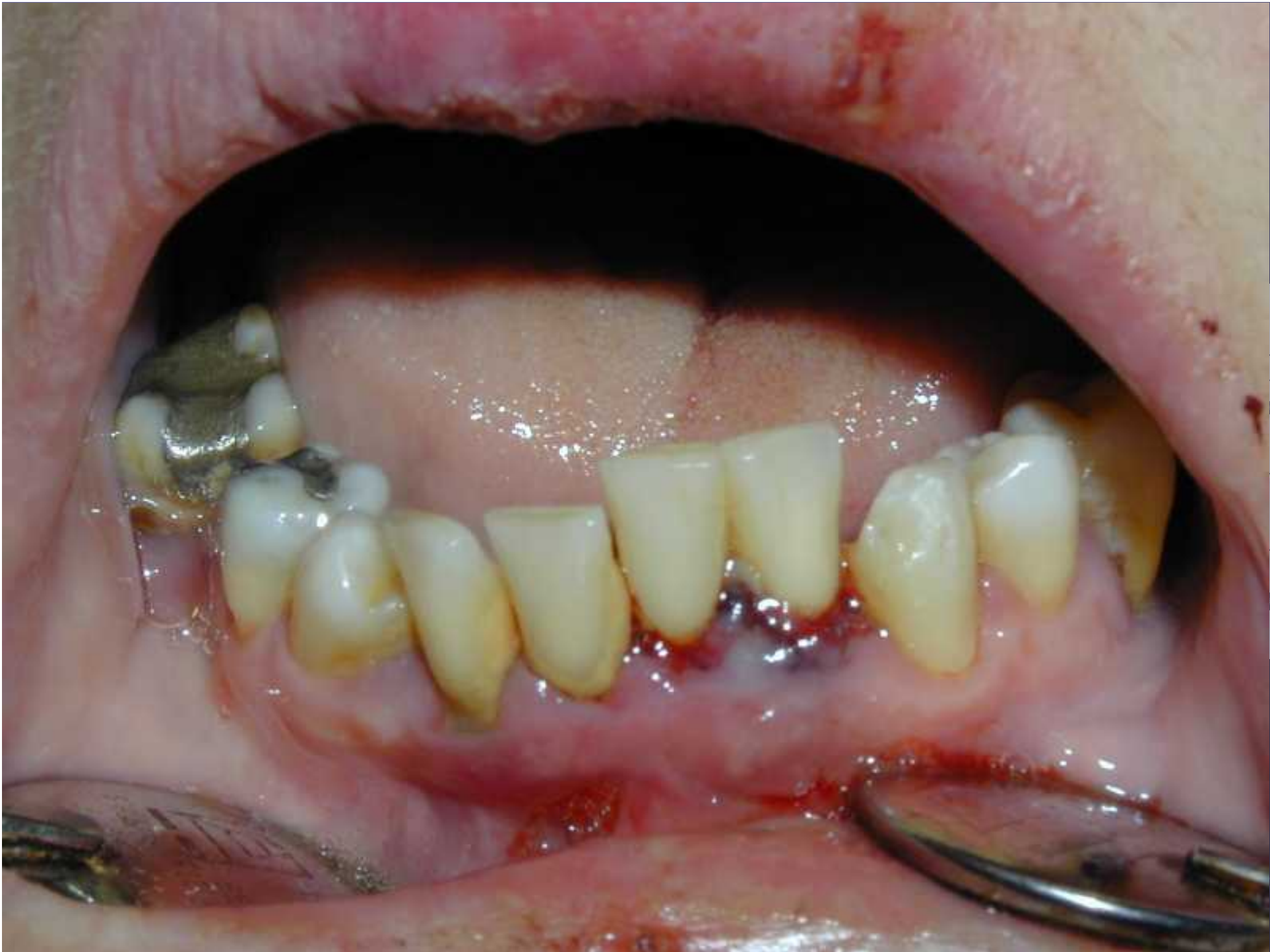


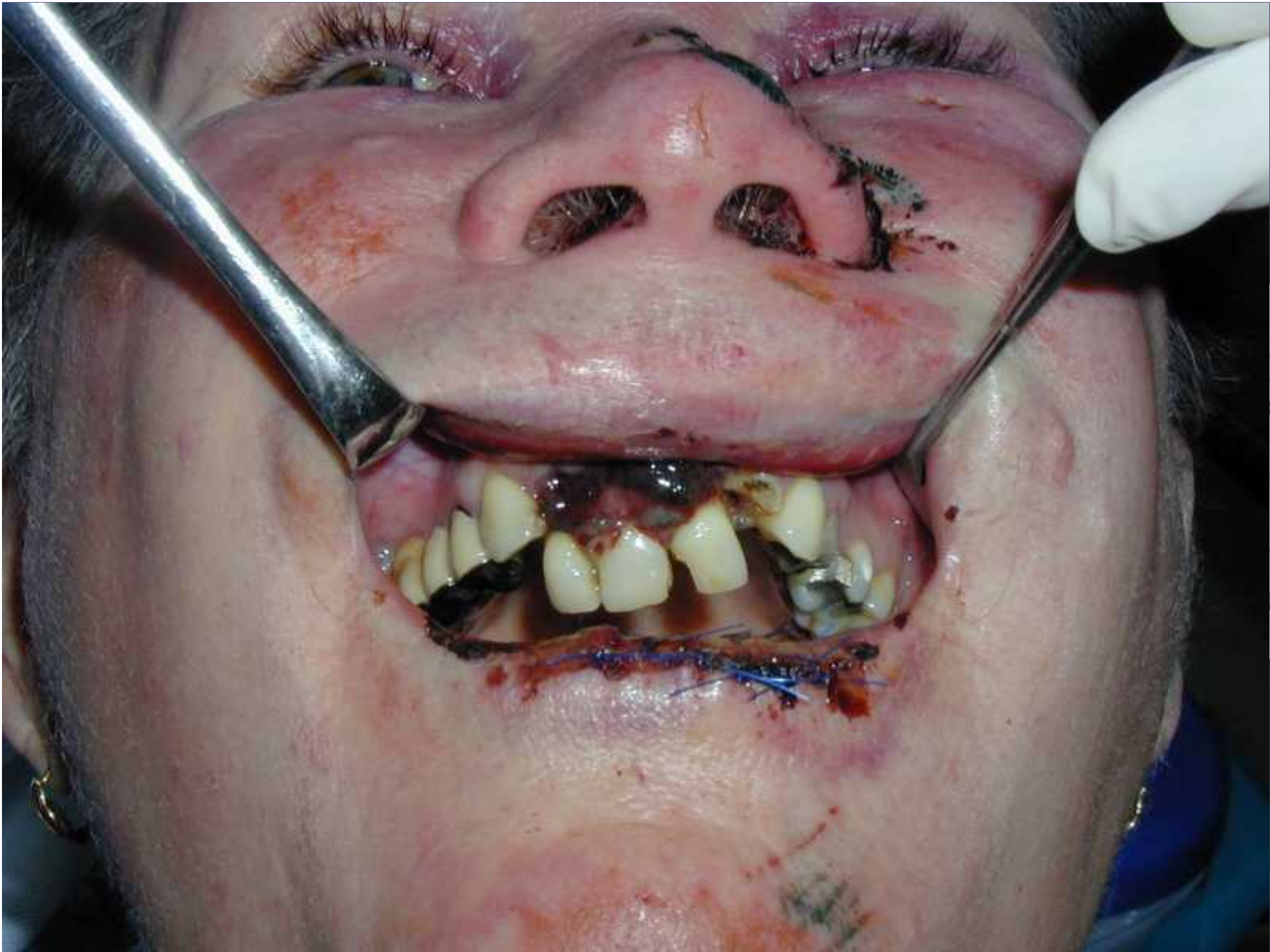Poranění zubů

- Praskliny
- Zlomeniny
- Subluxace
- Luxace x zlomeniny alveolu
- Nebezpečí aspirace
- Možnost replantace – zub nesmí oschnout
- Přechování ve vlhku – speciální roztok







Cave

- Asfyxie
- Poranění C páteře
- Přidružená poranění při rozvoji šoku
- Zuby s sebou



Děkuji za pozornost

