

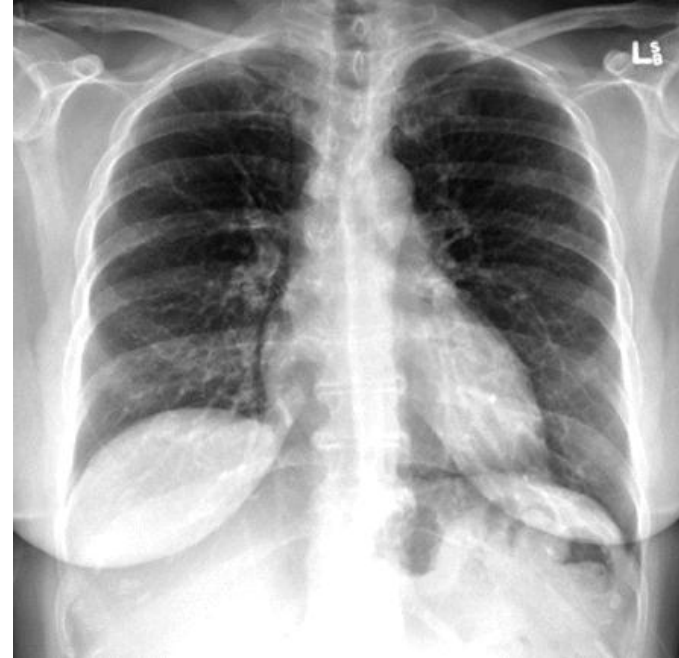# TENZNÍ PNEUMOPERIKARD – VZÁCNÁ KOMPLIKACE TRAUMAT HRUDNÍKU ?



Rapi M., Vaníčková K. – OUP KARIM FN Brno  
Přednosta : Prof. MUDr. R. Gál, Ph.D.

# Tenzní pneumoperikard

- Kolekce vzduchu v perikardiálním prostoru
- **Mortalita 58%** (Ann Thorac Surg. 1984 Jun;37(6):511-8, Pneumopericardium resulting in cardiac tamponade, Cummings RG, Wesly RL, Adams DH, Lowe JE)



# Etiologie

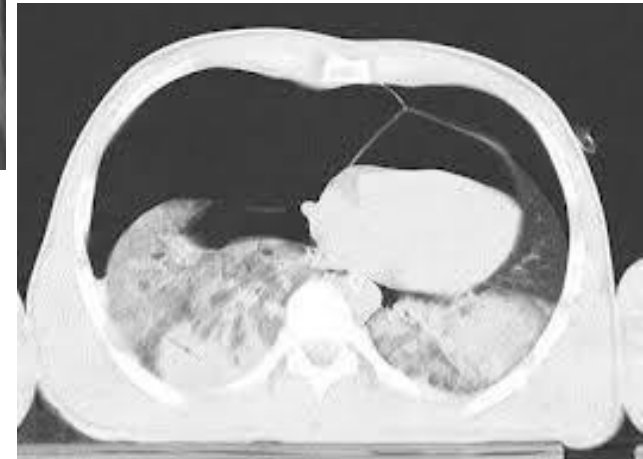
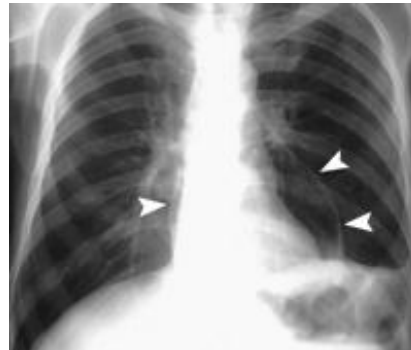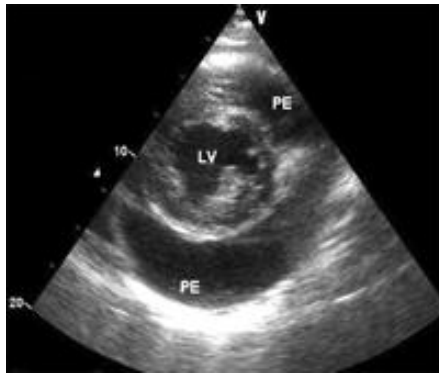
- Trauma – tupé nebo penetrující poranění hrudníku, barotrauma
- Fistulace – penetrující karcinomy či abscesy
- Iatrogenní – impl. ICD, intervenční výkony v kardiologii, zajištění CVK ...
- Neonatální pneumoperikard
- Infekční – anaerobní perikarditida

# Diagnostika – klinické projevy

- Vzhledem ke komplexnímu poranění hrudníku je většina projevů pro diagnózu nespecifická
- Bolesti na hrudi, schvácenost, dušnost, hyposaturace, oběhová nestabilita

# Diagnostika pomocí zobrazovacích metod

- EKG - difúzní snížení voltáže, oploštění T vlny, arytmie ...
- RTG hrudníku
- CT hrudníku
- TTE, TEE



- MRI

# Terapie

- Nutno vždy řešit i související poranění hrudníku (PNO, hemothorax, poranění dýchacích cest, ...)
- Konzervativní - observace a polohování na levém boku, zajištění vitálních funkcí
- Intervenční – punkce perikardu pod UZV kontrolou, thorakotomie a perikardiotomie s revizí perikardiální dutiny

# Kazuistika I

- Muž 49 let bez komorbidit
- 26.9.2011 motocyklový úraz na AMD Brno, přejet přes hrudník jiným motocyklem
- Ochranné pomůcky : helma – ANO, páteřní pás - NE
- Na místě krátkodobé bezvědomí, amnézie na úraz, poté bolesti C páteře a hrudníku, hyposaturace
- Transport RLP ad OUP, vyšetřen v algoritmu polytraumatu
- Klinika : TK 103/60, TF 65' reg., SpO2 93%, EKG deviace srdeční osy doleva

# Kazuistika I

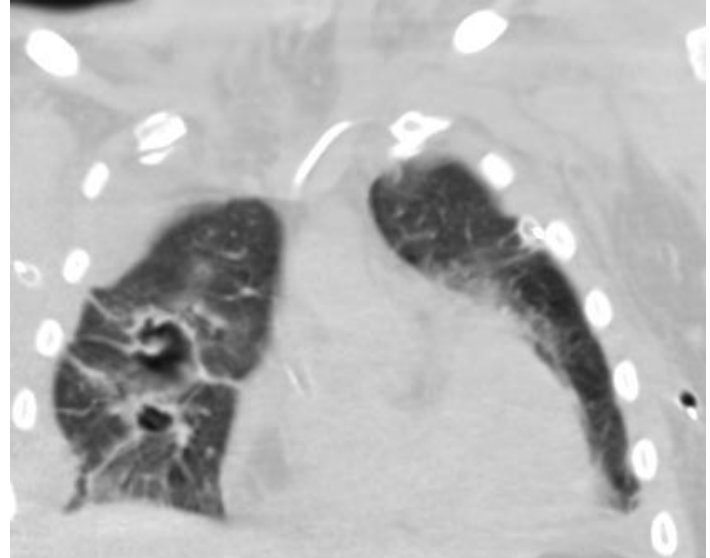
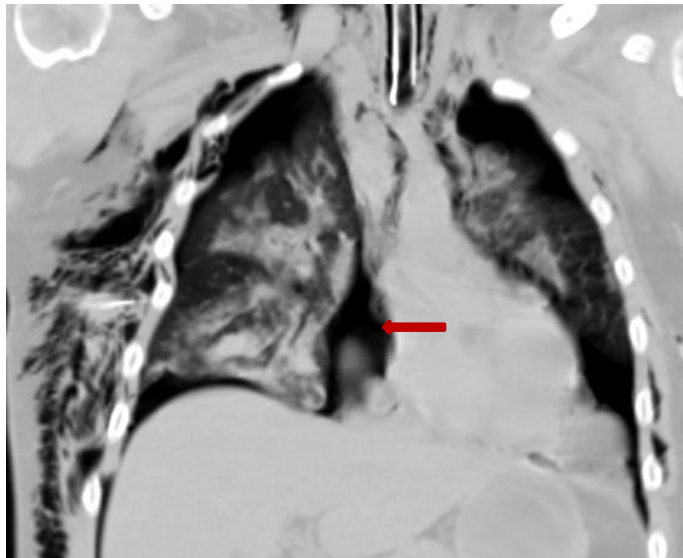
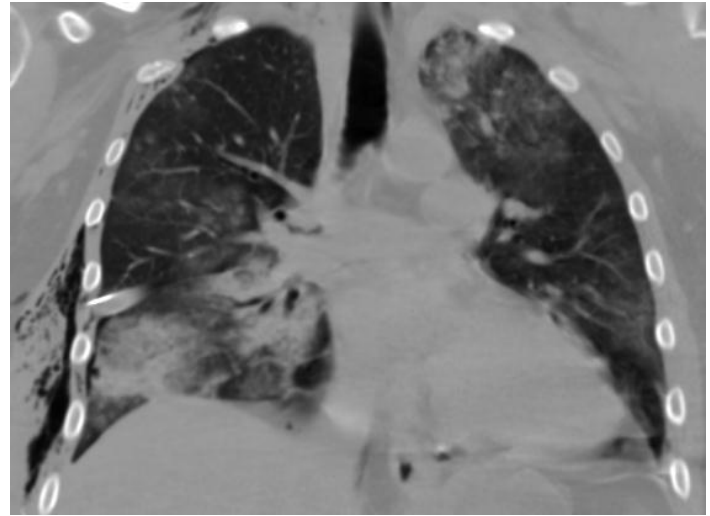
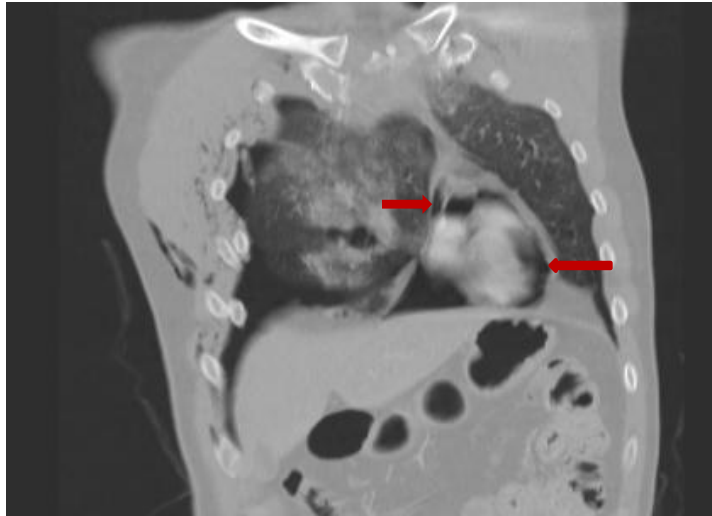
- MB CT – závažné poranění hrudníku, kontuze plic bilaterálně, sériová fraktura žeber, lopatek, oboustranný PNO, hemothorax vpravo, pneumoperikard, lacerace jater (bez nutnosti intervence)
- Rozvoj oběhové nestability, konzilium hrudního chirurga a kardiologa, oboustranná drenáž hrudníku
- TTE – potvrzený pneumoperikard t.č. bez možnosti punkce, kolabovaná DDŽ
- Po hrudní drenáži postupně oběhová stabilizace, kontrolní CT hrudníku po 3 hodinách s výraznou regresí pneumoperikardu



# Kazuistika I

- Ad KARIM, při vědomí, hraniční ventilace, oběhově stabilní
- 27.9.2011 rozvoj RI a oběhové instability, kontrolní CT progrese PNO a pneumomediastina, UPV
- 30.9.2011 stabilizace hrudníku (VII. – IX. žebro vpravo)
- 6.10.2011 pro obtížný weaning další stabilizace hrudníku
- 9.10.2011 extubace
- 12.10.2011 RHB, p.o. příjem, ad JIP KUCH
- t.č. pacient zcela rehabilitován, zapojen do běžného života

# Kazuistika I



# Kazuistika II

- Muž 31 let bez komorbidit
- 28.4.2012 motocyklový úraz, ochranné pomůcky – vše ANO
- Bezvědomí NE, amnézie ANO, bolest levého hemithoraxu, hraniční ventilace
- Letecky ad OUP, vyšetřen v algoritmu polytraumatu
- Klinika : TK 170/120, TF 140' reg, SpO2 85-90%,
- ABR pH 7,26, pCO2 7,2
- EKG – sinusová tachykardie

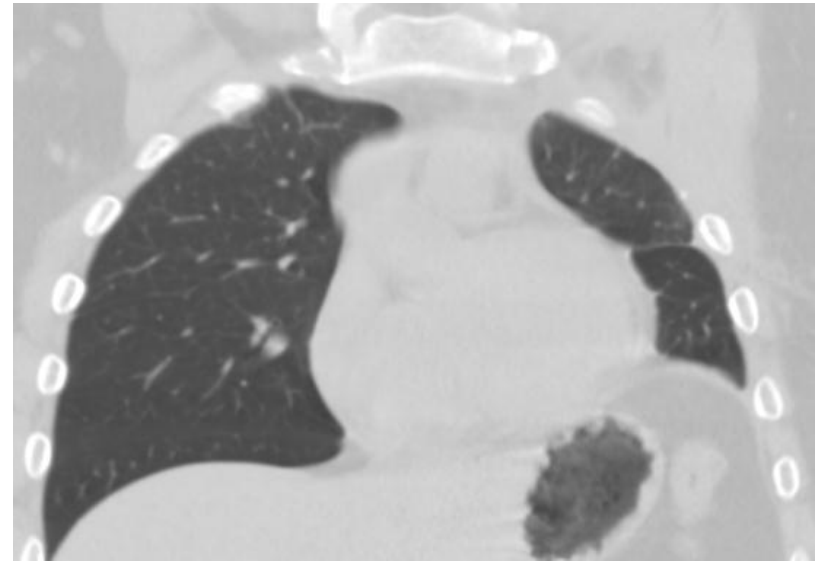
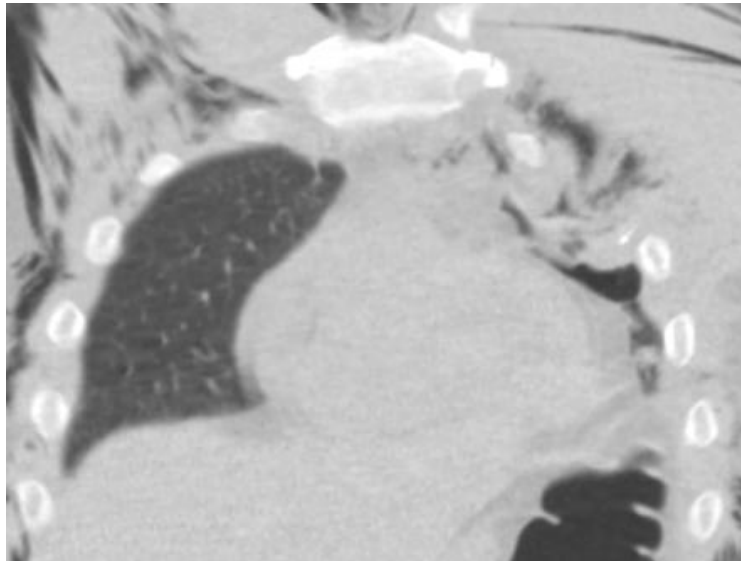
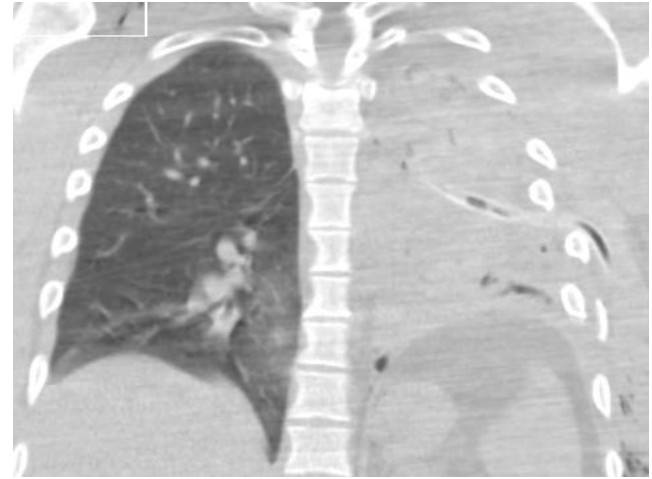
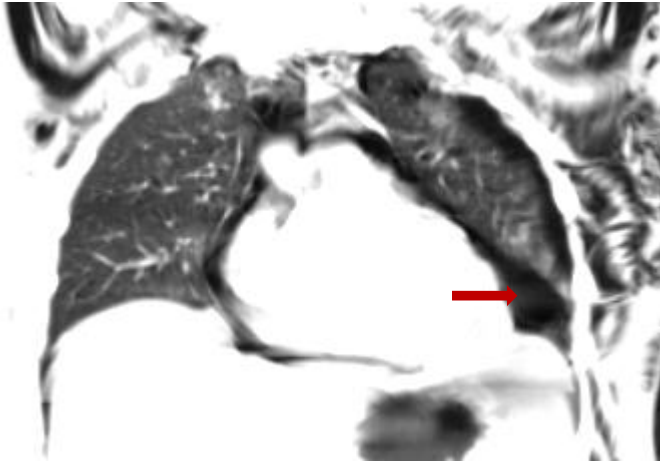
# Kazuistika II

- MB CT – těžké poranění hrudníku, oboustranný PNO a hemothorax, pneumomediastinum, pneumoperikard, lacerace plíce vlevo, fraktura sternu, levého klíčku, žeber II. – VIII. vlevo, II.+ III. vpravo, emfyzém
- Z vitální indikace na urgentním sále OUP thorakotomie s resekcí V. žebra vlevo, perikardiotomie s revizí perikardu a zavedením drainu, revize hemithoraxu vlevo, sutura plíce, repozice dislokovaných žeber (traumatolog, hrudní chirurg, kardiochirurg CKTCH)
- Minimální krevní ztráta, po výkonu při vědomí, extubován, ad KARIM

# Kazuistika II

- NIV, epi-katetr, opakovaná bronchoskopie
- 7.5.2012 CT hrudníku – atelektatická levá plíce s kondenzací a pneumatokelami
- 9.5.2012 oběhově a ventilačně stabilní přeložen na chirurgickou JIP
- t.č. pacient dispenzarizován v chirurgické ambulanci, pracuje jako řidič

# Kazuistika II



- 
- Radiologická dokumentace použita s laskavým svolením Radiologické kliniky FN Brno

# Děkuji za pozornost

