

Problematika kompartment syndromu u polytraumatizovaného pacienta

*Valentová J., Kočíš T., Paša L.
Úrazová nemocnice v Brně*

Definice

Kompartment syndrom

je definován jako zvýšení intersticiálního tlaku ve fasciálním nebo osteofasciálním prostoru, jehož důsledkem je porucha mikrocirkulace

Historie

Volkman 1881 – první popsání KS

Petersen 1888 – první léčba KS

Jepson 1926 – první experimentálně vytvořený
KS

Patologie

- zvýšení tlaku ve fasciálním loži tlakem z vnějšku nebo zvýšeným objemem tkáně v loži
 - uzávěr drobných venul – nárůst edému
 - neuromuskulární změny
 - manifestace – rozdíl středního systolického a intrafasciálního tlaku vyšší než 30mm Hg
-
-

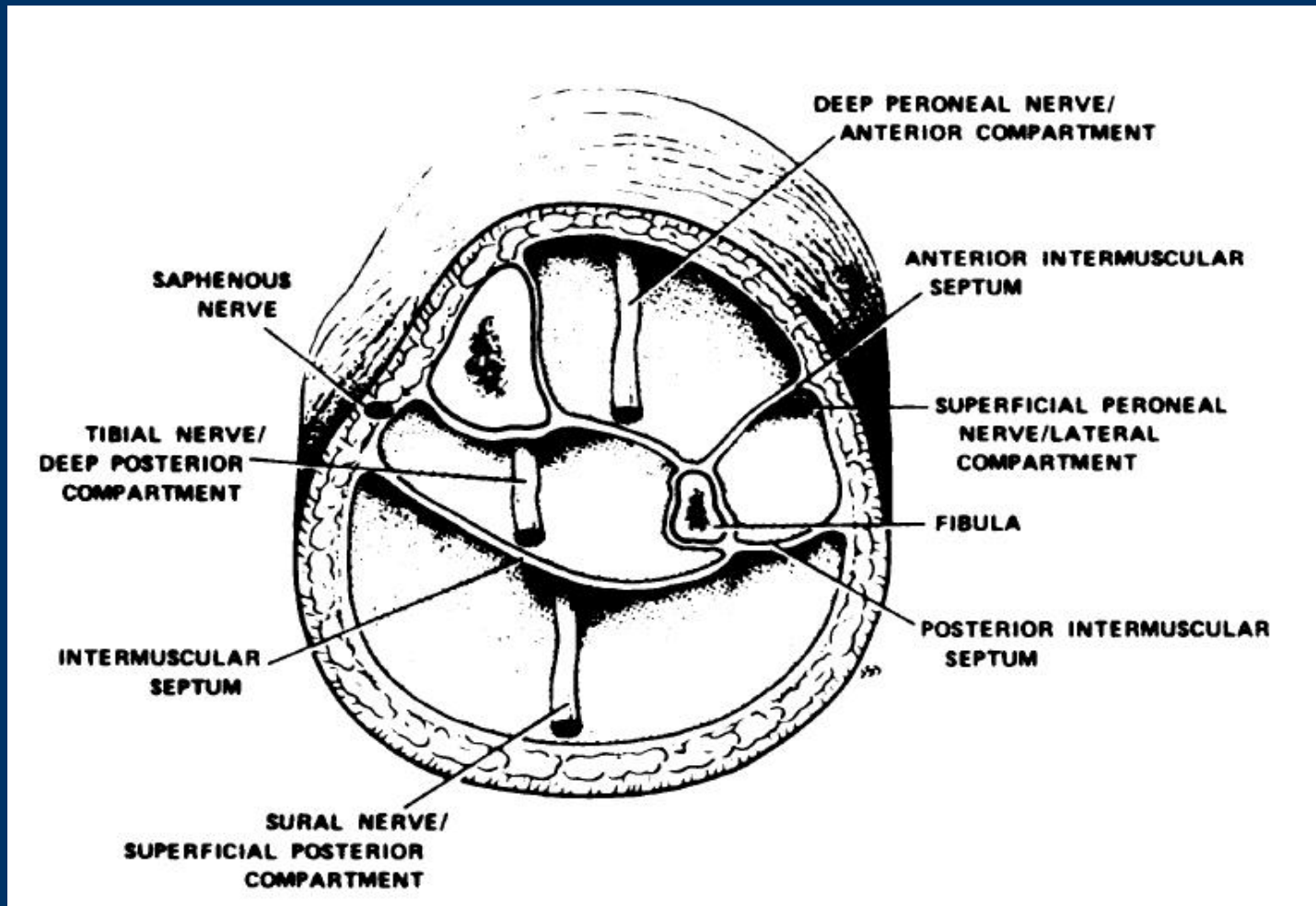
Klinická manifestace

- bolest
 - parestesie
 - nespecifické – otok, napětí kůže, buly, bolest při pasivním protažení prstů
 - pulsace – zachovaná
 - porucha hybnosti – **pozdní příznak**
 - CAVE – hypotenze, analgosedace
-
-

Diagnostika

- klinické příznaky
 - měření tlaku v kompartmentu
 - kontinuální
 - jednorázové
-
-

Kompartmenty na bércei



Mubarak SJ, Owen CA. Double-incision fasciotomy of the leg for decompression in compartment syndromes. *J Bone Joint Surg Am.*, 1977 Mar;59(2):184-7.

Terapie

Fasciotomie - metoda jedné incize

- metoda dvou incizí

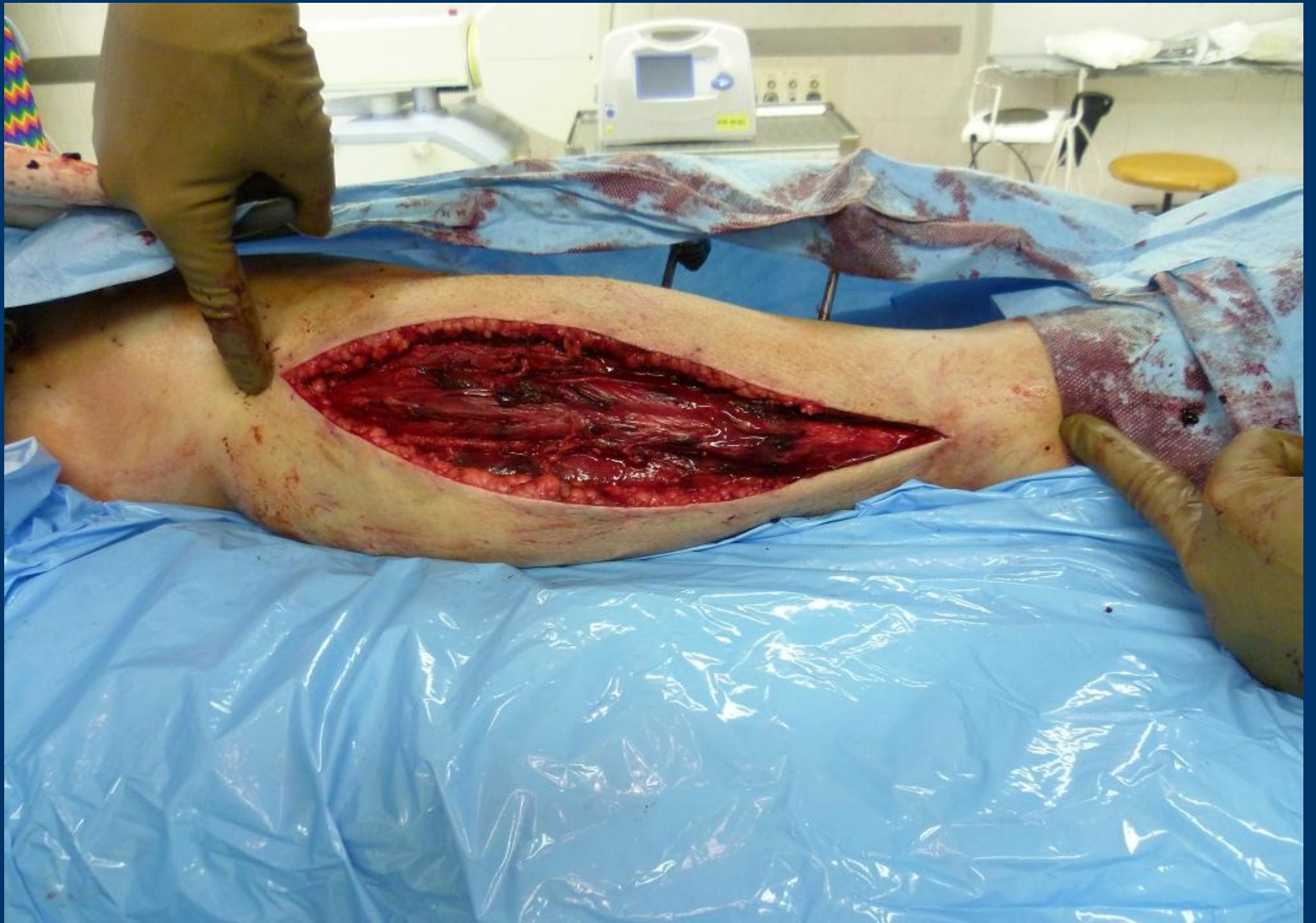Uzávěr fasciotomie - VAC, COM

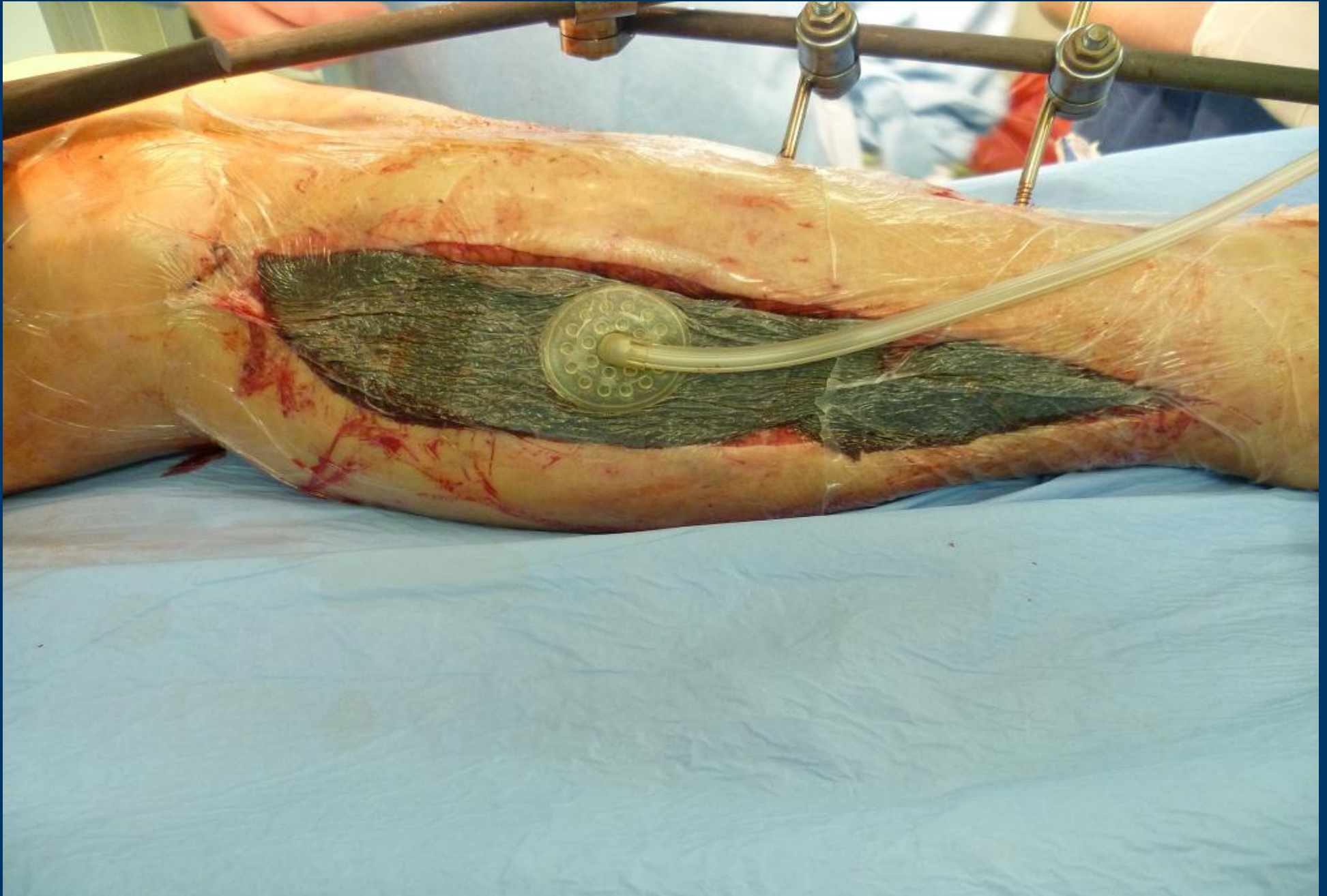
- resutura

- dermoepidermální štěp

- uzávěr kůže do 14 dnů







Výsledky

- pacienti 2007-2011 hospitalizovaní v ÚN
 - 349 extraartikulárních zlomenin bérce u 344 pacientů
 - 60 otevřených zlomenin : GA I - 32
GA II – 20
GA III A - 8
-
-

Fraktura bérce s kompartment syndromem

Rok	počet s KS	mechanismus úrazu H/L	uzávěr DE štěpem	D1 / hod	D2/den	Věk průměr/let
2007	11	9/2	5	14,4	15,4	32,4
2008	10	7/3	5	14,8	14,9	31,5
2009	4	2/2	1	10,3	10,3	39,8
2010	3	0/3	2	25,5	26,3	49,3
2011	2	2/0	0	16,5	16,5	46,5

D1 - čas od primární operace do fasciotomie

D2 - čas od fasciotomie do uzávěru rány

Závěr

Prevence a včasná diagnostika KS

Nejdůležitější je včasné řešení

Pečlivé sledování pacienta u všech stavů, jež mohou vést ke vzniku kompartment syndromu

