

# Krvácení pod měkkou plenu mozkovou po minimálním násilí do oblasti obličeje – kazuistika a rozbor příčin

*Krajsa, J.<sup>1</sup>, Hirt, M.<sup>1</sup>, Smrčka, V.<sup>2</sup>, Novák, Z.<sup>3</sup>, Chrastina, J.<sup>3</sup>*

*<sup>1</sup>Ústav soudního lékařství Fakultní nemocnice u sv. Anny v brně a Lékařské fakulty Masarykovy univerzity.*

*<sup>2</sup>Neurochirurgická klinika Fakultní nemocnice Brno a Lékařské fakulty Masarykovy univerzity.*

*<sup>3</sup>Neurochirurgická klinika Fakultní nemocnice u sv. Anny v Brně a Lékařské fakulty Masarykovy univerzity.*

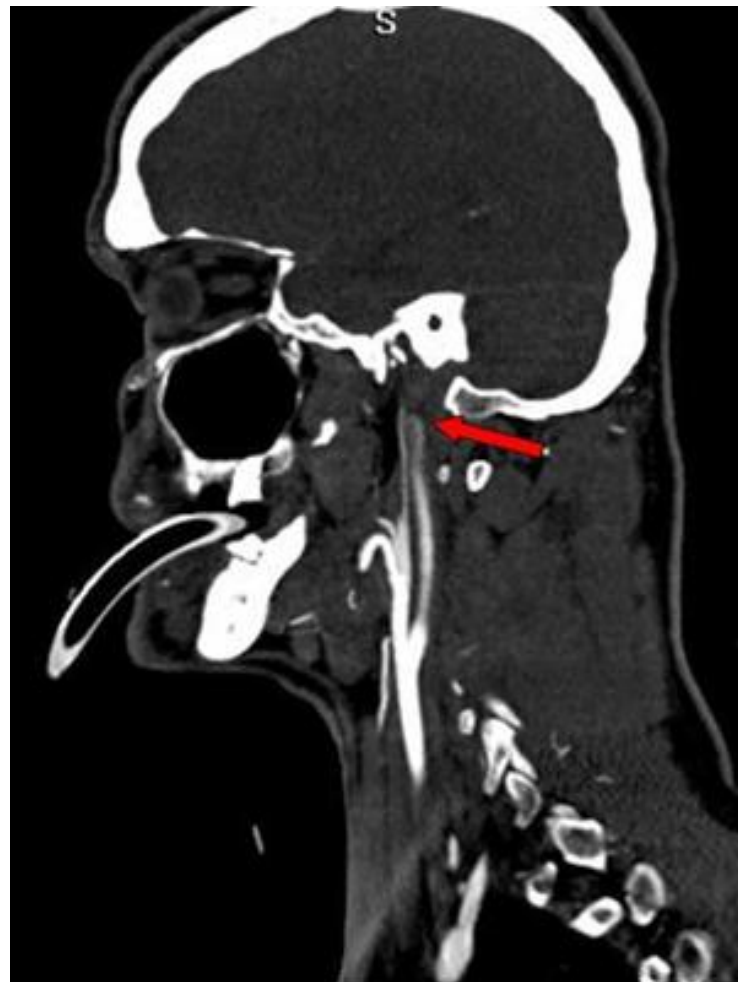
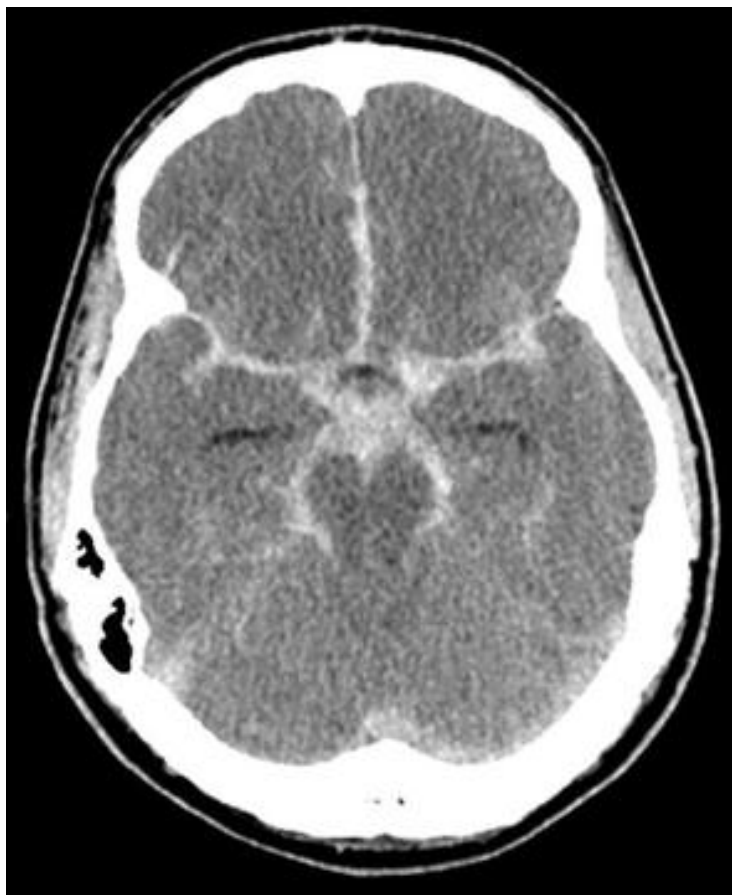

13/05/12  
11:51:53

# Průběh hospitalizace

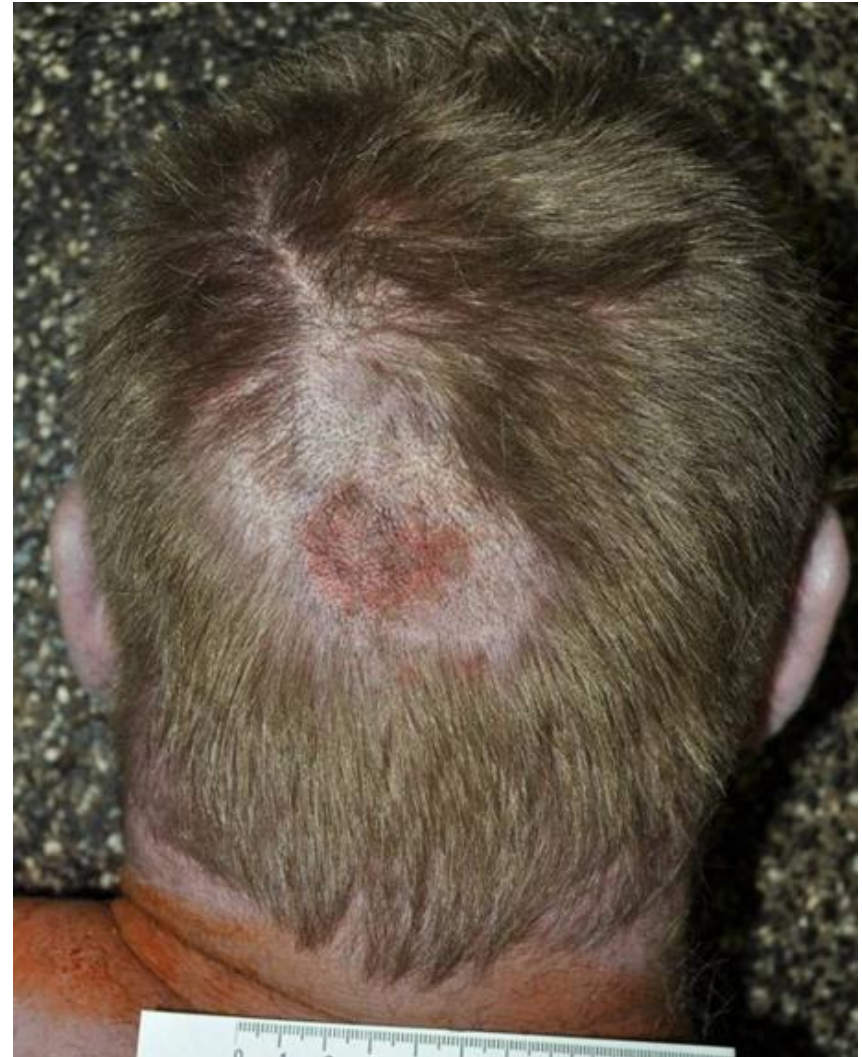- 35 – letý muž přivezen ZZS na oddělení ARO
- při přijetí bezvědomí, UPV, prováděna opakovaně zevní srdeční masáž
- akutní CT mozku s nálezem **masivního subarachnoidálního krvácení, edémem mozku a krvácením do mozkových komor**, stav konzultován s neurochirurgickou klinikou, operační intervence nebyla indikována
- po konzultaci s koordinátorkou transplantačního programu domluven překlad na ARK FN u sv. Anny v Brně, zde provedena diagnostika smrti mozku a pacient byl indikován k odběru orgánů k transplantačním účelům (srdce, pankreas, játra, ledvina). Doba smrti stanovena cca 38 hodin po úderu do hlavy.

# CT vyšetření



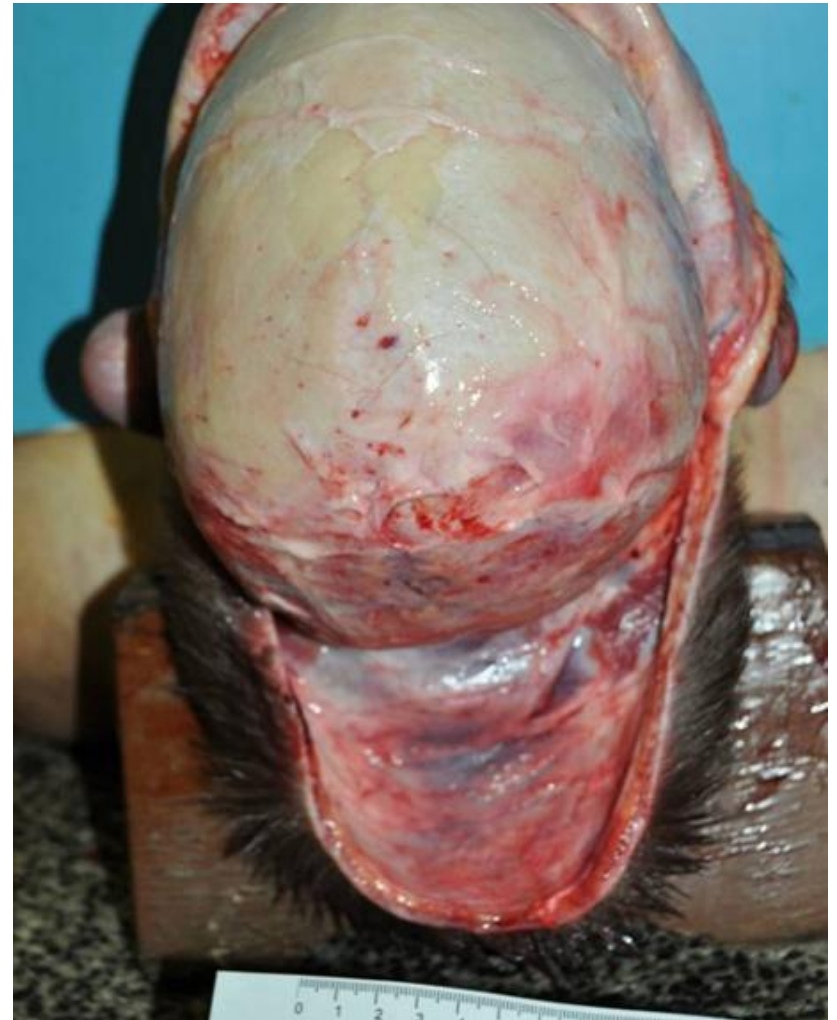# Pitevní nálezní - zevní

- povrchní oděrka velikosti 3x4 cm v týlní krajině hlavy
- zcela povrchní drobné oděrky na špičce nosu
- drobná oděrka o průměru 0,3 cm na dolním víčku pravého oka



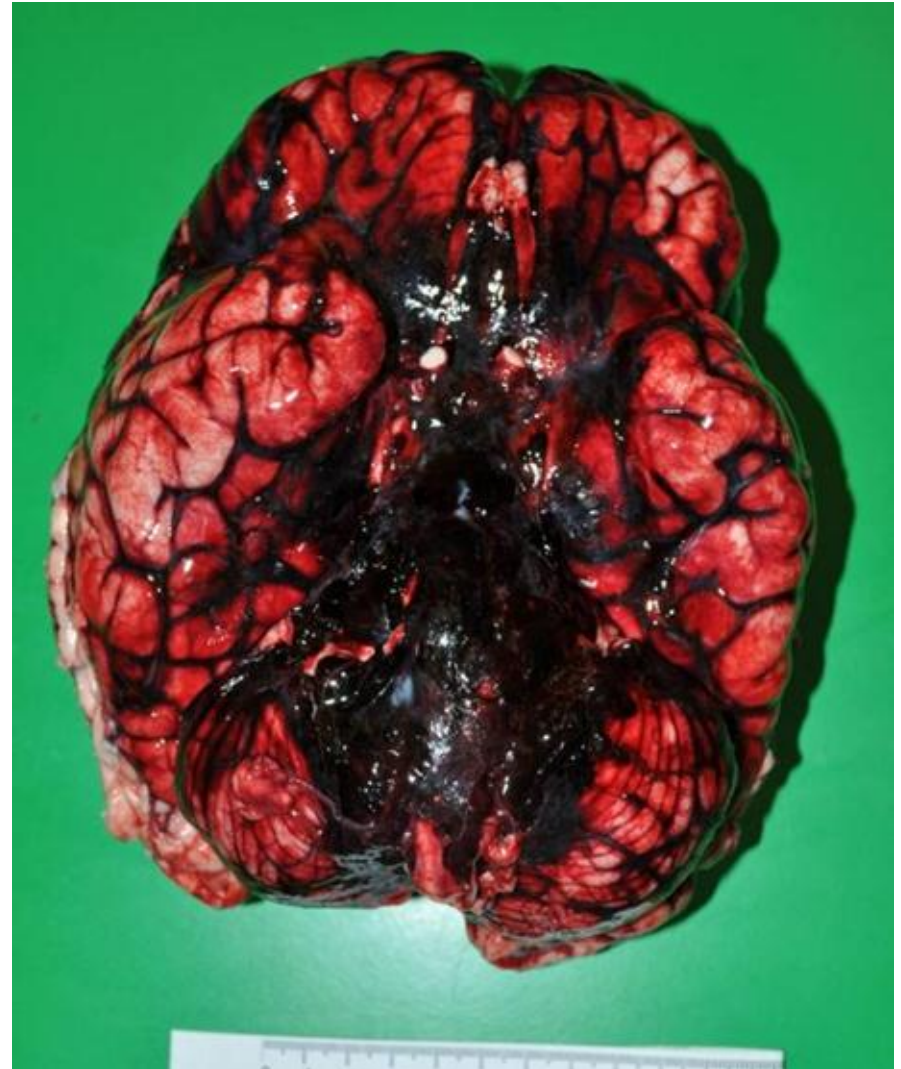# Pitevní nález - vnitřní

- prokrvácení měkkých pokrývek lebních v týlní krajině na ploše 4x4 cm



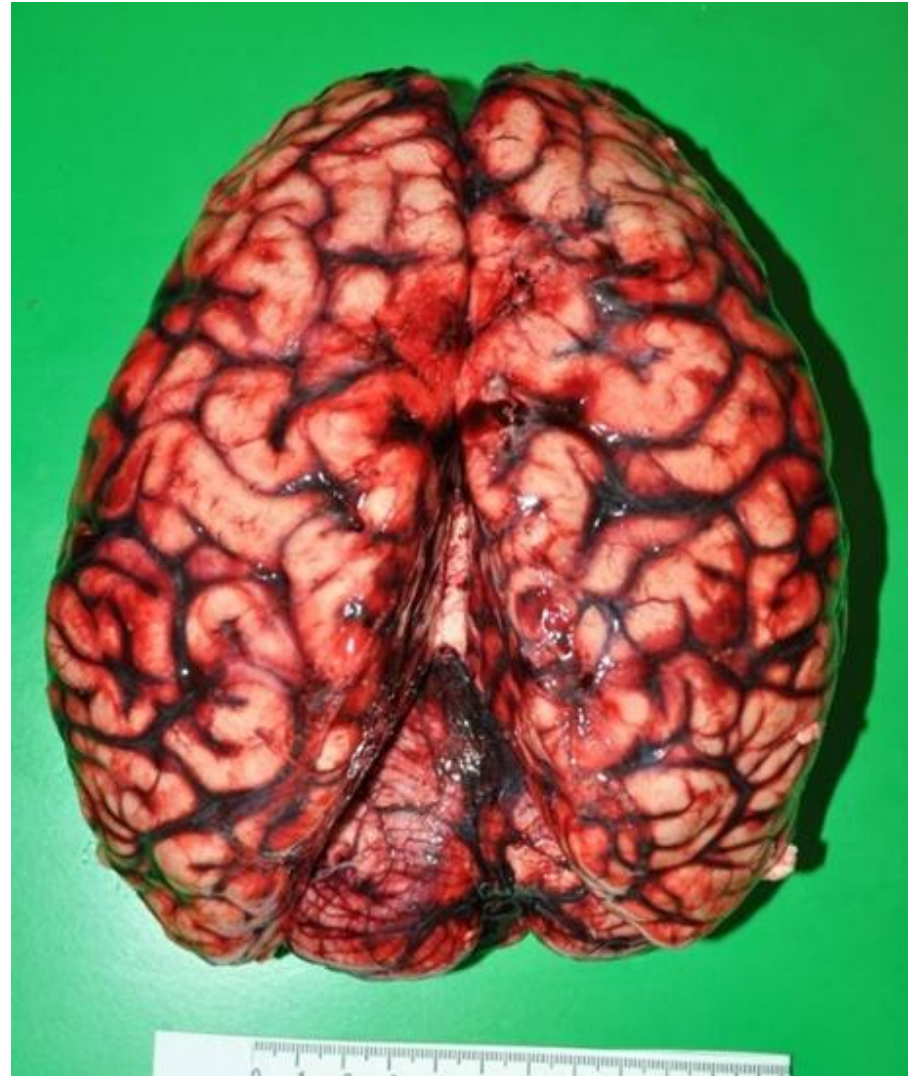
# Pitevní nále z - vnitřní

- masivní subarachnoidální krvácení na bazi mozku v oblasti mozkového kmene (Varolův most, prodloužená mícha) a na bazi mozečkových hemisfér
- cévy na bazi mozku s několika drobnými trhlinami, nelze již jednoznačně identifikovat místo vzniku krvácení, makroskopicky patrné aneuryzma nenalezeno



# Pitevní náleží - vnitřní

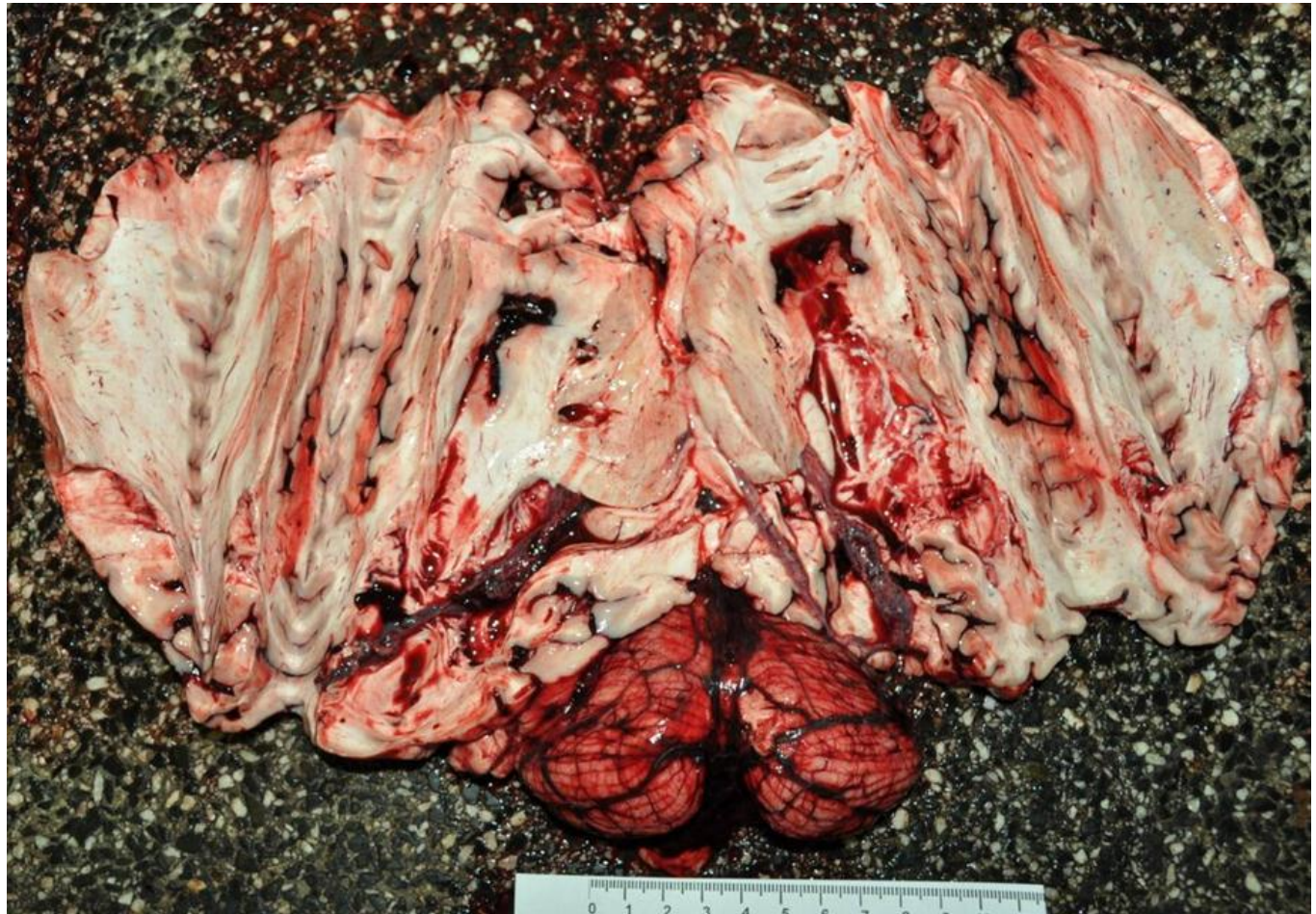
- subarachnoidální krvácení menšího rozsahu v krajině čelní a místy v rýhách mezi závity na hemisférách
- otok mozku (1560 g)





# Pitevní nálezn - vnitřní

- příměs krve v komorovém systému mozku



# Subarachnoidální krvácení - chorobné

- v drtivé většině případů je mozkové spontánní subarachnoidální krvácení způsobeno rupturou nitrolebního aneuryzmatu (nejčastěji vzniklého na podkladě vrozeného oslabení stěny mozkové tepny). Jako nejvýznamnějšími rizikovými faktory jsou uváděny hypertenze, kouření, abúzus alkoholu.
- cca 10 - 20% případů - subarachnoidální krvácení v rámci idiopatického perimezencefalického krvácení, u durální a piální mozkové arteriovenózní malformace, spinální arteriovenózní malformace, u okulního nitrolebního aneuryzmatu

# Subarachnoidální krvácení - traumatické

- subarachnoidální krvácení u kraniocerebrálního poranění
- rychlý vznik aneuryzmatu na podkladě možné preexistující cévní patologie (fibromuskulární dysplazie nebo ateroskleróza). (*Schuster 1999, Rinkel 1993, Hiraiwa 2005*). Mohlo se však jednat i o prasknutí již existujícího aneuryzmatu a ne naopak.
- subarachnoidální krvácení vzácně popsáno i u bojových uměních jako např. při boxu
- trauma velkých krčních cév – karotidy nebo vertebrální tepny
- roztržení a. basilaris či a. vertebralis při prudkém úderu do dolní části obličeje a následné nadměrné extenzi hlavy a za její současné rotace (*Hladík, Štefan, 2012*)

# Soudně lékařský závěr

**Přestože k fyzickému kontaktu ruky útočníka s obličejem poškozeného došlo, vliv tohoto kontaktu na bezprostřední příčinu smrti poškozeného je velmi diskutabilní. Proto je nutné konstatovat, že prokázat vzájemnou souvislost mezi napadením a vznikem krvácení zcela jednoznačně nejde.**