

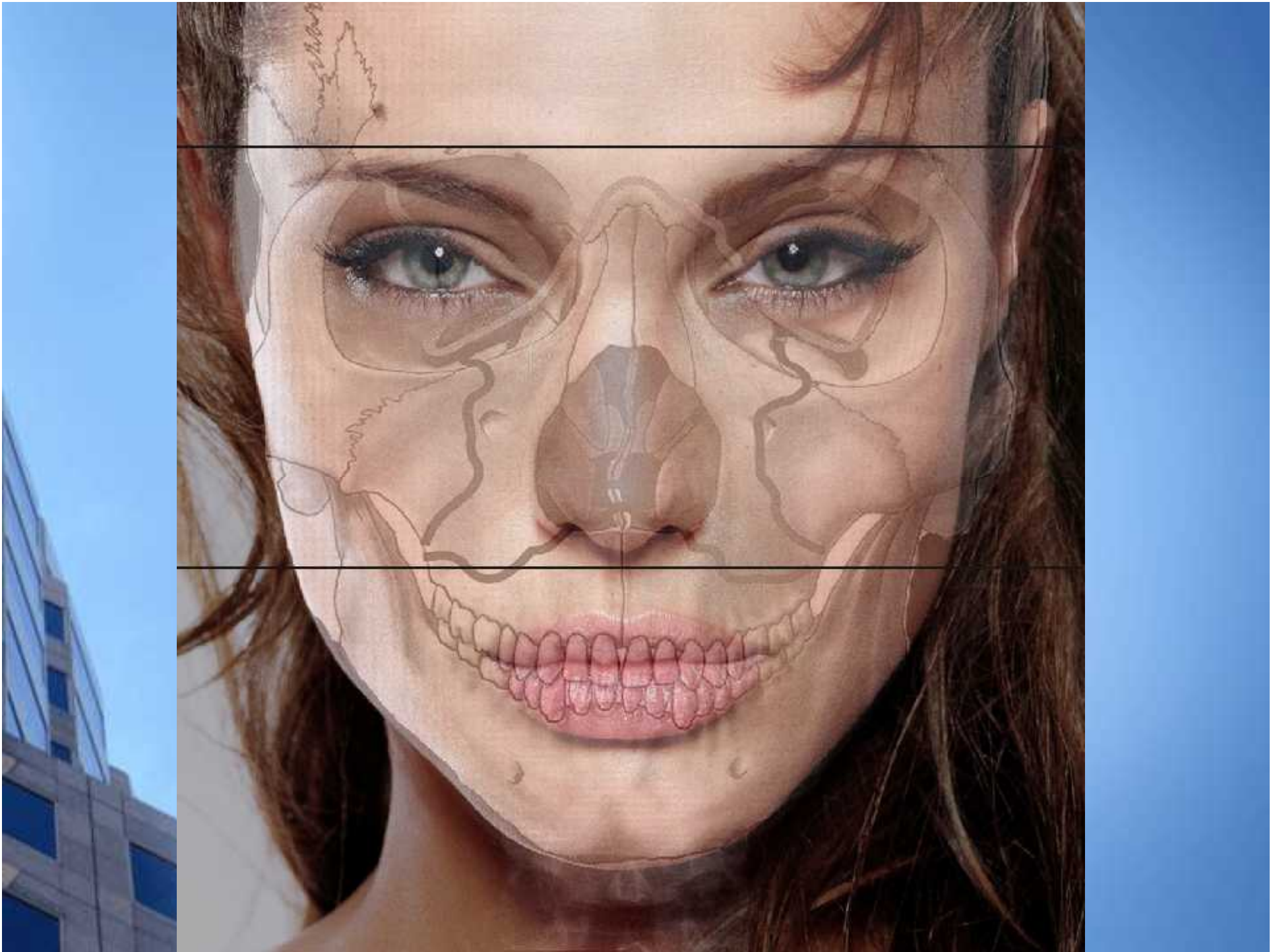
Přednemocniční péče o úrazy v maxilofaciální oblasti

MUDr. V. Pešina, Ph.D.

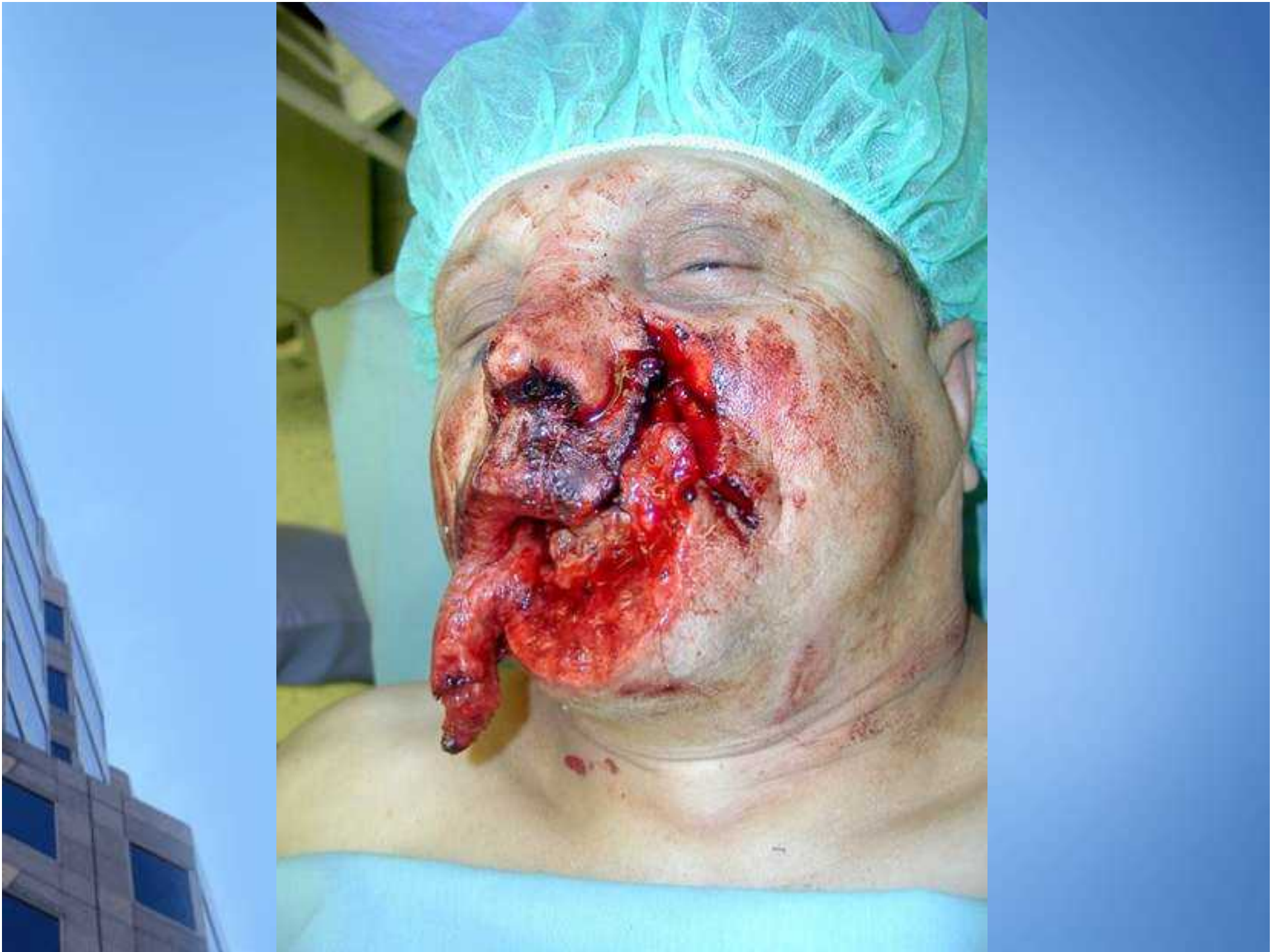Klinika ústní, čelistní a obličejové chirurgie, FN Brno

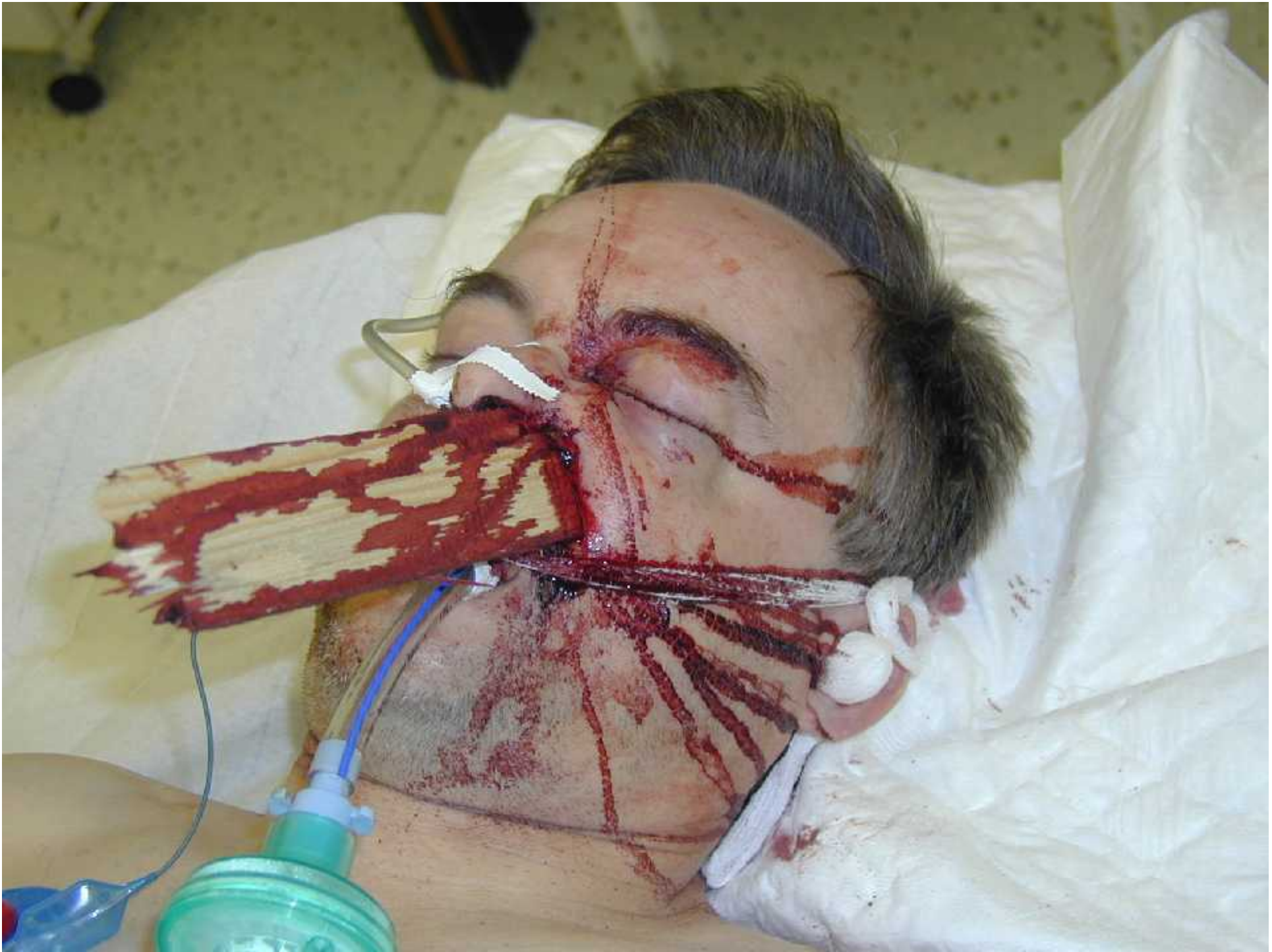Anatomicky komplikovaná oblast

- Skelet, nosní + paranasální dutiny
- Svaly – mimické a žvýkací
- Zuby, záv. sný aparát, sliznice
- Cévy, nervy
- Obsah o nic
- Blízký vztah k intrakraniu
- Slinné žlázy



- asté
- V tšinou drobné úrazy (exkoriace, tržné rány, úrazy zub , nezávažné fraktury)
- Emocionáln špatn snášené – panika + p ehlédnutí dalších traumat
- Kombinace postižení r zných tkání a systém
- U izolovaných úraz obli eje nedochází k rozvoji šokového stavu!
- Odložitelné ošet ení
- P i neadekvátním ošet ení trvalé funk ní a estetické následky





Příčiny + rozdělení úrazů obličeje

- Pády
- Dopravní nehody
- Napadení
- Sportovní úrazy
- Pracovní úrazy
- Měkké tkáně
- Skelet
- Zuby
- Kombinace - často
- Polytraumata

Rozdělení úraz

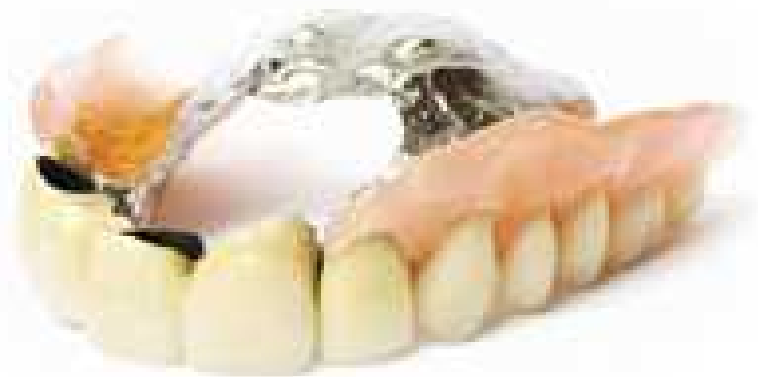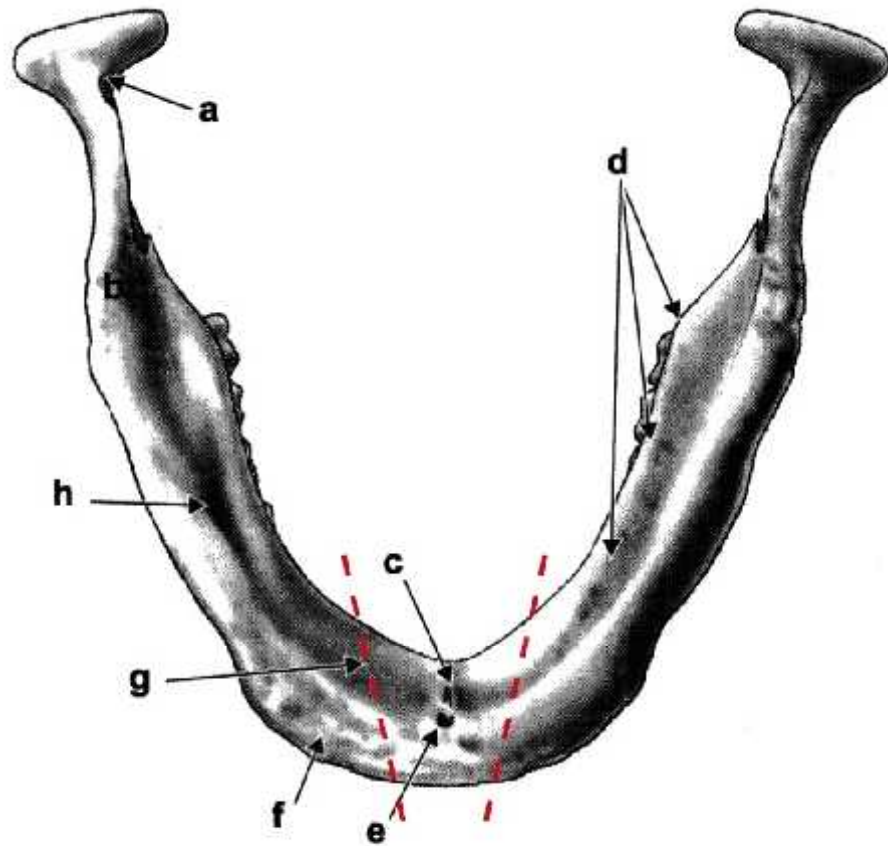
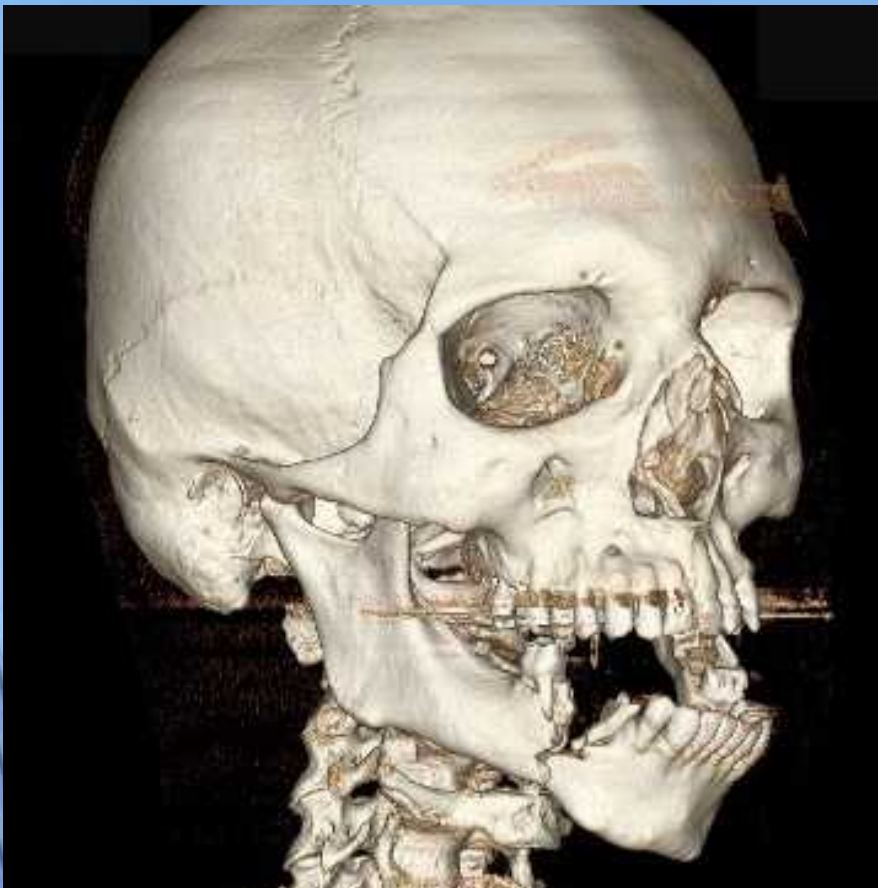
- Měkké tkáně
 - Skelet
 - Zuby
 - Kombinace - často
 - Polytraumata
-
- řezné, bodné, sečné
 - Tupé
 - Popálení, poleptání
 - Cizí tělesa

Zásady první pomoci

- Zajištění životních funkcí event. KPCR
- Poranění krční páteře (téměř u 10%)!
- Aspirace
- Další zranění (poranění obličeje nevedou sama o sobě k rozvoji šoku!)
- Vhodná poloha v polosedě s prokloněnou hlavou nebo Rautekova
- Sterilní krytí ran + zastavení krvácení + nastavení imobilizace
- Replantace nebo uchování zubů ve vlhku
- Transport na odborné pracoviště (ARO, MFCH, NCH, ORL)
- TAT profylaxe

Riziko asfyxie

- Obturační – zuby, náhrady, rovnátka
- Aspirační – krev
- Dislokační – málo asté
- Ventilové – cary tkání
- Stenotické – hematomy

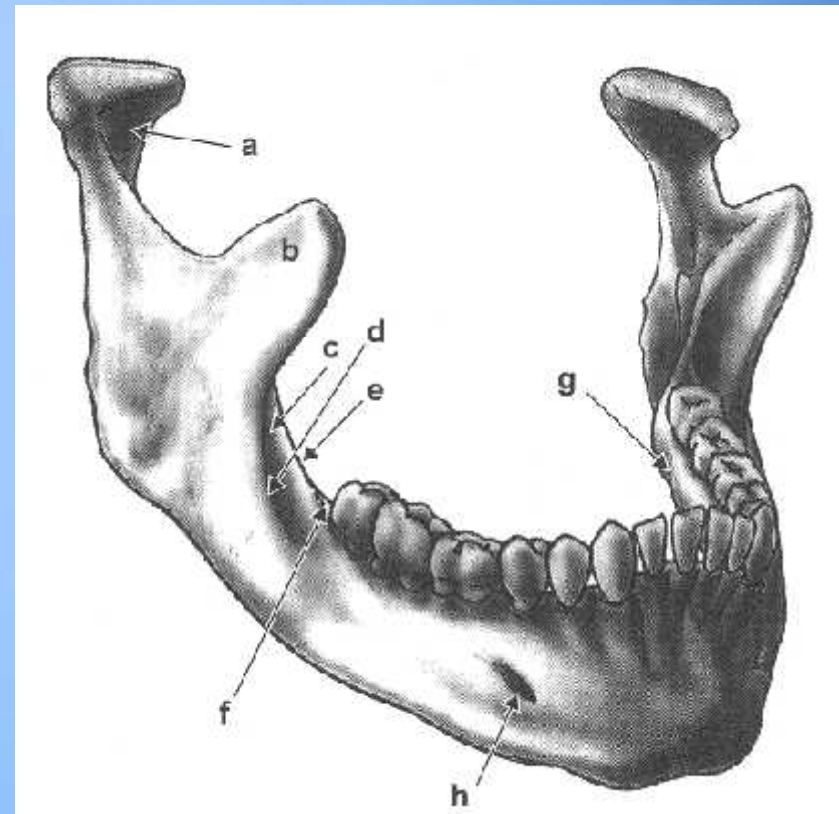


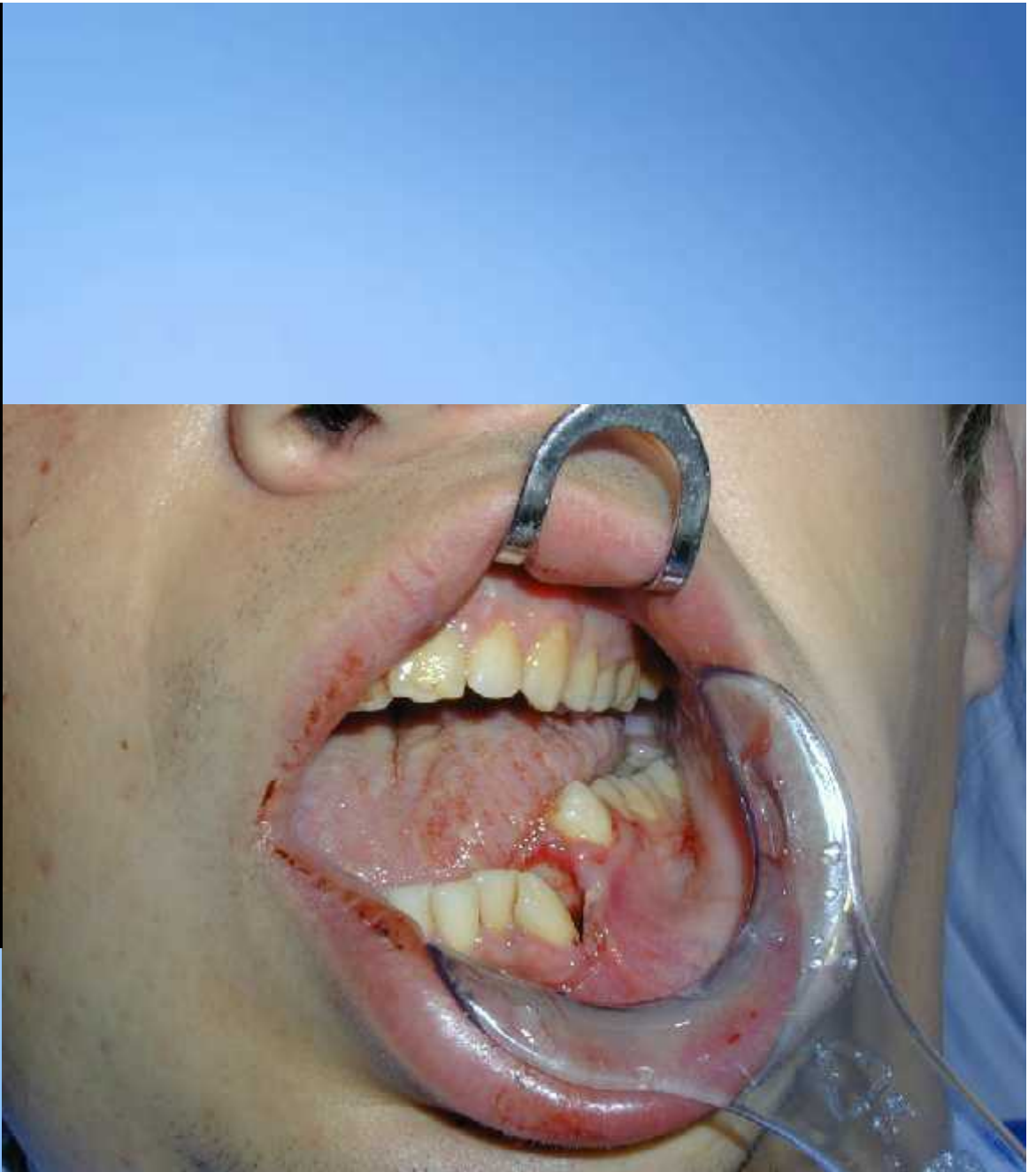
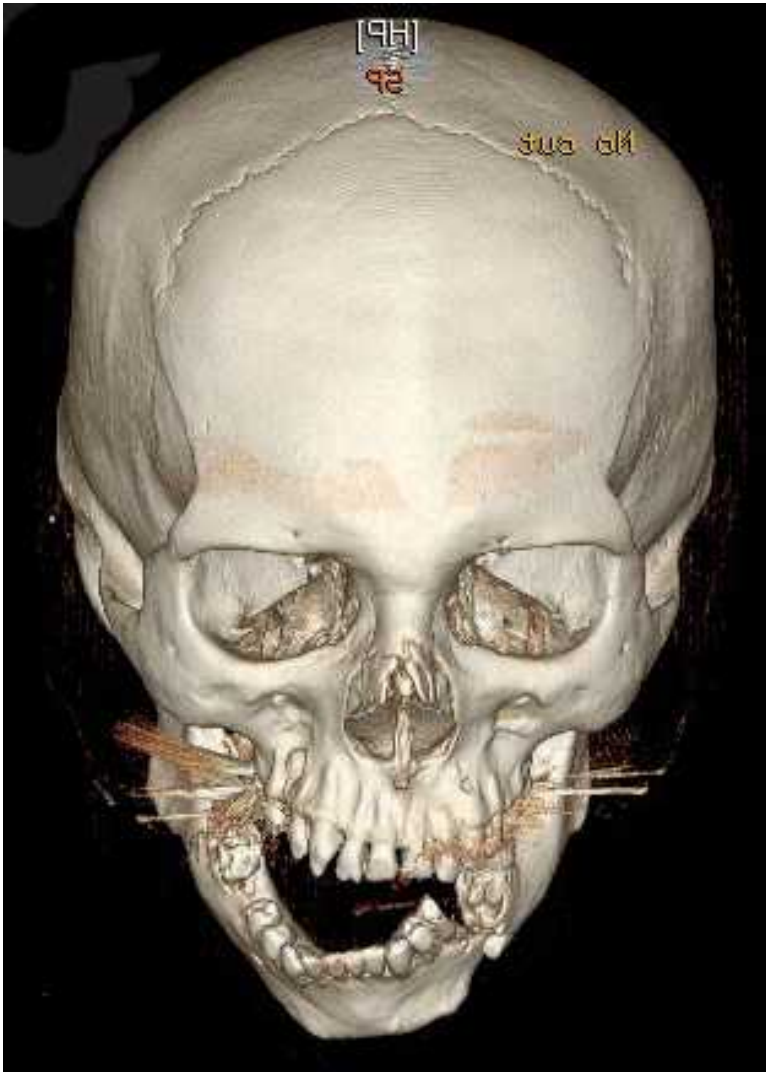
Poranění skeletu

- Zlomeniny
 - P ímé x nep ímé
 - Jednoduché x více etné
 - Uzav ené x otev ené
- Bolest
- Otok
- Porucha skusu

Zlomeniny dolní elisti

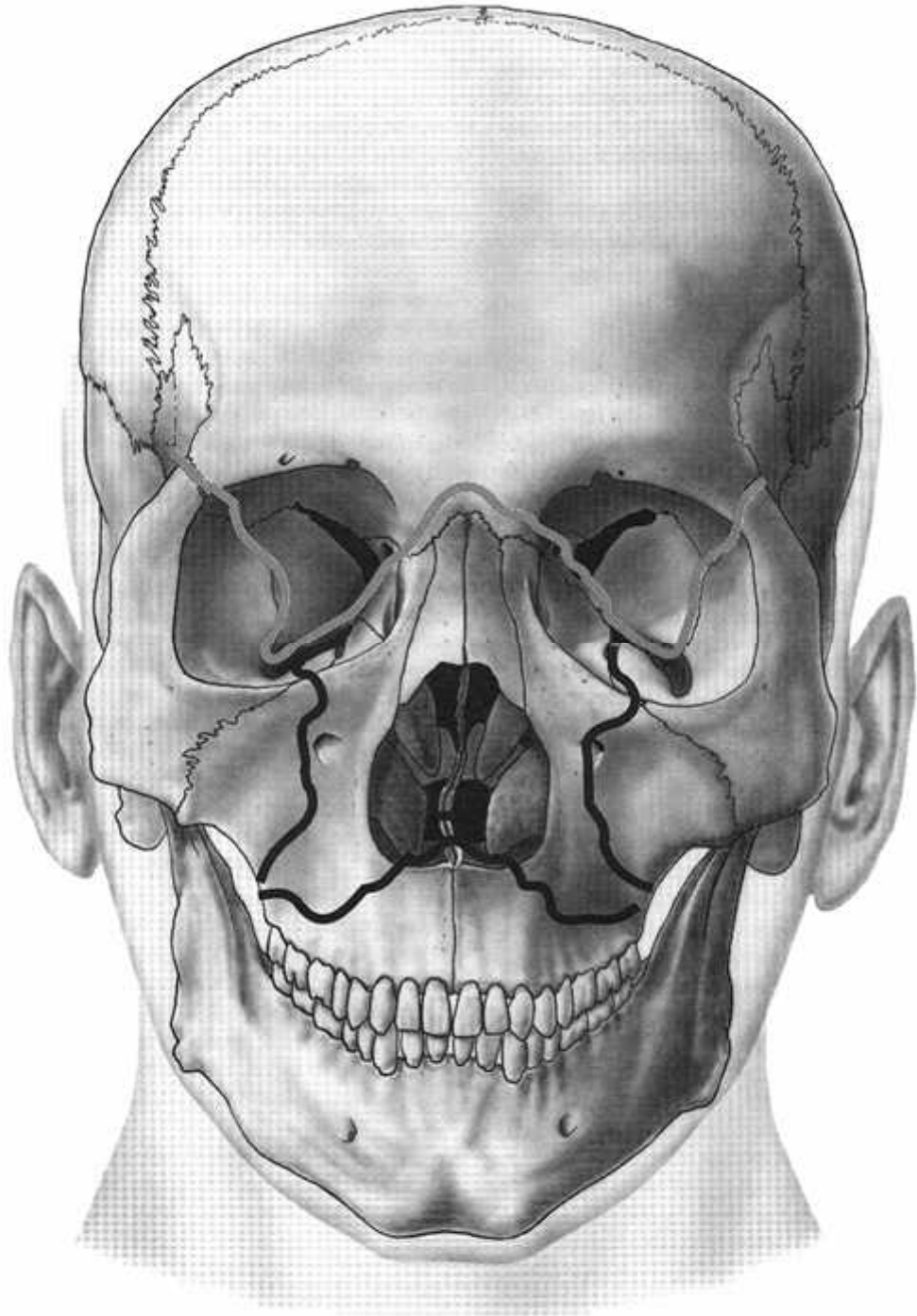
- asté
- Nep ímý mechanismus úrazu
- Bolest, porucha okluze
- T lo, úhel, kloubní výb žek
- P i rán sliznice – otev ená zlomenina!

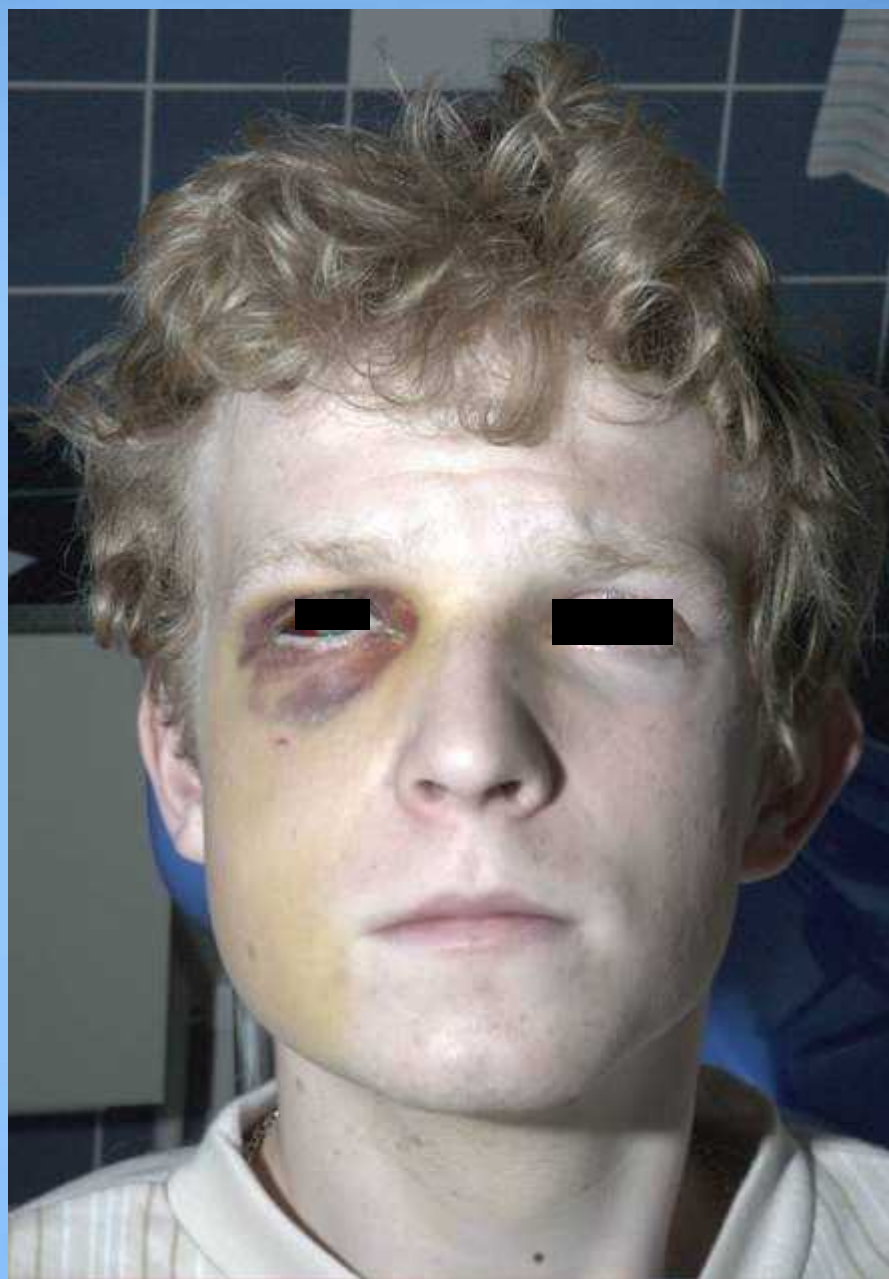




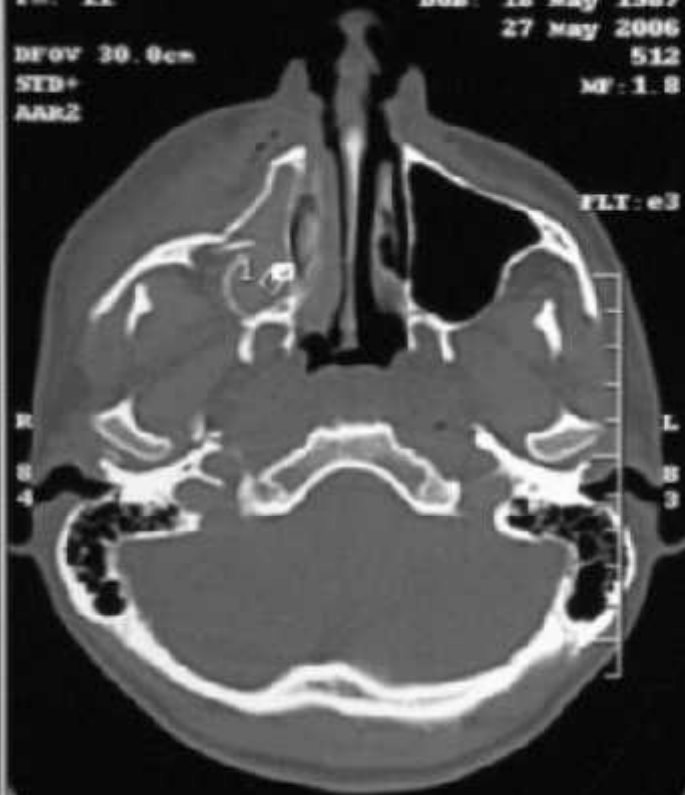Zomeniny st ední obli ejové etáže

- Le Fort I – III, zygomaticomaxillární komplex, o nice, nos
- R zn závažné
- astá kombinace s horní t etinou + neurokranium
- Likvorhea
- Deformity o nic



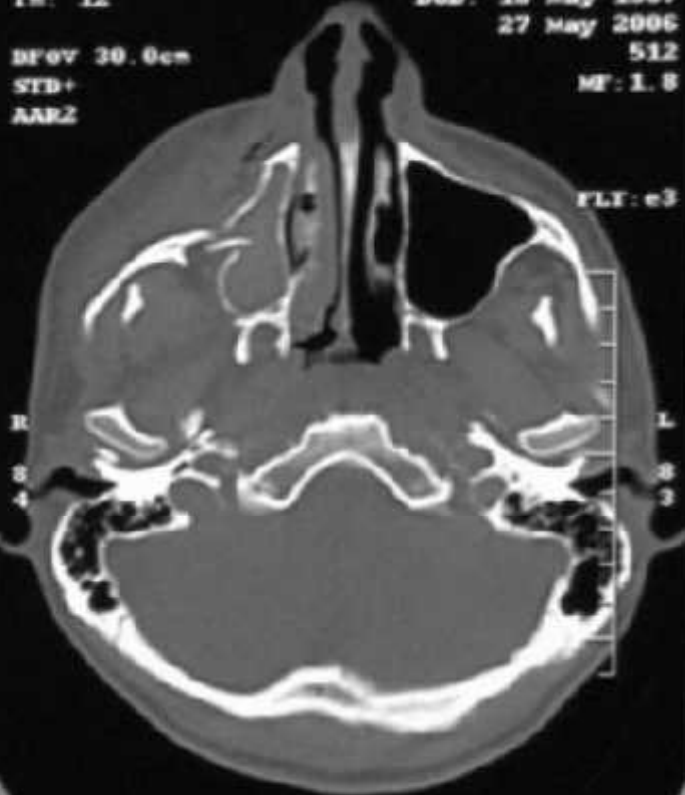

HiSpeed MEMOCNICE BRAGOVICE s. r. o BDC od
Ex: 23183
Se: 3
Om 113.00
In: 11
DOB: 18 May 1987
27 May 2006
DFov 30.0cm
STD+
AAR2



kv 120
na 150
Medium
1.0s /10: 09-37-42/03.75
w: 2000 L: 300
PS

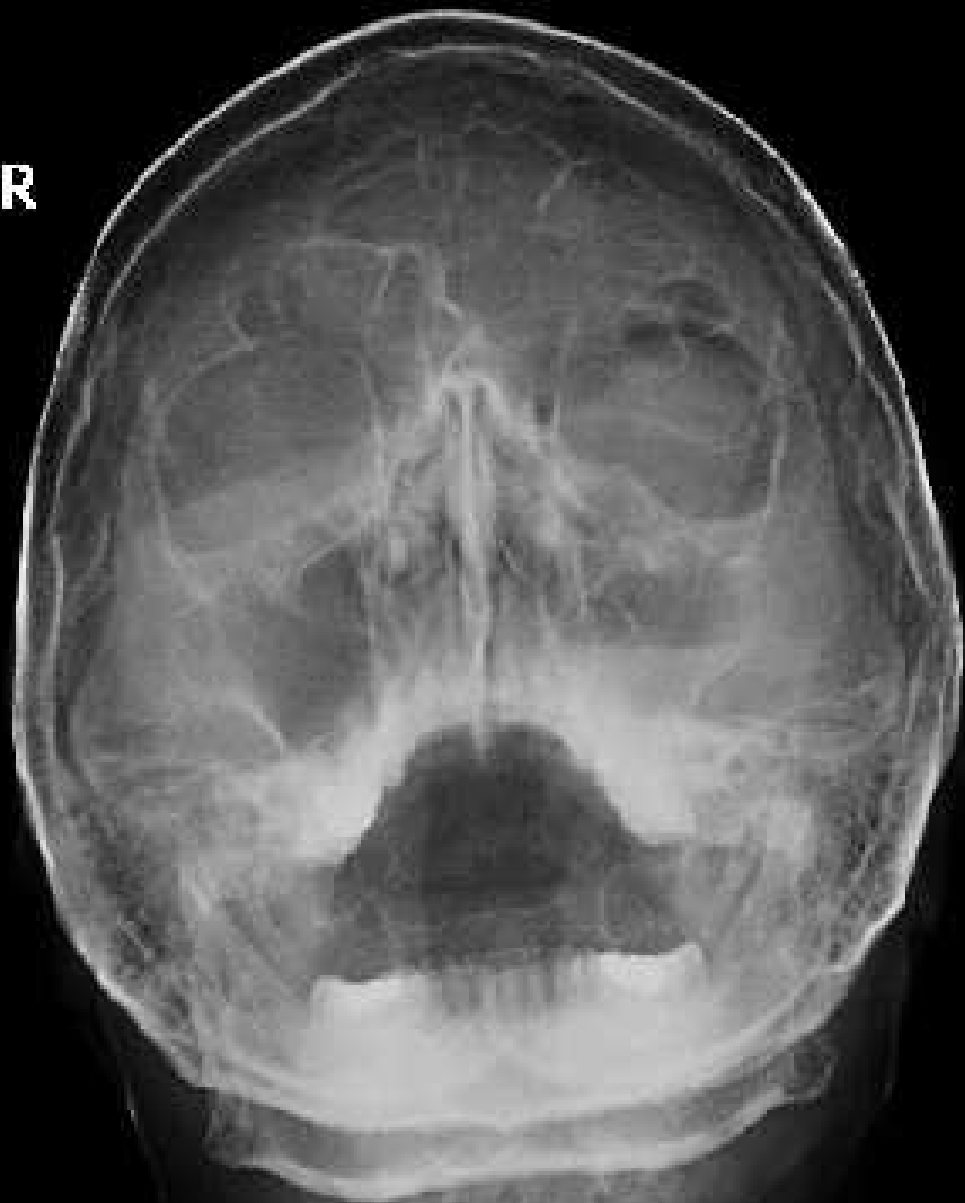HiSpeed MEMOCNICE BRAGOVICE s. r. o BDC od
Ex: 23183
Se: 3
Om 111.50
In: 12
DOB: 18 May 1987
27 May 2006
DFov 30.0cm
STD+
AAR2

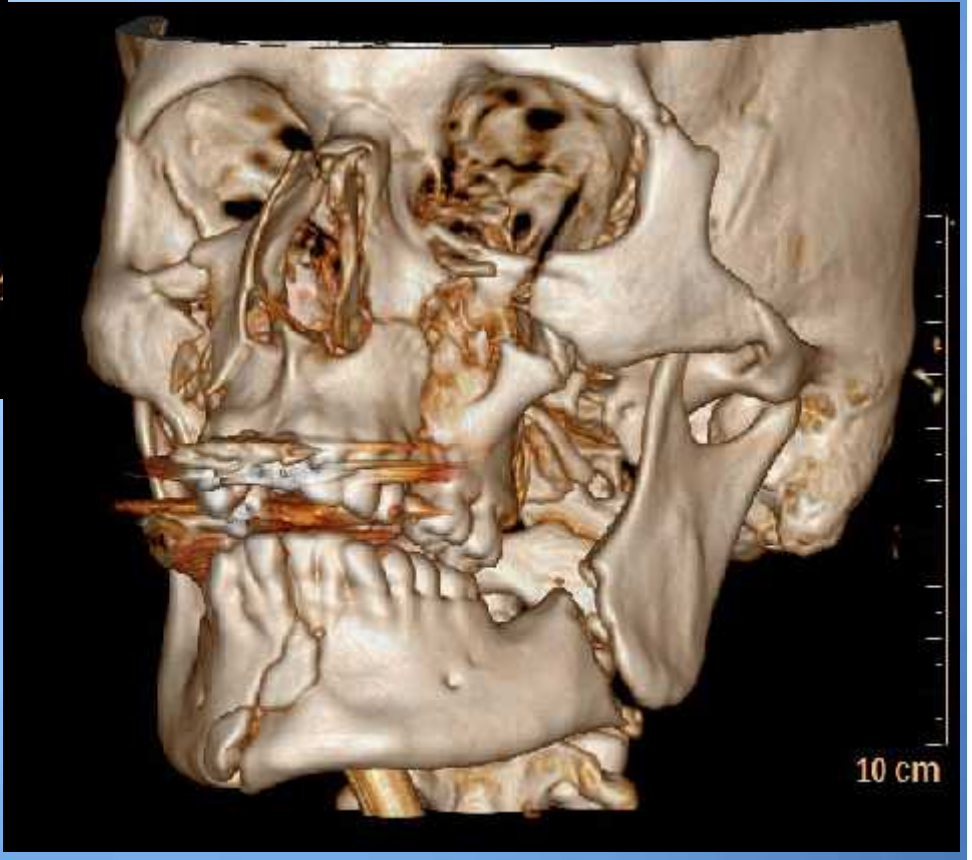
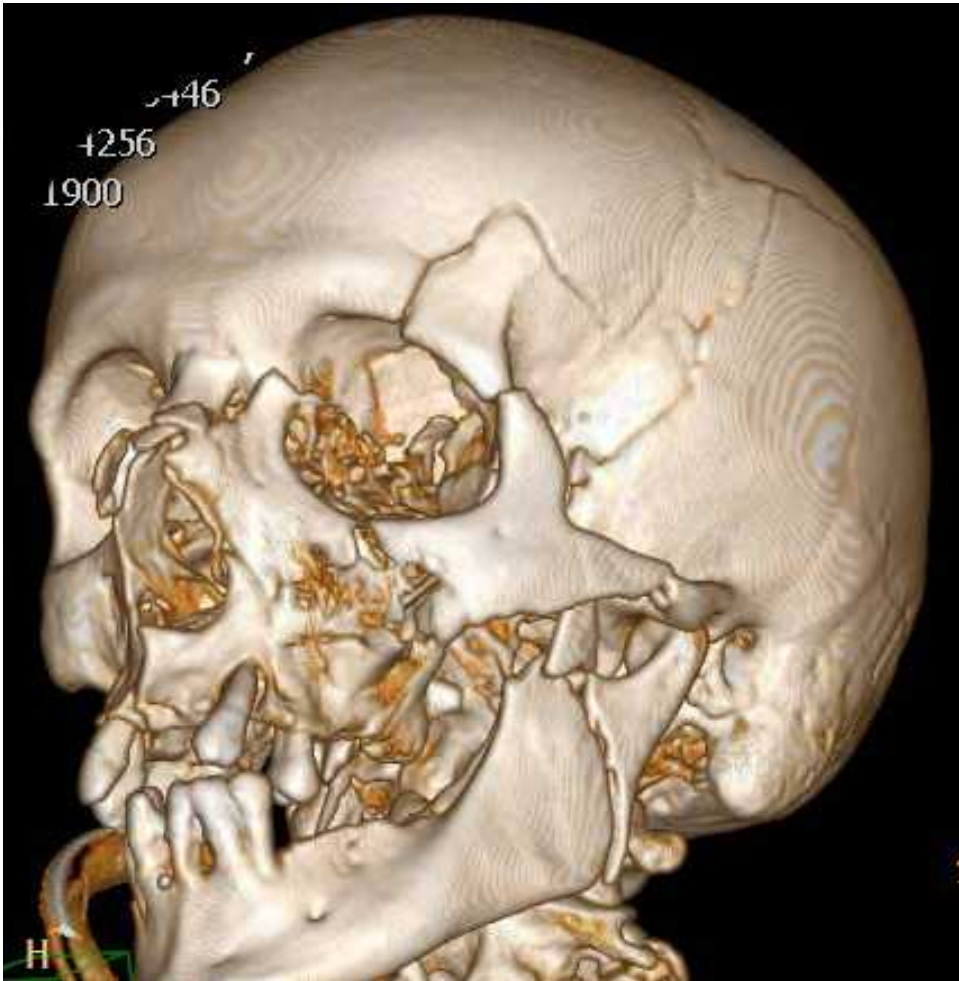


kv 120
na 150
Medium
1.0s /10: 09-37-42/04.12
w: 2000 L: 300
PS

Req: [REDACTED]
JMR

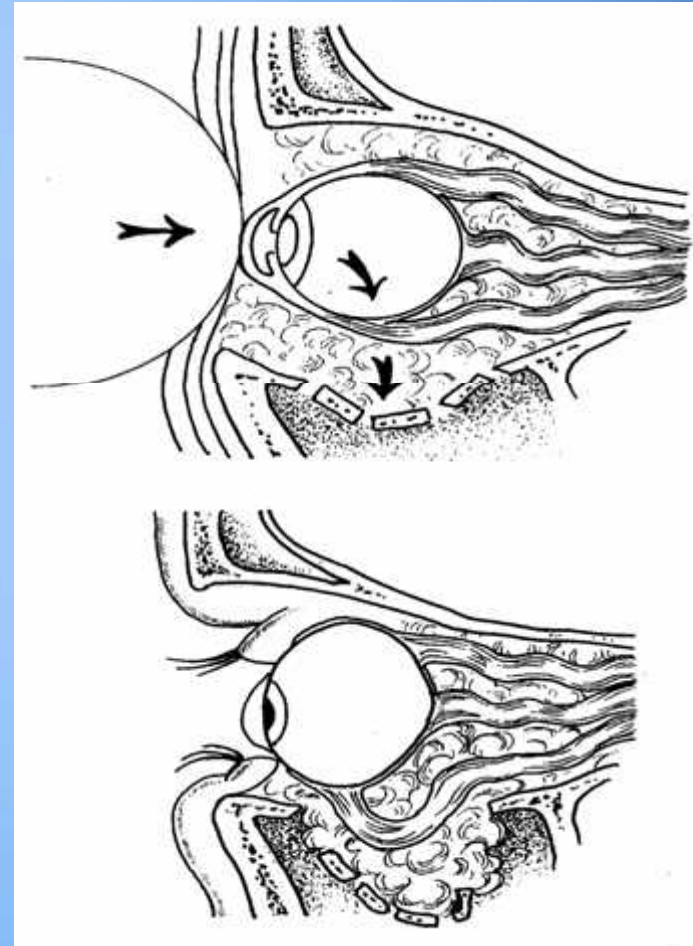
R

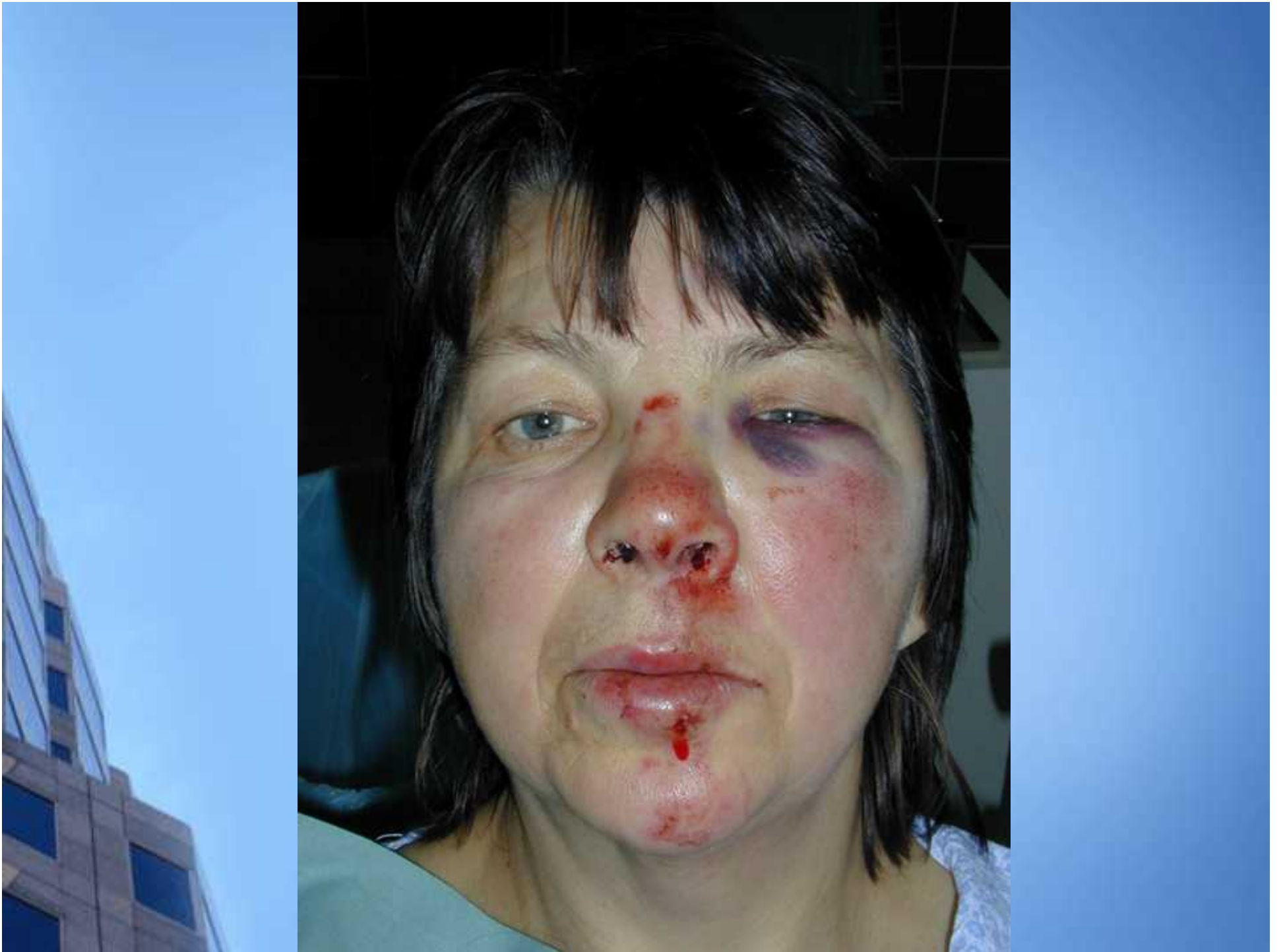


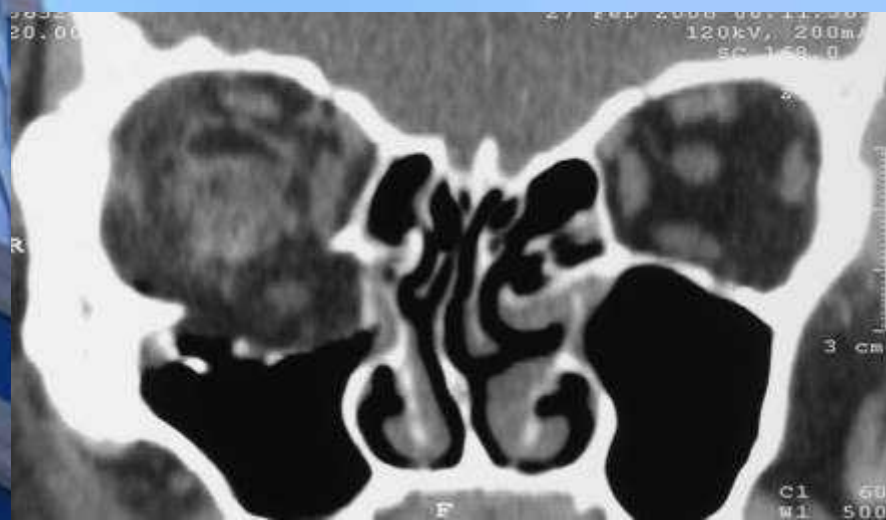
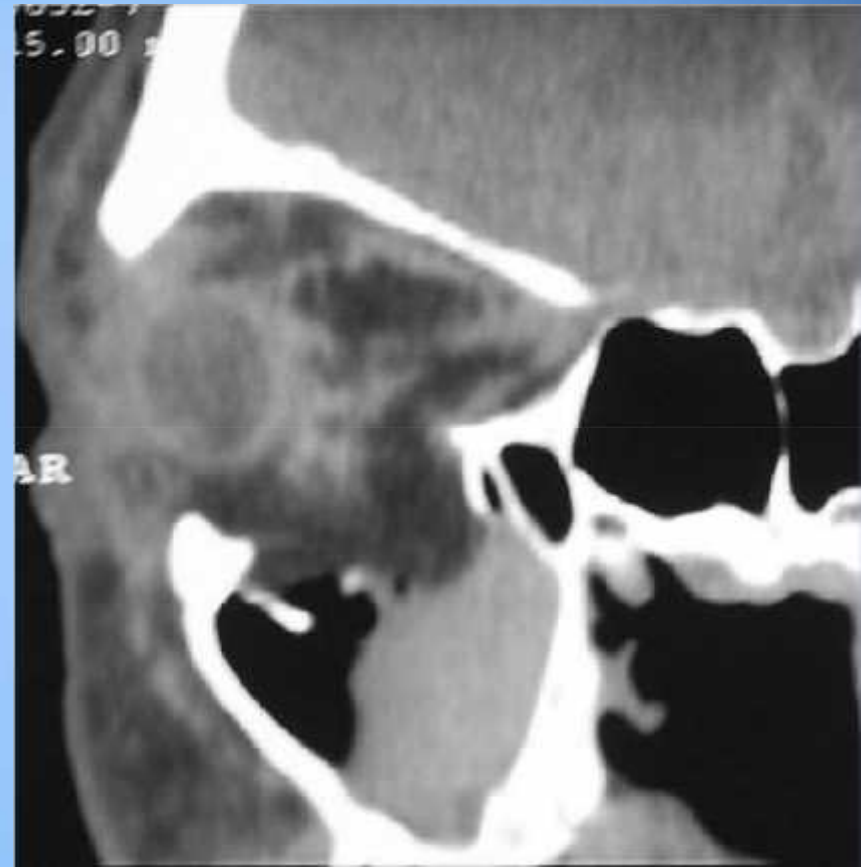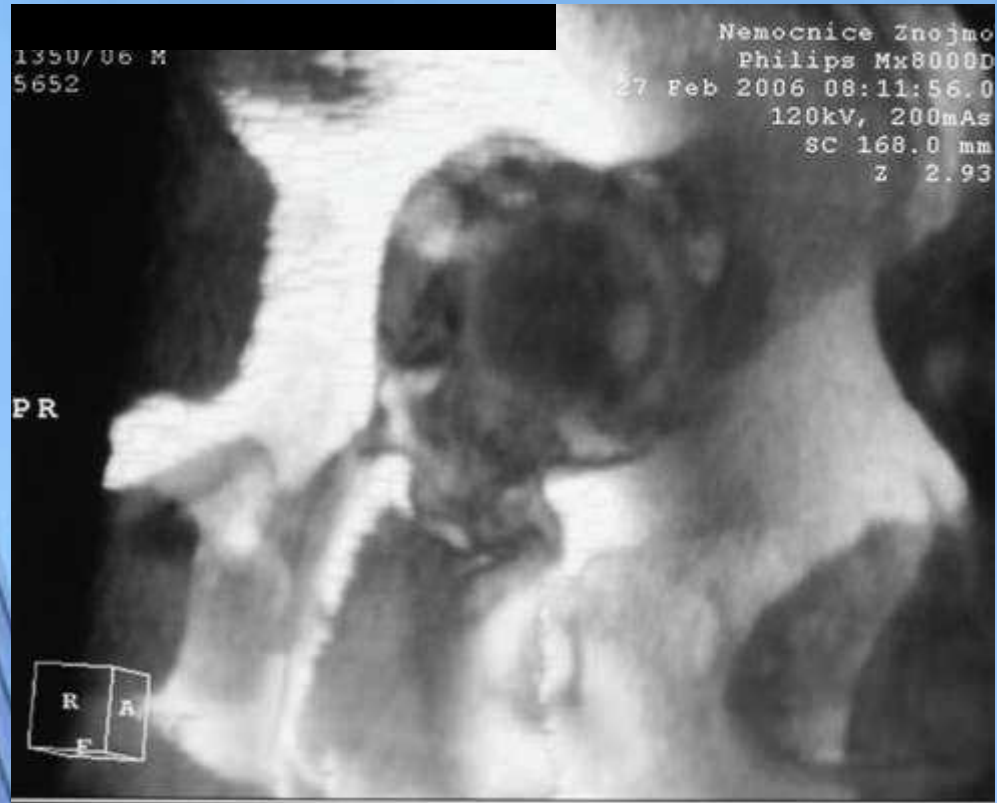Blow – out fraktury

- Úder tupým předmětem na bulbus – hydraulická zlomenina
- Mechanismus úrazu!
- Dvojité vidění, porucha pohyb bulbu
- Bez terapie trvalé následky

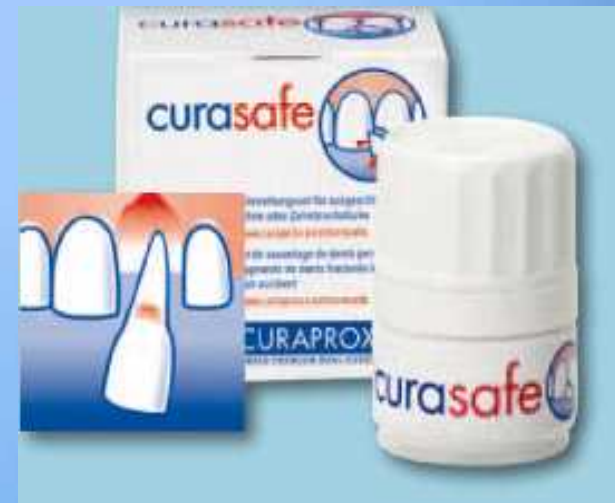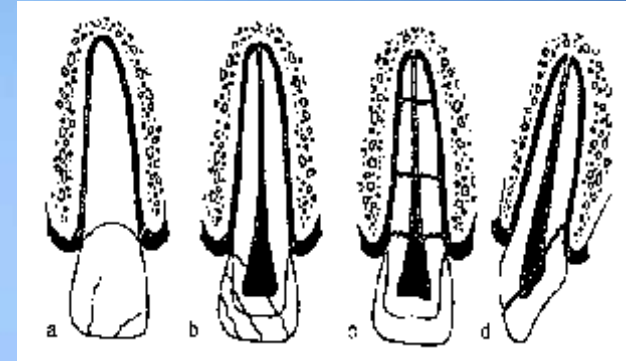



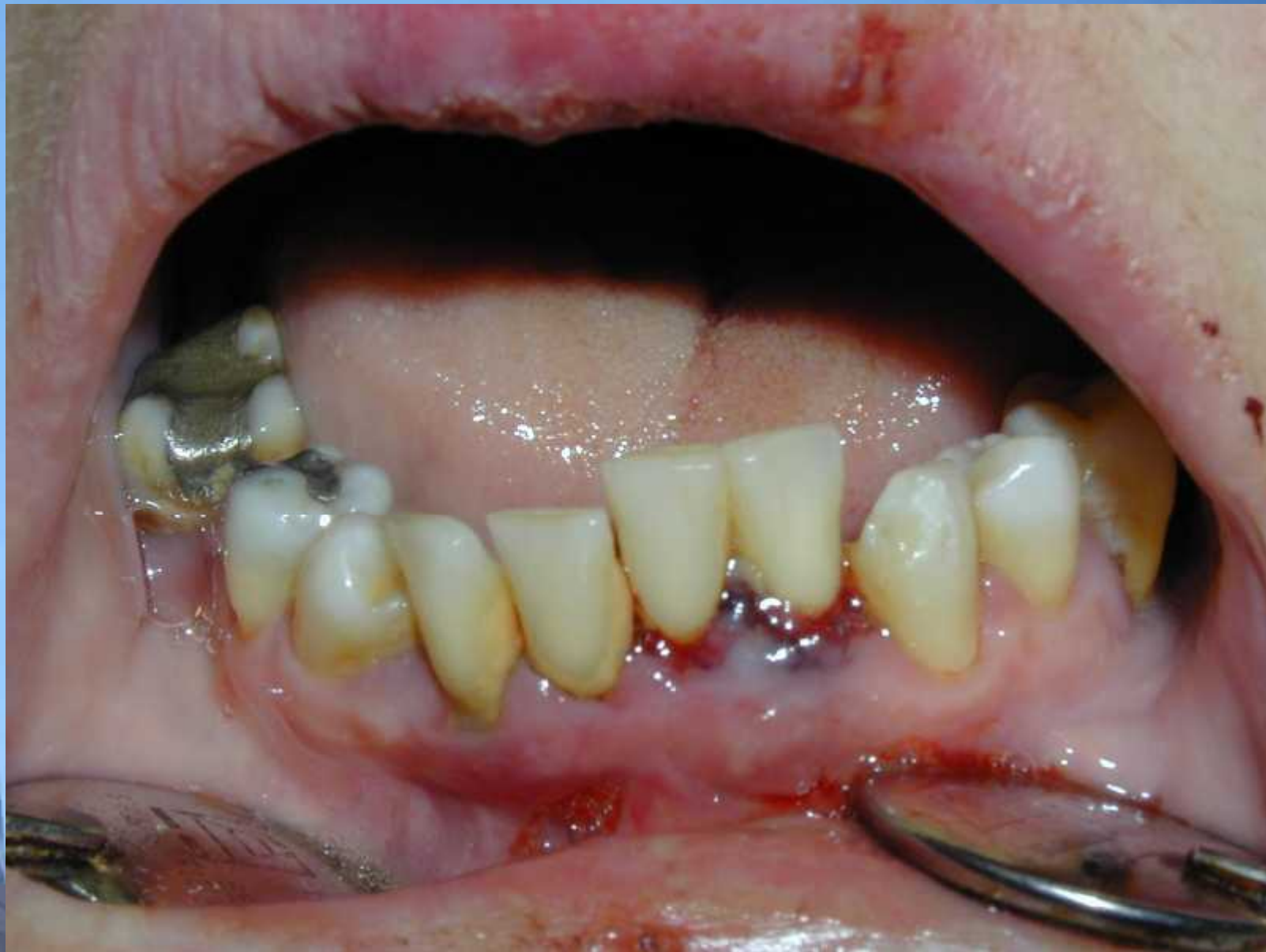


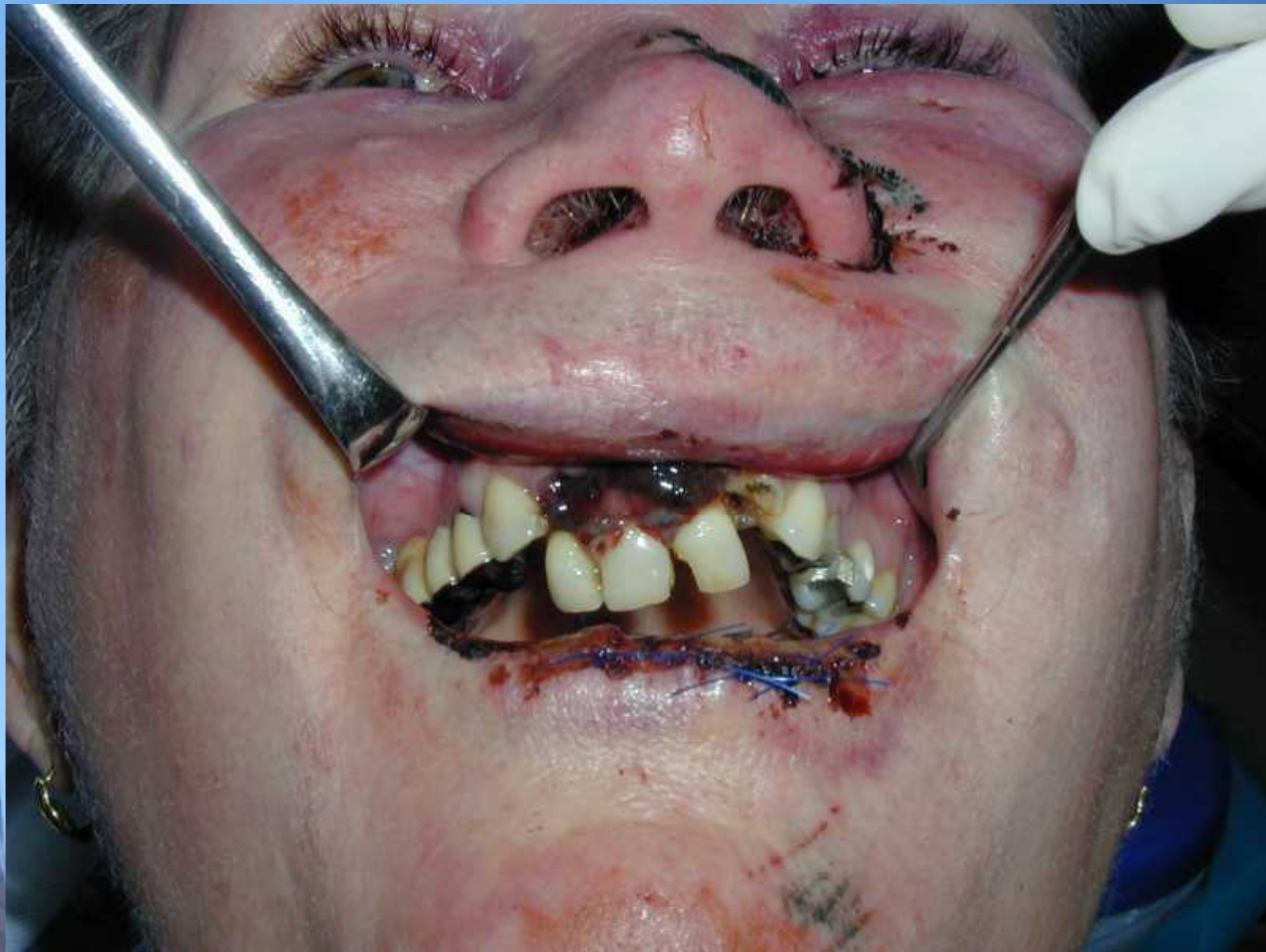Poranění zub

- Praskliny
- Zlomeniny
- Subluxace
- Luxace x zlomeniny alveolu
- Nebezpečí aspirace
- Možnost replantace – zub nesmí oschnout
- Pechování ve vlhku – speciální roztok







Cave

- Asfyxie
- Poranění C páteře
- Přidružená poranění při rozvoji šoku
- Zuby s sebou



D kuji za pozornost

